بخش ۱ ـ جنین‌شناسی عمومی ۱۷

فصل ۱ ـ مقدمه‌ای بر تنظیم و پیام‌رسانی مولکولی ۱۹

- رونویسی ژن‌ها ۱۹
- سایر تنظیم‌کننده‌های بیان ژن ۲۱
- القاء و تشکیل ارگان ۲۲
- پیام‌رسانی سلولی ۲۳
- مسیرهای پیام‌رسانی کلیدی در تکوین ۲۷

خلاصه ۲۹

فصل ۲ ـ گامتوژنزیس: تبدیل شدن سلول‌های زایا به گامت‌های نر و ماده ۳۲

- سلول‌های زایای بدوی ۳۲
- تئوری کروموزومی توارث ۳۳
- تغییرات مورفولوژیک در طی بلوغ گامت‌ها ۴۶

خلاصه ۵۴

فصل ۳ ـ هفته اول تکوین: تخمک‌گذاری تا لانه‌گزینی ۵۶

- چرخه تخمدانی ۵۶
- لقاح ۶۰
- تسهیم ۶۶
- تشکیل بلاستوسیست ۶۷
- رحم در زمان لانه‌گزینی ۷۰

خلاصه ۷۲

فصل ۴ ـ هفتهٔ دوم تکوین: صفحه زایای دو لایه ۷۴

- روز هشتم ۷۴
- روز نهم ۷۴
- روزهای یازدهم و دوازدهم ۷۵
- روز سیزدهم ۷۹

خلاصه ۸۲

فصل ۵ ـ هفته سوم تکوین: صفحهٔ زایای سه لایه‌ای ۸۴

- گاسترولاسیون: تشکیل مزودرم و اندودرم رویانی ۸۴
- تشکیل نوتوکورد ۸۴
- شکل‌گیری محورهای بدن ۸۸
- نقشه نهایی ایجاد شده در طی گاسترولاسیون ۹۱
- رشد صفحهٔ رویانی ۹۱
- تکامل بیشتر تروفوبلاست ۹۴

خلاصه ۹۷

فصل ۶ ـ هفته‌های سوم تا هشتم: دوره رویانی ۹۹

- مشتقات لایهٔ زایای اکتودرم ۹۹
- مشتقات لایه زایای مزودرم ۱۰۷
- مشتقات لایه زایای اندودرم ۱۱۵
- الگوی محور قدامی ـ خلفی: تنظیم توسط ژن‌های هومئوباکس ۱۱۸
- نمای خارجی در ماه دوم ۱۲۰

خلاصه ۱۲۳

فصل ۷ ـ لوله گوارش و حفرات بدن ۱۲۶

- یک لوله بر روی لوله‌ای دیگر ۱۲۶
- تشکیل حفره بدن ۱۲۶
- غشاهای سروزی ۱۲۷
- دیافراگم و حفره قفسهٔ سینه ۱۳۱
- تشکیل دیافراگم ۱۳۳

خلاصه ۱۳۴

فصل ۸ ـ ماه سوم تا تولد: جنین و جفت ۱۳۷

- تکوین جنین ۱۳۷
- غشاهای جنینی و جفت ۱۴۲
- کوریون پرزدار (بوته‌ای) و دسیدوای قاعده‌ای ۱۴۴
- ساختار جفت ۱۴۵

Scanned by CamScanner

- آمنیون و طناب نافی ۱۵۱
- تغییرات جفت در پایان بارداری ۱۵۲
- مایع آمنیون ۱۵۴
- غشاهای جنینی در دوقلوها ۱۵۴
- زایمان (تولد) ۱۵۹

خلاصه ۱۶۰

فصل ۹ ـ نواقص مادرزادی و تشخیص پیش از تولد ۱۶۲
- نواقص مادرزادی ۱۶۲
- تشخیص پیش از تولد ۱۷۴
- درمان جنین ۱۷۸

خلاصه ۱۷۸

بخش ۲ ـ جنین‌شناسی دستگاه‌های بدن .. ۱۸۱

فصل ۱۰ ـ اسکلت محوری ۱۸۳
- جمجمه ۱۸۳
- مهره‌ها و ستون مهره‌ها ۱۹۴
- دنده‌ها و استرنوم ۱۹۶

خلاصه ۱۹۷

فصل ۱۱ ـ دستگاه عضلانی ۱۹۸
- عضلات اسکلتی مخطط ۱۹۸
- عصب‌دهی عضلات اسکلتی محوری ۲۰۱
- عضلات اسکلتی و تاندون‌ها ۲۰۲
- تنظیم مولکولی تکامل عضلانی ۲۰۲
- الگوی شکل‌گیری عضلات ۲۰۲
- عضلات سر ۲۰۲
- عضلات اندام‌ها ۲۰۲
- عضلهٔ قلبی ۲۰۴
- عضله صاف ۲۰۴

خلاصه ۲۰۴

فصل ۱۲ ـ اندام‌ها ۲۰۶
- رشد و تکوین اندام‌ها ۲۰۶
- عضلات اندام‌ها ۲۱۰

خلاصه ۲۱۹

فصل ۱۳ ـ دستگاه قلبی ـ عروقی ۲۲۰
- تشکیل و سازمان‌دهی ناحیه قلبی اولیه ۲۲۰
- تشکیل و موقعیت لوله قلبی ۲۲۳
- تشکیل قوس قلبی ۲۲۴
- تنظیم مولکولی تکامل قلب ۲۲۶
- تکوین سینوس وریدی ۲۲۹
- تشکیل دیواره‌های قلبی ۲۳۰
- تشکیل دستگاه هدایتی قلب ۲۵۰
- تکوین عروق ۲۵۱
- گردش خون قبل و بعد از تولد ۲۶۴

خلاصه ۲۶۷

فصل ۱۴ ـ دستگاه تنفس ۲۷۱
- تشکیل جوانه‌های ریه ۲۷۱
- حنجره ۲۷۳
- نای، برونش‌ها و ریه‌ها ۲۷۳
- بلوغ ریه‌ها ۲۷۵

خلاصه ۲۷۸

فصل ۱۵ ـ دستگاه گوارش ۲۸۰
- تقسیمات لوله گوارش ۲۸۰
- تنظیم مولکولی تکوین لوله گوارش ۲۸۰
- مزانترها ۲۸۱
- پیشین روده ۲۸۴
- تنظیم مولکولی القای کبد ۲۹۳
- پانکراس ۲۹۴
- میان روده ۲۹۶
- پسین روده ۳۰۵

خلاصه ۳۰۶

فصل ۱۶ ـ دستگاه ادراری ـ تناسلی ۳۰۹
- دستگاه ادراری ۳۰۹
- دستگاه تناسلی ۳۲۰

خلاصه ۳۴۰

فصل ۱۷ ـ سر و گردن ۳۴۳
- قوس‌های حلقی ۳۴۴
- بن‌بست‌های حلقی ۳۵۰

Scanned by CamScanner

تکوین رویانی در روزهای مختلف

Day 1 Fertilization

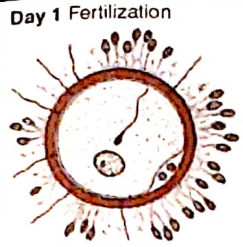

Day 2 Two-cell stage



Day 3 Morula



Day 4 Early blastocyst



Day 8 Bilaminar disc forms

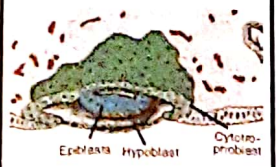

Day 9 Trophoblast with lacunae

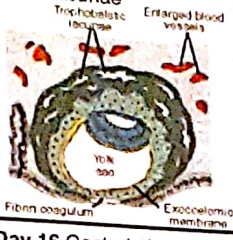

Day 10-11 Embryo in uterus 10-11 days after ovulation

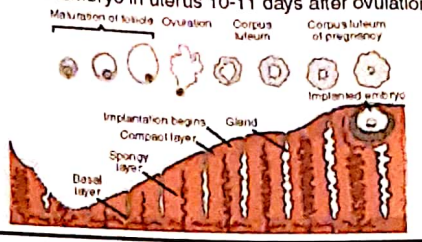

Day 15 Laterality established

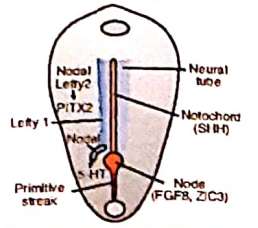

Day 16 Gastrulation: Formation of germ layers

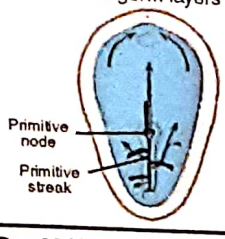

Day 17 Epiblast forms germ layers

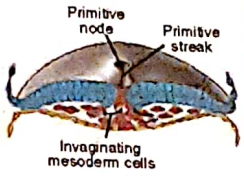

Day 18 Trilaminar embryonic disc

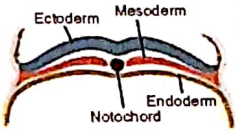

Day 22 Neural tube closure begins

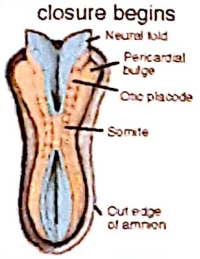

Day 23 Neural tube zippers

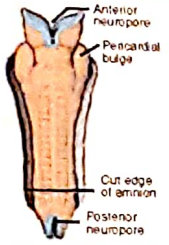

Day 24-25 Villus formation continues in the placenta

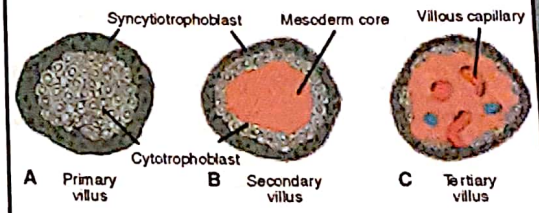

Day 29 Arm and leg buds

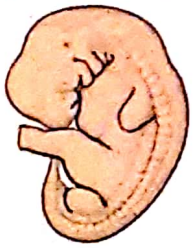

Day 30 Developing face

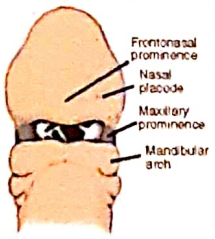

Day 31 Gut development

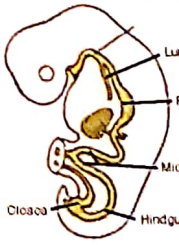

Day 32 Embryo in chorionic cavity

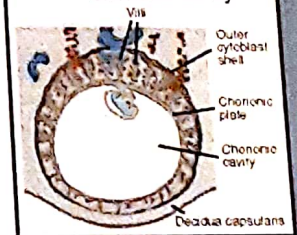

Day 36 Physiological umbilical hernia



Day 37 Developing face

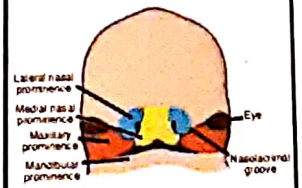

Day 38 Muscle development

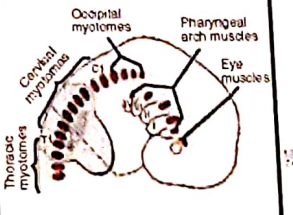

Day 39 Endodermal derivatives

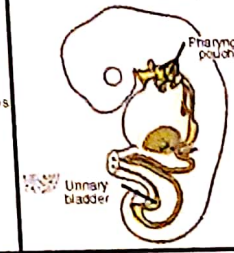

Day 43 Limb cartilages and digital rays

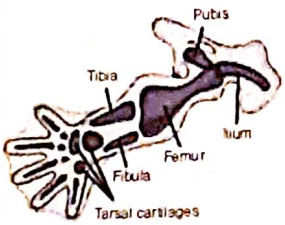

Day 44 Developing face

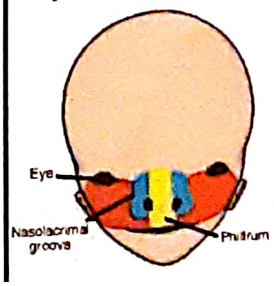

Day 45 Conotruncal and ventricular septa

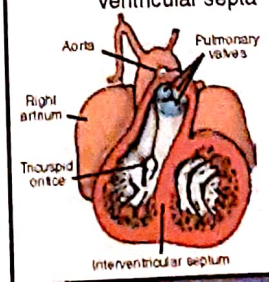

Day 46

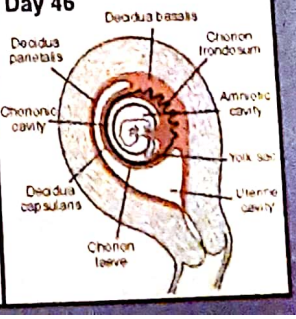

Scanned by CamScanner

Day 5 Late blastocyst

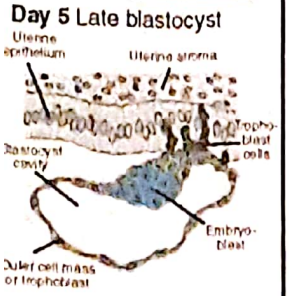

Day 6-7 Events during first week: Fertilization to implantation

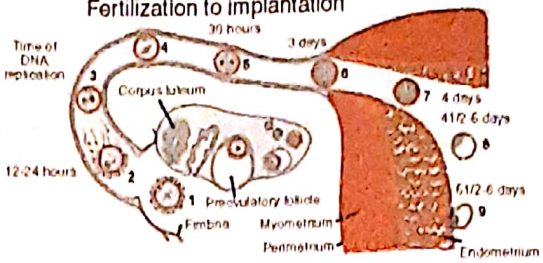

Development Week 1

Day 12 Extraembryonic mesoderm develops

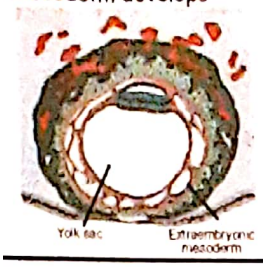

Day 13 Uteroplacental circulation begins

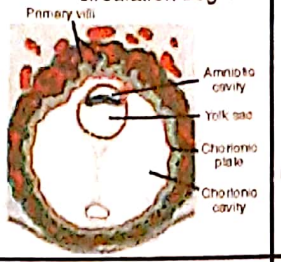

Day 14 Embryonic disc: dorsal view

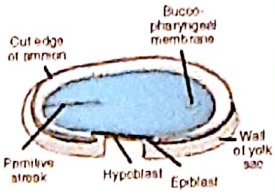

Development Week 2

Day 19 CNS induction

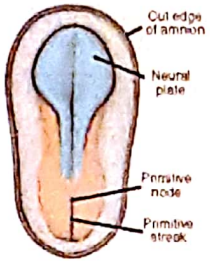

Day 20 Neurulation: Neural folds elevate

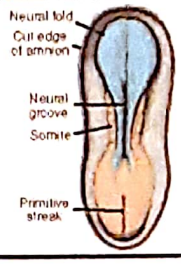

Day 21 Transverse section through somite region

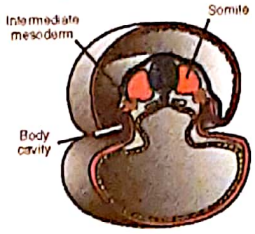

Development Week 3

Day 26 Pharyngeal arches present

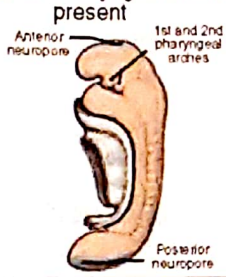

Day 27

Approx. Age (Days)	No. of Somites
20	1-4
21	4-7
22	7-10
23	10-13
24	13-17
25	17-20
26	20-23
27	23-26
28	26-29
30	34-35

Day 28 Neurulation complete

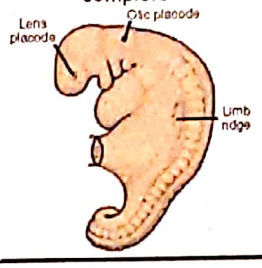

Development Week 4

Day 33 Umbilical ring

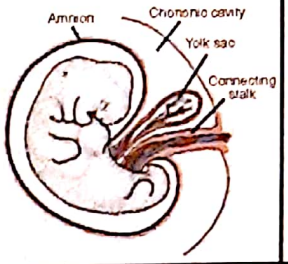

Day 34 Optic cup and lens placode

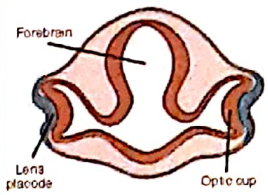

Day 35 Branchial arches and clefts

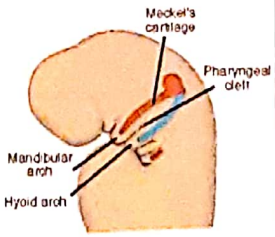

Development Week 5

Day 40 Auricular hillocks

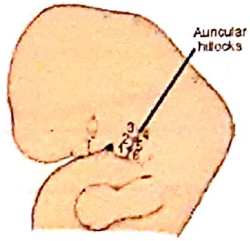

Day 41 Atrial septum formed

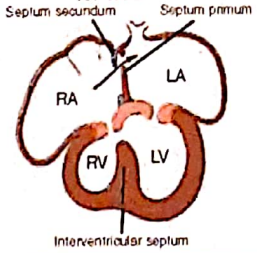

Day 42 Digit formation



Development Week 6

Day 47 External genitalia

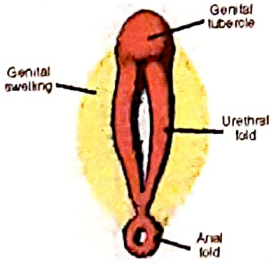

Day 48 Facial prominences fused

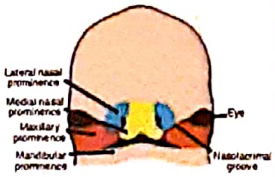

Day 49 Digits present, eyelids forming



Development Week 7

Scanned by CamScanner

FERTILIZATION

0–2 weeks

EMBRYONIC DISC
DORSAL VIEW

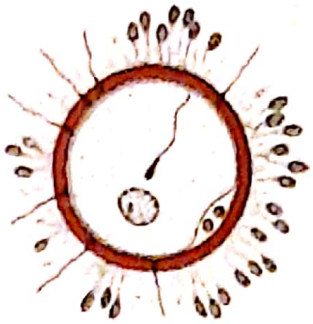

Not sensitive usually

High rate of lethality may occur

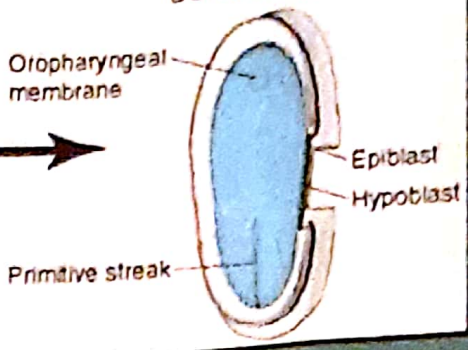

DORSAL ASPECT OF EMBRYO

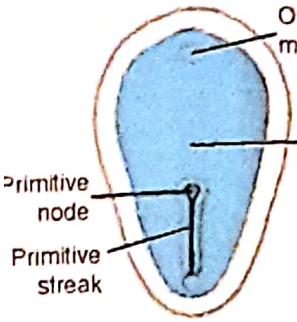

3–8 weeks

Period of greatest sensitivity

Each organ system will also have a period of peak sensitivity

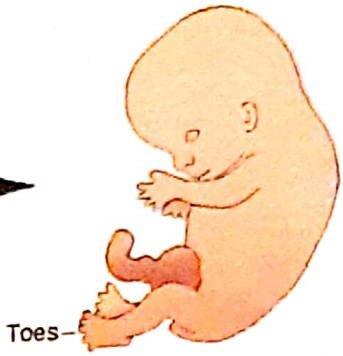

FETAL MEMBRANES IN THIRD MONTH

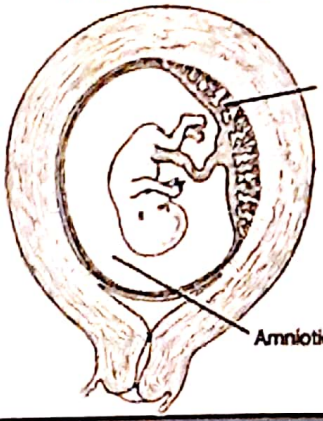

9–38 weeks

Decreasing sensitivity

Period of functional maturation



RISK OF BIRTH DEFECTS BEING INDUCED

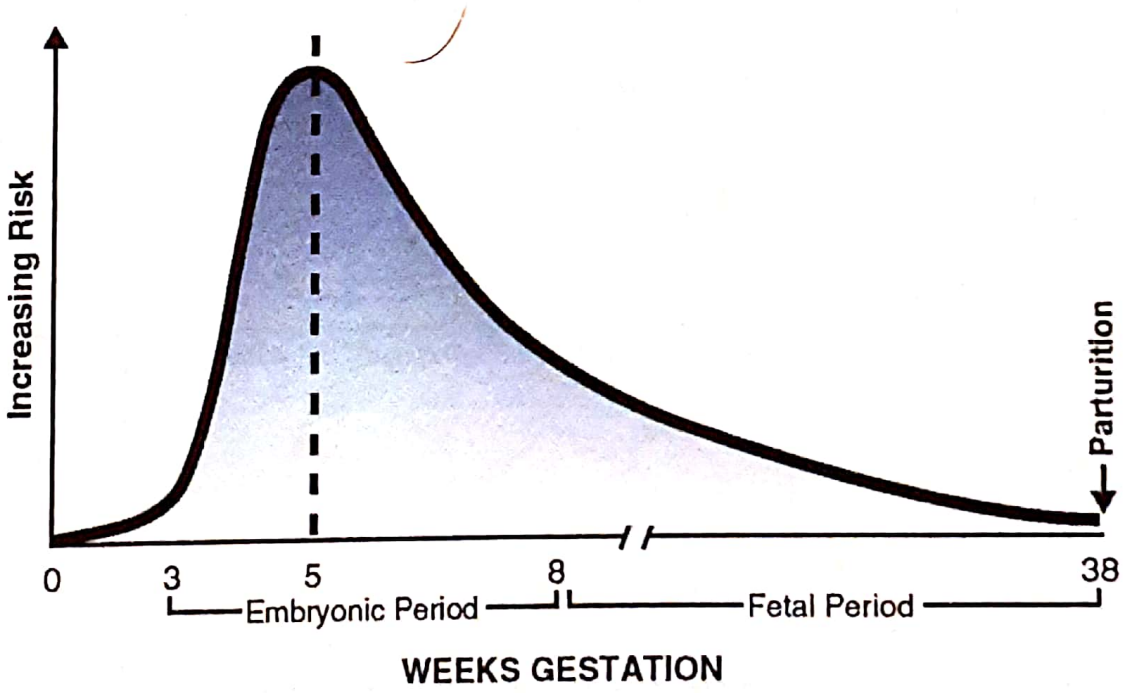

Scanned by CamScanner

ارتباط بالینی

تبدیل شدن یک سلول منفرد به یک نوزاد در طی ۹ ماه یک رونـد تکـوینی است کـه در آن هـماهنگی اعـجاب‌انگـیزی از پدیده‌های پیچیدهٔ رو به رشد رخ می‌دهد. مطالعه این پدیده‌ها را **رویان‌شناسی (embryology)** مـی‌نامند. رویـان‌شناسی شـامل تحقیقات و عـوامـل مـولکولی، سـلولی و سـاختاری دخـیل در تشکیل یک موجود زنده می‌باشد. از آنجایی که چنین مطالعاتی فراهم آورنده دانش ضروری جهت ایجاد راهکارهای بهداشـتی مناسب به منظور به دست آوردن نتایج تولید مثلی بهتر هستند، حائز اهـمیت مـی‌باشند. بـنابرایـن فـهم هـر چـه بـیشتر مـا از رویان‌شناسی مـنجر بـه ایـجاد روش‌هـای جـدید در درمـان و تشخیص پیش از تولد، روش‌های درمانی برای حل مشکـلات نازایی و مکانیسم‌های پیشگیری از نواقص مادرزادی که عـامل اصلی مرگ و میر نوزادان می‌باشد، می‌گردد. پـیشرفت‌های بـه وجود آمده در بهداشت پیش از تولد و فرآیند تولید مثل، نه تنها منجر به کسب نتایج بهتر در زمان تولد شده است، بلکه اثرات مطلوب بلند مدت پس از تولد نیز در پی داشته است. در حقیقت ظرفیت‌شناختی (cognitive capacity) و خصوصیات رفتاری افراد تحت تأثیر تکوین پیش از تولد مـی‌باشد. البـته عـوامـلی همچون سیگار کشیدن، تغذیه، استرس، دیابت و غیره در مادر، در سلامت پس از تولد نیز نقش اساسی دارند. عـلاوه بـر آن، روندهای تکوینی طی شده و عوامل ذکر شده به همراه عوامل مولکولی و سـلولی، تـعیین کـنندهٔ اسـتعداد افـراد در ابـتلا بـه بیماری‌های خاص بزرگسالی همچون سرطان و بیماری قلبی - عروقی هستند. از آنجایی که روند تکوین قـبل از تـولد، تأثـیر به‌سزایی در سلامت فرد در کوتاه مـدت و بـلند مـدت دارنـد، بنابراین مطالعهٔ رویان‌شناسی و تکوین جنین به موضوعی مهم در تمامی زمینه‌های مرتبط با مراقبت از سلامت فرد تبدیل شده است. همچنین به جز چـند اسـتثناء مـعدود، اکـثر پـزشکان و مسئولین حفظ سلامت، در ارتباط بـا زنـان در سـنین بـاروری هستند. این وضعیت فـرصت بـالقوه‌ای را فـراهـم مـی‌سازد تـا پزشکان تأثیر مهمی در نتیجه روندهای تکوینی و بیماری‌های ناشی از آنها داشته باشند.

خلاصه‌ای از تاریخچه رویان‌شناسی

روند رو به رشد از یک سلول مـنفرد تـا دوره ایـجاد پـیش‌ساز ارگـان‌ها (هشت هـفته اول تکـوین انسـان) دوره **رویان‌زایی (embryogenesis)** است (گـاهی اوقـات ایـن دوره را دورهٔ **اندام‌زایی (organogenesis)** نیز می‌نامند)؛ دوره پس از آن تا زمان تولد را **دوره جنینی (fetal period)** می‌نامند. در این زمان تمایز همراه با رشـد جـنین و افـزایش وزن آن ادامـه مـی‌یابد. رویکردهای علمی در مطالعه علم رویان‌شناسی طی صدها سال توسعه یافته‌اند. از آنجایی که ابـزار تـحقیقی اولیـه در مـطالعه رویان‌شناسی مشاهده (observation) بـود، بـنابرایـن جـای تعجب نیست که در تحقیقات ابتدایی، بیشتر مباحث آناتومیک مدنظر بودند. پیشرفت در تجهیزات نوری و روش‌های تشریح، تحقیقات را دقیق‌تر کرد. هنگامی که دانشمندان مـقایسه بـین گونه‌های مختلف را آغاز کردند، مطالعات مقایسه‌ای و تکـاملی (evolutionary) بخشی از این تحقیقات بودند که ثـمره آن آغاز فهم نحوه پیشرفت پدیده‌های تکوینی بود. این تحقیقات مبتلایان دارای نواقص حین تولد را نـیز دربـر مـی‌گرفت و بـه مقایسه آنان با همتایان طـبیعی خـود از نـظر الگـوی تکـوینی

Scanned by CamScanner

می‌پرداخت. به مطالعهٔ منشأ و علل رویان‌شناختی نواقص مادرزادی، **تراتولوژی** (teratology) گفته می‌شود.

در قرن بیستم، رشتهٔ رویان‌شناسی تجربی (experimental embryology) شکوفا شد. مطالعات تجربی زیادی برای ردیابی سلول‌ها در حین تکوین و تعیین رده‌های سلولی آنها صورت گرفت. در این مطالعات از رویان‌های شفاف نیام‌داران (tunicates) استفاده شد. این رویان‌ها دارای سلول‌های رنگدانه‌دار هستند که امکان مشاهده آنها را با میکروسکوپ میسر می‌سازد. در مطالعات بعدی، رنگ‌های طبیعی برای رنگ‌آمیزی سلول‌های زنده به کار رفت تا سرنوشت آنها پیگیری شود. در اواخر دهه ۱۹۶۰، نشانگرهای رادیواکتیو (radioactive lables) و تکنیک‌های اتورادیوگرافیک (autoradiographic techniques) به کار گرفته شدند. یکی از نشانگرهای ژنتیکی اولیه نیز در همین زمان با ایجاد یک نطفهٔ ترکیبی با کیمرای مرغ ـ بلدرچین (chick-quail) به وجود آمد. در این روش سلول‌های بلدرچین، که الگوی منحصر به فردی در توزیع هتروکروماتین پیرامون هستک دارند، در مراحل اولیهٔ تکوین به داخل رویان‌های مرغ پیوند زده شدند. بعداً رویان‌های میزبان از نظر بافت‌شناسی بررسی و سرنوشت سلول‌های بلدرچین تعیین گردید. حاصل انجام تغییرات در این رویکرد تولید آنتی‌بادی‌هایی علیه آنتی‌ژن‌های سلول بلدرچین بود که کمک بسیاری در تعیین هویت این سلول‌ها نمود. پایش سرنوشت سلول‌های حاصل از این روش و سایر روش‌ها، اطلاعات با ارزشی در مورد منشأ ارگان‌ها و بافت‌های مختلف فراهم می‌سازد.

همچنین تجربیات حاصل از انجام پیوند (graft)، اطلاعات اولیه در مورد پیام‌رسانی (signaling) بین بافت‌ها را فراهم نمود. یکی از نمونه‌های چنین تجربیاتی پیوند گره اولیه (primitive node) از موقعیت طبیعی آن بر روی محور بدن، به موقعیتی دیگر و نشان دادن این موضوع بود که این ساختار می‌تواند محور ثانویه دیگری را در بدن القاء کند. در آزمایشی دیگر با استفاده از جوانه‌های در حال رشد اندام‌ها، نشان داده شد که که اگر قطعه‌ای از بافت کنار محوری خلفی (posterior axial border) یک اندام به کنار قدامی اندام دوم پیوند زده شود، انگشتان در اندام گیرنده به صورت تصویر آینه‌ای یکدیگر دو برابر خواهند شد. این منطقه علامت دهنده خلفی، **منطقه فعالیت قطبی** (zone of polarizing activity) نام دارد و امروزه مشخص شده است که مولکول پیام‌رسان آن SONIC HEDGEHOG (SHH) است.

تقریباً در همین زمان (۱۹۶۱)، علم تراتولوژی به دلیل تجویز داروی ضد تهوع وآرام‌بخش **تالیدومید** (thalidomide) در زنان حامله مطرح‌تر شد. متأسفانه این دارو باعث ایجاد نواقص مادرزادی گردید که شامل ناهنجاری‌های خاص اندام‌ها به صورت فقدان یک یا تعداد بیشتری از اندام‌ها (amelia) یا نقصان استخوان‌های بلند [که در این حالت فقط دست یا پا به بدن متصل بود (phocomelia)] بودند. ارتباط بین مصرف دارو و نواقص مادرزادی به طور جداگانه توسط دو پزشک با نام‌های W. Lenz و W. McBride شناسایی شد. آنها نشان دادند که جنین به عوامل مادری که از جفت عبور می‌کنند، حساس است. پس از آن مدل‌های متعدد حیوانی به سرعت اثرات عوامل محیطی، داروها و ژن‌ها را نشان دادند و دیدگاه‌های بیشتری را مورد ارتباط بین رویدادهای تکوینی و منشأ نواقص هنگام تولد فراهم ساختند.

امروزه، رویکردهای مولکولی به فهرست نمونه‌های تجربی مورد استفاده در مطالعه تکوین طبیعی و غیرطبیعی اضافه شده‌اند. ابزارهای متعدد شناسایی سلول با استفاده از ژن‌های گزارشگر (reporter genes)، ردیاب‌های فلوئورسنت (fluorescent probes) و سایر روش‌های نشانه‌گذاری، توانایی ما را در شناسایی رده‌های سلولی افزایش داده‌اند. استفاده از سایر روش‌ها در تغییر دادن بیان ژن مانند فناوری‌های knockout، knock-in و antisense راه‌های جدید را برای ایجاد تکوین غیرطبیعی به وجود آورده‌اند تا به کمک آنها عملکرد یک ژن منفرد در بافت‌های خاص مورد مطالعه قرار بگیرد. بدین ترتیب، ظهور بیولوژی مولکولی، رشته رویان‌شناسی را به سطح بالاتری ارتقاء داده است و با کشف نقش ژن‌های خاص و تعامل آنها با عوامل محیطی، فهم ما از روندهای تکوینی طبیعی و غیرطبیعی نیز گسترش یافته است.

Scanned by CamScanner



فصل ۱

مقدمه‌ای بر تنظیم و پیام‌رسانی مولکولی

بیولوژی مولکولی دروازه‌هایی را به سوی راه‌های نوین مطالعه رویان‌شناسی و افزایش فهم ما از تکوین طبیعی و غیر طبیعی گشوده است. تعیین توالی ژنوم انسانی همراه با ایجاد روش‌های تحقیق دربارهٔ تنظیم ژن‌ها در سطوح پیچیده، رویان‌شناسی را وارد مرحله جدیدی کرده است. بنابراین، داستان رویان‌شناسی از سطح آناتومیک تا سطح بیوشیمی و تا سطح مولکولی پیشرفت نموده و در هر بخش از آن دانش ما ارتقاء یافته است.

تکوین رویانی توسط **ژنوم** (gemone) که حاوی کل اطلاعات لازم برای ایجاد یک فرد است، هدایت می‌شود. اطلاعات در **DNA** در توالی‌هایی به نام **ژن‌ها** (genes) که پروتئین‌ها را کد می‌کنند، قرار دارند. در عوض، پروتئین‌ها نیز بیان سایر ژن‌ها را تنظیم کرده و به عنوان مولکول‌های پیام‌رسان جهت تنظیم و هماهنگ ساختن تکامل عمل می‌کنند.

حدود ۲۳۰۰۰ ژن در ژنوم انسانی وجود دارد که این تعداد فقط یک پنجم (۱۰۰,۰۰۰) مقدار پیش‌بینی شده پیش از اتمام پروژهٔ ژنوم انسانی (Human Genome Project) است. ولی به هر حال، به علت سطوح مختلف تنظیم، تعداد پروتئین‌های حاصل از این ژن‌ها به تعداد پیش‌بینی شدهٔ اولیه ژن‌ها نزدیک‌تر است. امروزه فرضیه یک ژن - یک پروتئین (one gene- one protein hypothesis) مردود شده است. بنابراین از طریق مکانیسم‌های متنوع، یک ژن ممکن است پروتئین‌های بسیاری را به وجود آورد.

بیان ژن در سطوح مختلفی تنظیم می‌گردد: (۱) ژن‌های مختلفی ممکن است رونویسی شوند، (۲) ممکن است DNA هسته‌ای رونویسی شده از یک ژن به طور انتخابی پردازش گردد تا معین شود که کدام RNA به سیتوپلاسم رفته و تبدیل به RNA پیام‌رسان (mRNA) گردد، (۳) mRNAها ممکن است به طور انتخابی ترجمه شوند و (۴) پروتئین‌های ساخته شده از mRNAها ممکن است به صورت‌های مختلف تغییر کنند.

■ رونویسی ژن‌ها

ژن‌ها در مجموعه‌ای از DNA و پروتئین‌ها (اکثراً هیستون‌ها) که **کروماتین** (chromatin) نامیده می‌شود، قرار دارند. واحد پایه‌ای ساختار کروماتین، **نوکلئوزوم** (nucleosome) است (شکل ۱-۱). هر نوکلئوزوم از یک واحد هشت تایی از **پروتئین‌های هیستون** (histon proteins) و حدود ۱۴۰ جفت باز DNA تشکیل شده است. نوکلئوزوم‌ها به وسیله **DNA اتصال دهنده** (linker DNA) موجود در بین نوکلئوزوم‌ها و پروتئین‌های هیستون دیگری (هیستون H1، شکل ۱-۱) به یکدیگر متصل شده و حالت خوشه‌ای پیدا کرده‌اند. نوکلئوزوم‌ها، DNA را به طور محکم به صورت پیچ خورده نگه می‌دارند تا قابل رونویسی نباشد. در این وضعیت غیرفعال، کروماتین نمایی به صورت دانه‌های نوکلئوزوم بر روی رشته DNA دارد که به آن **هتروکروماتین** (heterochromatin) می‌گویند. برای انجام رونویسی، DNA باید از این حالت دانه‌ای و پیچ خورده، باز شود. به این وضعیت باز شده کروماتین، **یوکروماتین** (euchromatin) گفته می‌شود.

ژن‌ها درون رشته DNA قرار دارند و حاوی مناطقی به نام **اگزون** (exon) که به پروتئین ترجمه می‌شوند و **اینترون** (intron) که در بین اگزون‌ها قرار گرفته و به پروتئین‌ها ترجمه نمی‌شوند، هستند (شکل ۲-۱). یک ژن معمول علاوه بر اگزون‌ها و اینترون‌ها، حاوی مناطق زیر است: یک **منطقه**

Scanned by CamScanner

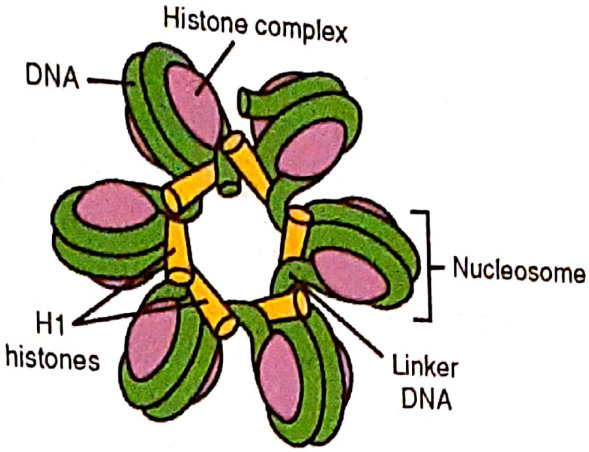

شکل ۱-۱. تصویری که نوکلئوزوم‌های تشکیل دهندهٔ هر واحد پایه‌ای کروماتین را نشان می‌دهد. هر نوکلئوزوم از یک واحد هشت تایی پروتئین‌های هیستونی و تقریباً ۱۴۰ جفت باز DNA تشکیل شده است. نوکلئوزوم‌ها توسط DNA اتصال دهنده و پروتئین‌های هیستونی دیگری به هم متصل شده و مجموعه‌های بزرگتری را می‌سازند.

پیشبرنده (promoter region) که به **RNA پلیمراز** (RNA polymerase) جهت آغاز **رونویسی** (transcription) متصل می‌شود؛ **محل آغاز رونویسی** (transcirption initiation site)، **محل آغاز ترجمه** (translation initation site) برای قرار دادن اولین آمینواسید در پروتئین؛ **کدون انتهای ترجمه** (translation termination codon) و **منطقهٔ غیر ترجمه‌ای ′۳** که دارای یک توالی (جایگاه اضافی Poly A) است که به پایداری mRNA کمک نموده و امکان خروج آن از هسته و ترجمه‌شدن به پروتئین را فراهم می‌آورد (شکل ۲-۱). طبق توافق و قرارداد عمومی، مناطق ′۵ و ′۳ ژن، در ارتباط با RNA رونویسی شده از ژن، مشخص می‌شوند. بنابراین DNA از انتهای ′۵ به انتهای ′۳ رونویسی شده و منطقه پیشبرنده در بالا دست (upstream) محل آغاز رونویسی قرار دارد (شکل ۲-۱). منطقه پیشبرنده که RNA پلی‌مراز به آن متصل می‌شود، معمولاً حاوی توالی TATA بوده که تحت عنوان **جعبه TATA** (TATA box) شناخته می‌شود (شکل ۲-۱). RNA پلی‌مراز جهت اتصال به این محل، نیاز به پروتئین‌های اضافه‌تری به نام **عوامل رونویسی** (transcription factors) دارد (شکل ۳-۱). همچنین عوامل رونویسی دارای **بخش متصل شونده به DNA** (DNA binding domain) به اضافهٔ یک **بخش با فعالیت دو جانبه** (transactivating domain) می‌باشند که رونویسی از ژنی را که به منطقه پیشبرنده (promoter) یا تقویت کنندهٔ (enhancer) آن متصل شده‌اند، فعال یا مهار می‌کند. عوامل رونویسی در ترکیب با سایر پروتئین‌ها با باز نمودن پیچ‌خوردگی مجموعه نوکلئوزومی DNA و با آزاد کردن پلی‌مراز برای رونویسی از DNA الگو و با جلوگیری از ساخته شدن نوکلئوزوم‌های جدید، باعث فعال شدن بیان ژن می‌شوند.

تقویت کننده‌ها (enhancers) عناصر تنظیمی DNA هستند که پیشبرنده‌ها (پرموتورها) را فعال می‌کنند تا کارایی و میزان رونویسی از پیشبرنده‌ها، تحت کنترل باشد. تقویت کننده‌ها می‌توانند در هر جایی از رشته DNA قرار بگیرند و الزامی نیست که در نزدیکی پیشبرنده باشند. همانند پیشبرنده‌ها، تقویت کننده‌ها به عوامل رونویسی (از طریق بخشی با فعالیت دو جانبه عامل رونویسی) متصل شده و برای تنظیم زمان بیان ژن و موقعیت خاص سلولی خود استفاده می‌شوند. برای مثال، تقویت کننده‌های مجزا در یک ژن می‌توانند بیان یک ژن مشترک در بافت‌های مختلف را هدایت کنند. بنابراین، عامل رونویسی PAX6 که در تکوین لوزالمعده (پانکراس)، چشم و لوله عصبی شرکت می‌کند، دارای سه تقویت کننده مجزا است که هر یک از آنها بیان ژن را در بافت مناسب تنظیم می‌نمایند. تقویت کننده‌ها با تغییر کروماتین یعنی در معرض قرار دادن ناحیه پیشبرنده کروماتین و یا با تسهیل کردن اتصال RNA پلی‌مراز، عمل می‌کنند. گاهی اوقات تقویت کننده‌ها می‌توانند رونویسی را مهار کنند که در این صورت به آنها **خاموش کننده** (silencers) گفته می‌شود. این پدیده اجازه می‌دهد تا یک عامل رونویسی از طریق اتصال تقویت کننده‌های دیگر یک ژن را فعال نموده و در همین حین ژن دیگری را غیرفعال سازد. بنابراین، عوامل رونویسی دارای بخش متصل شونده به DNA (DNA-binding domain) اختصاصی به یک منطقه‌ای از DNA به اضافه یک بخشی با فعالیت دو جانبه (transactivating domain) (که به یک پیشبرنده یا تقویت کننده متصل شده و ژنی را که به وسیله این عناصر تنظیم شده است، فعال یا غیرفعال می‌سازند) هستند.

سرکوب رونویسی با متیلاسیون DNA

متیلاسیون بازهای سیتوزین در نواحی پیشبرنده (promoter) ژن‌ها، رونویسی آنها را سرکوب می‌کند. بنابراین برخی ژن‌ها در طی این فرآیند خاموش می‌شود. برای مثال یکی از

Scanned by CamScanner



شکل ۲-۱. تصویری از یک ژن معمول که مناطق ذیل را نشان می‌دهد: ناحیه پیشبرنده حاوی جعبه TATA؛ اگزون‌هایی که حاوی توالی DNA بوده و به پروتئین‌ها ترجمه می‌شوند؛ اینترون‌ها؛ جایگاه اولیه رونویسی؛ جایگاه شروع ترجمه که رمز اولین اسید آمینه را به یک پروتئین پیام‌رسانی می‌کند؛ منطقهٔ غیرترجمه‌ای ′۳ که حاوی جایگاه اضافی پلی A است. این جایگاه در ثبات mRNA شرکت کرده و به آن اجازه خروج از هسته و ترجمه به یک پروتئین را می‌دهد.

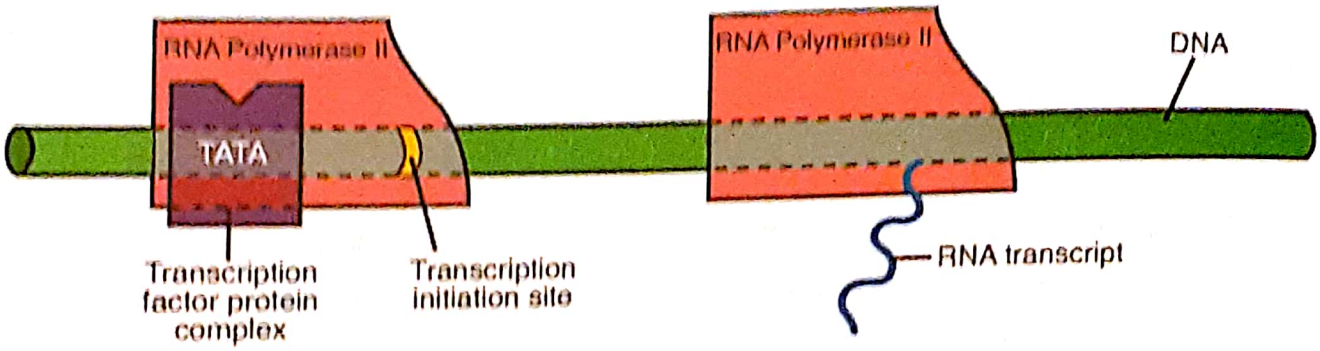

شکل ۳-۱. تصویری که اتصال RNA پلی‌مراز II به محل جعبه TATA در ناحیه پیشبرنده یک ژن را نشان می‌دهد. این اتصال نیازمند مجموعه‌ای از پروتئین‌ها به همراه یک پروتئین اضافی به نام عامل رونویسی است. عوامل رونویسی جایگاه اتصالی اختصاصی خود را بر روی DNA دارند و عمل آنها تنظیم بیان ژن است.

کروموزوم‌های X در هر سلول جنس مؤنث در اثر این مکانیسم متیلاسیون غیرفعال می‌شود (**غیرفعال شدن کروموزوم X** [X chromosome inactivation]). به طور مشابهی ژن‌های سلول‌های مختلفی توسط متیلاسیون سرکوب می‌شوند، به طوری که سلول‌های عضلانی، پروتئین‌های عضلانی (DNA پیشبرنده آنها غالباً غیرمتیله است) تولید

و یا با تغییر اتصال هیستون (که منجر به پایداری نوکلئوزوم‌ها و پیچش شدید DNA که باعث عدم رونویسی می‌شود، می‌گردد) بیان ژن‌ها را خاموش می‌کند.

■ سایر تنظیم‌کننده‌های بیان ژن

Scanned by CamScanner

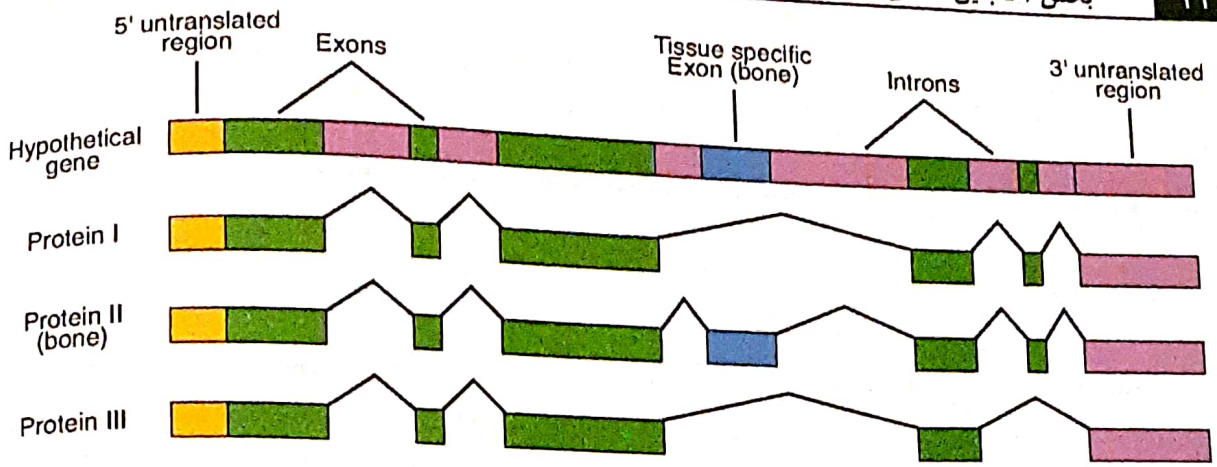

شکل ۴-۱. تصویری از یک ژن فرضی که فرآیند اتصال متناوب جهت تشکیل پروتئین‌های مختلف از یک ژن را نشان می‌دهد. اتصال دهنده‌ها نواحی اختصاصی را بر روی رونوشت اولیه RNA هسته‌ای (nRNA) از یک ژن شناسایی می‌کنند. براساس این نواحی، اینترون‌های مختلف برداشته شده و بیش از یک پروتئین از یک ژن واحد تشکیل می‌شود. پروتئین‌های مشتق از یک ژن مشترک ایزوفرم‌های اتصالی نام دارند.

اگزون‌ها در الگوهای متفاوت به یکدیگر "متصل می‌شوند (spliced in)" که این روند را **اتصال متناوب** (alternative splicing) می‌نامند (شکل ۴-۱). این روند توسط **اتصال دهنده‌ها** (spliceosomes) انجام می‌شود. اتصال دهنده‌ها مجموعه‌هایی از **RNAهای کوچک هسته‌ای** (small nuclear RNAs [snRNAs]) و پروتئین‌هایی هستند که مناطق خاص اتصالی را در انتهای ′۵ یا ′۳ در nRNA تشخیص می‌دهند. پروتئین‌های ساخته شده از یک ژن مشترک را **ایزوفرم‌های اتصالی** (splicing isoforms) می‌نامند (البته **گونه‌های اتصالی** (splice variants) یا **اشکال اتصالی متناوب** (alternative splice forms) نیز نامیده می‌شوند). این حالت فرصت را برای سلول‌های مختلف به وجود می‌آورد تا با استفاده از یک ژن مشترک، پروتئین‌های خاص آن نوع سلول را تولید کنند. برای مثال ایزوفرم‌های ژن *WT1* در تکوین غدد جنسی (گنادها) در مقایسه با تکوین کلیه‌ها، دارای عملکردهای متفاوتی هستند.

حتی پس از ساخت (ترجمه) پروتئین، ممکن است **تغییرات پس از ترجمه** (post-translational modifications) اتفاق بیفتد و عملکرد آن را تحت تأثیر قرار دهند. برای مثال، برخی از پروتئین‌ها برای اینکه فعال شوند، باید شکافته یا فسفریله گردند و برخی دیگر نیاز است تا با سایر پروتئین‌ها ترکیب شده یا از مناطق مجزا رها شوند و یا به مناطق خاصی از سلول برسند. بنابراین، سطوح تنظیمی بسیاری برای ساخت و فعال‌سازی پروتئین‌ها وجود دارد و با این که فقط ۲۳۰۰۰ ژن وجود دارد ولی تعداد بالقوه پروتئین‌های قابل ساخت حدوداً ۵ برابر تعداد ژن‌ها است.

■ القاء و تشکیل ارگان

ارگان‌ها حاصل برهم‌کنش بین سلول‌ها و بافت‌ها هستند. اکثراً یک گروه از سلول‌ها یا بافت‌ها باعث می‌شوند تا مجموعه‌ای از سلول‌ها یا بافت‌ها تغییر سرنوشت دهند که به این روند **القاء** (induction) می‌گویند. در هر یک از چنین برهم‌کنش‌هایی یک نوع سلول یا بافت، **القاء کننده** (inducer) است به طوری که علامت (signal) تولید می‌کند و گروه دیگر، **پاسخ دهنده** (responder) به آن علامت است. ظرفیت پاسخ به چنین علایمی را **قابلیت یا توانش** (competnece) می‌نامند. توانش نیازمند فعالیت بافت پاسخ دهنده توسط **عامل توانش** (competence factor) است. بسیاری از برهم‌کنش‌های القایی، بین سلول‌های اپی‌تلیال (پوششی) و مزانشیمال رخ می‌دهند که به آنها **برهم‌کنش‌های اپی‌تلیالی ـ مزانشیمی** (epithelial-mesenchymal interactions) می‌گویند (شکل ۵-۱). سلول‌های اپی‌تلیال به صورت لوله و صفحاتی به یکدیگر متصل می‌شوند در حالی که سلول‌های مزانشیمال ظاهری فیبروبلاستی داشته و در داربست خارج سلولی پخش می‌گردند (شکل ۵-۱). نمونه‌هایی از برهم‌کنش اپی‌تلیالی ـ

Scanned by CamScanner

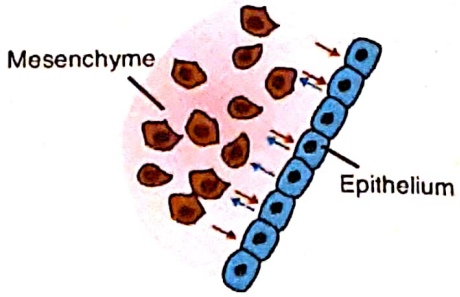

شکل ۵-۱. تصویری که برهم‌کنش اپی‌تلیالی ـ مزانشیمی را نشان می‌دهد. به دنبال یک پیام اولیه از یک بافت، بافت دوم جهت تبدیل به یک ساختار اختصاصی تمایز می‌یابد. بافت اولیه القاء کننده و بافت دوم، پاسخ دهنده است. هنگامی که فرآیند القا آغاز می‌شود، پیام‌ها (پیکان‌ها) در هر دو جهت برای تکمیل فرآیند تمایز حرکت می‌کنند.

مزانشیمی شامل موارد زیر است: اندودرم لوله گوارش اولیه (gut endoderm) و مزانشیم اطراف آن برای تولید ارگان‌های مشتق از لوله گوارش اولیه مثل کبد و لوزالمعده (پانکراس)؛ مزانشیم اندام (limb mesenchyme) با اکتودرم پوشاننده آن (اپی‌تلیوم) برای بیرون زدن، رشد و تمایز اندام؛ اندودرم جوانه حالب (ureteric bud) و مزانشیم بلاستمای متانفریک (metanephric blastema) برای تولید نفرون‌ها در کلیه. همچنین برهم‌کنش‌های القایی می‌توانند بین دو بافت اپی‌تلیالی، مانند القای عدسی‌ها به وسیلهٔ جام بینایی (optic cup) صورت بگیرد. هر چند علامت اولیه از القاء کننده به پاسخ دهنده، آغازگر رویداد القایی است، ولی **ارتباط متقابل** (cross talk) بین دو نوع بافت یا سلول، برای ادامه تمایز، لازم و ضروری می‌باشد (شکل ۵-۱، پیکان‌ها).

■ پیام‌رسانی سلولی

پیام‌رسانی سلول به سلول (cell-to-cell signaling) برای القاء، بررسی توانایی پاسخ‌دهی و ارتباط متقابل بین سلول‌های القاء کننده و پاسخ دهنده لازم و ضروری است. این راه‌های ارتباطی توسط **برهم‌کنش‌های پاراکرین** (paracrine interactions)، که در آن پروتئین‌های ساخته شده توسط یک سلول در مسافتی کوتاه پخش شده و با سایر سلول‌ها فعل و انفعال دارند و یا توسط **برهم‌کنش‌های جوکستاکرین** (juxtacrine interactions) که در آن پروتئین‌ها انتشار نمی‌یابند، انجام می‌گیرند. پروتئین‌های قابل انتشار که مسئول **پیام‌رسانی پاراکرین** (paracrine signaling) هستند، **عوامل پاراکرین** (paracrine factors) یا **عوامل رشد و تمایز** (growth and differentiation factors [GDFs]) نامیده می‌شوند.

مسیرهای تبدیل و انتقال پیام

پیام‌رسانی پاراکرین

عوامل پاراکرین به وسیله **مسیرهای تبدیل و انتقال پیام** (signal transduction pathways) با فعال‌سازی مستقیم مسیر و یا مسدود کردن فعالیت مهار کننده (inhibitor) یک مسیر (ممانعت از مهار کننده مثلاً در مورد پیام‌رسانی hedgehog) عمل می‌کنند. مسیرهای تبدیل و انتقال پیام شامل **مولکول پیام‌رسان** (signaling molecule) یا **لیگاند** (ligand) و یک **گیرنده** (receptor) هستند (شکل ۶-۱). گیرنده در تمام طول غشاء سلولی امتداد داشته و دارای یک **بخش خارج سلولی** (extracellular domain) یا **منطقه اتصال لیگاند** (ligand-binding region)، یک **بخش سرتاسر غشایی** (transmembrane domain) و یک **بخش سیتوپلاسمی** (cytoplasmic domain) است. هنگامی که لیگاند به گیرنده خود متصل می‌گردد، تغییرات ساختاری را در گیرنده القاء می‌کند تا بخش سیتوپلاسمی آن فعال شود. معمولاً نتیجه این فعالیت، بازگرداندن فعالیت آنزیمی به گیرنده است که اکثر اوقات این فعالیت یک عمل **کینازی** (kinase) می‌باشد که می‌تواند با استفاده از ATP (به عنوان سوبسترا) سایر پروتئین‌ها را **فسفریله** کند. در عوض، فسفریلاسیون، این پروتئین‌ها را جهت فسفریله کردن پروتئین‌های بیشتر فعال ساخته و در نتیجه، آبشاری از برهم‌کنش‌های پروتئینی صورت می‌گیرد تا در نهایت **عامل رونویسی** (transcription factor) را فعال کند. این عامل رونویسی، بیان یک ژن را فعال ساخته یا مانع بیان آن می‌شود. این مسیرها، متعدد و پیچیده بوده و در برخی موارد به وسیله یک پروتئین مهارکننده پروتئین دیگر که آن پروتئین نیز به نوبه خود پروتئین دیگری را فعال می‌کند، مشخص می‌گردند (بسیار شبیه به پیام‌رسانی hedgehog).

پیام‌رسانی جوکستاکرین

پیام‌رسانی جوکستاکرین نیز از طریق مسیرهای تبدیل و

Scanned by CamScanner

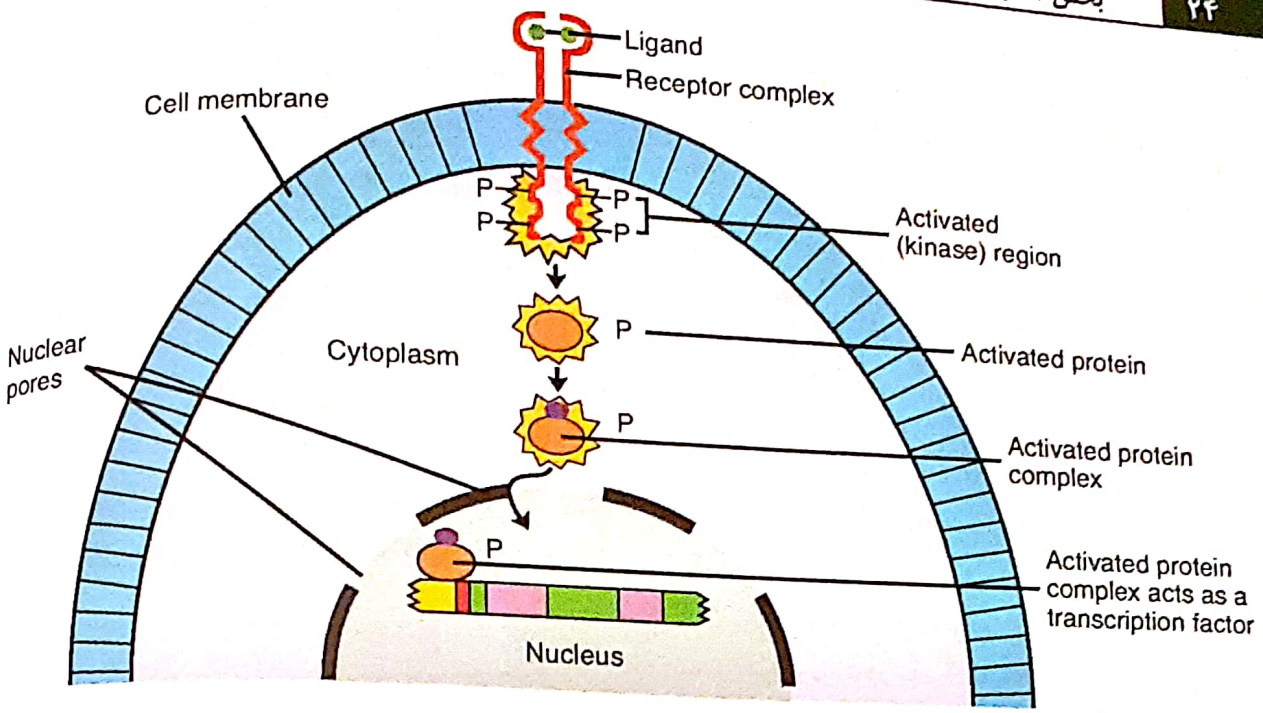

شکل ۶-۱. تصویری از یک مسیر معمول انتقال پیام که لیگاند و گیرنده‌های آن را نشان می‌دهد. فعال شدن گیرنده با اتصال به لیگاند میسر می‌شود. مشخصاً این فعالیت با واسطه آنزیم تیروزین کیناز انجام می‌گیرد. البته ممکن است سایر آنزیم‌ها نیز در اینجا حضور داشته باشند. در نهایت، فعالیت کینازی منجر به آبشار فسفریلاسیون چندین پروتئین که عامل رونویسی را برای تنظیم بیان ژن فعال می‌کنند، می‌شوند.

انتقال پیام انجام می‌شود ولی عوامل قابل انتشار در این پیام‌رسانی دخیل نیستند. در عوض، سه مسیر وجود دارد که پیام‌رسانی جوکستا کرین در آنها رخ می‌دهد: (۱) یک پروتئین بر روی سطح یک سلول با یک گیرنده بر روی سلول مجاور، در یک روند مشابه پیام‌رسانی پاراکرین، برهم‌کنش می‌دهد (شکل ۶-۱). **مسیر Notch** (Notch pathway) نمونه‌ای از این نوع پیام‌رسانی است (به مبحث "مسیرهای پیام‌رسانی کلیدی در تکوین" در صفحات بعد رجوع کنید). (۲) لیگاندهای موجود در داربست خارج سلولی که توسط یک سلول ترشح شده‌اند، با گیرنده‌های خود در سطح سلول مجاور برهم‌کنش دارند. ماتریکس خارج سلولی، محیطی است که سلول‌ها در بستر آن قرار گرفته‌اند. این محیط، از مولکول‌های بزرگی که توسط سلول‌ها ترشح شده‌اند تشکیل شده است. این مولکول‌ها شامل **کلاژن** (collagen)، **پروتئوگلیکان‌ها** (proteoglycans) (مانند **کندروئیتین سولفات‌ها** [chondroitin sulfates])، **هیالورونیک اسید** [hyaluronic acid] و غیره) و **گلیکوپروتئین‌هایی** (glycoproteins) مثل **فیبرونکتین** (fibronectin) و **لامینین** (laminin) هستند. این مولکول‌ها، زمینه و سوبسترای مناسبی برای سلول‌ها فراهم می‌سازند تا سلول‌ها بتوانند مستقر شده و یا مهاجرت کنند. برای مثال، لامینین و کلاژن نوع IV، از اجزاء **تیغه پایه** (basal lamina) برای اتصال سلول اپی‌تلیال هستند و مولکول‌های فیبرونکتین، داربستی را برای مهاجرت سلول تشکیل می‌دهند. گیرنده‌هایی که مولکول‌های خارج سلولی نظیر فیبرونکتین و لامینین را به سلول‌ها متصل می‌سازند، **اینتگرین** (integrin) نامیده می‌شوند. این گیرنده‌ها، مولکول‌های ماتریکس را به **تشکیلات اسکلتی سلول** (cytoskeletal machinery) مانند **میکروفیلامنت‌های اکتین** (actin microfilaments) مرتبط می‌سازند. در نتیجه این قابلیت را فراهم می‌سازند تا سلول‌ها در طول داربست ماتریکس، با استفاده از پروتئین‌های انقباضی مثل **اکتین** (actin)، مهاجرت کنند. همچنین اینتگرین‌ها می‌توانند بیان ژن را القاء نموده و تمایز را در مواردی همچون کندروسیت‌ها (chondrocytes) که باید برای تشکیل غضروف به ماتریکس متصل شوند، تنظیم کنند. (۳) انتقال مستقیم پیام از سلولی به سلول دیگر به وسیله **اتصال سوراخ‌دار** (gap junction). این اتصالات به عنوان کانال‌هایی جهت عبور

Scanned by CamScanner

مولکول‌های کوچک و یون‌ها در بین سلول‌ها به وجود می‌آیند. چنین ارتباطی در سلول‌هایی که به طور محکم به یکدیگر متصل شده‌اند (مثل اپی‌تلیوم روده و لولهٔ عصبی) مهم است. زیرا این نوع اتصالات امکان فعالیت هماهنگ سلول‌ها را فراهم می‌سازند. اتصالات سوراخ‌دار از **پروتئین‌های کانکسین** (connexin proteins) ساخته شده‌اند. این پروتئین‌ها نیز کانال‌ها را می‌سازند. کانال‌ها نیز دو سلول مجاور را به هم "متصل" می‌کنند.

لازم به ذکر است که مقدار زیادی از ساختارهای اولیه (اضافی) در روند تبدیل و انتقال پیام وجود دارند. برای مثال اعضای زیادی در خانواده مولکول‌های پیام‌رسانی پاراکرین وجود دارند به طوری که سایر ژن‌ها در این خانواده ممکن است فقدان عضو دیگر را جبران کنند. بنابراین، کاهش عملکرد یک پروتئین پیام‌رسان که به علت جهش ژنی به وجود می‌آید، لزوماً منجر به تکوین ناهنجار یا مرگ نمی‌شود. علاوه بر این، ارتباط متقابلی (cross talk) بین مسیرها وجود دارد، به طوری که این مسیرها به طور تنگاتنگی به یکدیگر مرتبط شده‌اند. این اتصالات، مناطق اضافی متعددی را برای تنظیم پیام‌رسانی فراهم می‌سازند.

عوامل پیام‌رسانی پاراکرین

تعداد زیادی از **عوامل پیام‌رسانی پاراکرین** (paracrine signaling factors) وجود دارند که **عوامل رشد و تمایز** (GDFs) نامیده می‌شوند. اکثر آنها در چهار خانواده طبقه‌بندی می‌شوند که اعضای هر خانواده، مکرراً برای تنظیم تکوین و تمایز ارگان‌ها و دستگاه‌ها به کار می‌روند. علاوه بر آن، عوامل رشد و تمایز (GDFs) مشابه در تمام سلسله جانوران از مگس سرکه (drosophilia) تا انسان، تکوین ارگان‌ها را تنظیم می‌کنند. چهار گروه عوامل رشد و تمایز (GDFs) سلول عبارتند از: **عامل رشد فیبروبلاست** (FGF: fibrobalst growth factor)، **WNT**، **hedgehog** و **خانواده‌های عامل رشد تغییر شکل دهنده بتا** (transforming growth factor-β [TGF-β]). هر خانواده از GDFها با گیرنده‌های هم خانواده خود برهم‌کنش دارند و این گیرنده‌ها نیز همانند خود مولکول‌های پیام‌رسان در تعیین نتیجه پیام مهم هستند.

عوامل رشد فیبروبلاست

دلیل نام‌گذاری اولیه این عوامل به خاطر تحریک رشد فیبروبلاست‌ها در محیط کشت بود. حدود ۲۴ ژن FGF شناسایی شده است که می‌توانند صدها ایزوفرم پروتئینی را به وسیله تغییر در نحوه اتصال RNA یا کدون‌های ابتدایی خود تولید کنند. پروتئین‌های FGF تولید شده توسط این ژن‌ها، مجموعه‌ای از **کینازهای گیرنده تیروزین** (tyrosine receptor kinases) به نام **گیرنده‌های عامل رشد فیبروبلاست** (fibroblast growth factor receptors [FGFRs]) را فعال می‌کنند. این گیرنده‌ها به نوبه خود مسیرهای پیام‌رسانی متنوعی را فعال می‌سازند. FGFها به طور ویژه برای رگ‌زایی (angiogenesis)، رشد آکسون (axon) و تمایز مزودرم مهم هستند. هر چند در این خانواده، عوامل زیادی وجود دارند، به طوری که FGFها گاهی می‌توانند جایگزین یکدیگر گردند، ولی هر FGF مسئول رویدادهای تکوینی خاصی است. برای مثال FGF8 برای تکوین اندام‌ها و بخش‌هایی از مغز مهم است.

پروتئین‌های *hedgehog*

علت نام‌گذاری ژن ***hedgehog***، کد کردن الگویی از موهای زبر بر روی ساق مگس سرکه که شبیه خارپشت (hedgehog) می‌باشد، است. در پستانداران سه ژن hedgehog وجود دارد: ***Indian***، ***desert*** و ***sonic hedgehog*** ژن sonic hedgehog (SHH) در تعدادی از رویدادهای تکوینی درگیر است (به مبحث "مسیرهای پیام‌رسانی کلیدی در تکوین" در صفحات بعد رجوع کنید).

پروتئین‌های *WNT*

حداقل ۱۵ ژن مختلف **WNT** وجود دارند که مربوط به ژن قطبیت قطعه‌ای ***wingless*** **(بی‌بالی)** در مگس سرکه هستند. گیرنده‌های آنها، اعضای پروتئین‌های **خانواده پرزدار** (frizzled family) هستند. پروتئین‌های WNT در تنظیم الگوی اندام‌ها، تکوین مغز میانی (midbrain) و برخی از جنبه‌های تمایز سومیت‌ها و دستگاه ادراری ـ تناسلی از بین تعدادی عملکرد دیگر دخیل هستند.

ابرخانوادهٔ TGF-β

ابر خانواده **TGF-β**، بیش از ۳۰ عضو دارد که شامل **عوامل رشد تغییرشکل‌دهنده بتا** (transforming growth factor-β [TGF-βs])، **پروتئین‌های شکل دهنده استخوان**

Scanned by CamScanner

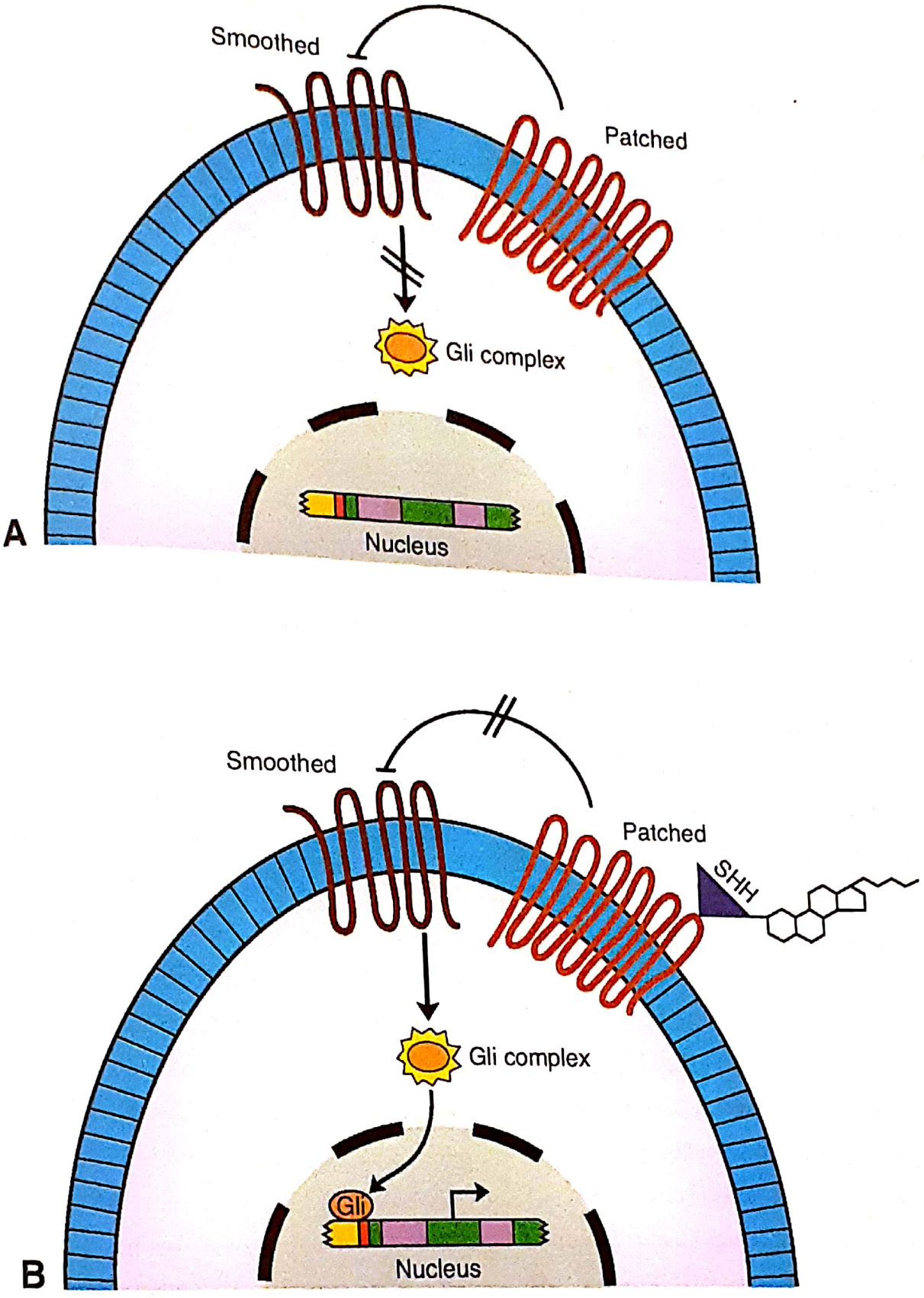

شکل ۷-۱. مسیر پیام‌رسانی sonic hedgehog (SHH). **A.** دیاگرامی از سلول که مهار Patched مولکول (گیرنده) Smoothened را نشان می‌دهد. این مهار شدن باعث بلوک فعالیت پروتئین‌های Gli که به طور طبیعی پیام SHH را انتقال می‌دهد، می‌شود. **B.** دیاگرامی که اتصال SHH به گیرنده خود یعنی patched را نشان می‌دهد. این اتصال باعث برداشته شدن و حذف مهار Patched مولکول (گیرنده) Smoothened می‌شود. سپس فعال‌شدن Smoothened باعث تنظیم افزایشی عوامل رونویسی GLI می‌گردد. این عوامل به DNA متصل شده و ژن‌های اثر کننده پایین دست در مسیر SHH را کنترل می‌کند.

Scanned by CamScanner

(bone morphogenetic proteins [BMPs])، **خانواده اکتیوین** (activin family)، **عامل مهارکننده مولرین** (müllerian inhibitng factor: MIF) یا **هورمون ضد مولرین** (anti-müllerian hormone) و سایر موارد است. اولین عضو این ابر خانواده، TGF-β1 است که از سلول‌های تغییر یافته توسط ویروس‌ها (virally transformed cells) جدا شده است. اعضای TGF-β برای تشکیل ماتریکس خارج سلولی و شاخه شاخه شدن اپی‌تلیوم که در تکوین ریه، کلیه و غده بزاقی رخ می‌دهد، مهم هستند. خانواده BMP القا کننده تشکیل استخوان است و در تنظیم تقسیم سلولی، مرگ برنامه‌ریزی شده سلولی یا آپوپتوزیس (apoptosis) و مهاجرت سلولی و چند عملکرد دیگر نقش دارد.

سایر مولکول‌های پیام‌رسان پاراکرین

گروه دیگری از مولکول‌های پیام‌رسان پاراکرین در طی دوران تکوین، نوروترانسمیترها (شامل **سروتونین، گاما ـ آمینوبوتیریک اسید** (GABA)، **اپی‌نفرین** و **نوراپی‌نفرین**) هستند که به عنوان لیگاند عمل کرده و به گیرنده‌ها متصل می‌گردند و همانند پروتئین عمل می‌کنند. این مولکول‌ها فقط نوروترانسمیتر نورون‌ها نیستند، بلکه پیام‌های مهم برای تکوین رویان نیز محسوب می‌شوند. برای مثال سروتونین (5-HT) به عنوان لیگاند برای تعداد زیادی از گیرنده‌ها که اکثر آنها گیرنده‌های متصل به پروتئین G (G protein-coupled receptors) هستند، عمل می‌کند. از طریق این گیرنده‌ها، سروتونین عملکردهای زیادی را در سلول (تکثیر و تمایز سلول) تنظیم کرده و برای تعیین جهت در بدن رویان، گاسترولاسیون، تکوین قلب و سایر روندهای مراحل اولیه تمایز مهم است. همچنین نوراپی‌نفرین از طریق گیرنده‌ها عمل کرده و در روند **آپوپتوزیس** (apoptosis) یا **مرگ برنامه‌ریزی شده** سلول در فضای بین انگشتان و سایر انواع سلولی نقش دارد.

■ مسیرهای پیام‌رسانی کلیدی در تکوین

Sonic Hedgehog: ژن اصلی برای رویان‌زایی

در دوره‌ای که بیولوژی مولکولی پیشرفت چندانی حاصل نکرده بود، رویان‌شناسان بر این باور بودند که یک پیام اصلی (master signal) همه جنبه‌های تکوین رویانی را هدایت می‌کند. این پیام، به عنوان یک **مورفوژن** (morphogen) عمل می‌کند که یک مولکول مترشحه است که یک شیب غلظت داشته و سلول‌ها را هدایت می‌کند که به چه بافت و ارگانی تمایز یابد. با این حال ما امروزه می‌دانیم که انبوهی از مولکول‌های پیام‌رسان وجود دارند که به طور هماهنگ با هم، تکوین را تنظیم می‌کنند که در این بین **SHH** اصلی‌ترین مورفوژن از بین بقیه مولکول‌ها است. این پروتئین در تکوین عروق بدن، تشکیل محورهای چپ ـ راست، تعیین خط میانی بدن، مخچه، سازمان‌دهی عصبی، اندام‌ها، سازمان‌دهی عضلات صاف، قلب، لوله گوارش، حلق، ریه‌ها، پانکراس، کلیه‌ها، مثانه، فولیکول‌های مو، دندان‌ها، تیموسیت‌ها، گوش داخلی، چشم‌ها و جوانه‌های چشایی، یعنی در حقیقت انبوهی از رویدادهای تکوین دخالت دارد. مسیر پیام‌رسانی Sonic در شکل ۷-۱ نشان داده شده است. این پروتئین به گیرنده خود یعنی **Patched (Ptc)** متصل می‌شود. **Patched** پروتئینی است که به طور طبیعی پروتئین شبه گیرنده **Smoothened (Smo)** را مهار می‌کند. با اتصال SHH به Ptc، فعالیت Ptc از بین رفته و مهار از روی Smo برداشته می‌شود. بنابراین Smo فعال شده که در نتیجه آن فعالیت خانواده **GLI** (۱ الی ۳) عوامل رونویسی که بیان ژن‌های هدف را کنترل می‌کند، آغاز و تنظیم می‌شود. اختصاصی بودن بیان SHH در انواع سلول‌های گوناگون توسط اجزای تقویت کننده چندگانه که به طور مستقل رونویسی SHH در سلول‌ها و بافت‌های مختلف را فعال می‌کنند، تنظیم می‌شود.

پروتئین SHH برخی ویژگی‌های منحصر به فردی دارد. به طور مثال، SHH پس از ترجمه شدن شکافته شده و **کلسترول** (cholesterol) به پایانه C (C-terminus) بخش انتهای N (N-terminal domain) آن اضافه می‌شود. این اضافه شدن کلسترول باعث می‌شود که SHH به غشای پلاسمایی متصل شود. سپس یک نیمه اسید پالمیتیک (palmitic acid moiety) به پایانه N (N-terminus) اضافه شده و SHH کاملاً عملکردی می‌شود. رهاسازی آن از غشای پلاسمایی توسط پروتئین سرتاسر غشایی (ترانس‌ممبران) **Dispatched** صورت می‌گیرد که در این حالت SHH یک شیب غلظتی از فعالیت خود به عنوان یک مورفوژن ایجاد می‌کند.

قطبیت سلولی مسطح: مسیر گسترش همگرا

مسیر قطبیت سلولی مسطح (planar cell polarity [PCP] pathway) فرآیند **گسترش همگرا** (convergent extension) را تنظیم می‌کند که در طی آن یک بافت درازتر و

Scanned by CamScanner

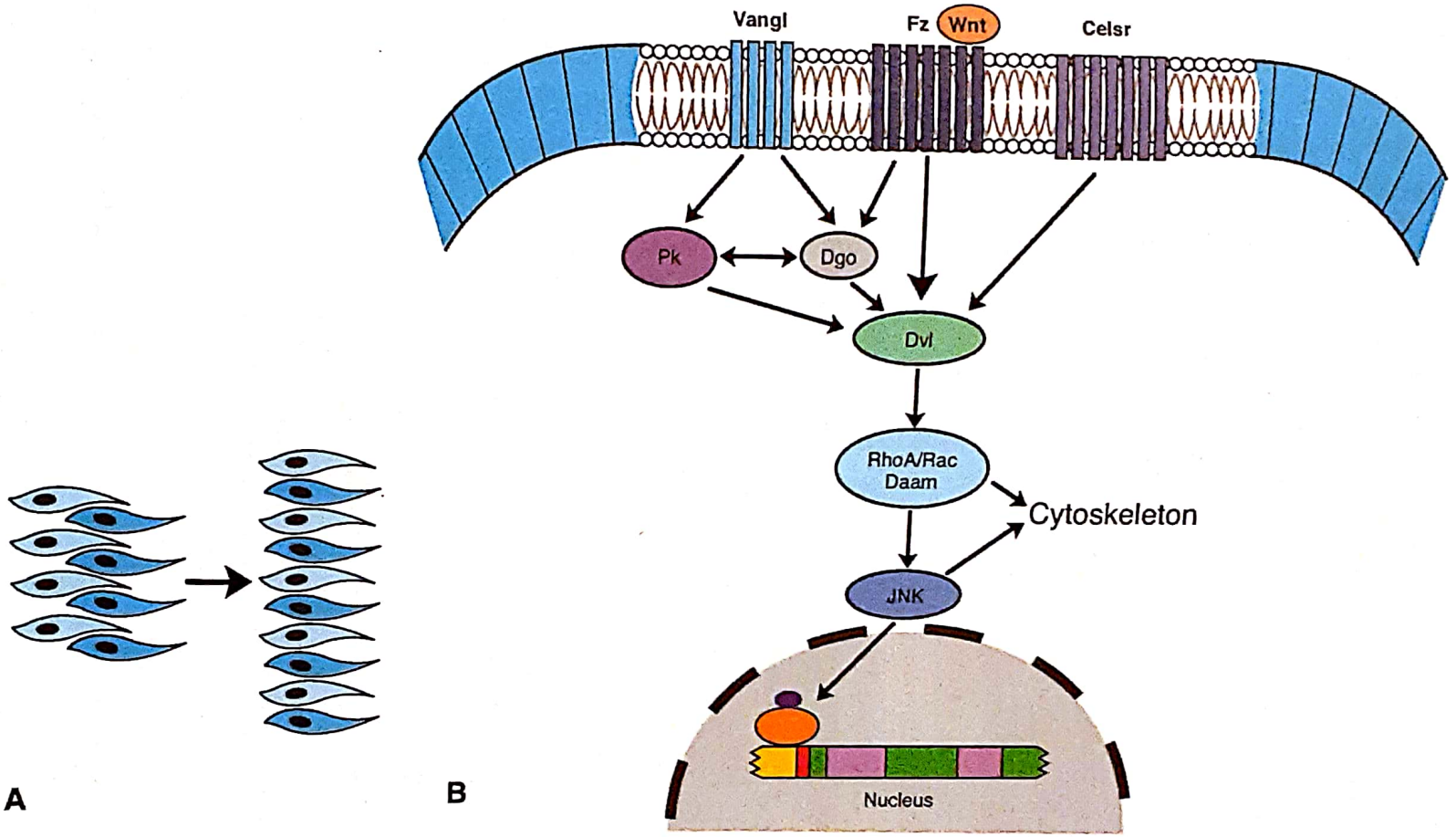

شکل ۸-۱.A. تصویر شماتیکی از روند گسترش همگرا که در طی آن سلول‌ها در سلول‌های همجوار خود فرو می‌روند تا محور دراز [طولی] بافت افزایش یابد. این روند در طی طویل شدن لوله عصبی در حین نورولاسیون اتفاق می‌افتد. روند گسترش همگرا وابسته به مسیر PCP (سازمان‌دهی مجدد سلول‌ها و صفحات سلولی در صفحه بافتی) است. این مسیر نیز به وسیله مسیر پیام‌رسانی ***WNT*** غیر استاندارد (غیر معمول) تنظیم می‌شود **[B]**. Wnt به گیرنده خود یعنی Frizzled متصل می‌شود. این گیرنده نیز به همراه دو پروتئین ترانس‌ممبران (عرض غشایی) دیگر تحت عنوان ***Celsr*** و ***Vangl***، مولکول ***DISHEVELLED*** را فعال می‌کند. سپس Dishevelled از طریق کینازهای ***Rho*** و ***Rac***، باعث تنظیم افزایشی کینازهای [*JNK*] c-Jun N-terminal که تغییرات اسکلت سلولی و اثر کننده‌های پایین دست (شامل عوامل رونویسی) را کنترل می‌کنند، می‌شود.

Scanned by CamScanner

باریک‌تر می‌شود (شکل ۸A-۱). برای مثال در طی تشکیل لوله عصبی (نورولاسیون)، صفحه عصبی نازک‌تر و طویل‌تر شده و شیار عصبی را بین چین‌های عصبی می‌سازد. به طور مشابهی در طی گاسترولاسیون، سلول‌ها به سمت داخل حرکت کرده و محور رویانی (embryonic axis) طویل می‌شود. مثال‌های دیگر گسترش همگرا شامل طویل شدن مسیر خروجی قلبی و حرکت چین‌های جدار طرفی بدن به سمت خط وسط می‌باشد. گسترش همگرا مستلزم تغییراتی در شکل سلول به همراه حرکت سلول و ارتباطات درهم فرو رونده با سایر سلول‌ها است (شکل ۸A-۱).

PCP اشاره به سازمان‌دهی دوباره سلول‌ها و صفحات سلولی در صفحه یک بافت دارد. این حالت در روند گسترش همگرا دیده می‌شود. مسیر پیام‌رسانی PCP اساسی، یک مسیر **WNT** غیرمعمول است. این مسیر شامل گیرنده Wnt به نام **Frizzled** (Fz) و دو پروتئین عرض غشایی دیگر تحت عنوان **Celsr** و **Vangl** می‌باشد (شکل ۸B-۱). این پروتئین‌های عرض غشایی به طور اساسی، فعالیت *DISHEVELLED (DVL)*، چه به طور مستقیم و یا از طریق اثر کننده‌های پایین دست (downstream effectors) [همانند Prickle (PK) و Diego (Dgo)] را مورد هدف قرار می‌دهد. در عوض DVL پیام‌رسانی از طریق کینازهای Rho و Rac را تنظیم می‌کند تا کینازهای c-Jun N-terminal فعال گردند. این مسئله نیز باعث کنترل تغییرات اسکلت سلولی و سایر اثر کننده‌های پایین دست (شامل عوامل رونویسی) می‌شود. جهش در بسیاری از این ژن‌ها (شامل *FZ*، *CELSR*، *VANGL* و *DVL*) منجر به **نقایص لوله عصبی** در موش‌ها و جهش در ژن‌های *VANGL*، با نقایص لوله عصبی در انسان مرتبط است.

مسیر Notch

گیرنده‌های عرض غشایی **Notch** به خانواده لیگاندهای عرض غشایی **DSL** (Delta/ Serrate/ LAG-2) متصل می‌شوند. برای این کار می‌بایست سلول‌ها در تماس با هم قرار بگیرند (پیام‌رسانی جوکستاکرین) تا روند پیام‌رسانی انجام شود. در پستانداران چهار عضو خانواده Notch و پنج لیگاند عرض غشایی (Jagged 1 and 2 و Delta 1 to 3) وجود دارد. اتصال یکی از این پروتئین‌ها به یک گیرنده Notch باعث ایجاد یک تغییر ساختاری در پروتئین Notch می‌شود، به طوری که بخشی از آن در سمت سیتوپلاسمی غشا پلاسمایی شکافته می‌شود. این مسیر یک مسیر مستقیم است به طوری که در آن هیچ پیامبر ثانویه وجود ندارد. بنابراین بخش شکافته شده پروتئین به طور مستقیم وارد هسته شده و به پروتئین متصل شونده به DNA متصل می‌شود به طوری که به طور طبیعی رونویسی ژن‌های هدف Notch را سرکوب می‌کند. اتصال Notch، اثر مهارکنندگی سرکوب کننده را حذف کرده و باعث فعالیت ژن‌های پایین دست می‌شود (شکل ۹-۱).

پیام‌رسانی *Notch* در تکثیر، آپوپتوز و تغییر از اپی‌تلیوم به مزانشیم دخالت دارد. همچنین این پیام‌رسانی اهمیت به سزایی در تمایز نورونی، تشکیل و اختصاصی شدن عروق خونی (آنژیوژنزیس)، قطعه قطعه شدن (سگمنتاسیون) سومیت‌ها، تکوین سلول‌های بتای (β-cells) پانکراس، تمایز سلول‌های B و T (β-and T-cells) در دستگاه ایمنی، تکوین سلول‌های مویی گوش داخلی و دیواره‌بندی مجرای خروجی قلب دارد. جهش در *JAG1* یا *NOTCH2* باعث ایجاد **سندرم آلاژیل** (Alagille syndrome) می‌شود. از ویژگی‌های این سندرم، نقایص مجرای خروجی قلب و ناهنجاری‌های اسکلتی، چشمی، کلیوی و کبدی می‌باشد. جهش *JAG1* با تترالوژی فالوت (یک نقص مجرای خروجی قلب) نیز مرتبط است.

خلاصه

در طی قرن گذشته، رویان‌شناسی از یک علم مشاهده‌ای به یک علم دربر گیرنده پیشرفت‌های خیره‌کننده مولکولی و تکنولوژیک ارتقاء یافته است. روش‌های مشاهده‌ای و جدید با یکدیگر امکان فهم بهتر خاستگاه تکوین طبیعی و غیرطبیعی و در نتیجه ارائه راه‌های مقابله با نواقص مادرزادی و درمان آنها را فراهم ساخته‌اند. در این راستا، دانش نحوه عملکرد ژن، رویکردهای کاملاً جدیدی را در این علم ایجاد نموده است.

حدود ۲۳۰۰۰ ژن در **ژنوم** انسان وجود دارد، ولی این ژن‌ها حدود ۱۰۰,۰۰۰ پروتئین را کدگذاری می‌کنند. ژن‌ها در مجموعه‌ای از DNA و پروتئین‌ها قرار دارند که به آنها **کروماتین** می‌گویند. واحد پایه‌ای ساختار کروماتین، **نوکلئوزوم** است. کروماتین به طور محکم پیچ خورده است، به طوری که نوکلئوزوم‌ها شبیه دانه‌های تسبیح بر روی رشته DNA قرار می‌گیرند. در این وضعیت به کروماتین، **هتروکروماتین** می‌گویند. برای انجام رونویسی، DNA باید از روی دانه‌ها باز شود که در این حالت به آن **یوکروماتین** می‌گویند. ژن‌ها درون رشته‌های DNA قرار داشته و حاوی مناطقی تحت عنوان **اگزون‌ها** (exons) که می‌توانند به پروتئین‌ها ترجمه شوند و مناطق غیرقابل ترجمه‌ای تحت عنوان **اینترون‌ها** (introns)

Scanned by CamScanner

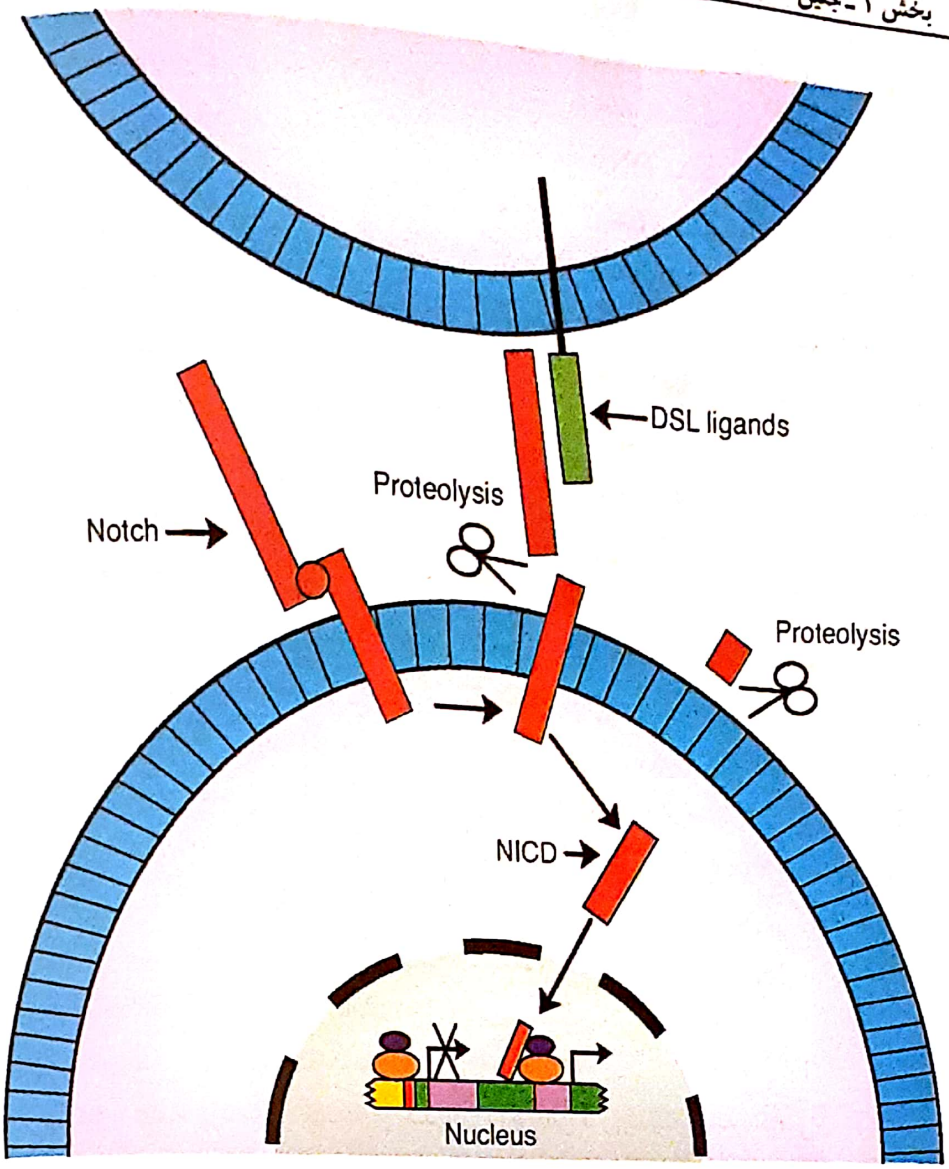

شکل ۹-۱. تصویر شماتیک نشان‌دهنده مسیر پیام‌رسانی *Notch* گیرنده‌های Notch قرار گرفته بر روی یک سلول به لیگاندی از خانواده *DSL* [Jagged یا Serrate] که بر روی یک سلول مجاور قرار دارد (پیام‌رسانی جوکستاکرین)، متصل می‌شود. این برهمکنش گیرنده ـ لیگاند یک آنزیم پروتئولیتیک را فعال می‌کند. این آنزیم نیز پروتئین Notch را بریده (تقسیم کرده) تا برش خارج سلولی Notch (Notch extracellular truncation: NEXT) فعال متصل به غشا تولید شود. سپس NEXT توسط آنزیم سکرتاز داخل سلولی (intracellular secretase enzyme) بریده (تقسیم) می‌شود. این آنزیم با رها شدن جایگاه داخل سلولی Notch (Notch intracellular domain: NICD) که در حقیقت بخش پیام‌رسان فعال گیرنده Notch اصلی و اولیه است، به وجود می‌آید. NICD به طور مستقیم به هسته جابه‌جا می‌شود. در هسته نیز به سرکوب‌کننده‌های رونویسی متصل شده و فعالیت مهاری ژن‌های هدف پایین دست مسیر Notch را حذف می‌کند.

هستند. همچنین یک ژن معمولی، شامل اجزای زیر است: **منطقه پیشبرنده** (promoter region) که هنگام شروع رونویسی، **RNA پلی‌مراز** (RNA polymerase) به آن متصل می‌گردد؛ **محل آغاز رونویسی** (transcription initiation site) برای قرار دادن اولین اسید آمینه پروتئین؛ **کدون انتهایی ترجمه و منطقه غیرترجمه‌ای ′۳** که دارای توالی (جایگاه اضافی توالی Poly A) کمک کننده به پایداری mRNA است. RNA پلی‌مراز به منطقه پیشبرنده که معمولاً حاوی توالی TATA (**جعبه TATA**) است، متصل می‌گردد. این اتصال به پروتئین‌های اضافی تحت عنوان **عوامل رونویسی** (transcription factors) نیاز دارد. متیلاسیون بازهای سیتوزین در ناحیه پیشبرنده ژن‌ها، آنها را خاموش کرده و مانع انجام رونویسی می‌شود. این فرآیند مسئول **غیرفعال‌شدن کروموزوم X** (که در طی آن ژن‌های موجود بر روی یک کروموزوم X جنس مؤنث بیان نمی‌شوند) و همچنین پدیده **اثرگذاری ژنی** (که در طی آن ژن‌های مادری یا پدری سرکوب می‌شوند) است.

پروتئین‌های مختلفی می‌توانند از یک ژن منفرد در طی

Scanned by CamScanner

روند **اتصال متناوب** تولید شوند. در این روند، با استفاده از **اتصال دهنده‌ها** (اسپیلوزوم‌ها)، اینترون‌های مختلفی حذف می‌شوند. پروتئین‌هایی را که بدین وسیله ساخته می‌شوند، **ایزوفرم‌های اتصالی** یا **گونه‌های اتصالی** می‌نامند. همچنین پروتئین‌ها به وسیله **تغییرات پس از ترجمه** (مثل فسفریلاسیون یا شکافته شدن) تغییر می‌کنند.

القاء روندی است که در آن گروهی از سلول‌ها یا بافت‌ها (**القاءکننده**) باعث می‌شوند تا گروهی دیگر (**پاسخ دهنده**) سرنوشت خود را تغییر دهند. این ظرفیت پاسخ را **قابلیت یا توانش** می‌نامند و باید با همکاری **عامل توانش** انجام شود. بسیاری از پدیده‌های القاء در اثر **برهم‌کنش‌های اپی‌تلیال ـ مزانشیمال** رخ می‌دهند.

مسیرهای تبدیل و انتقال پیام شامل یک مولکول علامت‌دهنده یا **لیگاند** و یک **گیرنده** است. معمولاً گیرنده در ضخامت غشاء سلول گسترش یافته و با اتصال به لیگاند مخصوص به خود فعال می‌شود. فعال‌شدن با توانایی فسفریله کردن سایر پروتئین‌ها که اکثراً به صورت **کیناز** هستند، صورت می‌گیرد. این فعال شدن، آبشاری از فعالیت‌های آنزیمی را در بین پروتئین‌ها به راه می‌اندازد که نتیجه آن، شروع به کار عامل رونویسی برای آغاز بیان ژن است.

پیام‌رسانی سلول به سلول ممکن است به صورت **پاراکرین** به وسیله **عوامل انتشاری** (diffusable factors) و یا **جوکستاکرین** به وسیله گروهی از **عوامل غیرقابل انتشار** (nondiffusable factors) انجام گیرد. پروتئین‌های مسئول پیام‌رسانی پاراکرین، **عوامل پاراکرین** یا **عوامل رشد و تمایز** (GDFs) نام دارند. چهار خانواده اصلی از GDFها وجود دارد: **عوامل رشد فیبروبلاست** (FDFs)، **WNTs**، **Hedgehogs** و **عوامل رشد تغییر شکل دهنده بتا** (TGF-βs). علاوه بر پروتئین‌ها، **نوروترانسمیترهایی** مثل **سروتونین** (5-HT) و **نوراپی‌نفرین** نیز در پیام‌رسانی پاراکرین عمل می‌کنند و به عنوان لیگاند به گیرنده‌ها متصل شده و باعث ایجاد پاسخ‌های سلولی ویژه‌ای می‌شوند. عوامل جوکستاکرین ممکن است شامل محصولات ماتریکس خارج سلولی، لیگاندهای متصل به سطح سلولی و ارتباطات مستقیم سلول به سلول باشند.

مسیرهای پیام‌رسانی سلولی فراوانی وجود دارند که در تکوین مهم هستند. دو تا از این مسیرها کلیدی بوده که در آنها **SHH** و مسیر **WNT غیرمتعارف** (noncanonical WNT pathway) [که البته بهتر است مسیر **PCP** نامیده شود که **گسترش همگرا** را تنظیم می‌کند] دخیل هستند. همچنین **SHH** یک **ژن اصلی** است و وقتی محصول پروتئینی این ژن به گیرنده خود یعنی **Patched** متصل شد، اثر مهاری Patched را بر روی **Smoothened** حذف می‌کند. در صورت فعال شدن، Smoothened می‌تواند خانواده **GLI** از عوامل رونویسی را فعال و تنظیم کند. خانواده GLI نیز پیام‌رسانی پایین دست توسط SHH را کنترل می‌کند. SHH یک عامل قابل انتشار با یک کلسترول متصل شده به خود است که به عنوان یک **مورفوژن** با ایجاد شیب غلظت (که پاسخ‌های سلول‌ها را تنظیم می‌کند) عمل می‌کند. پیام‌رسانی SHH در بسیاری از رویدادهای تکوین مثل تعیین شدن خط میانی بدن و تقارن چپ ـ راست و در سازمان‌دهی بسیاری از ارگان‌های گوناگون شرکت می‌کند.

PCP حرکت سلول‌ها و صفحاتی از سلول‌ها در صفحه یک بافت را تنظیم می‌کند. در طی این حرکات، سلول‌ها با یکدیگر تماس برقرار کرده و درهم فرو می‌روند (intercalation)، به طوری که در اثر آن بافت طویل می‌شود. به این روند طویل‌شدن، **گسترش همگرا** گفته می‌شود. این نوع از حرکت سلول‌ها مسئول طویل شدن رویان و لوله عصبی به ترتیب در طی روندهای گاسترولاسیون و نورولاسیون است. چندین ژن در تنظیم این روند طویل شدن درگیر هستند: ژن‌های **WNT** و گیرنده آن (**FRIZZLED**)، *VANGL*، *CELSR* که پروتئین‌های عرض غشایی را کد می‌کنند؛ ژن **DISHEVELLED** که پروتئینی را کد می‌کند که از طریق کینازهای Rho و Rac عمل می‌کند تا اسکلت سلولی را تحت تأثیر قرار دهد؛ و سایر ژن‌های تنظیم کننده حرکات سلولی. جهش‌های این ژن‌ها باعث نقایص عصبی در موش‌ها می‌شود. البته جهش‌های VANGL نیز مرتبط با نقایص مشابهی در انسان هستند.

■ پرسش‌ها

۱. مفهوم "توانش به پاسخ (competence to respond)" به عنوان بخشی از روند القا چیست؟ کدام بافت‌ها به طور غالب در القاء دخیل هستند؟ دو مثال بیاورید.

۲. تحت شرایط طبیعی، FGFها و گیرنده‌های آنها (FGFRs) مسئول رشد جمجمه و تکوین درزهای جمجمه‌ای هستند. چگونه ممکن است که این مسیرهای پیام‌رسانی مختل شوند؟ آیا این مسیرها از طریق مسیر پیام‌رسانی پاراکرین انجام می‌شوند یا جوکستاکرین؟ آیا می‌توانید مسیری را فرض کنید که در نبود بیان یک FGF به وجود بیاید؟

Scanned by CamScanner

فصل ۲

گامتوژنزیس: تبدیل شدن سلول‌های زایا به گامت‌های نر و ماده

■ سلول‌های زایای بدوی

تکوین (development) با **لقاح** (fertilization) آغاز می‌گردد. لقاح روندی است که در آن گامت (gamete) نر [**اسپرم** (sperm)] و گامت ماده [**اووسیت** (oocyte)] با هم یکی شده و **تخم** (zygote) را به وجود می‌آورند. گامت‌ها از **سلول‌های زایای بدوی** (primordial germ cells [PGCs]) مشتق می‌شوند. این سلول‌ها که در اپی‌بلاست (epiblast) در طی هفته دوم تکوین یافته، در طی گاسترولاسیون از طریق شیار اولیه حرکت کرده و به سمت دیوارهٔ کیسهٔ زرده (yolk sac) مهاجرت می‌کنند (شکل ۱-۲). در طی هفتهٔ چهارم، PGCها شروع به مهاجرت از کیسه زرده به سمت غدد تناسلی (گنادها) در حال تکوین می‌کنند و در پایان هفته پنجم به آنجا می‌رسند. تقسیمات میتوزی، تعداد آنها را در حین مهاجرت و نیز هنگام رسیدن به غدد تناسلی (گنادها)، افزایش می‌دهد. در هنگام آماده شدن برای لقاح، سلول‌های زایا با انجام **گامتوژنزیس** (gametogenesis) که شامل تقسیمات میوز است (در این نوع تقسیم تعداد کروموزوم‌ها کاهش می‌یابند) و با **تمایز سلولی** (cytodifferentiation) بلوغ خود را کامل می‌کنند.

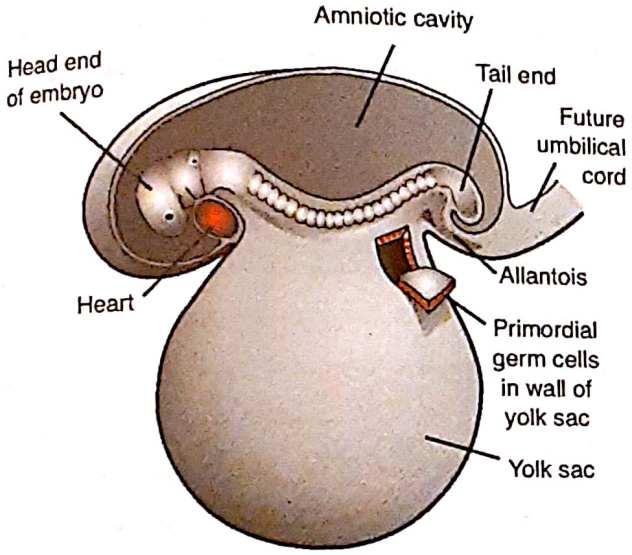

شکل ۱-۲. یک رویان در انتهای هفته سوم که محل سلول‌های زایای بدوی (PGCs) در دیواره کیسه زرده را نزدیک به محل اتصال طناب نافی آینده نشان می‌دهد. این سلول‌ها از این محل به گنادهای در حال تکوین مهاجرت می‌کنند.

نکات بالینی

سلول‌های زایای بدوی و تراتوم‌ها

تراتوم‌ها (teratomas) تومورهایی با منشأ مورد بحث و جدل هستند که اغلب حاوی انواعی از بافت‌ها مثل استخوان، مو، عضله، بافت اپی‌تلیال لوله گوارش و غیره می‌باشند. فرض بر این است که این تومورها از سلول‌های بنیادی پرتوان (pluripotent stem cells) به وجود می‌آیند. این سلول‌ها می‌توانند به هر یک از سه لایه زایا یا مشتقات آن‌ها، تمایز یابند. برخی از شواهد نشان می‌دهند که سلول‌های زایای بدوی که از مسیرهای طبیعی مهاجرت خود منحرف شده‌اند، مسئول ایجاد برخی از این تومورها هستند (شکل ۲-۲). منبع دیگر تراتوم‌ها سلول‌های اپی‌بلاست در حال مهاجرت از شیار اولیه (primitive streak) در طی روند گاسترولاسیون (gastrulation) است (شکل ۹-۵ را ببینید).

Scanned by CamScanner



شکل ۲-۲. تراتوم دهانی ـ حلقی. ممکن است این تومورها از سلول‌های زایای بدوی یا سلول‌های اپی‌بلاست (فصل ۵ را ببینید) که هر دو از نوع سلول‌های پرتوان (pluripotent) هستند، ایجاد گردند. بافت‌های درون تومور شامل مشتقات هر سه لایه زایا بوده و ممکن است حاوی لوله گوارش، استخوان، پوست، دندان و غیره باشند.

■ تئوری کروموزومی توارث

صفات یک فرد به وسیله ژن‌های خاصی بر روی کروموزوم‌های به ارث رسیده از پدر و مادر او تعیین می‌گردند. حدود ۲۳۰۰۰ ژن بر روی ۴۶ کروموزوم انسان وجود دارد. ژن‌های موجود در یک کروموزوم مشابه تمایل دارند تا با یکدیگر به ارث برسند و به همین دلیل تحت عنوان **ژن‌های مرتبط** (linked genes) شناخته می‌شوند. در سلول‌های پیکری (somatic)، کروموزوم‌ها به صورت ۲۳ جفت مشابه یا **هومولوگ** (homologous) قرار گرفته‌اند تا عدد زوج [**دیپلوئید** (diploid)] ۴۶ را تشکیل دهند. ۲۲ جفت کروموزوم **اتوزوم** (autosom) و یک جفت **کروموزوم جنسی** (sex chromosome) وجود دارد. اگر جفت کروموزوم جنسی XX باشد، فرد از نظر ژنتیکی مؤنث و اگر XY باشد، فرد از نظر ژنتیکی مذکر است. یکی از کروموزوم‌های هر جفت کروموزومی از گامت مادری (اووسیت) و دیگری از گامت پدری (اسپرم) به ارث می‌رسد. بنابراین، هر گامت حاوی تعداد فرد [**هاپلوئید** (haploid)] ۲۳ کروموزوم بوده که یکی شدن گامت‌ها در طی لقاح عدد زوج (دیپلوئید) ۴۶ را باز می‌گرداند.

میتوز

میتوز (mitosis) روندی است که در طی آن یک سلول به دو سلول دختر که از نظر ژنتیکی شبیه سلول والد هستند، تقسیم می‌گردد (شکل ۳-۲). هر سلول دختر مجموعه کاملی از ۴۶ کروموزوم را دریافت می‌کند. قبل از اینکه یک سلول وارد میتوز شود، هر کروموزوم **داکسی ریبونوکلئیک اسید** (DNA) خود را دو برابر می‌کند (همانندسازی). در طی این مرحله کروموزوم‌ها بسیار طویل بوده و به طور گسترده‌ای در تمام هسته پخش هستند، به طوری که به وسیلهٔ میکروسکوپ نوری قابل تشخیص نیستند. با آغاز میتوز، کروموزوم‌ها شروع به پیچ خوردن کرده و منقبض و متراکم می‌شوند؛ این اتفاقات نشان‌دهنده شروع **پروفاز** (prophase) هستند. در پروفاز هر کروموزوم حاوی دو زیر مجموعه موازی هم به نام **کروماتید** (chromatid) است که در یک منطقه مشترک متعلق به هر دو کروماتید به نام **سانترومر** (centromere) به یکدیگر متصل می‌گردند. در تمام طول مدت پروفاز، کروموزوم‌ها متراکم‌تر، کوتاه‌تر و ضخیم‌تر می‌شوند (شکل ۳A-۲). کروماتیدها فقط در پرومتافاز (prometaphase) قابل تشخیص هستند (شکل ۳B-۲). در طی متافاز (metaphase)، کروموزوم‌ها در صفحه استوایی ردیف می‌شوند، به طوری که ساختار دو تایی آنها به خوبی قابل مشاهده می‌گردد (شکل ۳C-۲). هر کروموزوم به **میکروتوبول‌هایی** (microtubules) که از سانترومر تا سانتریول (centriole) کشیده شده‌اند، متصل می‌شود. این میکروتوبول‌ها **دوک میتوزی** (mitotic spindle) را تشکیل می‌دهند. به محض این که سانترومر هر کروموزوم تقسیم می‌شود، آنافاز (anaphase) آغاز شده و با مهاجرت کروماتیدها به قطب‌های مخالف دوک ادامه می‌یابد. در نهایت در طی تلوفاز (telophase)، کروموزوم‌ها باز شده و طویل می‌گردند. غشاء هسته نیز بازسازی و سیتوپلاسم تقسیم می‌شود (شکل ۳D-F-۲). هر سلول دختر، نیمی از تمام موارد کروموزومی دو برابر شده را دریافت می‌کند تا تعداد مشابه کروموزوم‌های سلول مادری حفظ شود.

Scanned by CamScanner

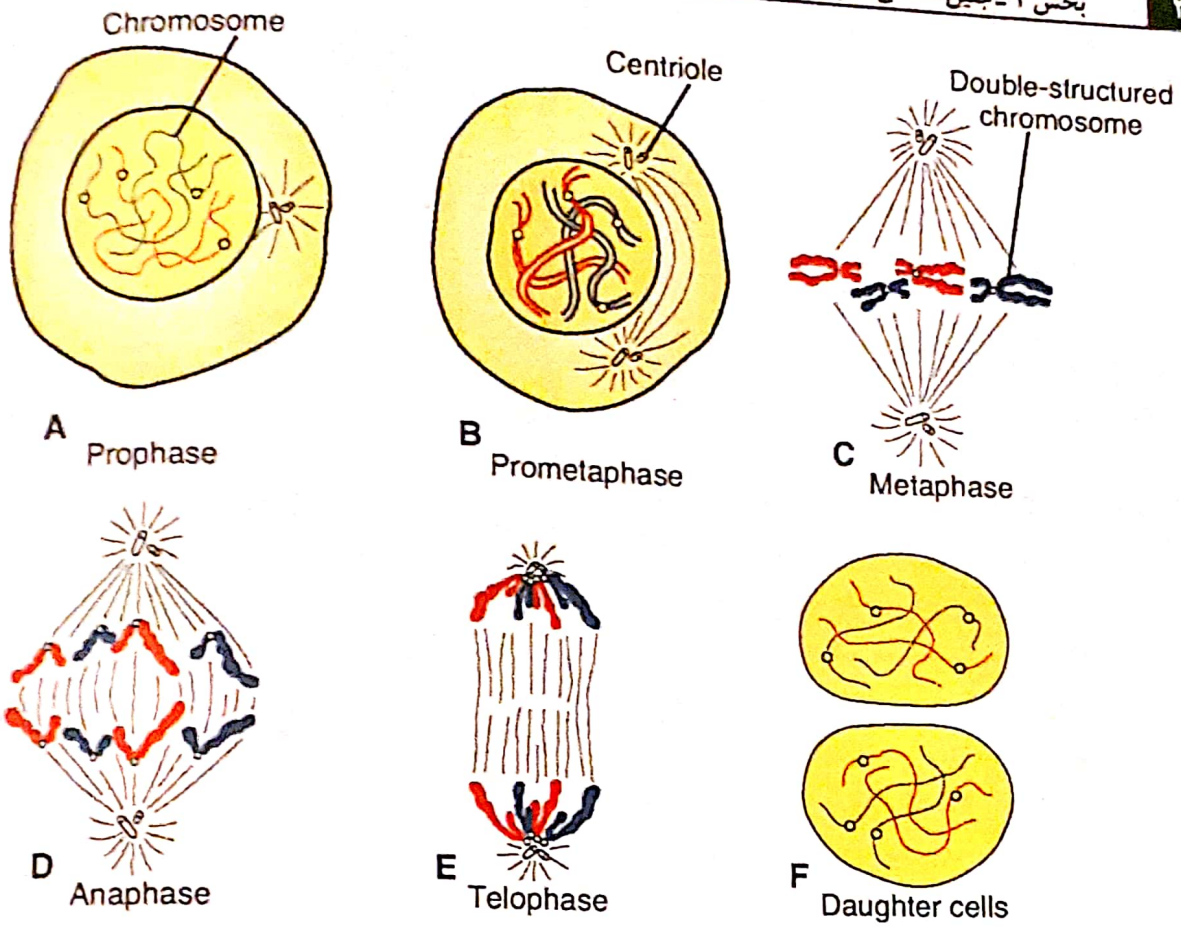

شکل ۳-۲. مراحل مختلف میتوز. در پروفاز، کروموزوم‌ها به صورت نوارهای باریکی قابل رؤیت هستند. کروماتیدهای مضاعف شده در متافاز به صورت واحدهای منفرد قابل رؤیت هستند. در هیچ زمانی از تقسیم، کروموزوم‌ها با هم جفت نمی‌شوند. **آبی:** کروموزوم‌های پدری. **قرمز:** کروموزوم‌های مادری.

میوز

میوز (meiosis) یک روند تقسیم سلولی است که در سلول‌های زایا (germ cells) اتفاق می‌افتد تا گامت‌های نر و ماده (به ترتیب سلول‌های اسپرم و تخمک) به وجود بیایند. میوز نیاز به دو مرحله تقسیم سلولی دارد (**میوز I و میوز II**) تا تعداد کروموزوم‌ها به تعداد هاپلوئید (۲۳) کاهش یابد (شکل ۴-۲). همانند میتوز، سلول‌های زایای نر و ماده [**اسپرماتوسیت‌ها** (spermatocytes) و **اووسیت‌های اولیه** (primary oocytes) در ابتدای میوز I، DNA خود را دو برابر نموده که در نتیجه آن، هر یک از ۴۶ کروموزوم به صورت کروماتیدهای خواهری، مضاعف می‌شوند. ولی برخلاف میتوز، **کروموزوم‌های مشابه** (homologous chromosomes) در طی روند **جفت شدن** (synapsis) با هم **جفت** می‌شوند. این جفت‌شدن در همه کروموزوم‌ها به جز در مورد کروموزوم‌های XY، به طور دقیق و نقطه به نقطه انجام می‌گیرد. سپس جفت‌های مشابه بین دو سلول دختر تقسیم می‌گردند و در نتیجه تعداد کروموزوم‌ها از دیپلوئید به هاپلوئید کاهش می‌یابد. به فاصله کوتاهی پس از آن در میوز II کروماتیدهای خواهری از هم جدا می‌شوند. در نتیجه هر گامت حاوی ۲۳ کروموزوم خواهد بود.

تبادل متقاطع

تبادل‌های متقاطع (crossovers) از اتفاقات مهم میوز I است که در طی آن، **قطعات کروماتیدی** بین کروموزوم‌های مشابه جفت شده **تبادل می‌یابند** (شکل ۴C-۲). قطعات کروماتیدها شکسته شده و در حین جدا شدن کروموزوم‌های مشابه، رد و بدل می‌شوند. در هنگام جدا شدن کروموزوم‌ها از یکدیگر نقاط تبادل به طور موقت به هم متصل باقی مانده و ساختار X شکل به نام **کیاسما** (chiasma) را تشکیل می‌دهند (شکل ۴C-۲).

Scanned by CamScanner

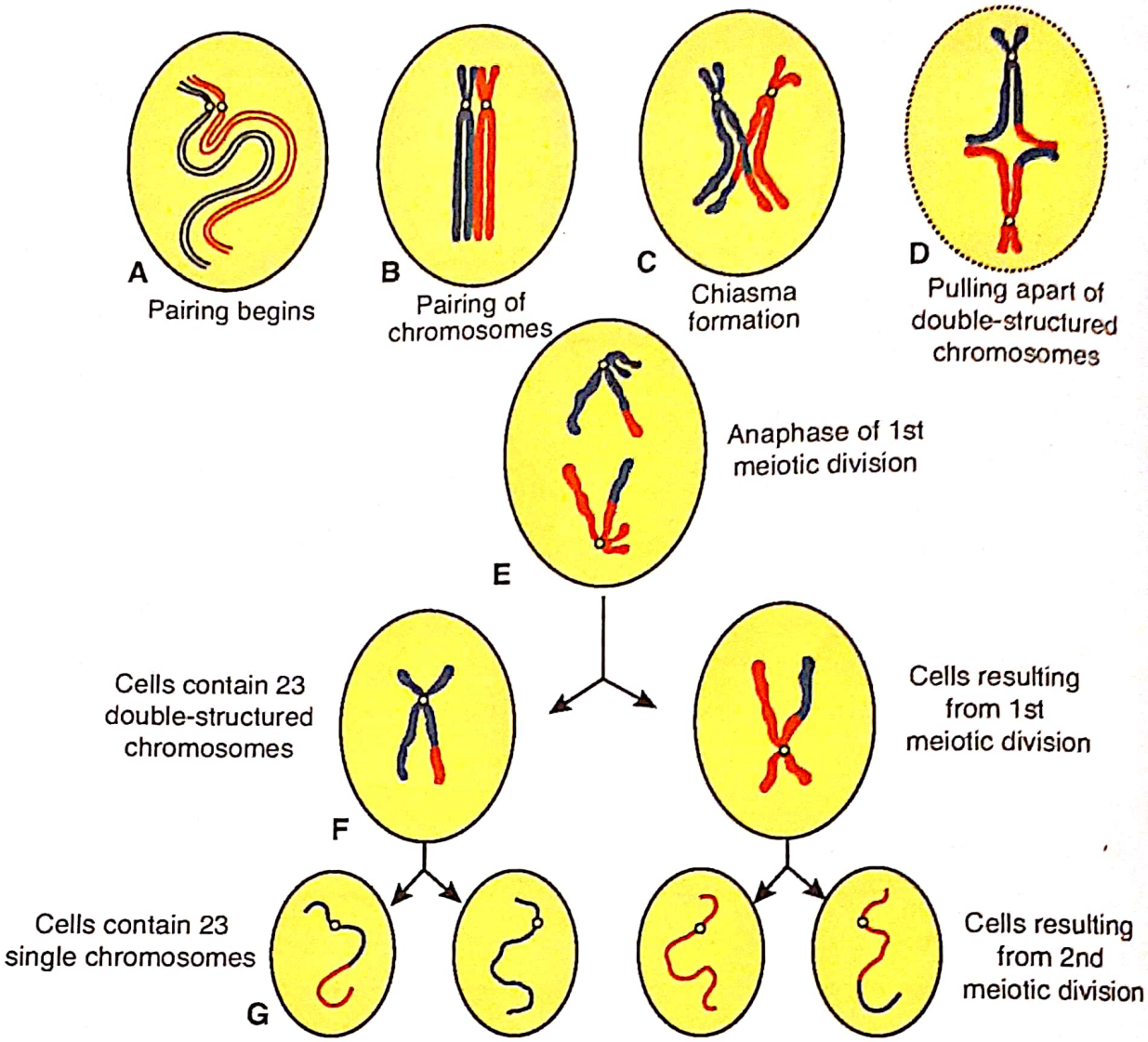

شکل ۲-۴. تقسیمات میوز اول و دوم. **A.** کروموزوم‌های همولوگ به یکدیگر نزدیک می‌شوند. **B.** کروموزوم‌های همولوگ جفت می‌شوند و هر عضو از جفت آنها، دارای دو کروماتید است. **C.** جفت کروموزوم‌های همولوگ نهایی، قطعات کروماتیدی را با هم مبادله می‌کنند (تبادل متقاطع). به کیاسما (محل تقاطع) توجه کنید. **D.** کروموزوم‌های دارای ساختار مضاعف از هم دور می‌شوند. **E.** آنافاز تقسیم اول میوز. **G, F.** در طی تقسیم دوم میوز، سانترومر کروموزوم‌های دارای ساختار مضاعف تقسیم می‌شود. در هنگام تکمیل تقسیم، کروموزوم‌های هر یک از چهار سلول دختر با یکدیگر متفاوت هستند.

حدود ۳۰ الی ۴۰ تبادل متقاطع (یک یا دو عدد در هر کروموزوم) در هر تقسیم میوز I صورت می‌گیرد که بیشترین آنها بین ژن‌هایی است که دور از یکدیگر در یک کروموزوم قرار گرفته‌اند.

در نتیجه تقسیمات میوزی:

- **تنوع ژنتیکی** به وسیله موارد زیر تشدید می‌یابد:
  - تبادل متقاطع که باعث بازپخش مواد ژنتیکی می‌شود.
  - توزیع تصادفی کروموزوم‌های مشابه در سلول‌های دختر
- هر سلول زایا حاوی تعداد هاپلوئیدی از کروموزوم‌ها خواهد بود که پس از لقاح، تعداد کروموزوم‌ها به حالت دیپلوئید (۴۶ کروموزوم) باز خواهد گشت.

Scanned by CamScanner

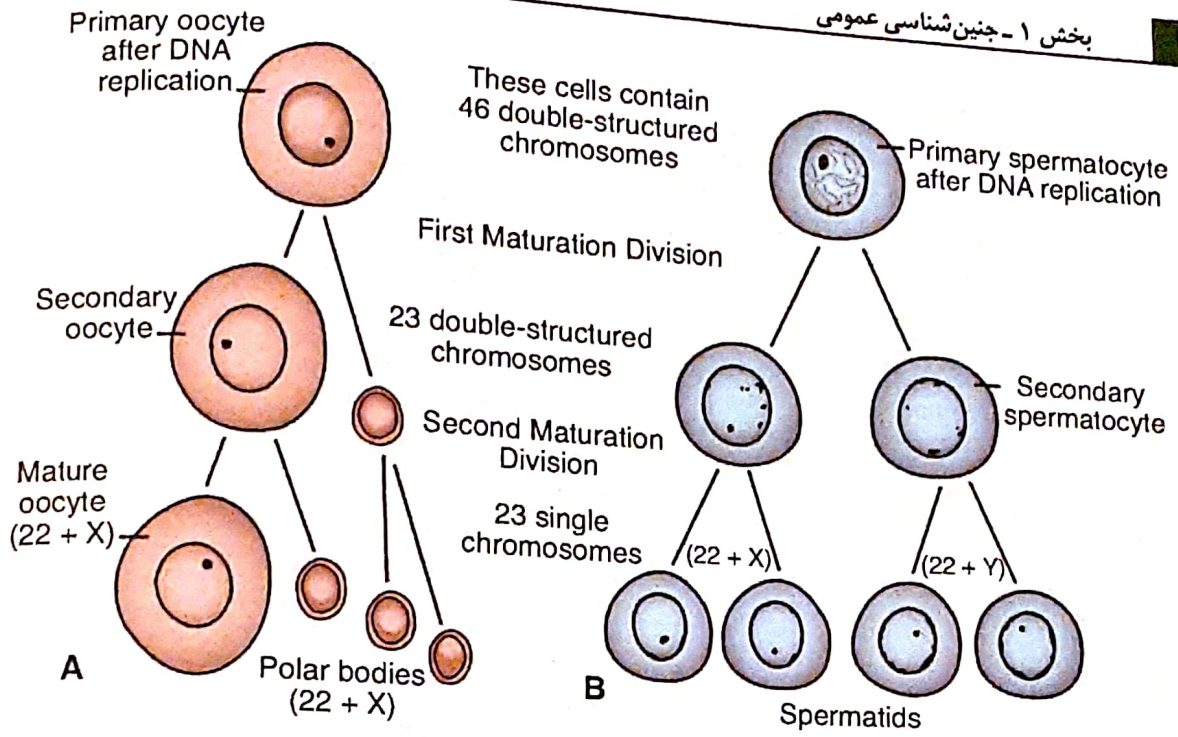

شکل ۵-۲. وقایع تقسیمات اول و دوم میوز. A. سلول زایای اولیه ماده (اووسیت اولیه) تنها یک گامت بالغ یا همان اووسیت بالغ را تولید می‌کند. B. سلول زایای اولیه نر (اسپرماتوسیت اولیه) چهار اسپرماتید تولید می‌کند که همه آنها به اسپرماتوزون‌ها تبدیل می‌شوند.

اجسام قطبی

در طی میوز، یک اووسیت اولیه به چهار سلول دختر که هر یک ۲۲ کروموزوم به اضافه ۱ کروموزوم X دارند، تبدیل می‌شود (شکل ۵A-۲). ولی فقط یکی از این چهار سلول به گامت بالغ (اووسیت) تبدیل می‌گردد. سه سلول دیگر **اجسام قطبی** (polar bodies) را می‌سازند. اجسام قطبی سیتوپلاسم اندکی دریافت کرده و در طی مراحل بعدی تکوین از بین می‌روند. به طور مشابهی، یک اسپرماتوسیت اولیه به چهار سلول دختر تبدیل می‌گردد (دو سلول با ۲۲ کروموزوم به اضافه ۱ کروموزوم X و دو سلول با ۲۲ کروموزوم به اضافه یک کروموزوم Y) (شکل ۵B-۲). ولی برخلاف اووسیت، هر چهار سلول به گامت‌های بالغ تبدیل می‌شوند.

نکات بالینی

نواقص مادرزادی و سقط‌های خودبه‌خودی: عوامل کروموزومی و ژنتیکی

ناهنجاری‌های کروموزومی (chromosomal abnormalities) که ممکن است در **تعداد** (numerical) یا **ساختار** (structural) کروموزوم‌ها رخ دهند، علل مهم نواقص مادرزادی و سقط‌های خود به خودی هستند. تخمین زده می‌شود که ۵۰ درصد حاملگی‌ها به سقط خود به خودی منجر می‌شوند، به طوری که ۵۰ درصد از این سقط‌ها نیز دارای ناهنجاری‌های شدید کروموزومی هستند. بنابراین حدود ۲۵ درصد حاملگی‌ها، یک نقص کروموزومی شدید دارند. شایع‌ترین ناهنجاری‌های کروموزومی در سقط‌ها، 45,X (سندرم ترنر [Turner syndrome])، تریپلوئیدی (triploidy) و تریزومی ۱۶ (trisomy 16) می‌باشند. ناهنجاری‌های کروموزومی مسئول ۱۰ درصد نواقص شدید مادرزادی و جهش‌های ژنی (gene mutations) مسئول ۸ درصد ناهنجاری‌ها هستند.

ناهنجاری‌های مربوط به تعداد کروموزوم‌ها

سلول پیکری (سوماتیک) یک انسان طبیعی حاوی ۴۶ کروموزوم و گامت طبیعی حاوی ۲۳ کروموزوم می‌باشد.

Scanned by CamScanner

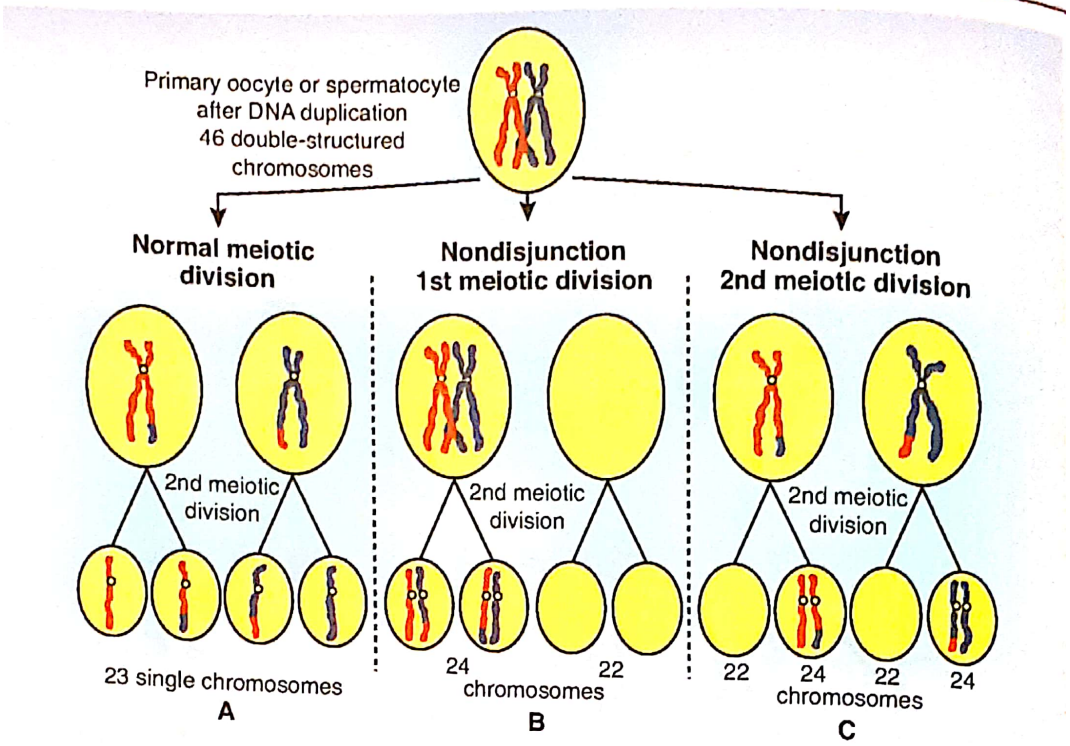

شکل ۶-۲.A. تقسیمات بلوغ طبیعی. **B.** عدم انفصال در تقسیم اول میوز. **C.** عدم انفصال در تقسیم دوم میوز.

سلول‌های پیکری، **دیپلوئید** یا **2n** و گامت‌های طبیعی، **هاپلوئید** یا **n کروموزومی** هستند. **یوپلوئید** (euploid) به هرگونه ضریب صحیح n اشاره دارد، مثل دیپلوئید یا تریپلوئید. **آنیپلوئید** (aneuploid) به هر تعداد کروموزومی که یوپلوئید نباشد، اشاره دارد و معمولاً زمانی استفاده می‌شود که یا یک کروموزوم اضافی وجود داشته باشد **[تریزومی** (trisomy)] و یا یک کروموزم حذف شده باشد **[مونوزومی** (monosomy)]. ناهنجاری‌های تعداد کروموزوم‌ها ممکن است از تقسیمات میوزی یا میتوزی نشأت گرفته باشند. در **میوز**، دو عضو یک جفت از کروموزوم‌های مشابه، به طور طبیعی در طی تقسیم اول میوز جدا می‌شوند که در نتیجه آن هر سلول دختر یک کروموزوم از هر جفت کروموزوم را دریافت می‌کند (شکل ۶-۲). ولی گاهی اوقات این جدا شدن صورت نمی‌گیرد **[عدم انفصال** (nondisjunction)] و هر دو عضو یک جفت به درون یک سلول می‌روند (شکل ۶B,C-۲). در نتیجه عدم

دیگر ۲۲ کروموزوم دریافت می‌کند (به جای اینکه ۲۳ کروموزوم طبیعی داشته باشند). وقتی در لقاح، گامت حاوی ۲۳ کروموزوم با گامت حاوی ۲۴ یا ۲۲ کروموزوم ترکیب شود، نتیجه لقاح فردی با ۴۷ کروموزوم (تریزومی) و یا ۴۵ کروموزوم (مونوزومی) خواهد بود. عدم انفصال که می‌تواند در طی تقسیمات میوزی اول یا دوم سلول‌های زایا رخ دهد، ممکن است کروموزوم‌های اتوزوم یا جنسی را درگیر کند. در زنان، بروز ناهنجارهای کروموزومی از جمله عدم انفصال، با افزایش سن، به خصوص از ۳۵ سالگی به بالا، افزایش می‌یابد.

گاهی اوقات عدم انفصال در طی تقسیم میتوز **(عدم انفصال میتوزی)** یک سلول رویانی، در حین تقسیمات اولیه سلولی رخ می‌دهد. چنین شرایطی **موزائیسم** (mosaicism) را ایجاد می‌کند که در آن، برخی از سلول‌ها دارای تعداد غیرطبیعی کروموزوم و برخی دیگر حاوی تعداد طبیعی کروموزوم هستند. افراد مبتلا برحسب تعداد سلول‌های درگیر و توزیع آنها ممکن است خصوصیات کم یا زیادی از

Scanned by CamScanner

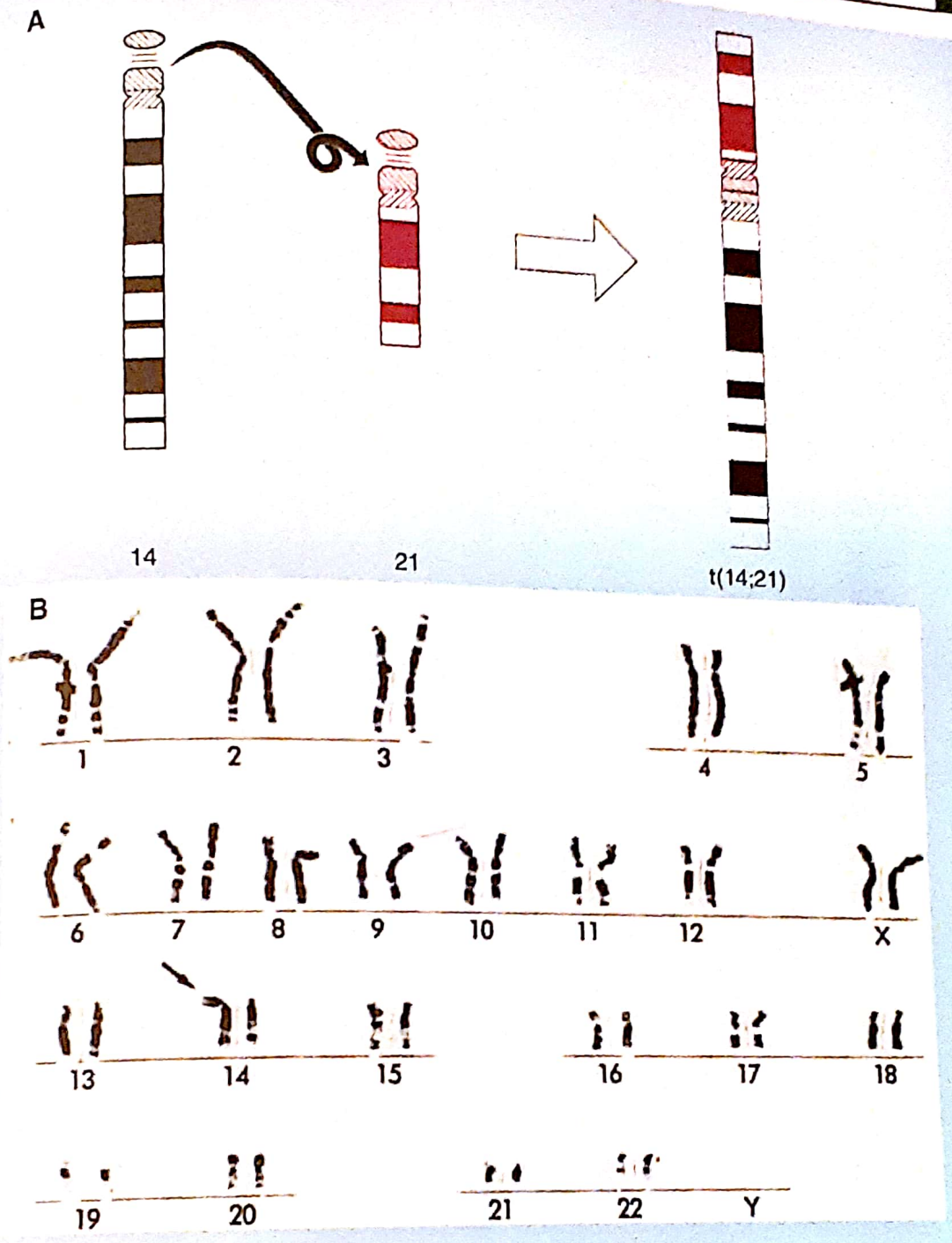

شکل ۷-۲. A. جابجایی بازوی بلند کروموزوم ۱۴ و ۲۱ در محل سانترومر. از بین رفتن بازوی کوتاه از نظر بالینی اهمیتی ندارد و افراد درگیر از نظر بالینی طبیعی هستند. اما این افراد مستعد داشتن فرزندانی با جابجایی‌های کروموزومی نامتعادل می‌باشند. **B.** کاریوتیپ جابجایی کروموزوم ۲۱ بر روی ۱۴ که باعث ایجاد سندرم داون می‌شود.

یک سندرم خاص را نشان دهند.

گاهی اوقات، کروموزوم‌ها شکسته شده و قطعات یک کروموزوم به کروموزوم دیگری می‌چسبند. چنین **جابجایی‌هایی** (tranaslocations) ممکن است **متوازن** (balanced) باشند که در این حالت، شکسته‌شدن و اتصال مجدد بین دو کروموزوم صورت می‌گیرد ولی هیچ ماده ژنتیکی اصلی از دست نمی‌رود و افراد طبیعی هستند. البته جابه‌جایی‌ها ممکن است **نامتوازن** (unbalanced) نیز باشند که در این صورت قسمتی از کروموزوم از بین می‌رود و فنوتیپ متفاوتی ایجاد می‌شود. برای مثال، جابجایی‌های

Scanned by CamScanner



شکل ۸-۲. کاریوتیپ تریزومی ۲۱: سندرم داون.

نامتوازن بین بازوهای بلند کروموزوم‌های ۱۴ و ۲۱ در طی میوز I یا II، گامت‌هایی با نسخه اضافی از کروموزوم ۲۱ تولید می‌کنند که یکی از علل سندرم داون (down syndrome) می‌باشند (شکل ۷-۲). جابجایی‌ها به طور ویژه در بین کروموزوم‌های ۱۳، ۱۴، ۱۵، ۲۱ و ۲۲ شایع هستند، زیرا آنها در حین روند میوز در کنار هم تجمع می‌یابند.

تریزومی ۲۱ (سندرم داون)

سندرم داون به علت وجود یک نسخه اضافی از **کروموزوم ۲۱ (تریزومی ۲۱)** ایجاد می‌شود (شکل ۸-۲). ویژگی‌های کودکان مبتلا به سندرم داون شامل موارد زیر است: عقب‌ماندگی رشد، درجات مختلفی از ناتوانی ذهنی، ناهنجاری‌های جمجمه‌ای ـ صورتی که شامل چشم‌های مایل رو به بالا، چین‌های اپیکانتال (چین‌های پوستی اضافه در گوشه داخلی چشم‌ها)، صورت پهن و گوش‌های کوچک؛ نوافص قلبی و شلی عضلانی (هیپوتونی) (شکل ۹-۲). همچنین این افراد از شانس بیشتری در ابتلا به لوسمی رشد یابنده (developing leukemia)، عفونت‌ها، اختلال عملکرد تیروئید و پیری زودرس برخوردار هستند. علاوه بر این در افراد مبتلا به سندرم داون شیوع آلزایمر و آغاز زودهنگام آن شایع است. در ۹۵ درصد موارد، این سندرم به علت تریزومی ۲۱ که نتیجه عدم انفصال میوزی است، به وجود می‌آید و در ۷۵ درصد موارد، عدم انفصال در طی **تشکیل اووسیت** رخ می‌دهد. بروز سندرم داون، حدوداً ۱ مورد در هر ۲۰۰۰ حاملگی برای زنان زیر ۲۵ سال است. این خطر در سن ۳۵ سالگی مادر به ۱ مورد در هر ۳۰۰ حاملگی و در سن ۴۰ سالگی به ۱ مورد در هر ۱۰۰ حاملگی افزایش می‌یابد.

در حدود ۴ درصد موارد سندرم داون، یک جابجایی نامتوازن بین کروموزوم ۲۱ و کروموزوم ۱۳، ۱۴، ۱۵ یا ۲۱ وجود دارد (شکل ۷-۲). ۱ درصد نهایی نیز به وسیله موزائیسم ناشی از عدم انفصال میتوزی به وجود می‌آیند.

Scanned by CamScanner





شکل ۹-۲ A. کودک مبتلا به سندرم داون. به صورت صاف و پهن، شیارهای مایل پلکی و زبان بیرون زده توجه کنید. کودکان مبتلا به سندرم داون معمولاً درجاتی از ناتوانی ذهنی را نیز داشته و بسیاری از آنها دچار نقایص عصبی هستند. B. یک مشخصه دیگر این کودکان دست پهن با یک شیار عرضی منفرد به نام شیار میمونی (simian crease) است.

این افراد دارای سلول‌هایی با تعداد طبیعی کروموزوم و تعدادی سلول آنیپلوئید هستند. این افراد ممکن است خصوصیات کم یا زیادی از سندرم داون را بروز دهند.

تریزومی ۱۸

مبتلایان به **تریزومی ۱۸** دارای ویژگی‌های زیر هستند: ناتوانی ذهنی، نواقص مادرزادی قلب، پایین بودن گوش‌ها و فلکشن انگشتان و دست‌ها (شکل ۱۰-۲). علاوه بر این اغلب مبتلایان دارای چانه کوچک (micrognathia)، ناهنجاری‌های کلیوی، به هم چسبیده بودن انگشتان (syndactyly) و بدشکلی‌های دستگاه اسکلتی هستند. بروز این تریزومی حدوداً ۱ مورد در هر ۵۰۰۰ نوزاد است. ۸۵ درصد بیماران در فاصله بین هفته دهم حاملگی تا زمان تولد (term) می‌میرند. البته بیماران متولد شدهٔ زنده، معمولاً تا ۲ ماهگی می‌میرند و حدود ۵ درصد آنها تا یک سالگی زنده می‌مانند.

تریزومی ۱۳

اصلی‌ترین ناهنجاری‌های **تریزومی ۱۳**، ناتوانی ذهنی، هولوپروزنسفالی (holoprosencephaly)، نواقص مادرزادی قلب، کری، شکاف لب و کام (cleft lip and palate) و نواقص چشم مثل کوچکی چشم (microphathalmia)، عدم وجود چشم (anophthalmia) و شکاف چشم (coloboma) می‌باشند (شکل ۱۱-۲). بروز این ناهنجاری حدوداً ۱ مورد در هر ۲۰،۰۰۰ تولد زنده است و بیش از ۹۰ درصد نوزادان در اولین ماه پس از تولد می‌میرند و حدود ۵ درصد از آنها تا یک سالگی زنده می‌مانند.

سندرم کلاین فلتر

ویژگی‌های بالینی **سندرم کلاین فلتر** (Klinefelter syndrome) که فقط در مردان (که با روش آمینوسنتز تشخیص داده می‌شود) دیده می‌شود، شامل عقیمی (sterility)، آتروفی بیضه‌ها (testicular atrophy)، هیالینی‌شدن لوله‌های منی‌ساز (seminiferous tubules) و معمولاً زنانه‌شدن پستان‌ها (gynecomastia) می‌باشند. سلول‌ها ۴۷ عدد کروموزوم دارند. کروموزوم‌های جنسی به صورت XXY هستند. **جسم کروماتین جنسی** (sex chromatin body) یا **جسم بار** (Barr body) که در اثر متراکم شدن کروموزوم X غیرفعال شکل می‌گیرد، در ۸۰ درصد موارد یافت می‌شود. جسم بار در جنس مؤنث به طور طبیعی و در اثر غیرفعال شدن طبیعی یکی از

Scanned by CamScanner



شکل ۱۰-۲. کودک مبتلا به تریزومی ۱۸. به محل قرارگیری پایین گوش‌ها، دهان کوچک، نقص در مندیبل (میکروگناتی)، دست‌های خم شده و فقدان و/یا هیپوپلازی رادیوس و اولنا توجه کنید.



شکل ۱۱-۲. نوزاد مبتلا به تریزومی ۱۳. به شکاف دوطرفه لب، پیشانی برجسته و فقدان چشم‌ها (آنوفتالمیا) توجه کنید.

کروموزوم‌های X دیده می‌شود. بروز سندرم کلاین فلتر حدوداً ۱ مورد در هر ۵۰۰ مرد است. عدم انفصال کروموزوم‌های مشابه XX شایع‌ترین علت آن است. گاهی اوقات مبتلایان به سندرم کلاین فلتر ۴۸ کروموزوم دارند: ۴۴ کروموزوم اتوزوم و ۴ کروموزوم جنسی (48,XXXY). هر چند که به طور کلی ناتوانی ذهنی جزئی از این سندرم نیست، ولی هر چه تعداد کروموزوم X بیشتر باشد احتمال وجود درجاتی از آسیب شناختی (cognitive impairment) افزایش می‌یابد.

سندرم ترنر

سندرم ترنر (Turner syndrome) با کاریوتایپ 45,X تنها مونوزومی است که مبتلایان آن زنده می‌مانند. با این وجود ۹۸ درصد تمام جنین‌های مبتلا به این سندرم، به طور خودبه‌خودی سقط می‌شوند. تعداد کمی از مبتلایان که زنده می‌مانند، در ظاهر قیافه‌ای کاملاً زنانه دارند (شکل ۱۲-۲) و به وسیله عدم وجود تخمدان‌ها [**دیس‌ژنزی گنادی** (gonadal dysgenesis)] و قد کوتاه مشخص می‌گردند. سایر ناهنجاری‌های متداول مرتبط شامل گردن پره‌دار (webbed neck)، ادم لنفاوی اندام‌ها، بدشکلی‌های اسکلتی و قفسه سینه پهن با فاصله بیش از حد نوک پستان‌ها از هم می‌باشند. حدود ۵۵ درصد زنان مبتلا، به علت عدم انفصال، از نظر کروموزوم X مونوزومیک بوده و جسم کروماتین ندارند. در ۸۰ درصد این زنان، علت بیماری عدم انفصال در **گامت نر** است. در مابقی زنان دلیل سندرم ترنر ناهنجاری‌های ساختاری کروموزوم X یا عدم انفصال میتوزی منتج به موزائیسم می‌باشد.

Scanned by CamScanner



شکل ۱۲-۲. بیمار مبتلا به سندرم ترنر. **A.** در زمان تولد. به پوست سست در پشت گردن که به علت بقایای هیگروموای کیستی (cystic hygroma) [کیست پر از مایع] ایجاد شده است، گردن کوتاه، گوش‌های بد شکل و تورم دست **(B)** و پا **(C)** که در اثر لنف‌ادما (lymphedema) ایجاد شده است، توجه کنید. **D.** در ۶ سالگی گردن کاملاً پره‌دار است و نوک‌های پستان در قفسه سینه پهن، فاصله زیادی از هم می‌گیرند.

سندرم X سه‌گانه

اغلب مبتلایان به **سندرم X سه‌گانه** (triple X syndrome [47,XXX]) به علت تظاهرات فیزیکی خفیف تشخیص داده نمی‌شود. با این وجود این دخترها غالباً دچار مشکل در گفتار و اعتماد به نفس می‌شوند. در سلول‌های این افراد دو جسم کروماتین جنسی دیده می‌شود.

ناهنجاری‌های ساختاری

ناهنجاری‌های ساختاری کروموزومی یک یا تعداد بیشتری از کروموزوم‌ها را درگیر می‌کنند و معمولاً به دلیل شکسته

Scanned by CamScanner

شدن کروموزوم ایجاد می‌شوند. شکستگی‌ها توسط عوامل محیطی نظیر ویروس‌ها، تابش اشعه و داروها به وجود می‌آیند. البته شواهد در این زمینه قطعی نیست. نتیجه شکستگی به اتفاقاتی که برای قطعات شکسته شده می‌افتد، بستگی دارد. در برخی موارد، قطعه شکسته شده از بین رفته و نوزادی غیرطبیعی با **حذف نسبی** (parital deletion) یک کروموزوم، ایجاد می‌شود. یک سندرم خیلی خوب شناخته شده که به علت حذف نسبی بازوی کوتاه کروموزوم ۵ به وجود می‌آید، **سندرم فریاد گربه** (cri-du-chat syndrome) است. کودکان مبتلا، گریه‌ای شبیه به صدای گربه، میکروسفالی (microcephaly) یا سر کوچک، ناتوانی ذهنی و بیماری مادرزادی قلبی دارند. بسیاری از سندرم‌های نسبتاً نادر که ناشی از حذف نسبی کروموزوم هستند، شناخته شده‌اند.

حذف‌های کوچک (microdeletions) که فقط تعداد کمی از **ژن‌های همجوار** (contiguous genes) را شامل می‌شوند، ممکن است باعث **سندرم حذف کوچک** (microdeletion syndrome) یا **سندرم ژن مجاور** (contiguous gene syndrome) شوند. مناطقی که این حذف‌ها رخ می‌دهند، **مجموعه‌های ژن همجوار** (contiguous gene syndrome) نامیده می‌شوند و معمولاً آنها را می‌توان به وسیله روش دورگه‌سازی درجا با کمک فلوئورسنس (fluorescence in situ hybridization) [FISH] تشخیص داد. نمونه‌ای از حذف کوچک در بازوی بلند کروموزوم ۱۵ (15q11-15q13) رخ می‌دهد [بازوی بلند و کوتاه کروموزوم را برحسب فاصله آنها از سانترومر به ترتیب با حروف q و p نشان می‌دهند]. اگر حذف‌شدگی کوچک در کروموزوم مادری اتفاق بیفتد، **سندرم انگلمن** (Angelman's syndrome) ایجاد می‌شود. کودکان مبتلا به این سندرم از نظر ذهنی ناتوان بوده و توان صحبت کردن ندارند، تکوین حرکتی ضعیفی نیز داشته و مستعد خنده‌های بدون علت و طولانی هستند (شکل ۱۳-۲). اگر حذف‌شدگی کوچک در کروموزوم پدری رخ بدهد، **سندرم پرادر ـ ویلی** (Prader-Willi syndrome) به وجود می‌آید؛ افراد مبتلا با شلی عضلانی (هیپوتونی)، چاقی، ناتوانی ذهنی، هیپوگنادیسم و عدم نزول بیضه‌ها مشخص می‌شوند (شکل ۱۴-۲). به حالتی که در آن خصوصیات بیماری بسته به اینکه مواد ژنتیکی از مادر به ارث رسیده باشند و یا از پدر،



شکل ۱۳-۲. بیمار مبتلا به سندرم انگلمن که حاصل حذف‌شدگی کوچک در کروموزوم ۱۵ مادری است. اگر نقص حاصل از کروموزوم پدری به ارث برسد، سندرم پرادر ـ ویلی رخ خواهد داد (شکل ۱۴-۲).

تظاهرات مختلفی داشته باشند، **اثرگذاری ژنومی** (genomic imprinting) گفته می‌شود. سایر سندرم‌های ژن همجوار نیز ممکن است از هر یک از والدین به ارث برسند، مثل **سندرم میلر ـ دیکر** [(Miller-Dieker) لیزنسفالی (lissencephaly)، تأخیر در تکوین، تشنج، ناهنجاری‌های قلبی و صورتی ناشی از حذف در 17p13] و بسیاری از موارد **سندرم 22q11** [(22q11 syndrome) نواقص کام، نواقص مخروطی ـ تنه‌ای قلب، تأخیر در گفتار، اختلالات یادگیری و اختلال شبیه به اسکیزوفرنی ناشی از حذف در 22q11].

مناطق شکننده (fragile sites) محل‌هایی از کروموزوم‌ها هستند که به دنبال دستکاری‌های خاص سلولی تمایل به جدا شدن یا شکسته شدن پیدا می‌کنند. برای مثال، مناطق شکننده را می‌توان با کشت لنفوسیت‌های یک بیمار در محیط بدون فولات (folate) پیدا کرد. هر چند

Scanned by CamScanner

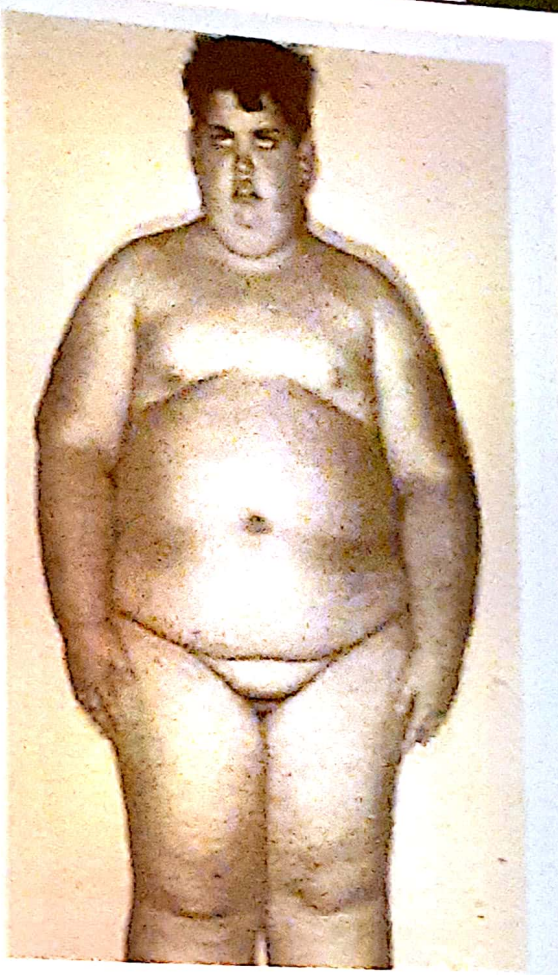

شکل ۱۲-۲۰ بیمار مبتلا به سندرم پرادر ـ ویلی که حاصل حذف کوچکی در کروموزوم ۱۵ پدری است. اگر نقص حاصل از کروموزوم مادری به ارث برسد سندرم انگلمن رخ خواهد داد (شکل ۱۲-۲۱).

مناطق شکننده متعددی مشخص شده‌اند که حاوی **توالی‌های تکراری CGG** (CGG repeats) هستند. ولی فقط آنهایی که در ژن FMR1 بر روی بازوی بلند کروموزوم X (Xq27) وجود دارند با یک فنوتیپ تغییر یافته تحت عنوان **سندرم X شکننده** (fragile X syndrome) مرتبط هستند. بیش از ۲۰۰ تکرار در ناحیه پیشبرنده (پروموتور) ژن افراد مبتلا رخ می‌دهد که این تعداد در افراد سالم ۶ الی ۵۴ تکرار است. ویژگی‌های سندرم X شکننده، ناتوانی ذهنی، گوش‌های بزرگ، فک برجسته و بیضه‌های بزرگ است. این سندرم در یک مورد از هر ۵۰۰۰ مرد رخ می‌دهد و از آنجایی که این حالت یک بیماری وابسته به کروموزوم X است، تقریباً فقط مردان مبتلا می‌شوند. این وضعیت توجیه کننده وجود آسیب شناختی بیشتر در جامعه مردان است.

سندرم X شکننده پس از سندرم داون، علت دوم ناتوانی ذهنی ناشی از ناهنجاری‌های ژنی محسوب می‌شود.

جهش‌های ژنی

تواقص مادرزادی بسیاری در انسان ارثی هستند که برخی از آنها الگوی واضحی از توارث مندلی را نشان می‌دهند. بسیاری از تواقص هنگام تولد مستقیماً قابل استناد به تغییر در ساختار یا عملکرد یک ژن منفرد هستند و می‌توان آنها را **جهش تک‌ژنی** (single gene mutation) نامید. این نوع نقایص، مسئول ایجاد حدود ۸ درصد تمام ناهنجاری‌های انسان است.

به استثنای کروموزوم‌های X و Y در جنس مذکر، ژن‌ها به صورت جفت یا آلل (allele) حضور دارند و بنابراین دو نسخه از هر عامل تعیین کننده ژنتیکی وجود دارد: یکی از مادر و دیگری از پدر. اگر جهش در یک ژن علی‌رغم حضور آلل طبیعی، یک ناهنجاری را با یک نسخه تکی و منفرد به وجود آورد، **جهش غالب** (dominant mutation) گفته می‌شود. اگر هر دو آلل غیرطبیعی بوده (هر دو نسخه) و یا اگر جهش، در فرد مذکر وابسته به کروموزوم X باشد (در کروموزوم X اتفاق بیفتد)، **جهش مغلوب** (recessive mutation) خواهد بود. درجات مختلف نقایص حاصل از جهش ممکن است در اثر **عوامل تعدیل‌کننده** (modifying factors) متفاوت باشد.

کاربرد روش‌های بیولوژیک مولکولی، دانش ما را درمورد مسئولیت ژن‌ها در تکوین طبیعی افزایش داده است. همچنین تحلیل ژنتیکی سندرم‌های انسانی نشان داده است که جهش‌ها در بسیاری از این ژن‌های مشابه، مسئول ایجاد برخی از ناهنجاری‌های مادرزادی و بیماری‌های دوران کودکی هستند. بنابراین، ارتباط بین ژن‌های کلیدی در تکوین و نقش آنها در سندرم‌های بالینی، روز به روز روشن‌تر و واضح‌تر می‌شود.

علاوه بر ایجاد تواقص مادرزادی، جهش‌ها می‌توانند مستقیماً به ایجاد **خطاهای مادرزادی متابولیسم** (inborn errors of metabolism) نیز شوند. اگر رژیم غذایی مناسب و مراقبت‌های پزشکی اتخاذ نشود، این بیماری‌ها که در بین آنها **فنیل‌کتونوری** (phenylketonuria)، **هوموسیستین‌اوری** (homocystinuria) و **گالاکتوزمی** (galactosemia) به خوبی شناخته شده‌اند ایجاد می‌شوند که اغلب همراه با درجات

Scanned by CamScanner

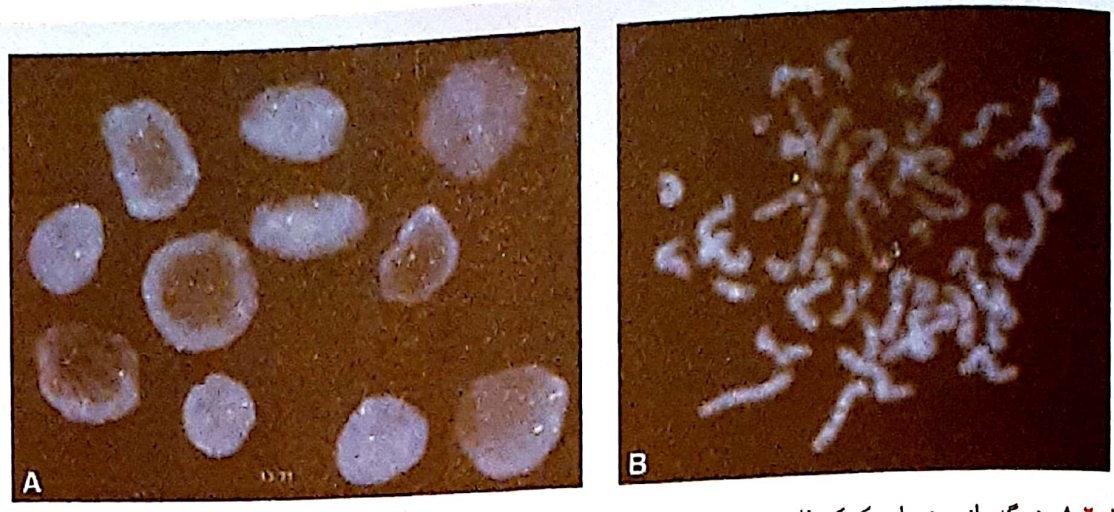

شکل ۱۵-۲.A. دورگه‌سازی درجا به کمک فلوئورسنس (FISH) با استفاده از یک ردیاب (پروب) برای کروموزوم ۲۱ (نقاط قرمز). توجه کنید که سه نقطه قرمز در هر سلول وجود دارد که تریزومی ۲۱ (سندرم داون) را نشان می‌دهد. نقاط سبز ردیاب کنترل برای کروموزوم ۱۳ را نشان می‌دهند. دو سلول در سمت پایین و راست نشان داده شده‌اند که وجود ردیاب‌های متعدد را نمایان‌تر می‌کنند. **B.** آنالیز FISH سندرم حذف 22q11. نقاط سبز رنگ کروموزوم ۲۲ را نشان می‌دهند؛ نقطه قرمز رنگ نیز ردیاب N25 روش FISH است که محل آن ناحیه q11 می‌باشد. این نقطه فقط بر روی یکی از جفت کروموزوم‌های ۲۲ وجود دارد و نشان می‌دهد که حذف 22q11 رخ داده است.

مختلفی از عقب‌ماندگی ذهنی هستند و یا حتی می‌توانند دلیل این ناتوانی باشند.

روش‌های تشخیصی برای شناسایی ناهنجاری‌های ژنتیکی

تحلیل سیتوژنتیک (cytogenetic analysis) برای بررسی تعداد و یکپارچگی کروموزوم‌ها استفاده می‌شود. این روش نیازمند سلول‌های در حال تقسیم است. به همین دلیل محیط‌های کشت سلولی که سلول‌ها را به کمک مواد شیمیایی در مرحله متافاز متوقف می‌کنند، تهیه می‌شود. کروموزوم‌ها با رنگ **گیمسا** (Giemsa) رنگ می‌شوند تا الگوی نواربندی روشن و تیره‌ای (نوارهای G؛ شکل ۷-۲) که برای هر کروموزوم منحصر به فرد است، آشکار گردد. هر نوار، $۱۰^{۶}\times۱۰$-۵ جفت باز DNA را که ممکن است شامل تعداد کمی تا چند صد عدد ژن باشد، نشان می‌دهد. اخیراً **روش‌های نواربندی متافازی با قدرت تفکیک بالا** (high-resolution metaphase banding techniques) ایجاد شده‌اند که می‌توانند تعداد زیادی از نوارها را که نشان‌دهندهٔ قطعات کوچک‌تری از DNA هستند، نمایش دهند. بنابراین با کمک این روش‌ها تشخیص حذف‌های کوچک تسهیل شده است.

در روش‌های **مولکولی** جدید همانند **دورگه‌سازی درجا به کمک فلوئورسنس** (fluorescence in situ hybridization [FISH]) از ردیاب‌های (پروب‌های) اختصاصی DNA برای شناسایی پلوئیدی تعداد محدودی از کروموزوم‌های انتخاب شده و شناسایی حذف‌های کوچک استفاده می‌کنند. پروب‌های فلوئورسنت به مناطق **کروموزومی** یا ژنتیکی سلول‌هایی که بر روی اسلاید کشیده شده‌اند، هیبرید (دورگه) شده و به کمک میکروسکوپ فلوئورسنس دیده می‌شوند (شکل ۱۵-۲).

در روش **میکروواری** (microarray) نقاطی از توالی خاصی از DNA (پروب‌ها) به سطوح سخت که معمولاً شیشه یا سلیکون (چیپ‌های آفیمتریکس [Affymetrix chips]) هستند متصل می‌شوند. ممکن است این پروب‌ها توالی کوتاهی از یک ژن یا جزء دیگری از DNA باشند که برای هیبرید (دو رگه) کردن یک نمونه cDNA یا cRNA (نمونه هدف) استفاده می‌شود. هیبریداسیون (دورگه‌سازی) توالی‌های هدف (که پروب به آن متصل شده است) با استفاده از فلوئورسنس یا سایر روش‌های ردیابی کننده شناسایی می‌شوند. نتایج حاصل پلی‌مورفیسم‌های تک‌نوکلئوتیدی، جهش‌ها و تغییرات میزان بیان را شناسایی می‌کند. امروز خیلی از شرکت‌ها به صورت تجاری روش‌هایی را معرفی می‌کنند که با کمک آنها می‌توان ژنوم

Scanned by CamScanner

مدنظر را آزمایش کرد و یا توالی آن را معلوم کرد.

تعیین توالی اگزوم (exome sequencing) یک روش جدید برای یافتن **جهش‌ها و پلی‌مورفیسم‌های** (تغییرات نوکلئوتید منفرد در یک توالی DNA) ایجاد کننده نقایص و بیماری‌های مادرزادی، است. با این روش، فقط نواحی کد شده (اگزون‌ها) در ژنوم، تعیین توالی می‌شوند. این نواحی کد شده با یکدیگر، **اگزوم** (exome) را می‌سازند و فقط یک درصد از کل ژنوم انسان را تشکیل می‌دهند. بنابراین این روش، انجام تعیین توالی را در مقایسه با تعیین توالی کل ژنوم عملی‌تر می‌کند. از آنجایی که اکثر واریانت‌های (تنوع‌های) ژنتیکی درون نواحی کد شده برای پروتئین‌ها قرار دارند، این روش یک راه مؤثر برای مشخص نمودن این تفاوت‌ها است. این روش همچنین بهتر از روش‌های قبلی است زیرا روش‌های قبلی بر روی مطالعات پیوندها (linkages) و پیرو آن کلونینگ موقعیتی (positional cloning) [جستجو برای ژن‌های مد نظر در نواحی ویژه کروموزوم‌ها] استوار است. به همین دلیل روش‌های قبلی نیاز به تعداد زیادی از افراد مبتلا در یک خانواده دارند و برای مطالعه افراد مبتلا از خانواده‌های مختلف کارایی ندارند. در مقابل تعیین توالی اگزوم می‌تواند جهش سبب شونده در یک فرد مبتلا را پیدا کند. البته این در صورتی است که اگزوم‌های هر دو والد نیز تعیین توالی شوند. حتی این تعیین توالی در مورد افراد مبتلا از خانواده‌های مختلف، بدون در نظر گرفتن رابطه خویشاوندی با هم، موفقیت‌آمیز است. با این وجود می‌بایست در خاطر داشت که با تعیین توالی اگزوم می‌توان واریانت‌ها را در نواحی کد شده ژن‌ها که به پروتئین‌ها تبدیل می‌شود، شناسایی کرد. سایر دلایل ژنتیکی نقایص مادرزادی که در خارج از نواحی کد شده قرار دارند، می‌بایست با تعیین توالی کل ژنوم شناسایی شوند ولی امروزه این مطالعات از لحاظ مقرون به صرفه بودن و زمان‌بر بودن آن، زیاد انجام‌پذیر نیستند.

■ تغییرات مورفولوژیک در طی بلوغ گامت‌ها

اووژنزیس

اووژنزیس (oogenesis) فرآیندی است که در طی آن اووگونی‌ها به اووسیت‌های بالغ تمایز می‌یابند.

آغاز بلوغ اووسیت‌ها قبل از تولد

هنگامی که **سلول‌های زایای بدوی (PGCs)** به گناد فردی که از نظر ژنتیکی مؤنث است، می‌رسند به **اووگونیوم‌ها** (oogonia) تمایز می‌یابند (شکل ۱۶-۲A,B). این سلول‌ها، پس از چندین تقسیم میتوز در پایان ماه سوم در مجموعه‌هایی که با یک لایه از سلول‌های پهن اپی‌تلیال (پوششی) محصور شده‌اند، آرایش می‌یابند (شکل‌های ۱۷-۲ و ۱۸-۲). در حالی که تمام اووگونیوم‌های موجود در یک مجموعه، احتمالاً از یک سلول منفرد مشتق شده‌اند، سلول‌های پهن اپی‌تلیالی که تحت عنوان **سلول‌های فولیکولار** (follicular cells) شناخته می‌شوند، از اپی‌تلیوم سطحی پوشاننده تخمدان منشأ می‌گیرند.

قسمت اعظم اووگونیوم‌ها به تقسیم میتوز خود ادامه می‌دهند، ولی برخی از آنها در مرحله پروفاز میوز I باقی‌مانده و **اووسیت‌های اولیه** (primary oocytes) را تشکیل می‌دهند (شکل‌های ۱۶C-۲ و ۱۷A-۲). در ماه‌های بعد، تعداد اووگونیوم‌ها به سرعت افزایش یافته و تا ماه پنجم تکوین جنینی، تعداد کل سلول‌های زایا در تخمدان به حداکثر تعداد خود (حدوداً ۷ میلیون) می‌رسد. در این زمان، مرگ سلولی آغاز می‌گردد و بسیاری از اووگونیوم‌ها و همچنین اووسیت‌های اولیه از بین می‌روند (**دچار آترزی می‌شوند**). تا ماه هفتم، اکثر اووگونیوم‌ها به جز تعداد اندکی که در نزدیکی سطح تخمدان هستند، از بین می‌روند. در این زمان تمام اووسیت‌های اولیه وارد مرحله پروفاز میوز I شده و اکثر آنها، به تنهایی توسط یک لایه از سلول‌های پهن اپی‌تلیال پوشیده می‌شوند (شکل ۱۷B-۲). اووسیت اولیه و سلول‌های پهن اپی‌تلیال احاطه کننده آن را **فولیکول بدوی** (primordial follicle) می‌نامند (شکل ۱۸A-۲).

ادامه بلوغ اووسیت‌ها در زمان بلوغ جنسی

نزدیک به زمان تولد، تمام اووسیت‌های اولیه، پروفاز میوز I را شروع کرده‌اند ولی به جای اینکه وارد مرحله متافاز شوند، وارد **مرحله دیپلوتن** (diplotene stage) می‌شوند. مرحله

Scanned by CamScanner

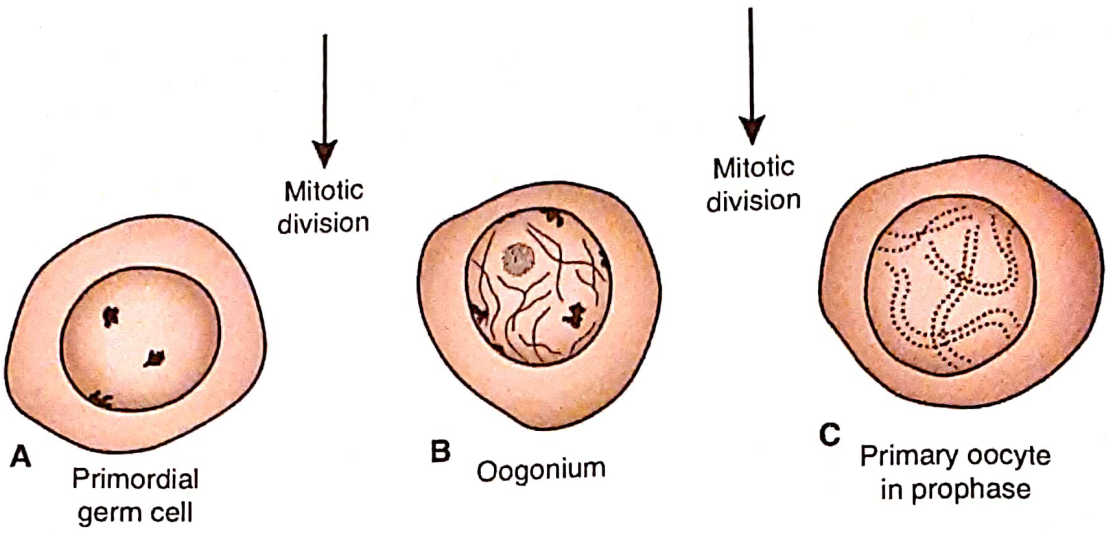

شکل ۱۶-۲. تمایز سلول‌های زایای بدوی به اووگونیوم‌ها، مدت کوتاهی پس از رسیدن آنها به تخمدان آغاز می‌گردد. در ماه سوم تکوین، برخی از اووگونیوم‌ها به اووسیت‌های اولیه تمایز یافته و وارد پروفاز تقسیم اول میوز می‌شوند. ممکن است پروفاز میوز I چهل سال یا بیشتر طول بکشد و زمانی به پایان می‌رسد که سلول وارد بلوغ نهایی خود شود. در طول این مرحله اووسیت اولیه دارای ۴۶ کروموزوم (دو کروماتیدی) است.

دیپلوتن مرحله استراحت پروفاز است و با کروماتین شبکه‌ای تور مانند مشخص می‌شود (شکل ۱۷C-۲). اووسیت‌های اولیه در پروفاز متوقف شده و اولین تقسیم میوز خود را تا زمان بلوغ جنسی، به اتمام نمی‌رسانند. این توقف به وسیله **مهار کننده بلوغ اووسیت** (oocyte maturation inhibitor [OMI]) رخ می‌دهد. OMI یک پپتید کوچک است که توسط سلول‌های فولیکولار ترشح می‌شود. تعداد کل اووسیت‌های اولیه در هنگام تولد، بین ۶۰۰ هزار تا ۸۰۰ هزار عدد تخمین زده می‌شود. طی دوران کودکی، اکثر اووسیت‌ها از بین می‌روند و فقط حدود ۴۰ هزار عدد از آنها تا شروع بلوغ جنسی باقی می‌مانند که کمتر از ۵۰۰ عدد آنها وارد مرحله تخمک‌گذاری خواهند شد. برخی از اووسیت‌ها که در سنین بالاتر زندگی به بلوغ می‌رسند، قبل از تخمک‌گذاری به مدت ۴۰ سال و یا بیشتر در مرحله دیپلوتن تقسیم میوز اول، در حالت کمون بوده‌اند. اینکه آیا مرحله دیپلوتن بهترین مرحله برای محافظت اووسیت از تأثیرات محیطی است یا خیر، هنوز معلوم نشده است. این واقعیت که خطر داشتن کودکی با ناهنجاری‌های کروموزومی با افزایش سن مادر بیشتر می‌شود، نشان می‌دهد که اووسیت‌های اولیه با افزایش سن، مستعد آسیب و تخریب می‌شوند.

در هنگام بلوغ جنسی، دسته‌ای از فولیکول‌های در حال رشد تشکیل می‌شود که دائماً از فولیکول‌های بدوی تمایز می‌یابند. در هر ماه، ۱۵ تا ۲۰ فولیکول از این دسته انتخاب شده و شروع به بالغ شدن می‌کنند. برخی از این فولیکول‌ها می‌میرند در حالی که در درون برخی دیگر مایع جمع شده و فضایی تحت عنوان **آنتروم** (antrum) ایجاد می‌گردد. در این زمان فولیکول‌ها وارد **مرحله آنترال** (حفره‌ای) یا **وزیکولار** می‌شود (شکل ۱۹A-۲). تجمع مایع در درون آنتروم ادامه می‌یابد و فولیکول‌ها قبل از تخمک‌گذاری متورم شده و تبدیل به **فولیکول‌های وزیکولار بالغ** (mature vesicular follicles) یا **فولیکول‌های گراف** (Graffian follicles) می‌شوند (شکل ۱۹B-۲). مرحله آنترال (حفره‌ای) طولانی‌ترین مرحله است، در حالی که مرحله وزیکولار بالغ حدود ۳۷ ساعت قبل از تخمک‌گذاری آغاز می‌شود.

وقتی فولیکول بدوی شروع به رشد می‌کند، سلول‌های پوششی فولیکولار از حالت سنگفرشی به مکعبی تغییر شکل داده و پس از تکثیر، یک لایه سلول اپی‌تلیوم مطبق به نام **سلول‌های گرانولوزا** (granulosa cells) را به وجود می‌آورند. به این مجموعه **فولیکول اولیه** (primary follicle) می‌گویند (شکل ۱۸B,C-۲). سلول‌های گرانولوزا، بر روی غشاء پایه‌ای قرار دارند که آنها را از سلول‌های داربستی (stromal cells) اطراف که **تکای فولیکولی** (theca folliculi) را تشکیل داده‌اند، جدا می‌کند. همچنین، سلول‌های گرانولوزا و

Scanned by CamScanner

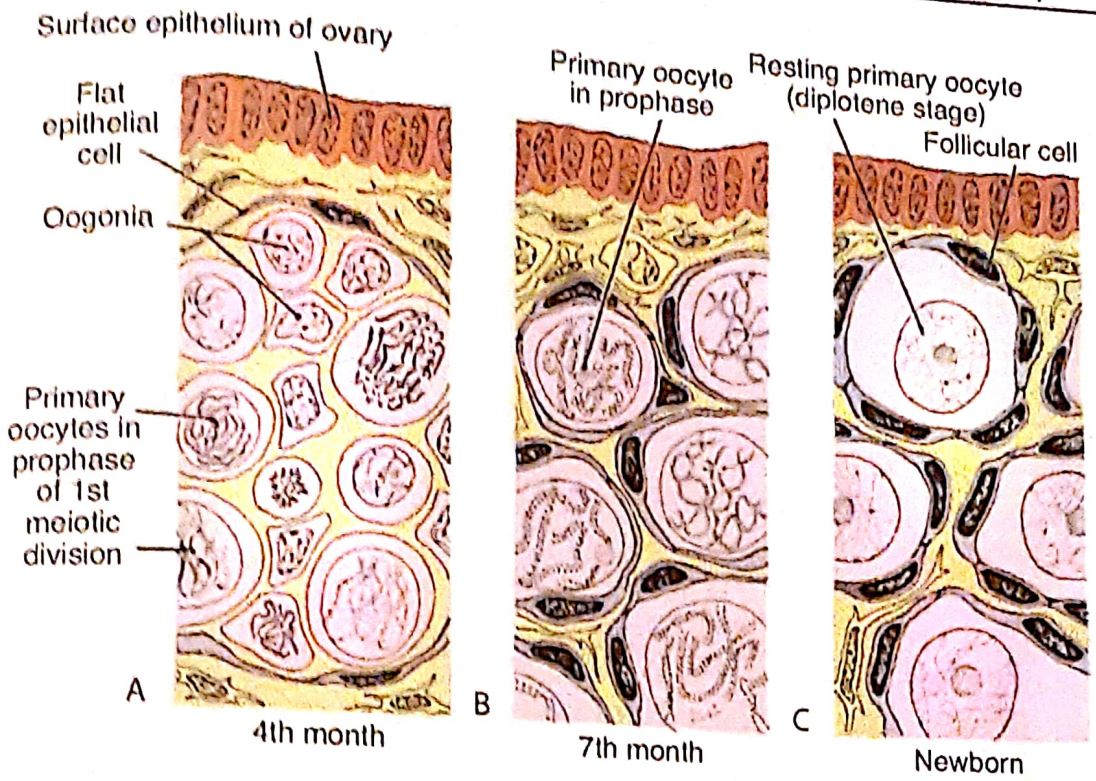

شکل ۱۷-۲. بخشی از تخمدان در مراحل مختلف تکوین. **A.** اووگونیوم‌ها به صورت مجموعه‌هایی در قشر تخمدان دیده می‌شوند. برخی از آنها در حال انجام تقسیم میتوز هستند و بقیه به اووسیت‌های اولیه تمایز یافته و وارد پروفاز اولین تقسیم میوز شده‌اند. **B.** تقریباً همه اووگونیوم‌ها در پروفاز اولین تقسیم میوز به اووسیت‌های اولیه تبدیل می‌شوند. **C.** هیچ اووگونیومی وجود ندارد. هر اووسیت اولیه توسط لایه واحدی از سلول‌های فولیکولار احاطه شده و یک فولیکول بدوی را تشکیل داده است. اووسیت‌ها وارد مرحله دیپلوتن پروفاز شده‌اند که در این مرحله تا زمان قبل از تخمک‌گذاری باقی می‌مانند و بعداً وارد متافاز اولین تقسیم میوز می‌شوند.

اووسیت، یک لایه گلیکوپروتئینی بر روی سطح اووسیت ترشح می‌کنند که **ناحیه شفاف** (zona pellucida) را می‌سازد (شکل ۱۸C-۲). همراه با ادامه رشد فولیکول، سلول‌های تکای فولیکولی دو لایه می‌شود: (۱) لایه داخلی متشکل از سلول‌های ترشحی تحت عنوان **تکای داخلی** (theca interna) و (۲) کپسول لیفی خارجی با نام **تکای خارجی** (theca externa). همچنین، زائده‌های کوچک و انگشتی شکل از سلول‌های فولیکولی به سوی ناحیه شفاف کشیده شده و به پرزهای کوچک (microvilli) غشای پلاسمایی اووسیت متصل می‌شوند. وجود این زواید برای انتقال مواد از سلول‌های فولیکولی به اووسیت مهم هستند.

با ادامه تکوین، فضاهای پر از مایع در بین سلول‌های گرانولوزا ظاهر می‌شوند. یکی‌شدن این فضاها، **حفره** (antrum) را شکل می‌دهد. در این زمان به فولیکول، **فولیکول وزیکولار** یا **آنترال** گفته می‌شود. در ابتدا، حفره هلالی شکل است ولی به مرور بزرگ‌تر می‌شود (شکل ۱۹-۲). سلول‌های گرانولوزایی که اووسیت را در برگرفته‌اند، دست‌نخورده باقی مانده و **کومولوس اووفوروس** (cumulus oophorus) را شکل می‌دهند. ممکن است در زمان بلوغ، قطر **فولیکول وزیکولار بالغ** (گراف) بیش از ۲۵ میلی‌متر باشد. این فولیکول، توسط تکای داخلی متشکل از سلول‌هایی با توانایی ترشح استروئید و غنی از عروق خونی و تکای خارجی که به مرور با داربست تخمدان یکی می‌شود، احاطه شده است (شکل ۱۹-۲).

در هر چرخه تخمدانی، تعدادی از فولیکول‌ها شروع به تکامل می‌کنند ولی معمولاً فقط یکی از آنها به بلوغ کامل می‌رسد و بقیه آنها تحلیل رفته و از بین می‌روند. هنگامی که فولیکول ثانویه بالغ می‌شود، یک افزایش ناگهانی (surge) در **هورمون زرده‌ای کننده** (luteinizing hormone [LH])، مرحله رشد پیش از تخمک‌گذاری را القاء می‌کند. در اثر این اتفاق

Scanned by CamScanner

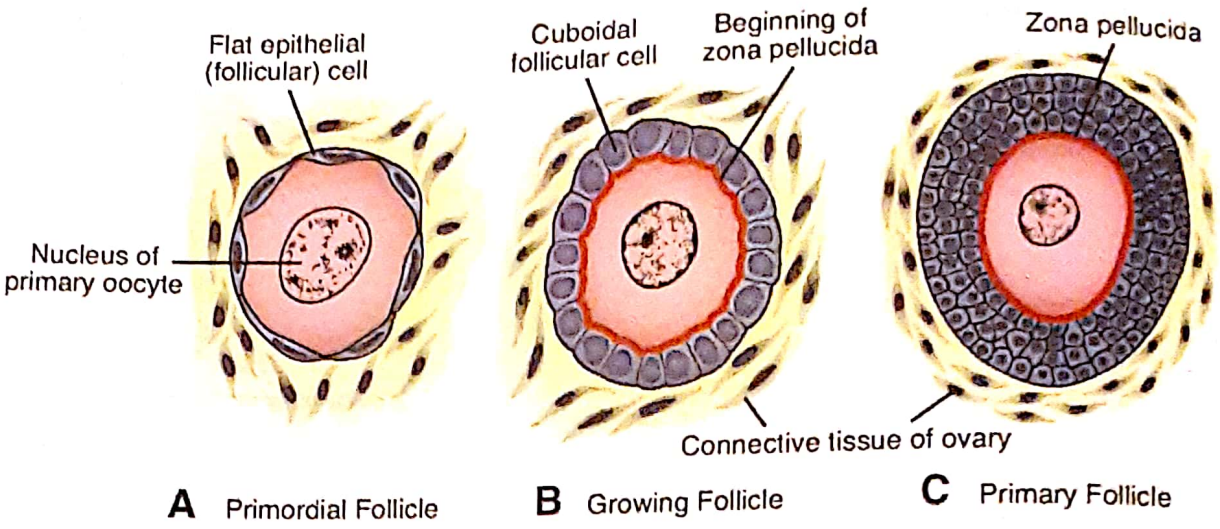

شکل ۱۸-۲. A. فولیکول بدوی متشکل از اووسیت اولیه که توسط لایه‌ای از سلول‌های اپی‌تلیال پهن پوشیده شده است. **B.** فولیکول اولیه و یا فولیکول مرحله پیش‌حفره‌ای (پره‌آنترال) از فولیکول‌های بدوی ایجاد می‌شوند. با رشد فولیکول، سلول‌های فولیکولی مکعبی شکل شده و شروع به ترشح ناحیه شفاف که به صورت لکه‌های نامنظم بر سطح اووسیت‌ها قابل مشاهده است، می‌کنند. **C.** فولیکول بالغ اولیه (پیش‌حفره‌ای) همراه با سلول‌های فولیکولی (که یک لایه مطبق از سلول‌های گرانولوزا را در پیرامون اووسیت ایجاد می‌کنند) و ناحیه شفاف واضح.

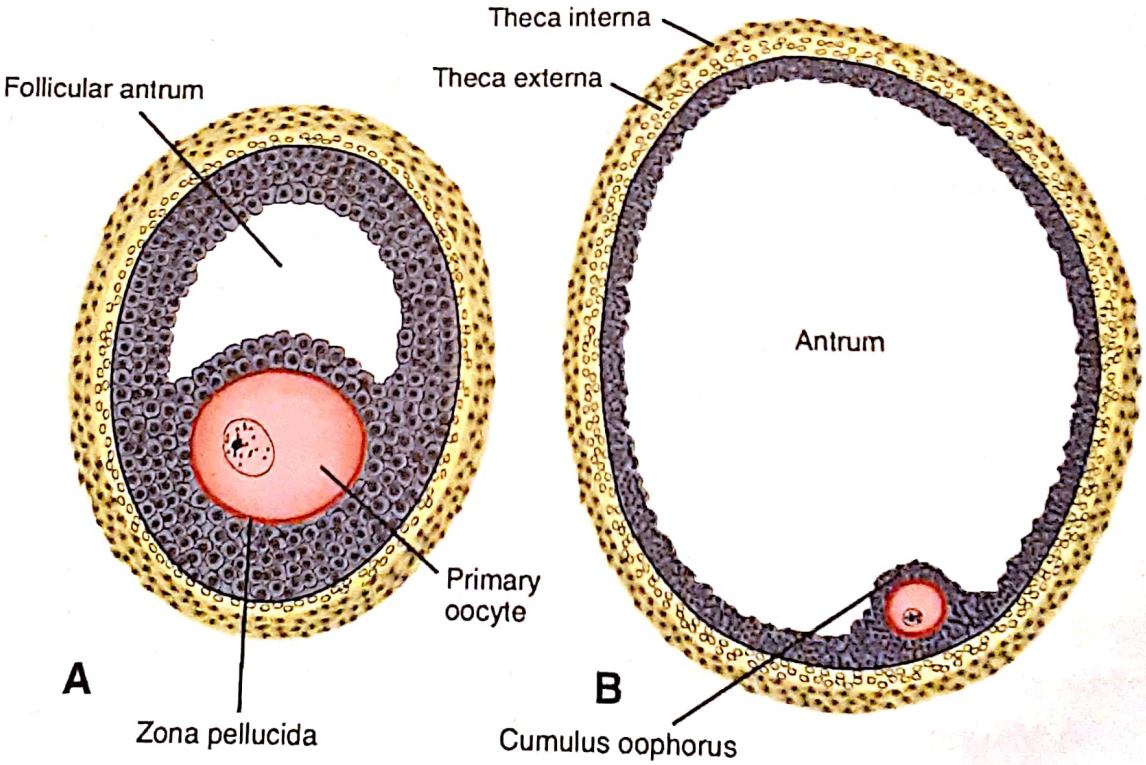

شکل ۱۹-۲. A. فولیکول در مرحله وزیکولار (آنترال). اووسیت که توسط لایه شفاف احاطه شده است در خارج از مرکز قرار دارد. آنتروم (حفره) در اثر تجمع مایع در فضاهای بین سلولی به وجود می‌آید. به آرایش سلول‌های تکای داخلی و تکای خارجی توجه کنید. **B.** فولیکول وزیکولار بالغ (گراف). حفره به طور قابل توجهی بزرگ شده و پر از مایع فولیکولی است. حفره توسط سلول‌های گرانولوزای مطبق و اووسیت توسط سلول‌های گرانولوزایی که کومولوس اووفروس نامیده می‌شوند، احاطه شده است.

Scanned by CamScanner

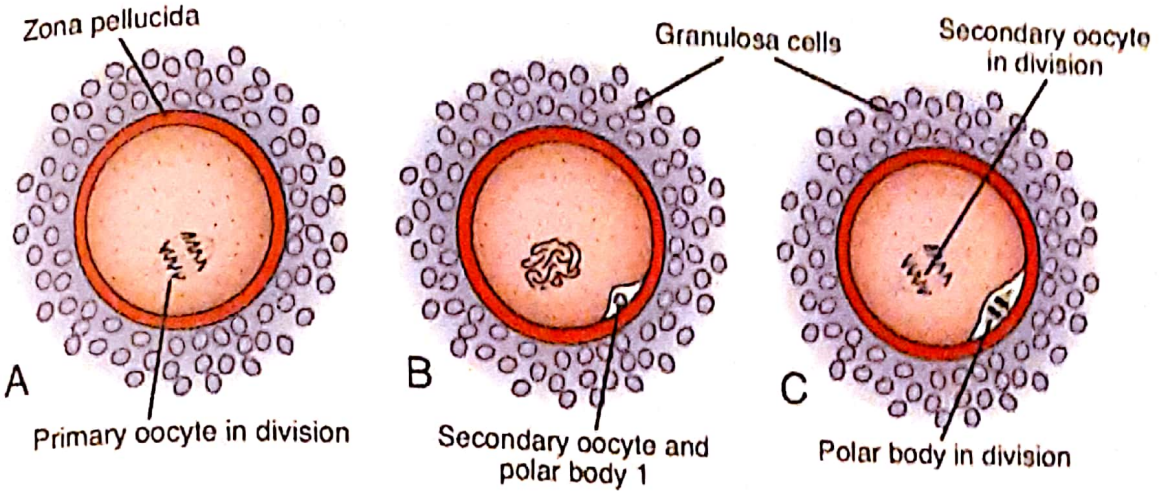

شکل ۲۰-۲. بلوغ اووسیت. **A.** اووسیت اولیه که دوک تقسیم اول میوز در آن دیده می‌شود. **B.** اووسیت ثانویه، اولین جسم قطبی. غشای هسته وجود ندارد. **C.** اووسیت ثانویه که دوک تقسیم دوم میوز در آن دیده می‌شود. اولین جسم قطبی هم در حال تقسیم‌شدن است.

میوز I تکمیل شده و منجر به تشکیل دو سلول دختر با اندازه‌های متفاوت می‌شود که هر یک ۲۳ کروموزوم با ساختاری مضاعف (همانندسازی شده) دارند (شکل ۲۰-۲A,B). یکی از این سلول‌ها [**اووسیت ثانویه** (secondary oocyte)] اکثر سیتوپلاسم را دریافت می‌کند و سلول دیگر که **اولین جسم قطبی** (first polar body) است، تقریباً هیچ سیتوپلاسمی دریافت نمی‌کند. اولین جسم قطبی بین ناحیه شفاف و غشای سلولی اووسیت ثانویه در **فضای اطراف زرده‌ای** (perivitelline space) قرار می‌گیرد (شکل ۲۰-۲B). سپس اووسیت ثانویه وارد میوز II می‌شود ولی حدود ۳ ساعت قبل از تخمک‌گذاری، در مرحله متافاز متوقف می‌گردد. میوز II فقط زمانی تکمیل می‌شود که اووسیت لقاح یابد؛ در غیر این صورت این سلول حدود ۲۴ ساعت پس از تخمک‌گذاری از بین خواهد رفت. اولین جسم قطبی نیز ممکن است دومین تقسیم را انجام دهد (شکل ۲۰-۲C).

اسپرماتوژنزیس

آغاز بلوغ اسپرم در هنگام بلوغ جنسی

اسپرماتوژنزیس (spermatogenesis) که در سن بلوغ جنسی آغاز می‌شود، شامل تمام اتفاقاتی است که در طی آن **اسپرماتوگونیوم‌ها** (spermatogonia) به **اسپرماتوزون‌ها** (Spermatozoa) تبدیل می‌شوند. در هنگام تولد، سلول‌های زایا در نوزاد مذکر در طناب‌های جنسی بیضه به صورت سلول‌های بزرگ و کم رنگ که توسط سلول‌های حمایت کننده احاطه شده‌اند، قرار گرفته‌اند (شکل ۲۱-۲A). سلول‌های حمایت کننده که همانند سلول‌های فولیکولی از اپی‌تلیوم سطحی غده جنسی (گناد) مشتق شده‌اند، به **سلول‌های پشتیبان** (sustentacular cells) یا **سلول‌های سرتولی** (Sertoli cells) تبدیل می‌شوند (شکل ۲۱-۲B).

مدت کوتاهی پس از بلوغ جنسی، طناب‌های جنسی مجرادار شده و به **لوله‌های منی‌ساز** (seminiferus tubules) تبدیل می‌شوند. تقریباً در همان زمان، سلول‌های زایای بدوی، **سلول‌های بنیادی اسپرماتوگونیال** (spermatogonial stem cells) را به وجود می‌آورند. در فواصل منظم، سلول‌های بنیادی اسپرماتوگونیال، **اسپرماتوگونیوم‌های نوع A** (type A spermatogonia) را می‌سازند. تولید این سلول‌ها مشخصه آغاز روند اسپرماتوژنزیس است. سلول‌های نوع A تقسیمات میتوز محدودی انجام می‌دهند و جمعیتی از سلول‌ها را به وجود می‌آورند. محصول آخرین تقسیم سلولی، اسپرماتوگونیوم‌های نوع B است که تقسیم شده و **اسپرماتوسیت‌های اولیه** (primary spermatocytes) را تشکیل می‌دهند (شکل‌های ۲۱-۲B و ۲۲-۲). پس از آن، اسپرماتوسیت‌های اولیه وارد پروفاز طولانی (۲۲ روزه) شده که با تکمیل سریع میوز I، **اسپرماتوسیت‌های ثانویه** (secondary spermatocytes) تشکیل می‌شوند. طی تقسیم میوزی دوم، این سلول‌ها بلافاصله شروع به تشکیل **اسپرماتیدهای هاپلوئید** (haploid spermatids) می‌کنند (شکل‌های ۲۱-۲B الی ۲۳-۲). در طی این اتفاقات، از زمانی که

Scanned by CamScanner

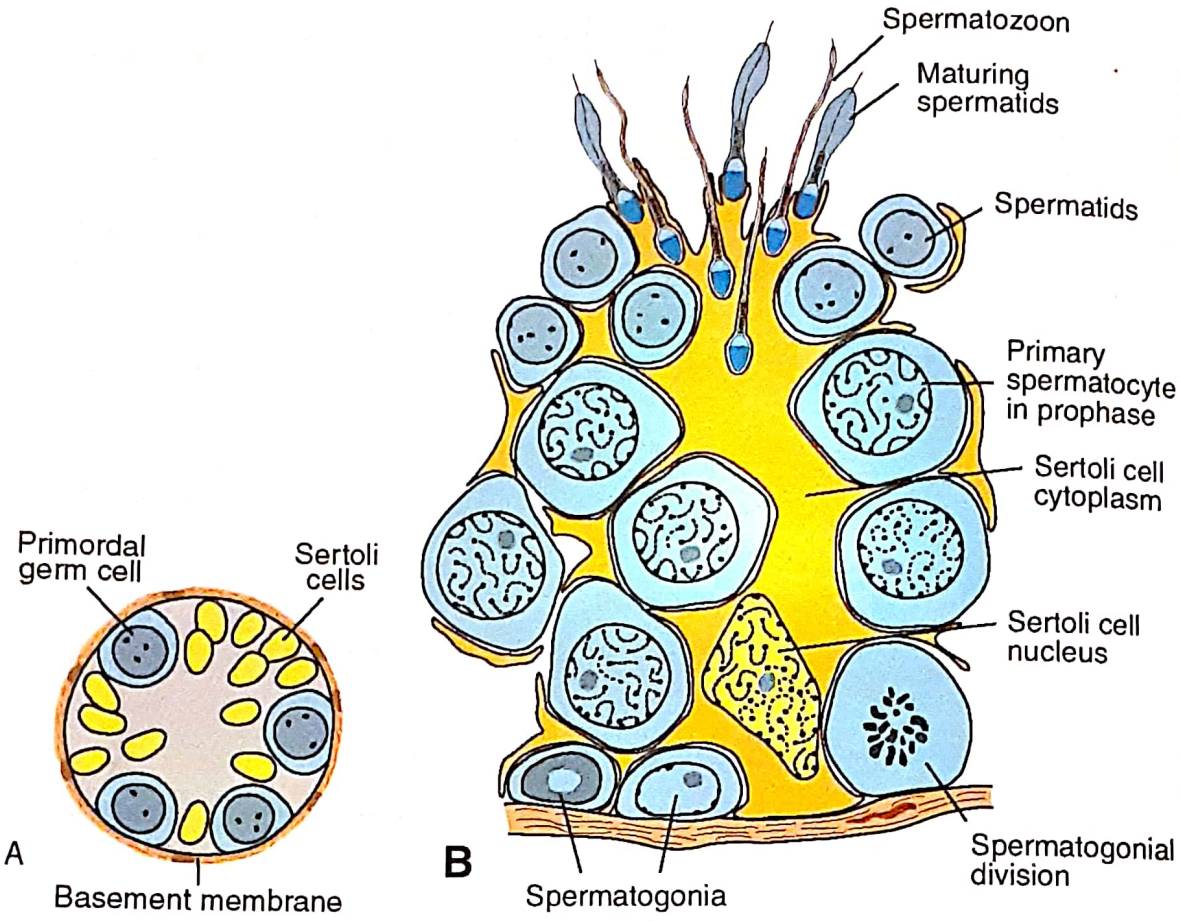

شکل ۲۱-۲. A. مقطع عرضی از طناب‌های جنسی اولیه نوزاد مذکر که سلول‌های زایای بدوی و سلول‌های پشتیبان آنها را نشان می‌دهد. **B.** مقطع عرضی لوله‌های منی‌ساز در هنگام بلوغ جنسی. به مراحل مختلف اسپرماتوژنزیس و مدفون بودن سلول‌های اسپرم در حال تکوین در زواید سیتوپلاسمی سلول سرتولی توجه کنید.

سلول‌های نوع A، جمعیت سلول‌های بنیادی را ترک می‌کنند تا اسپرماتیدها را تشکیل دهند، تقسیم سیتوپلاسم (cytokinesis) کامل نیست. در نتیجه این امر نسل‌های پی‌درپی سلولی به وسیلهٔ پل‌های سیتوپلاسمی به یکدیگر متصل باقی می‌مانند. بنابراین، نسل‌های بعدی یک اسپرماتوگونیوم منفرد نوع A، تشکیل یک توده از سلول‌های زایا را می‌دهند که در تمام طول تمایز، ارتباط خود را با یکدیگر حفظ کرده‌اند (شکل ۲۲-۲). اسپرماتوگونیوم‌ها و اسپرماتیدها در تمام مدت تمایز خود در فرورفتگی‌های عمیق سلول‌های سرتولی مدفون باقی می‌مانند (شکل ۲۱B-۲). بدین ترتیب سلول‌های سرتولی از سلول‌های زایا حفاظت و حمایت کرده و در تغذیه آنها شرکت می‌کنند. همچنین این سلول‌ها به رهاسازی اسپرماتوزون‌های بالغ (اسپرم) کمک می‌کنند.

اسپرماتوژنزیس به وسیله LH تولید شده از غده هیپوفیز تنظیم می‌گردد. LH به گیرنده‌های سلول‌های لیدیگ (Leydig cells) متصل شده و تولید تستوسترون (testosterone hormone) را تحریک می‌کند. تستوسترون نیز به سلول‌های سرتولی متصل شده و اسپرماتوژنزیس را آغاز می‌کنند. **هورمون تحریک کننده فولیکول** (follicle stimulating hormone [FSH]) نیز ضروری است زیرا اتصال این هورمون به سلول‌های سرتولی، تولید مایع بیضه‌ای (testicular fluid) و سنتز پروتئین‌های گیرنده داخل سلولی آندروژن را تحریک می‌کند.

اسپرمیوژنزیس

مجموعه تغییراتی را که منجر به تبدیل اسپرماتیدها به

Scanned by CamScanner

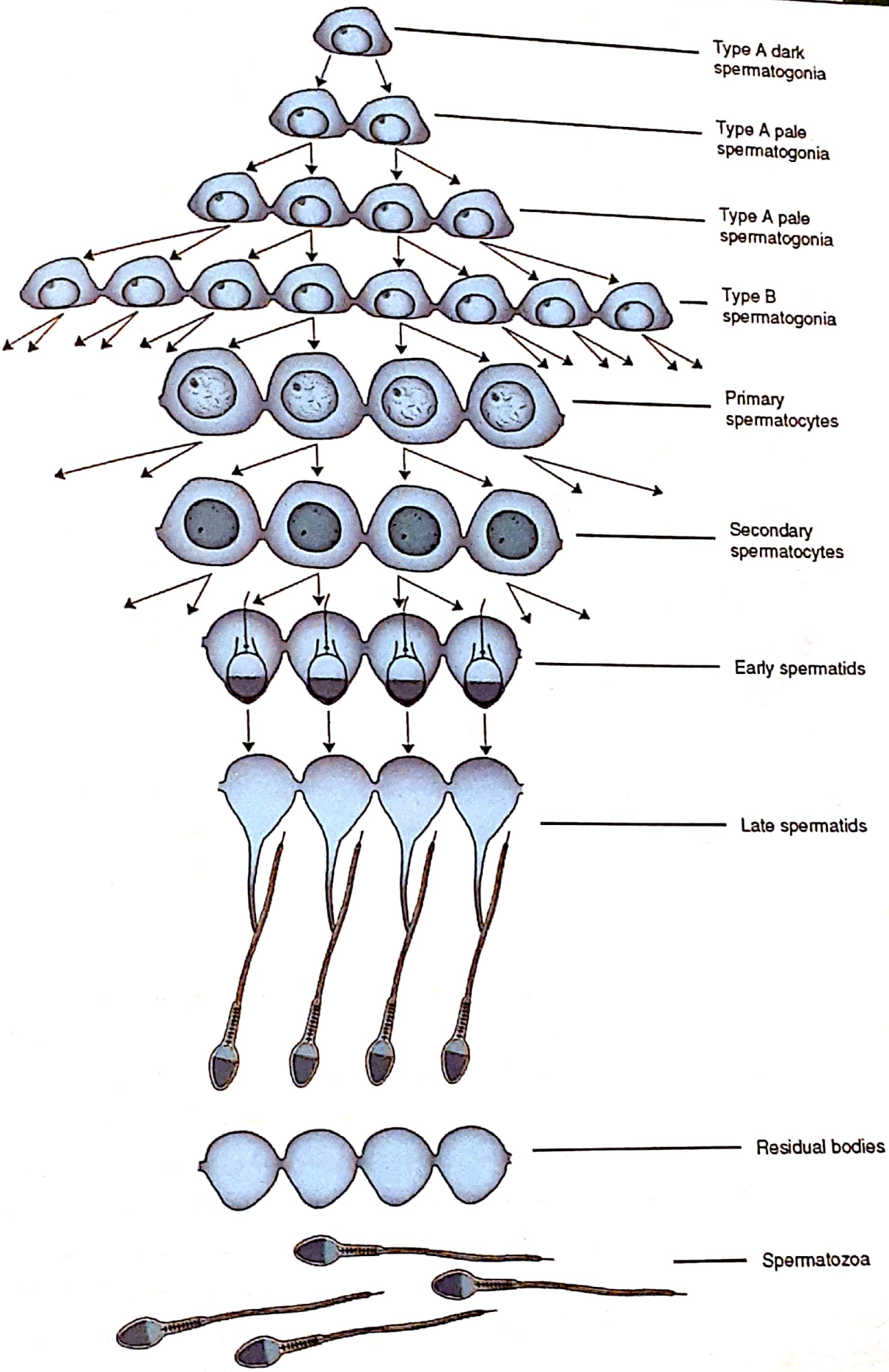

شکل ۲۲-۲. اسپرماتوگونیوم‌های نوع A که از جمعیت سلول بنیادی اسپرماتوگونیال به وجود می‌آید، اولین سلول روند اسپرماتوژنزیس است. جمعیت‌های سلولی تشکیل شده و پل‌های سیتوپلاسمی، سلول‌ها را در هر تقسیم پی در پی تا زمان جدا شدن اسپرم از اجسام باقی مانده، به هم متصل می‌کنند. تعداد سلول‌های به هم متصل شده به مراتب بیش از آن چیزی است که در این تصویر نشان داده شده است.

Scanned by CamScanner

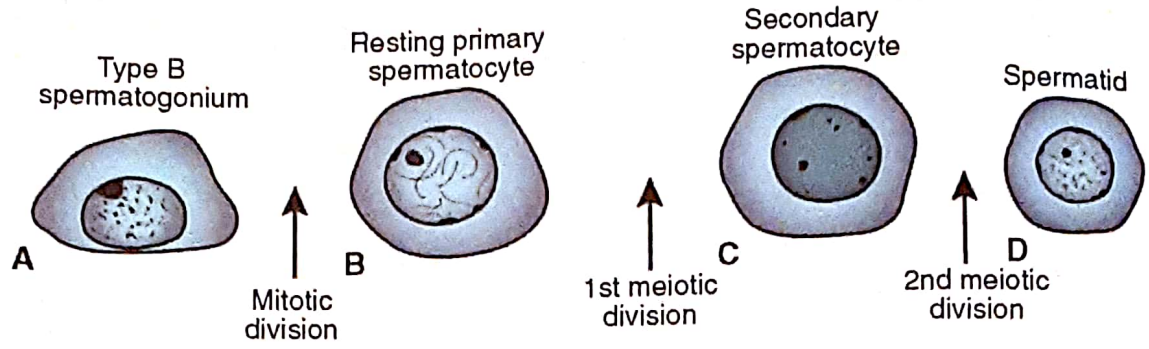

شکل ۲۳-۲. محصولات میوز در روند اسپرماتوژنزیس انسان.

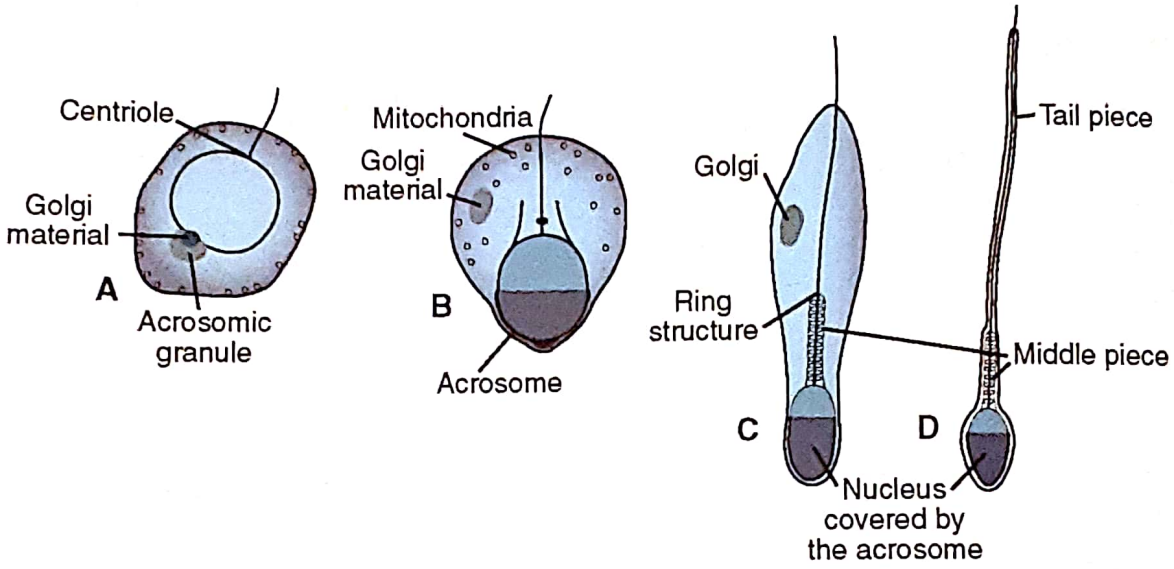

شکل ۲۴-۲. مراحل مهم در تبدیل اسپرماتید انسان به اسپرماتوزون.

اسپرماتوزون‌ها می‌شود، **اسپرمیوژنزیس** (spermiogenesis) نام دارد. این تغییرات عبارتند از: (۱) تشکیل **آکروزوم** (acrosome)، که نیمی از سطح هسته را پوشانده و حاوی آنزیم‌هایی برای کمک به نفوذ اسپرم به تخمک و لایه‌های پوشاننده آن در حین لقاح می‌باشند (شکل ۲۴-۲)، (۲) متراکم شدن هسته؛ (۳) تشکیل شدن گردن، قطعه میانی و دم و (۴) از بین رفتن قسمت اعظم سیتوپلاسم به صورت اجسام باقیمانده که توسط سلول‌های سرتولی فاگوسیت می‌شوند. در انسان، زمان مورد نیاز برای تبدیل اسپرماتوگونیوم‌ها به اسپرماتوزون‌های بالغ، حدوداً ۷۴ روز است. در هر روز حدود ۳۰۰ میلیون سلول اسپرم تولید می‌شود.

وقتی اسپرماتوزون‌ها، به طور کامل تکامل یافتند، وارد مجرای لوله‌های منی‌ساز می‌شوند. از آنجا نیز اسپرماتوزون‌ها با انقباض جدار لوله‌های منی‌ساز، به سمت اپیدیدیم (epididymis) رانده می‌شوند. هر چند که اسپرماتوزون‌ها در ابتدا تحرک اندکی دارند، ولی تحرک کامل خود را در اپیدیدیم به دست می‌آورند.

Scanned by CamScanner

نکات بالینی

گامت‌های غیرطبیعی

در انسان و در اکثر پستانداران، گاهی اوقات یک فولیکول تخمدانی، حاوی دو یا سه اووسیت اولیه قابل افتراق از هم هستند (شکل ۲۵A-۲). هر چند که ممکن است این اووسیت‌ها باعث دوقلوزایی یا سه‌قلوزایی شوند، ولی معمولاً پیش از بلوغ از بین می‌روند. در موارد نادری، یک اووسیت اولیه حاوی دو یا حتی سه هسته است (شکل ۲۵B-۲). چنین اووسیت‌های دو یا سه هسته‌ای قبل از رسیدن به مرحله بلوغ از بین می‌روند. برخلاف اووسیت‌های غیرمعمول، اسپرماتوزوون‌های غیرطبیعی به وفور دیده می‌شوند و حدود ۱۰ درصد اسپرماتوزوون‌ها، نقص قابل مشاهده دارند. ممکن است سر یا دم اسپرماتوزوون‌ها غیرطبیعی باشد. ممکن است اسپرماتوزوون‌ها غول‌آسا یا کوتاه و یا گاهی اوقات به یکدیگر چسبیده باشند (شکل ۲۵C-۲). اسپرمی با ناهنجاری‌های مورفولوژیک، تحرک طبیعی نداشته و احتمالاً نمی‌تواند اووسیت‌ها را بارور سازد.

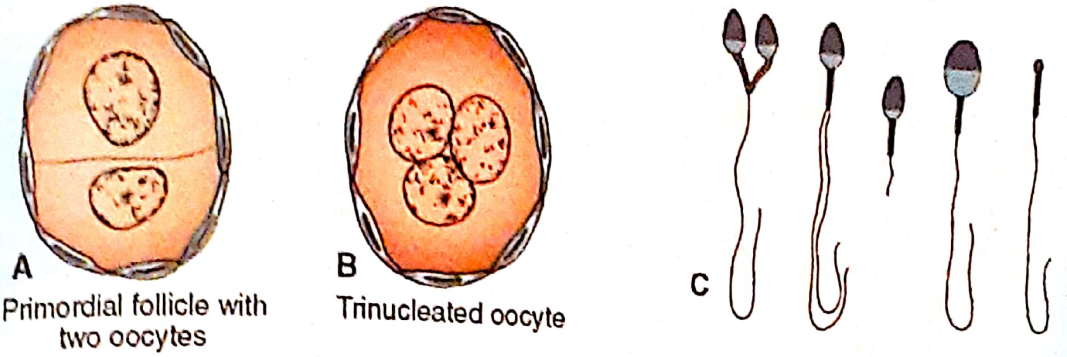

شکل ۲۵-۲. سلول‌های زایای غیرطبیعی. A. فولیکول بدوی با دو اووسیت. B. اووسیت سه هسته‌ای. C. انواع مختلف اسپرماتوزوون‌های غیرطبیعی.

خلاصه

سلول‌های زایای بدوی (PGCs) در هفته چهارم در دیواره کیسه زرده پدیدار شده و در هفته چهارم به سمت غدد جنسی (گناد) تمایز نیافته مهاجرت می‌کنند و در انتهای هفته پنجم به آنجا می‌رسند (شکل ۱-۲). جهت آماده‌شدن برای لقاح، هم سلول‌های زایای نر و هم ماده وارد روند **گامتوژنزیس** که شامل میوز و تمایز سلولی است، می‌شوند. طی میوز I، **کروموزوم‌های مشابه، جفت شده و مواد ژنتیکی تبادل می‌یابند؛ در میوز II**، همانندسازی DNA صورت نگرفته و بنابراین هر سلول تعداد فردی (هاپلوئید) از کروموزوم‌ها را دریافت می‌کند که این تعداد، نصف مقدار DNA یک سلول پیکری (سوماتیک) طبیعی است (شکل ۴-۲). بنابراین، گامت‌های بالغ نر دارای ۲۲ کروموزوم به اضافه کروموزوم X یا ۲۲ کروموزوم به اضافه کروموزوم Y و گامت‌های بالغ ماده حاوی ۲۲ کروموزوم به اضافه کروموزوم X هستند.

ممکن است نواقص مادرزادی، از ناهنجارهایی در **تعداد** یا **ساختار کروموزوم** و یا از **جهش‌های تک‌ژنی** نشأت بگیرند. حدود ۱۰ درصد نواقص شدید هنگام تولد، به علت ناهنجاری‌های کروموزومی و ۸ درصد به علت جهش‌های ژنی رخ می‌دهند. **تریزومی‌ها** (یک کروموزوم اضافه) و **مونوزومی‌ها** (از بین رفتن یک کروموزوم) طی میتوز یا میوز به وجود می‌آیند. طی میوز، کروموزوم‌های مشابه به طور طبیعی جفت شده و سپس جدا می‌گردند. ولی اگر جدا شدن ناموفق باشد (**عدم انفصال**)، یک سلول تعداد کروموزوم بیشتری دریافت کرده و سلول دیگر تعداد کروموزوم اندکی دریافت می‌کند (شکل ۶-۲). بروز ناهنجاری‌های تعداد کروموزوم‌ها با افزایش سن مادر، به خصوص در مادران بالای ۳۵ سال، افزایش می‌یابد. ناهنجاری‌های ساختاری کروموزوم‌ها شامل **حذف‌های بزرگ**

Scanned by CamScanner

(**سندرم فریاد گربه**) و **حذف‌های کوچک** است. حذف‌های کوچک، **ژن‌های همجوار** را درگیر می‌سازد که ممکن است منجر به بروز نواقصی نظیر **سندرم انگلمن** (حذف مادری، کروموزوم 15q11-15q13) یا **سندرم پرادر ـ ویلی** (حذف پدری، 15q11-15q13) شود. از آنجایی که این سندرم‌ها بسته به این که مواد ژنتیکی معیوب از مادر به ارث ببرند یا از پدر، نمونه‌هایی از **اثرگذاری** (imprinting) نیز محسوب می‌گردند. جهش‌های ژنی ممکن است **غالب** (فقط یک ژن از جفت آلل باید معیوب باشد تا باعث ایجاد تغییرات شود) یا **مغلوب** (هر دو ژن جفت آللی باید دچار جهش شوند) باشند. جهش‌هایی که باعث ایجاد نواقص مادرزادی می‌شوند، ژن‌های درگیر در تکوین طبیعی رویان را مبتلا می‌کنند.

روش‌های تشخیصی برای شناسایی ناهنجاری‌های ژنتیکی شامل تکنیک‌های **سیتوژنتیک** (cytogenetic) برای سنجیدن تعداد کروموزوم‌ها (**پلوئیدی** [polidy]) و تکنیک‌های **نواربندی متافازی با قدرت تفکیک بالا** (high-resolution metaphase banding) برای شناسایی وجود حذف‌های کوچک است. در روش **دورگه‌سازی درجا به کمک فلوئورسنس** (FISH)، از پروب‌های DNA فلوئورسنت برای شناسایی کروموزوم‌های خاص یا نواحی خاصی از کروموزوم‌ها جهت وجود حذف‌ها، جابه‌جایی‌ها و پلوئیدی استفاده می‌شود. در روش **میکروآری** (microarrays) توالی‌های کوچکی از DNA بر روی چیپ‌ها (chips) به عنوان پروب برای شناسایی جهش‌ها و تغییرات سطح بیان ژن‌های ویژه استفاده می‌شود. با کمک روش **تعیین توالی اگزوم** (exome sequencing) ناحیه کدکننده DNA (یک درصد از کل DNA؛ **اگزوم**) تعیین توالی می‌شود تا جهش‌ها و پلی‌مورفیسم‌های ایجاد کننده نقایص و بیماری‌های هنگام تولد مشخص و شناسایی گردند. این روش در مقایسه با روش‌های تعیین توالی کل ژنوم، دقیق‌تر و مقرون به صرفه‌تر بوده و در زمان کمتری انجام می‌شود.

در جنس مؤنث، بلوغ از سلول زایای بدوی تا گامت بالغ (**اووژنزیس**) **پیش از تولد آغاز می‌گردد**؛ در جنس مذکر این روند **اسپرماتوژنزیس** نام دارد و در **هنگام بلوغ آغاز می‌شود**. در جنس مؤنث، سلول‌های زایای بدوی، **اووگونیوم‌ها** را تشکیل می‌دهند. پس از تقسیمات میتوزی مکرر، برخی از این سلول‌ها در پروفاز میوز I متوقف می‌شوند تا **اووسیت‌های اولیه** را ایجاد کنند. تا ماه هفتم، تقریباً همه اووگونیوم‌ها از بین رفته و فقط اووسیت‌های اولیه باقی می‌مانند که آنها نیز توسط لایه‌ای از **سلول‌های فولیکولی** مشتق از اپی‌تلیوم سطحی تخمدان، محصور می‌شوند (شکل ۱۷-۲). این سلول‌ها با یکدیگر، **فولیکول بدوی** را شکل می‌دهند. در هنگام بلوغ مجموعه‌ای از فولیکول‌ها شروع به رشد می‌کنند که به وسیله تعداد محدودی از فولیکول‌های بدوی تأمین می‌شوند. بنابراین، هر ماه ۱۵ تا ۲۰ فولیکول شروع به رشد می‌کنند که برای بلوغ از سه مرحله عبور می‌کنند: (۱) **فولیکول اولیه** یا **پیش‌حفره‌ای**، (۲) **فولیکول ثانویه** یا **حفره‌ای** و (۳) **فولیکول گراف** یا **وزیکولار بالغ**. اووسیت اولیه تا زمانی که فولیکول ثانویه بالغ گردد، در پروفاز تقسیم میوزی اول باقی می‌ماند. در این زمان، افزایش ناگهانی LH رشد پیش از تخمک‌گذاری را تحریک می‌کند: میوز I تکمیل شده و اووسیت ثانویه و جسم قطبی ایجاد می‌شوند. سپس، اووسیت ثانویه در متافاز میوز II حدود ۳ ساعت پیش از تخمک‌گذاری متوقف می‌گردد. میوز II تا زمان لقاح کامل نمی‌شود.

در جنس مذکر، سلول‌های بدوی تا زمان بلوغ در حالت کمون و استراحت باقی مانده و پس از بلوغ جنسی، به **اسپرماتوگونیوم‌ها** تمایز می‌یابند. این سلول‌های زایا به **اسپرماتوسیت‌های اولیه** تبدیل می‌شوند که به وسیله دو تقسیم میوز پی در پی، چهار **اسپرماتید** تولید می‌کنند (شکل ۵-۲). اسپرماتیدها دچار یک سری تغییرات می‌شوند **(اسپرمیوژنزیس)** (شکل ۲۴-۲): (۱) تشکیل آکروزوم‌ها؛ (۲) متراکم‌شدن هسته؛ (۳) تشکیل گردن، قطعه میانی و دم و (۴) از بین رفتن قسمت اعظم سیتوپلاسم. زمان مورد نیاز برای تبدیل یک اسپرماتوگونیوم به یک اسپرماتوزون بالغ، حدوداً ۷۴ روز است.

■ پرسش‌ها

۱. شایع‌ترین علت غیرطبیعی بودن تعداد کروموزوم‌ها چیست؟ مثالی از یک سندرم بالینی که ناشی از تعداد غیرطبیعی کروموزوم‌ها است ذکر کنید.
۲. علاوه بر ناهنجاری‌های تعدادی، چه نوع تغییرات کروموزومی دیگری رخ می‌دهند؟
۳. موزائیسم چیست و چگونه اتفاق می‌افتد؟

Scanned by CamScanner



فصل ۳

هفته اول تکوین:
تخمک‌گذاری تا لانه‌گزینی

■ چرخه تخمدانی

در هنگام بلوغ جنسی چرخه‌های منظم ماهانه در جنس مؤنث آغاز می‌شوند. این **چرخه‌های جنسی** (sexual cycles) به وسیله هیپوتالاموس کنترل می‌شوند. **هورمون رها کننده گنادوتروپین** (gonadotropin releasing hormone [GnRH]) که به وسیله هیپوتالاموس تولید می‌شود، بر روی سلول‌های لوب قدامی غده هیپوفیز (آدنوهیپوفیز) اثر می‌گذارد تا این سلول‌ها **گنادوتروپین‌ها** (gonadotropins) را ترشح کنند. این هورمون‌ها که شامل **هورمون تحریک کننده فولیکول** (follicle stimulating hormone [FSH]) و **هورمون زرده‌ای کننده** (luteinizing hormone [LH]) هستند، تغییرات چرخه‌ای تخمدان را تحریک و کنترل می‌کنند.

در آغاز هر چرخه تخمدانی، ۱۵ الی ۲۰ فولیکول اولیه (پیش‌حفره‌ای) تحت تأثیر FSH شروع به رشد می‌کنند (این هورمون برای تبدیل فولیکول‌های بدوی به فولیکول‌های اولیه، ضروری نیست ولی بدون آن، فولیکول‌های اولیه از بین می‌روند). بنابراین FSH، باعث رها شدن ۱۵ الی ۲۰ عدد از این سلول‌ها از مجموعه‌ای از فولیکول‌های اولیه در حال تشکیل می‌شود (شکل‌های ۱-۳ و ۲-۳). تحت شرایط طبیعی، فقط یکی از این فولیکول‌ها به بلوغ کامل رسیده و فقط یک اووسیت رها می‌شود و بقیه فولیکول‌ها تحلیل رفته و از بین می‌روند. در چرخه بعدی، گروه دیگری از فولیکول‌های اولیه شروع به رشد می‌کنند و مجدداً فقط یک فولیکول به بلوغ نهایی می‌رسد. در نتیجه، اکثر فولیکول‌ها بدون اینکه به بلوغ کامل برسند، تحلیل می‌روند. وقتی فولیکول دچار آترزی می‌شود، اووسیت و سلول‌های فولیکولی اطراف آن تحلیل رفته و به وسیله بافت همبند جایگزین و تبدیل به **جسم مسدود شده** (corpus atreticum) می‌شوند. همچنین FSH بلوغ **سلول‌های فولیکولی (گرانولوزای)** احاطه کننده اووسیت را نیز تحریک می‌کند. در عوض تکثیر این سلول‌ها به وسیله عامل تمایز رشد ۹ (growth differentiation factor [GDF 9]) که عضو خانواده عامل رشد تغییر شکل دهنده بتا (transforming growth factor-β [TGFβ]) است، تنظیم می‌گردد. سلول‌های گرانولوزا و تکا با مشارکت یکدیگر، استروژن تولید می‌کنند، به طوری که سلول‌های تکای داخلی آندروستندیون (androstenedione) و تستوسترون تولید می‌کنند و سلول‌های گرانولوزا این هورمون‌ها را به استرون (estrone) و ۱۷ بتا- استرادیول (17 β-estradiol) تبدیل می‌کنند. در نتیجه تولید استروژن:

- اندومتر رحم وارد مرحله تکثیری (proliferative phase) یا فولیکولی می‌شود؛
- مخاط گردن رحم نازک می‌شود تا امکان عبور اسپرم را فراهم سازد؛
- غدهٔ هیپوفیز را تحریک می‌کند تا LH را ترشح نماید.

در وسط چرخه قاعدگی، **افزایش ناگهانی LH** (surge LH) رخ می‌دهد که باعث:

- افزایش غلظت عامل پیش‌برنده بلوغ (maturation-promoting factor) که باعث کامل شدن میوز I اووسیت‌ها و آغاز میوز II می‌شود؛
- تحریک تولید پروژسترون توسط سلول‌های داربست فولیکولی (لوتئینه [زرده‌ای] شدن)؛
- پارگی فولیکول و انجام تخمک‌گذاری.

Scanned by CamScanner

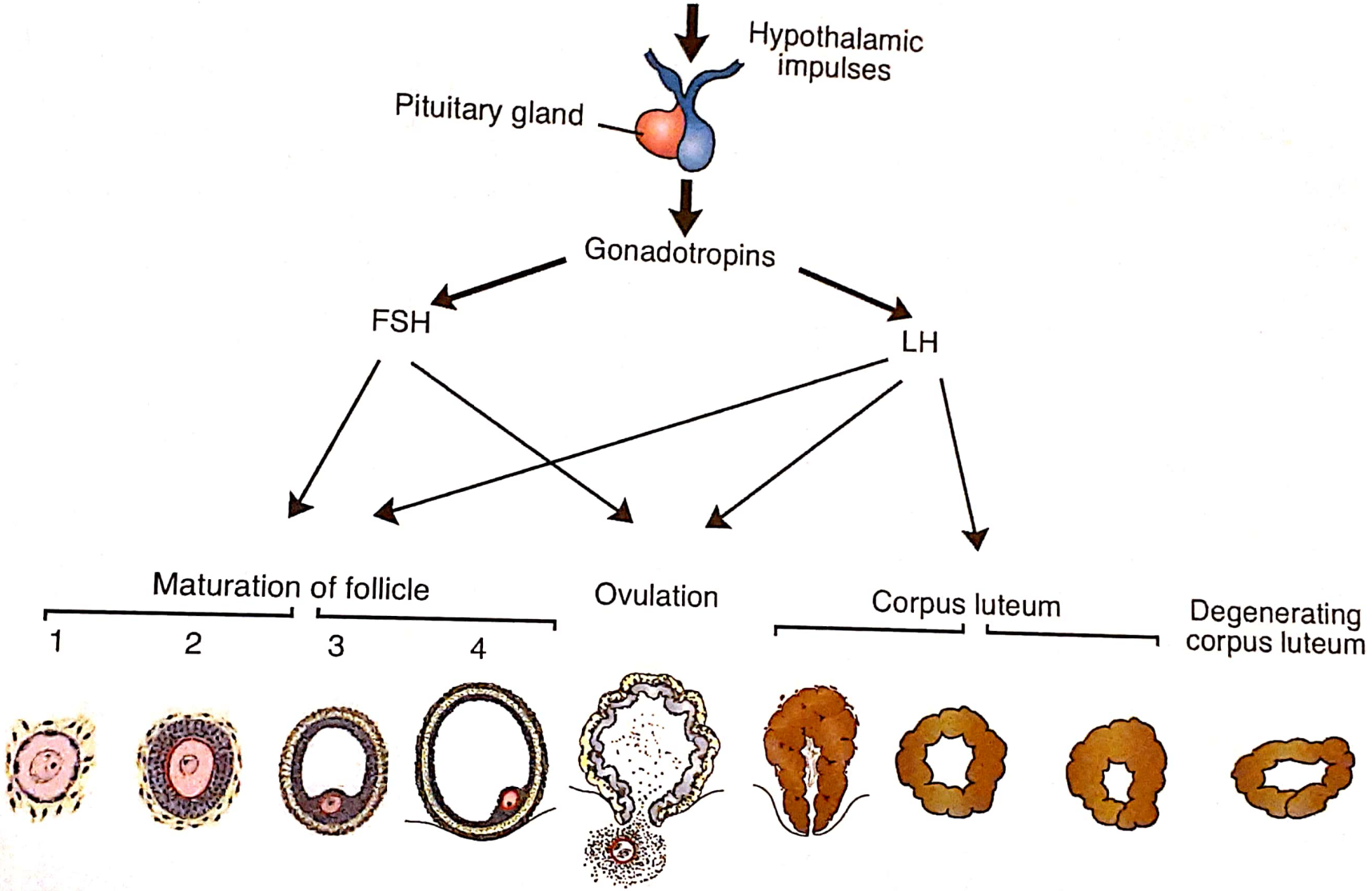

شکل ۱-۳. این تصویر نقش هیپوتالاموس و غده هیپوفیز را در تنظیم چرخه تخمدانی نشان می‌دهد. تحت تأثیر هورمون آزادکننده گونادوتروپین (GnRH) هیپوتالاموس، غده هیپوفیز گنادوتروپین‌ها (هورمون محرک فولیکول [FSH] و هورمون زرده‌ای [LH]) را آزاد می‌کند. فولیکول‌ها برای رشد توسط FSH و برای بلوغ توسط FSH و LH تحریک می‌شوند. تخمک‌گذاری هنگامی رخ می‌دهد که غلظت LH بالا برود. LH باعث پیشبرد تکوین جسم زرد نیز می‌شود. ۱) فولیکول بدوی؛ ۲) فولیکول در حال رشد؛ ۳) فولیکول وزیکولار؛ ۴) فولیکول وزیکولار بالغ (گراف).

Scanned by CamScanner

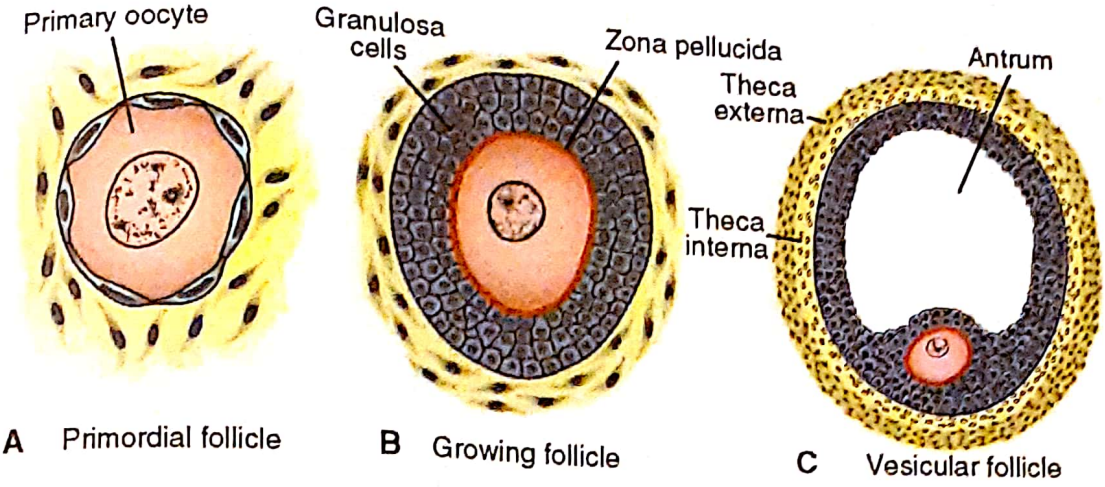

شکل ۲-۳.A. فولیکول بدوی. **B.** فولیکول در حال رشد. **C.** فولیکول وزیکولار. هر روز چند عدد از مجموعه فولیکول‌های بدوی **(A)**، شروع به رشد و تکوین می‌کنند تا تبدیل به فولیکول در حال رشد شوند **(B)**. این رشد مستقل از FSH است. سپس با پیشرفت چرخه، ترشح FSH فولیکول‌های در حال رشد را به فولیکول‌های وزیکولار (آنترال) تبدیل می‌کند **(C)**. در چند روز آخر بلوغ فولیکول‌های وزیکولار، استروژن که توسط سلول‌های فولیکولار و تکا تولید می‌شود، باعث تحریک تولید LH توسط غده هیپوفیز می‌شود (شکل ۱-۳). هورمون LH نیز باعث می‌شود تا فولیکول میوز I را تکمیل کند و با ورود به میوز II وارد مرحله وزیکولار بالغ (گراف) شود. اووسیت سه ساعت قبل از تخمک‌گذاری در مرحله متافاز میوز II متوقف می‌شود.

تخمک‌گذاری

در روزهای نزدیک به تخمک‌گذاری، فولیکول وزیکولار تحت تأثیر FSH و LH به سرعت و تا قطر ۲۵ میلی‌متر رشد می‌کند تا تبدیل به فولیکول وزیکولار بالغ (گراف) شود. همزمان با آخرین مرحله تکوین فولیکول وزیکولار، یک افزایش ناگهانی در میزان LH رخ می‌دهد که باعث می‌شود اووسیت اولیه میوز I را تکمیل کرده و فولیکول وارد مرحله وزیکولار بالغ پیش از تخمک‌گذاری شود. میوز II نیز شروع می‌شود، ولی حدود ۳ ساعت قبل از تخمک‌گذاری، اووسیت در متافاز متوقف می‌گردد. در همین حین، سطح تخمدان به طور موضعی شروع به برجسته‌شدن می‌کند و در رأس آن یک نقطهٔ بدون رگ به نام **استیگما** (stigma) ظاهر می‌شود. غلظت بالای LH، فعالیت کلاژناز را افزایش می‌دهد که این امر نیز باعث هضم رشته‌های کلاژن احاطه کنندهٔ فولیکول می‌شود. همچنین، سطح پروستاگلاندین در پاسخ به افزایش ناگهانی LH، افزایش می‌یابد و باعث انقباض موضعی عضلات دیوارهٔ تخمدان می‌گردد. این انقباضات باعث رهاشدن اووسیت به همراه سلول‌های گرانولوزای اطراف آن (با منشأ منطقهٔ کومولوس اووفوروس) می‌گردد (**تخمک‌گذاری** [ovulation]). در طی این عمل

نکات بالینی

تخمک‌گذاری

در طی تخمک‌گذاری، بعضی از زنان درد خفیفی را احساس می‌کنند که به عنوان **درد میان‌دوره** (middle pain) شناخته می‌شود. این درد به طور طبیعی، نزدیک به میانهٔ چرخهٔ قاعدگی اتفاق می‌افتد. همچنین، به طور کلی تخمک‌گذاری با افزایش **دمای پایه بدن** (basal temperature) همراه است به طوری که می‌توان با پایش دمای بدن، زمان رهاسازی اووسیت را تعیین کرد. برخی از زنان، قادر به تخمک‌گذاری نیستند، زیرا غلظت گنادوتروپین‌ها در آنها پایین است. در این موارد، می‌توان با تجویز برخی داروها رهاشدن گنادوتروپین‌ها و تخمک‌گذاری را تحریک نمود. هر چند چنین داروهایی مؤثر هستند، ولی اغلب باعث تخمک‌گذاری متعدد می‌شوند. بنابراین احتمال حاملگی‌های چندقلویی در این زنان، ۱۰ برابر بیش از جمعیت عمومی است.

Scanned by CamScanner

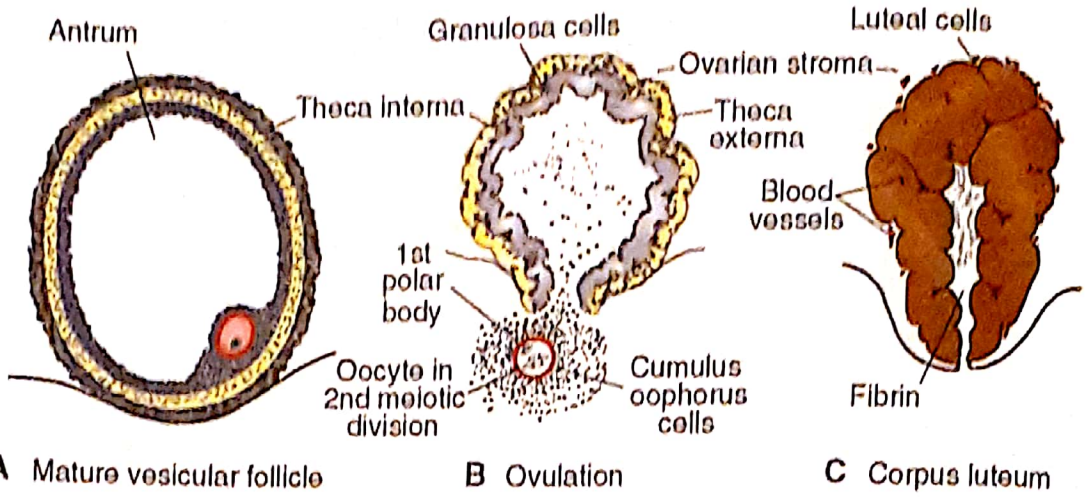

شکل ۳-۸. فولیکول وزیکولار بالغ که در سطح تخمدان برآمده شده است. **B.** تخمک‌گذاری. اووسیت در متافاز میوز II به همراه تعداد زیادی از سلول‌های کومولوس اووفروس خارج می‌شود. سلول‌های فولیکولی باقی‌مانده در فولیکول روی هم خوابیده و به سلول‌های زرده‌ای تمایز می‌یابند. **C.** جسم زرد. توجه کنید که اندازه بزرگ جسم زرد ناشی از هیپرتروفی و تجمع چربی در سلول‌های گرانولوزا و سلول‌های تکای داخلی است. حفرهٔ باقیمانده فولیکول با فیبرین پر می‌شود.

اووسیت در خارج از تخمدان شناور می‌گردد (شکل ۳-۳). سپس برخی از سلول‌های کومولوس اووفوروس، در پیرامون ناحیه شفاف قرار گرفته و **تاج شعاعی** (corona radiata) را شکل می‌دهند (شکل‌های 2B-۳ الی ۶-۳).

جسم زرد

پس از تخمک‌گذاری، سلول‌های گرانولوزا در دیوارهٔ فولیکول پاره شده باقی می‌مانند و همراه با سلول‌های تکای داخلی، توسط عروق اطراف رگدار می‌شوند. تحت تأثیر LH، این سلول‌ها رنگدانه زردرنگی پیدا کرده و تبدیل به **سلول‌های زرده‌ای** (lutein cells) می‌شوند که **جسم زرد** (corpus luteum) را می‌سازند و هورمون **پروژسترون** (progesterone) را ترشح می‌کنند (شکل 3C-۳). پروژسترون به همراه هورمون‌های استروژنی باعث ورود مخاط رحم به **مرحلهٔ پروژسترونی** (progestational) یا **ترشحی** (secretory) می‌شود تا برای لانه‌گزینی رویان آماده گردد.

انتقال اووسیت

بلافاصله قبل از تخمک‌گذاری، فیمبریاهای (fimbriae) لولهٔ رحم بر روی سطح تخمدان شروع به حرکات رفت و برگشت کرده و در لوله رحم، انقباضات منظمی آغاز می‌شود. تصور بر این است که اووسیت احاطه شده توسط سلول‌های گرانولوزا (شکل‌های 3B-۳ و ۴-۳) به وسیلهٔ این حرکات جارویی شکل فیمبریاها و حرکت مژک‌های پوشش اپی‌تلیومی به داخل لوله رحم منتقل می‌شود. با رسیدن اووسیت به درون لولهٔ رحم، سلول‌های کومولوس، زواید سیتوپلاسمی خود را از ناحیهٔ شفاف بیرون کشیده و تماس خود را با اووسیت قطع می‌کنند.

تا زمانی که اووسیت درون لوله رحم است، به وسیله مژک‌ها پیش رانده می‌شود. میزان این انتقال، توسط وضعیت اندوکرین در حین تخمک‌گذاری و پس از آن، تنظیم می‌گردد. در انسان اووسیت لقاح یافته، حدوداً ۳ تا ۴ روز بعد به حفرهٔ رحم می‌رسد.

جسم سفید

اگر لقاح رخ ندهد، جسم زرد حدود ۹ روز پس از تخمک‌گذاری به حداکثر تکوین خود می‌رسد. این جسم به راحتی، به صورت یک برآمدگی زرد در سطح تخمدان قابل تشخیص است. در ادامه جسم زرد به علت تحلیل رفتن سلول‌های لوتئال (**لوتئولیزیس** [luteolysis]) و تشکیل یک توده از بافت جوشگاه لیفی، کوچک می‌شود تا **جسم سفید** (corpus albicans) به وجود بیاید. همزمان با آن، تولید پروژسترون کاهش یافته و خونریزی قاعدگی تسریع می‌شود. اگر اووسیت بارور شود تحلیل رفتن جسم زرد در اثر حضور هورمون **گنادوتروپین جفتی انسان**

Scanned by CamScanner

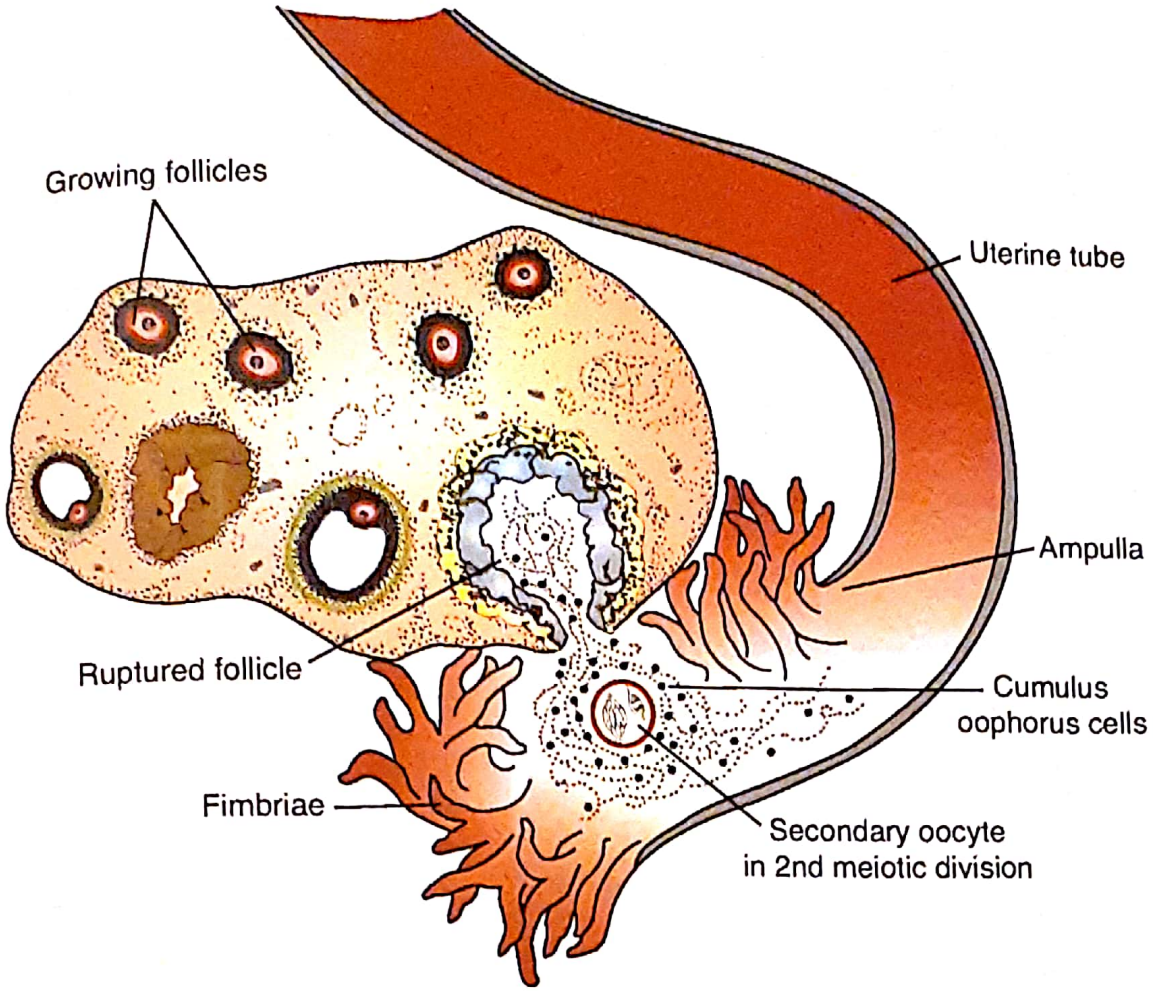

شکل ۴-۳. ارتباط فیمبریاها و تخمدان. فیمبریاها اووسیت را گرفته و به طرف لوله رحمی هدایت می‌کنند.

(human chorionic gonadotropin [hCG]) صورت نمی‌گیرد. این هورمون از سین‌سیشیوتروفوبلاست (syncytiotrophoblast) رویان در حال تکوین ترشح می‌شود. رشد جسم زرد ادامه یافته و **جسم زرد حاملگی** (corpus luteum graviditatis) را شکل می‌دهد. تا پایان ماه سوم، این ساختار ممکن است یک سوم تا نیمی از حجم کلی تخمدان را اشغال کند. سلول‌های لوتئال زرد رنگ به ترشح پروژسترون تا پایان ماه چهارم ادامه می‌دهند؛ پس از آن، این سلول‌ها به آرامی تحلیل می‌روند، زیرا ترشح پروژسترون توسط جزء تروفوبلاستی جفت (placenta) برای ادامه حاملگی کافی است. برداشتن جسم زرد حاملگی پیش از ماه چهارم، معمولاً منجر به سقط می‌شود.

■ لقاح

لقاح (fertilization) روندی است که در آن گامت‌های نر و ماده با هم یکی می‌شوند. این عمل در منطقهٔ آمپول (ampullary region) **لولهٔ رحم** صورت می‌گیرد. این منطقه، پهن‌ترین قسمت لوله بوده و به تخمدان نزدیک است (شکل ۴-۳). اسپرماتوزون‌ها ممکن است در دستگاه تناسلی جنس مؤنث برای چند روز زنده باقی بماند.

فقط ۱ درصد اسپرم‌هایی که وارد واژن می‌شوند، به سرویکس (گردن رحم) می‌رسند و ممکن است برای ساعات زیادی در آنجا زنده باقی بمانند. حرکت اسپرم از سرویکس به سمت لوله رحم، به وسیلهٔ انقباض عضلانی رحم و لوله رحم صورت می‌گیرد. در این جابه‌جایی حرکت رو به جلوی خود اسپرم نقش اندکی دارد. حرکت اسپرم از سرویکس تا لوله رحم می‌تواند سریع (۳۰ دقیقه) یا آهسته (۶ روز) باشد. تحرک اسپرم پس از

Scanned by CamScanner



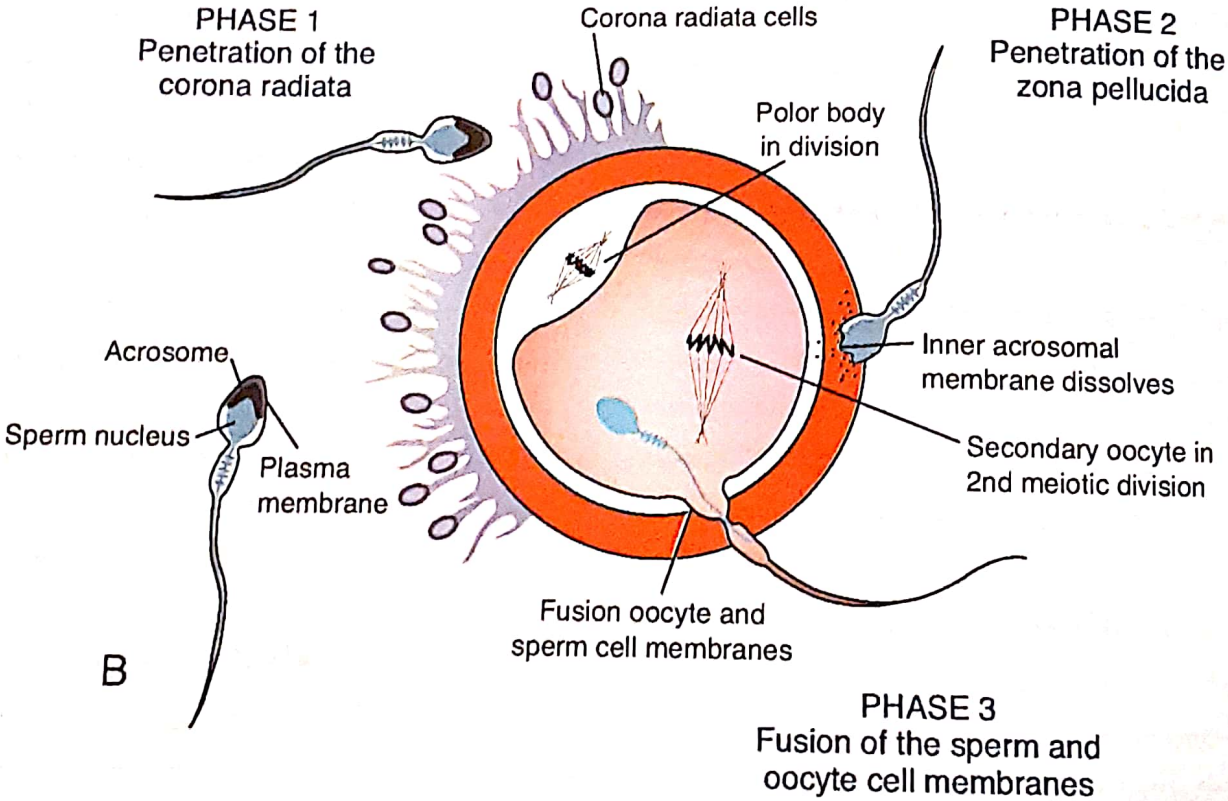

شکل ۵-۳. A، تصویر میکروسکوپ الکترونی اسپرم که به ناحیه شفاف متصل شده است. **B**، سه مرحله نفوذ به تخمک. در مرحله ۱ اسپرماتوزون‌ها از سد تاج شعاعی می‌گذرند. در مرحله ۲ یک یا تعداد بیشتری اسپرم از ناحیه شفاف عبور می‌کنند. در مرحله ۳، یک اسپرماتوزون از غشای تخمک عبور کرده و غشای پلاسمایی خود را از دست می‌دهد. در این تصاویر، اسپرماتوسیت طبیعی همراه با کلاهک آکروزومی نشان داده شده است.

Scanned by CamScanner

رسیدن به تنگه رحم (isthmus)، کم شده و مهاجرت آن متوقف می‌گردد. در زمان تخمک‌گذاری، مجدداً به علت مواد شیمیایی جذب کننده (chemoattractants) مترشحه از سلول‌های کومولوس احاطه کنندهٔ اووسیت، اسپرم متحرک شده و به سمت آمپول، جایی که معمولاً لقاح صورت می‌گیرد، حرکت می‌کند. اسپرماتوزون (اسپرم) در ابتدای ورود به دستگاه تناسلی جنس مؤنث، قادر به لقاح نیست و باید تحت فرآیندهای (۱) **توان‌یابی** (capacitation) و (۲) **واکنش آکروزومی** (acrosome reaction) قرار بگیرد تا این توانایی را پیدا کند.

توان‌یابی دوره‌ای از آماده‌شدن در دستگاه تناسلی جنس مؤنث است که در انسان تقریباً ۷ ساعت طول می‌کشد. بنابراین رسیدن سریع اسپرم به محل آمپول یک برتری و حسن محسوب نمی‌شود، زیرا اسپرمی که روند توان‌یابی را کسب نکرده است قادر به بارور کردن تخمک نمی‌باشد. بیشتر این آماده‌سازی که در لولهٔ رحم صورت می‌گیرد، برهم‌کنش‌های اپی‌تلیالی بین اسپرم و سطح مخاطی لوله رحم است. در طی این مدت، پوشش گلیکوپروتئینی و پروتئین‌های پلاسمایی مایع منی از غشاء پلاسمایی ناحیهٔ آکروزومی اسپرماتوزون، برداشته می‌شوند. فقط اسپرم‌های توانمند شده می‌توانند از سلول‌های تاج شعاعی عبور کرده و واکنش آکروزومی را انجام دهند.

واکنش آکروزومی که پس از اتصال اسپرم به ناحیهٔ شفاف (ZP) صورت می‌گیرد، توسط پروتئین‌های ناحیه شفاف القاء می‌شود. این واکنش در هنگام آزادسازی آنزیم‌های مورد نیاز برای نفوذ به ناحیه شفاف، از جمله مواد شبه آکروزین و شبه تریپسین به اوج خود می‌رسد (شکل ۵-۳).

مراحل لقاح عبارتند از:

- مرحله (۱) نفوذ به تاج شعاعی
- مرحله (۲) نفوذ به ناحیه شفاف
- مرحله (۳) یکی شدن غشاهای سلولی اووسیت و اسپرم

مرحله ۱: نفوذ به تاج شعاعی

از ۲۰۰ الی ۳۰۰ میلیون اسپرماتوزونی که وارد دستگاه تناسلی جنس مؤنث می‌شوند، فقط ۳۰۰ الی ۵۰۰ عدد از آنها به منطقه لقاح می‌رسند و در نهایت فقط یکی از آنها، اووسیت را بارور می‌سازد. تصور بر این است که سایر اسپرم بارور کننده کمک می‌کنند تا از موانع محافظت کننده از گامت ماده (اووسیت) عبور کند. اسپرم توانمند شده به راحتی از بین سلول‌های تاج شعاعی (کورونا رادیاتا) عبور می‌کند (شکل ۵-۳).

مرحله ۲: نفوذ به ناحیه شفاف

ناحیهٔ شفاف یک سپر گلیکوپروتئینی احاطه کنندهٔ اووسیت است که اتصال اسپرم را تسهیل و آن را در سطح اووسیت باقی نگه می‌دارد تا واکنش آکروزومی القاء شود. هم اتصال و هم واکنش آکروزومی به وسیله یک پروتئین ناحیه شفاف به نام لیگاند ZP3 تنظیم می‌گردد. ترشح آنزیم‌های آکروزومی (آکروزین) این امکان را به اسپرم می‌دهد تا به ناحیهٔ شفاف نفوذ کرده و در تماس با غشاء پلاسمایی اووسیت قرار بگیرد (شکل ۵-۳). نفوذپذیری ناحیهٔ شفاف، هنگامی که سر اسپرم با سطح اووسیت تماس می‌یابد، تغییر می‌کند. این تماس منجر به رهاشدن آنزیم‌های لیزوزومی از **گرانول‌های قشری** (cortical granules) مستقر در زیر غشاء پلاسمایی اووسیت می‌شود. در عوض، این آنزیم‌ها خصوصیات ناحیهٔ شفاف (**واکنش ناحیهٔ شفاف** [zona reaction]) را تغییر داده و از نفوذ اسپرم جلوگیری می‌کند. همچنین مناطق گیرنده را بر روی سطح ناحیه شفاف که برای گونه خاصی از اسپرماتوزون اختصاصی هستند، غیرفعال می‌سازند. اسپرماتوزون‌های دیگری نیز وارد ناحیهٔ شفاف می‌شوند ولی فقط یکی از آنها قادر به نفوذ در اووسیت است (شکل ۶-۳).

مرحله ۳: یکی شدن غشاهای سلولی اووسیت و اسپرم

اتصال ابتدایی اسپرم به اووسیت، تا حدی به وسیلهٔ برهم‌کنش اینتگرین‌ها بر روی اووسیت و لیگاندهای آنها [دیس‌اینتگرین‌ها (disintegrins)] بر روی اسپرم صورت می‌گیرد. پس از اتصال، غشاهای پلاسمایی اسپرم و اووسیت یکی می‌شوند (شکل ۵-۳). از آنجایی که غشاء پلاسمایی پوشانندهٔ کلاهک آکروزومی در طی واکنش آکروزومی ناپدید می‌شود، اتصال حقیقی بین غشای اووسیت و غشای پوشانندهٔ منطقهٔ خلفی سر اسپرم به وجود می‌آید (شکل ۵-۳). در انسان هم سر و هم دم اسپرماتوزون (اسپرم) وارد سیتوپلاسم اووسیت می‌شود، ولی غشاء پلاسمایی در خارج از سطح اووسیت باقی می‌ماند. به محض ورود اسپرماتوزون به درون اووسیت، اووسیت به سه طریق پاسخ می‌دهد:

Scanned by CamScanner

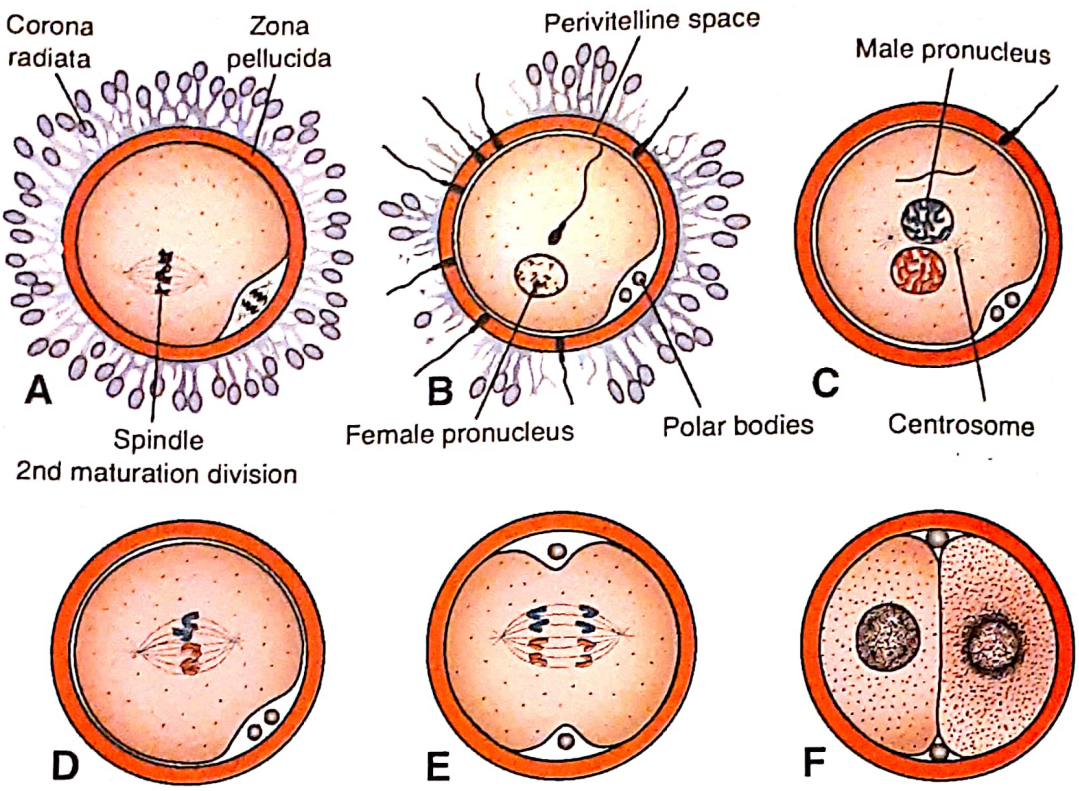

شکل ۶-۳. A. اووسیت بلافاصله بعد از تخمک‌گذاری که دوک تقسیم میوز دوم در آن دیده می‌شود. **B.** یک اسپرماتوزون وارد اووسیت شده و اووسیت تقسیم دوم میوز خود را به پایان رسانده است. کروموزوم‌های اووسیت در هسته وزیکولی یا همان پیش هسته ماده آرایش یافته‌اند. سرهای چندین اسپرم به ناحیه شفاف چسبیده‌اند. **C.** پیش‌هسته‌های نر و ماده. **D,E.** کروموزوم‌ها بر روی دوک تقسیم آرایش یافته و به طور طولی شکافته می‌شوند تا کروماتیدها به قطب‌های مخالف بروند. **F.** مرحله دو سلولی.

۱. **واکنش‌های قشری و ناحیهٔ شفاف.** به علت رها شدن گرانول‌های قشری اووسیت که حاوی آنزیم‌های لیزوزومی هستند، (۱) غشاء اووسیت نسبت به ورود سایر اسپرماتوزون‌ها غیرقابل نفوذ می‌شود و (۲) ناحیهٔ شفاف با تغییر ساختار و ترکیب خود از اتصال و نفوذ اسپرم ممانعت به عمل می‌آورد. این واکنش‌ها از وضعیت **چند اسپرمی** (polyspermy) [نفوذ بیش از یک اسپرماتوزون به درون اووسیت] جلوگیری می‌کند.

۲. **از سرگیری تقسیم میوز دوم.** اووسیت تقسیم میوز دوم خود را بلافاصله پس از ورود اسپرماتوزون به اتمام می‌رساند. یکی از سلول‌های دختر که مقدار خیلی کمی سیتوپلاسم دریافت می‌کند، **جسم قطبی** دوم و سلول دختر دیگر **اووسیت نهایی** (definitive oocyte) نامیده می‌شوند. کروموزوم‌های اووسیت نهایی (۲۲ کروموزوم به اضافهٔ کروموزوم X) در یک هسته حبابی (وزیکولار) به نام **پیش‌هستهٔ ماده** (female pronucleus) آرایش می‌یابند (شکل‌های ۶-۳ و ۷-۳).

۳. **فعال‌شدن متابولیک اووسیت.** احتمالاً ماده فعال کنندهٔ اووسیت توسط اسپرماتوزون منتقل می‌شود. فعال‌شدن پس از اتصال را می‌توان به عنوان رخدادهای ابتدایی مولکولی و سلولی مرتبط با روند امبریوژنزیس (رویان‌زایی) اولیه در نظر گرفت.

اسپرماتوزون، حرکت رو به جلوی خود را تا رسیدن به نزدیکی پیش هستهٔ ماده ادامه می‌دهد. هستهٔ اسپرماتوزون متورم شده و **پیش هستهٔ نر** (male pronucleus) را تشکیل می‌دهد (شکل ۶-۳)؛ دم اسپرم نیز جدا شده و از بین می‌رود. از نظر مورفولوژی، پیش هسته‌های نر و ماده غیرقابل افتراق

Scanned by CamScanner

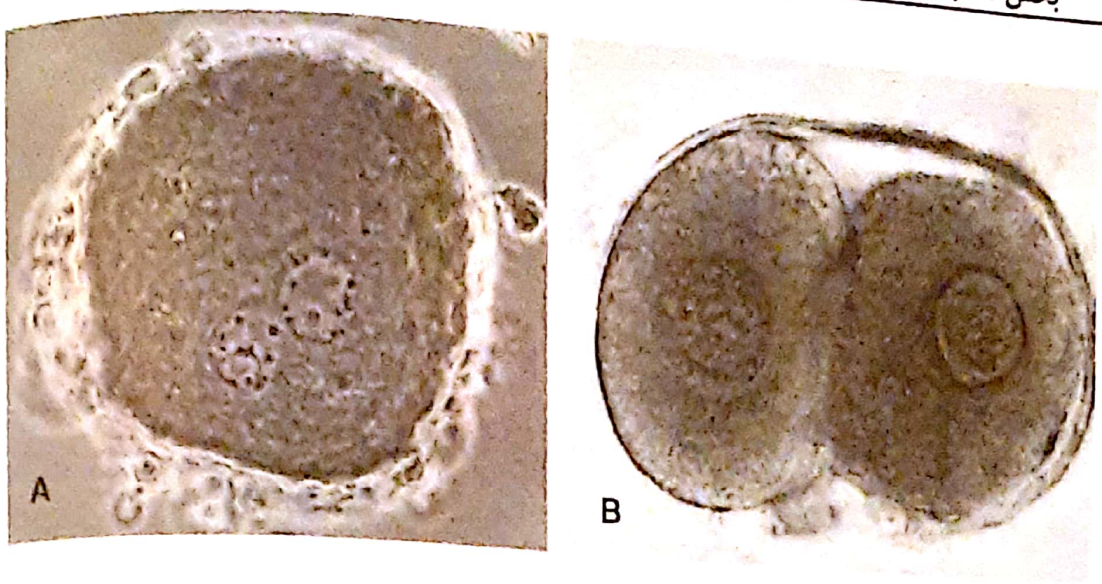

شکل ۷-۳. A. نمای فاز کنتراست مرحله پیش هسته‌ای یک اووسیت لقاح یافته انسان با پیش هسته‌های نر و ماده. **B.** مرحله دو سلولی زیگوت انسان.

هستند و در نهایت، در تماس نزدیک با یکدیگر قرار گرفته و پوشش‌های هسته‌ای خود را از دست می‌دهند (شکل ۷A-۳). در طی رشد پیش هسته‌های نر و ماده (که هر دو هاپلوئید هستند)، DNA هر پیش هسته مضاعف (همانندسازی) می‌شود. اگر همانندسازی انجام نگیرد، هر یک از سلول‌های تخم دوسلولی (two-cell) فقط نیمی از مقدار طبیعی DNA را خواهد داشت. بلافاصله پس از سنتز DNA، کروموزوم‌ها بر روی دوک تقسیم سازمان‌دهی شده و برای تقسیم میتوزی طبیعی آماده می‌گردند. ۲۳ کروموزوم مادری و ۲۳ کروموزوم پدری (که مضاعف شده‌اند) از محل سانترومر، به طور طولی جدا شده و کروماتیدهای خواهری به سوی قطب‌های مخالف حرکت می‌کنند و هر سلول تخم دارای تعداد طبیعی دیپلوئید از کروموزوم‌ها و DNA می‌گردد (شکل ۶D,E-۳). همزمان با حرکت کروماتیدهای خواهری به سمت قطب‌های مخالف، یک شکاف عمیق در سطح سلول ظاهر می‌شود که به تدریج سیتوپلاسم را به دو قسمت تقسیم می‌کند (شکل‌های ۶F-۳ و ۷B-۳).

نکات بالینی

روش‌های جلوگیری از بارداری

روش‌های جلوگیری از بارداری (barrier methods of contraception) عبارتند از: (۱) کاندوم برای مردان (از جنس لاتکس) که اغلب حاوی مواد شیمیایی کشندهٔ اسپرم (spermicides) بوده و بر روی آلت تناسلی (penis) کشیده می‌شود و (۲) کاندوم برای زنان که از پلی‌اورتان ساخته شده و در درون واژن قرار می‌گیرد. سایر حائل‌هایی که درون واژن قرار می‌گیرند عبارتند از: دیافراگم، کلاهک گردن رحم (cervical cap) و اسفنج ضد بارداری (contraceptive sponge).

روش‌های هورمونی (hormonal methods) از روش‌های رایج پیشگیری از بارداری هستند. در این روش‌ها هورمون‌های زنانه استروژن و یا پروژستین (progestin) تهیه می‌گردند. این هورمون‌ها باعث توقف تخمک‌گذاری (با جلوگیری از رهاسازی FSH و LH از غده هیپوفیز)، تغییر اپی‌تلیوم رحم و ضخیم‌شدن مخاط گردن رحم (که منجر به عبور سخت اسپرم به درون رحم می‌گردد) می‌شود. جلوگیری از بارداری به روش هورمونی با تجویز قرص‌های ضد بارداری، کاشت زیر پوستی (skin patch)، حلقه واژینال (vaginal ring)، تزریق یا ایمپلنت (کاشت) صورت می‌گیرد. دو نوع قرص ضد بارداری وجود دارد: (۱) ترکیب استروژن و آنالوگ پروژسترون (پروژستین) و

Scanned by CamScanner

(۲) فقط متشکل از پروژستین. هر دو نوع قرص‌ها مفید هستند ولی بنا به دلایل متعدد یکی از آنها برای برخی زنان مناسب است.

قرص ضد بارداری مردان نیز تولید و در کارآزمایی‌های بالینی آزمایش شده‌اند. این قرص حاوی یک آندروژن مصنوعی است که از ترشح LH و FSH جلوگیری کرده و یا تولید اسپرم را متوقف می‌کند (در ۷۰ الی ۹۰ درصد مردان) و یا سطح آن را به سطح غیرقابل لقاح کاهش می‌دهد.

دستگاه داخل رحمی (intrauterine device [IUD]) یک وسیله کوچک T شکل است. دو نوع IUD وجود دارد: هورمونی و مسی. نوع هورمونی با رهاسازی پروژستین باعث ضخیم‌شدن مخاط گردن رحم می‌شود. ضخیم‌شدگی مخاط گردن مانع ورود اسپرم به رحم می‌شود. همچنین با این وسیله ممکن است فعالیت اسپرم‌ها و میزان زنده بودن هم اسپرم و هم تخم‌ها کاهش یابد. همچنین دستگاه داخل رحمی مسی با رهاسازی مس به درون رحم مانع لقاح یا اتصال تخم لقاح یافته به جدار رحم می‌شود. همچنین مس از ورود اسپرم به لوله رحمی جلوگیری می‌کند.

قرص‌های ضد بارداری اورژانسی (emergency contraceptive pills [ECPs]) اگر ۱۲۰ ساعت بعد از مقاربت جنسی استفاده شوند، منجر به عدم باروری می‌گردد. ممکن است این قرص‌ها به صورت دوز بالای پروژستین تنها و یا به صورت ترکیبی با استروژن (Plan B) تجویز شود. انواع دیگر ECPs یعنی میفپریستون (mifepristone [RU-486]) و اولیپریستال استات (ulipristal acette [ella])، به عنوان داروهای ضد هورمونی عمل می‌کنند. میفپریستون اگر بعد از لانه گزینی مصرف شود، باعث سقط جنین نیز می‌شود.

ناباورسازی (sterilization) نوع دیگری از روش‌های جلوگیری از بارداری است. این روش در مردان وازکتومی (vasectomy) است. در وازکتومی مجرای دفران (لوله انتقال دهنده اسپرم‌ها از بیضه تا پنیس) مسدود می‌شود تا اسپرم‌ها وارد مایع منی نگردند. روش ناباورسازی در زنان بستن یا مسدود کردن لوله‌های رحمی است. این روش‌ها هم برای مردان و هم برای زنان در برخی موارد قابل برگشت هستند.

ناباروری

ناباروری (infertility) مشکل ۱۵ تا ۳۰ درصد زوج‌ها می‌باشد. ناباروری مردان ممکن است نتیجهٔ تعداد ناکافی اسپرم‌ها و/یا تحرک ضعیف آنها باشد. به طور طبیعی در هر انزال ۲ الی ۶ میلی‌لیتر مایع منی (سیمن) و حدود ۱۰۰ میلیون اسپرم در هر میلی‌لیتر مایع خارج می‌شود. مردانی با ۲۰ میلیون اسپرم در هر میلی‌لیتر یا ۵۰ میلیون اسپرم در کل انزال، معمولاً بارور هستند. ممکن است ناباروری در زنان به چند علت باشد که از آن جمله می‌توان به انسداد لوله‌های رحم (شایع‌ترین علت آن بیماری التهابی لگن [pelvic inflammatory disease] است)، مخاط ضد اسپرم گردن رحم، ایمنی به اسپرماتوزون‌ها، عدم تخمک‌گذاری و سایر موارد اشاره کرد.

کلومیفن سیترات (clomiphene citrate [clomid]) دارویی است که با افزایش غلظت FSH باعث تحریک تخمک‌گذاری می‌شود. در ابتدا این دارو در چرخه قاعدگی تجویز می‌شد تا تخمک‌گذاری در زنانی که تخمک‌گذاری ندارند و یا تخمک‌گذاری نامنظمی دارند، صورت گیرد. همچنین این دارو باعث تحریک تکوین تخم برای استفاده در روش‌های لقاح آزمایشگاهی می‌شود.

یک الی دو درصد از تمام حاملگی‌ها در ایالات متحده با استفاده از **فناوری‌های کمک باروری** (assisted reproductive technology [ART]) رخ می‌دهد. حاملگی با کمک این روش‌ها، با افزایش نارسی (سن حاملگی کمتر از ۳۷ هفته)، وزن کم هنگام تولد (کمتر از ۲۵۰۰ گرم)، وزن خیلی کم هنگام تولد (کمتر از ۱۵۰۰ گرم) و برخی اختلالات مادرزادی همراه هستند. بخش عمده‌ای از چنین نتایج نامطلوبی به علت افزایش میزان تولدهای چندگانه (دوقلویی، سه‌قلویی و غیره) که در حاملگی‌های صورت گرفته با روش ART شایع هستند، می‌باشند. ولی به هر حال، مطالعات جدید نشان داده‌اند که حتی در بین تولدهای تک‌قلویی با کمک ART نیز افزایش میزان وزن کم در هنگام تولد و نقایص مادرزادی وجود دارد. برخی از رویکردهای مورد استفاده در ART به شرح زیر هستند:

لقاح آزمایشگاهی (in vitro fertilization [IVF]) تخمک انسان و انتقال رویان، روشی متداول بوده که در آزمایشگاه‌های سرتاسر جهان انجام می‌گیرد. رشد فولیکول در تخمدان با تجویز گنادوتروپین‌ها تحریک می‌شود. بلافاصله قبل از تخمک‌گذاری، زمانی که اووسیت در مراحل پایانی تقسیم میوزی اول است، اووسیت‌ها توسط

Scanned by CamScanner

عمل لاپاروسکوپی (laparoscopy) و به وسیلهٔ یک دستگاه مکنده (aspirator) از فولیکول‌های تخمدان خارج می‌گردند. اووسیت در یک محیط کشت ساده قرار داده شده و بلافاصله اسپرم به آن اضافه می‌شود. البته می‌توان اسپرم منفرد را به درون سیتوپلاسم اووسیت تزریق کرد تا لقاح صورت گیرد. این روش اخیر **تزریق داخل سیتوپلاسمی اسپرم** (intracytoplasmic sperm injection: ICSI) نام دارد و در موارد ناباروری به علت مردانه استفاده می‌شود. در هر دو روش اووسیت‌های بارور شده تا مرحلهٔ هشت سلولی پایش شده و سپس برای رشد تا زمان پایان حاملگی، درون رحم قرار می‌گیرند.

میزان موفقیت IVF به سن مادر بستگی دارد. اگر سن مادر کمتر از ۳۵ سال باشد، تقریباً ۳۰ درصد زوج‌ها پس از یک بار اقدام به IVF بارور می‌شوند. در سنین ۳۵ الی ۳۷ سالگی این میزان به ۲۵ درصد و در ۳۸ الی ۴۰ سالگی به ۱۷ درصد و در سنین بالاتر از ۴۰ سال به کمتر از ۵ درصد کاهش می‌یابد. علاوه بر این، میزان پایین موفقیت این روش با میزان بالاتر ناهنجاری‌های مادرزادی همراه است. به منظور افزایش شانس بارداری موفق، چهار یا پنج اووسیت جمع‌آوری و بارور شده و در رحم قرار می‌گیرند. این کار گاهی اوقات باعث چند قلوزایی می‌شود.

شیوع چند قلوزایی به سن مادر (با بروز بالاتر در زنان جوان‌تر) و تعداد جنین‌های منتقل شده بستگی دارد. شانس چندقلوزایی در زنان ۲۹-۲۰ ساله و با سه جنین منتقل شده، ۴۶ درصد است. چند قلوزایی مناسب نیست زیرا با میزان بالای مرگ و میر همراه است.

در **ناباروری مردانه** شدید که در آن در هر انزال تعداد بسیار کمی اسپرم زنده بوده (**الیگوزواسپرمی** [oligozoospermia]) یا حتی هیچ اسپرم زنده‌ای ندارد (**آزواسپرمی** [azoospermia])، می‌توان با استفاده از روش تزریق داخل سیتوپلاسمی اسپرم (ICSI) بر این مشکل غلبه کرد. در این روش، یک اسپرم منفرد که ممکن است از هر نقطهٔ دستگاه تولید مثلی نر به دست آید درون سیتوپلاسم اووسیت، جهت بارورسازی آن تزریق می‌گردد. این رویکرد، یک روش جایگزین به جای استفاده از اهدای اسپرم در روش IVF برای زوج‌ها می‌باشد. این روش میزان تولد نوزادانی با حذف‌شدگی کروموزوم Y را بالا می‌برد و به نظر می‌رسد با شیوع بالاتر نقایص مادرزادی در مقایسه با روش‌های IVF استاندارد، همراه باشد.

نتایج اصلی لقاح عبارتند از:

- **بازیابی تعداد دیپلوئید کروموزوم‌ها:** نیمی از مادر و نیمی از پدر. بدین وسیله، سلول تخم حاوی ترکیب جدیدی از کروموزوم‌ها و متفاوت از هر دو والد می‌شود.
- **تعیین جنسیت فرد جدید:** اسپرم حامل کروموزوم X، مولد رویان ماده (XX) و اسپرم حامل کروموزوم Y، مولد رویان نر (XY) می‌شود. بدین ترتیب، جنسیت کروموزومی رویان در هنگام لقاح تعیین می‌گردد.
- **شروع تسهیم (cleavage):** بدون لقاح، معمولاً اووسیت ۲۴ ساعت پس از تخمک‌گذاری از بین می‌رود.

■ تسهیم

به محض اینکه سلول تخم به مرحلهٔ دو سلولی رسید، متحمل یک سری تقسیمات میتوزی بیشتری می‌شود تا تعداد سلول‌ها افزایش یابد. این سلول‌ها، که با هر تقسیم تسهیمی (cleavage) کوچک‌تر می‌گردند، تحت عنوان بلاستومر (balstomer) شناخته می‌شوند (شکل ۸-۳). تا مرحلهٔ هشت سلولی، سلول‌ها یک مجموعهٔ منظم سست را تشکیل می‌دهند (شکل ۹A-۳). ولی پس از تسهیم سوم تماس بلاستومرها با یکدیگر افزایش یافته و یک توپی فشرده از سلول‌ها که توسط اتصالات محکم (tight junctions) به یکدیگر چسبیده‌اند، تشکیل می‌شود (شکل ۹B-۳). این روند که **فشرده‌سازی** (compaction) نام دارد، سلول‌های داخلی را که به طور گسترده‌ای به وسیلهٔ اتصالات شکاف‌دار (gap junctions) با یکدیگر ارتباط دارند، از سلول‌های خارجی تفکیک می‌کند. حدود ۳ روز پس از لقاح، سلول‌های رویان فشرده شده، مجدداً تقسیم می‌شوند تا **مورولای** (morula) [توت: mulberry] ۱۶ سلولی را ایجاد کنند. سلول‌های داخلی مورولا، **توده سلولی**

Scanned by CamScanner

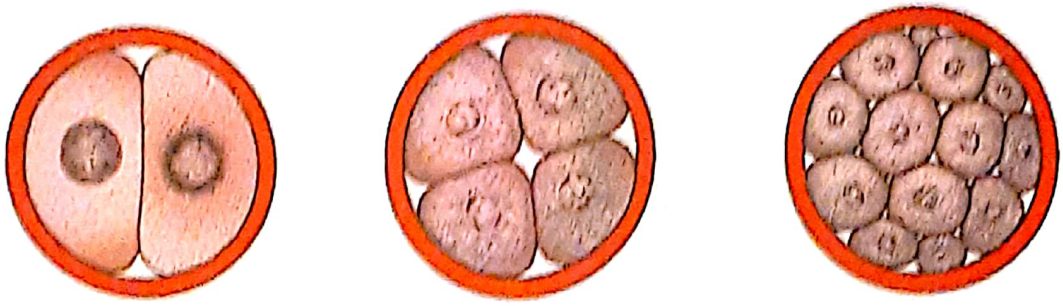

شکل ۸-۳. تکوین زیگوت از مرحله دو سلولی تا انتهای مرحله مورولا. مرحله دو سلولی تقریباً ۳۰ ساعت، مرحله ۴ سلولی تقریباً ۴۰ ساعت، مرحله ۱۶-۱۲ سلولی تقریباً سه روز و مرحله مورولا تقریباً چهار روز بعد از لقاح ایجاد می‌گردد. در این مدت، بلاستومرها توسط ناحیه شفاف پوشیده شده‌اند. این ناحیه در پایان روز چهارم ناپدید می‌شود.

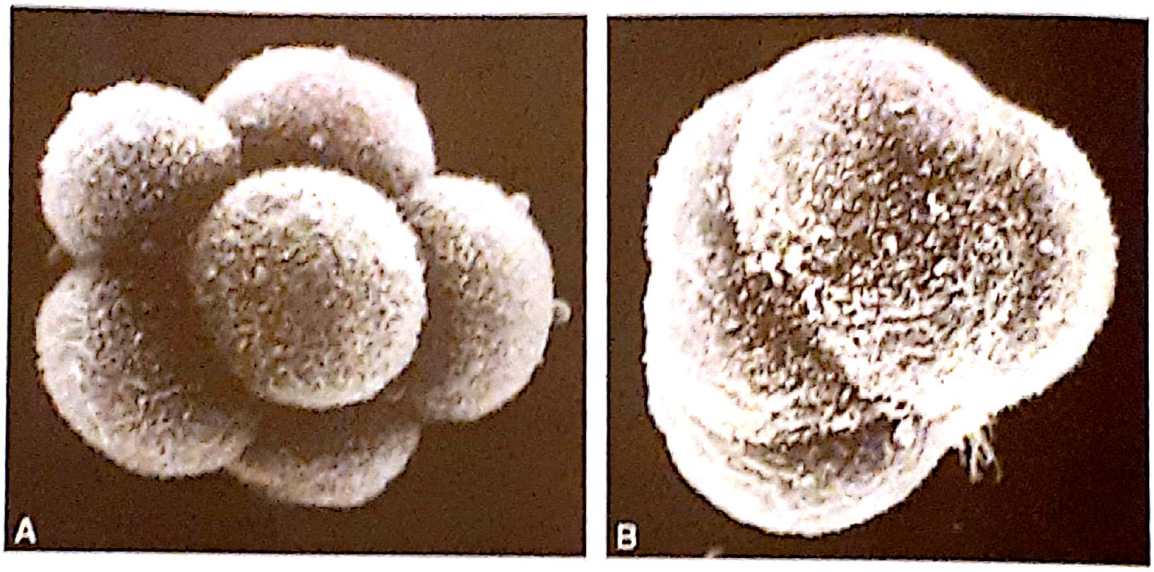

شکل ۹-۳. میکروگراف‌های میکروسکوپ الکترونی از رویان هشت سلولی غیرمتراکم (A) و متراکم (B) موش. در مرحله غیر متراکم، حدود هر بلاستومر مشخص است، در حالی که بعد از متراکم شدن، ارتباطات سلول به سلول به حداکثر حالت ممکن رسیده و حدود سلولی نامشخص می‌شود.

داخلی (inner cell mass) و سلول‌های اطراف آنها، **توده سلولی خارجی** (outer cell mass) را به وجود می‌آورند. توده سلولی داخلی به بافت‌های **رویان اصلی** (embryo proper) تبدیل می‌شود و توده سلولی خارجی **تروفوبلاست** (trophoblast) را که بعداً در تشکیل **جفت** (placenta) شرکت می‌کند، خواهد ساخت.

■ تشکیل بلاستوسیست

تقریباً زمانی که مورولا وارد حفرهٔ رحم می‌شود، مایعی شروع به نفوذ از طریق ناحیهٔ شفاف به درون فضاهای بین سلولی تودهٔ سلولی داخلی می‌کند. به تدریج، فضاهای بین سلولی به یکدیگر پیوسته و در نهایت یک حفرهٔ منفرد به نام **بلاستوسل** (blastocele) تشکیل می‌گردد (شکل ۸-۳،B). در این هنگام رویان، **بلاستوسیست** (blastocyst) نامیده می‌شود. سلول‌های توده سلولی داخلی که در این زمان **امبریوبلاست** (embryoblast) نامیده می‌شوند در یک قطب بوده و سلول‌های توده سلول خارجی یا **تروفوبلاست** (trophoblast) پهن شده و دیواره اپی‌تلیالی بلاستوسیست را تشکیل می‌دهند (شکل ۸-۳،B). ناحیهٔ شفاف ناپدید شده و

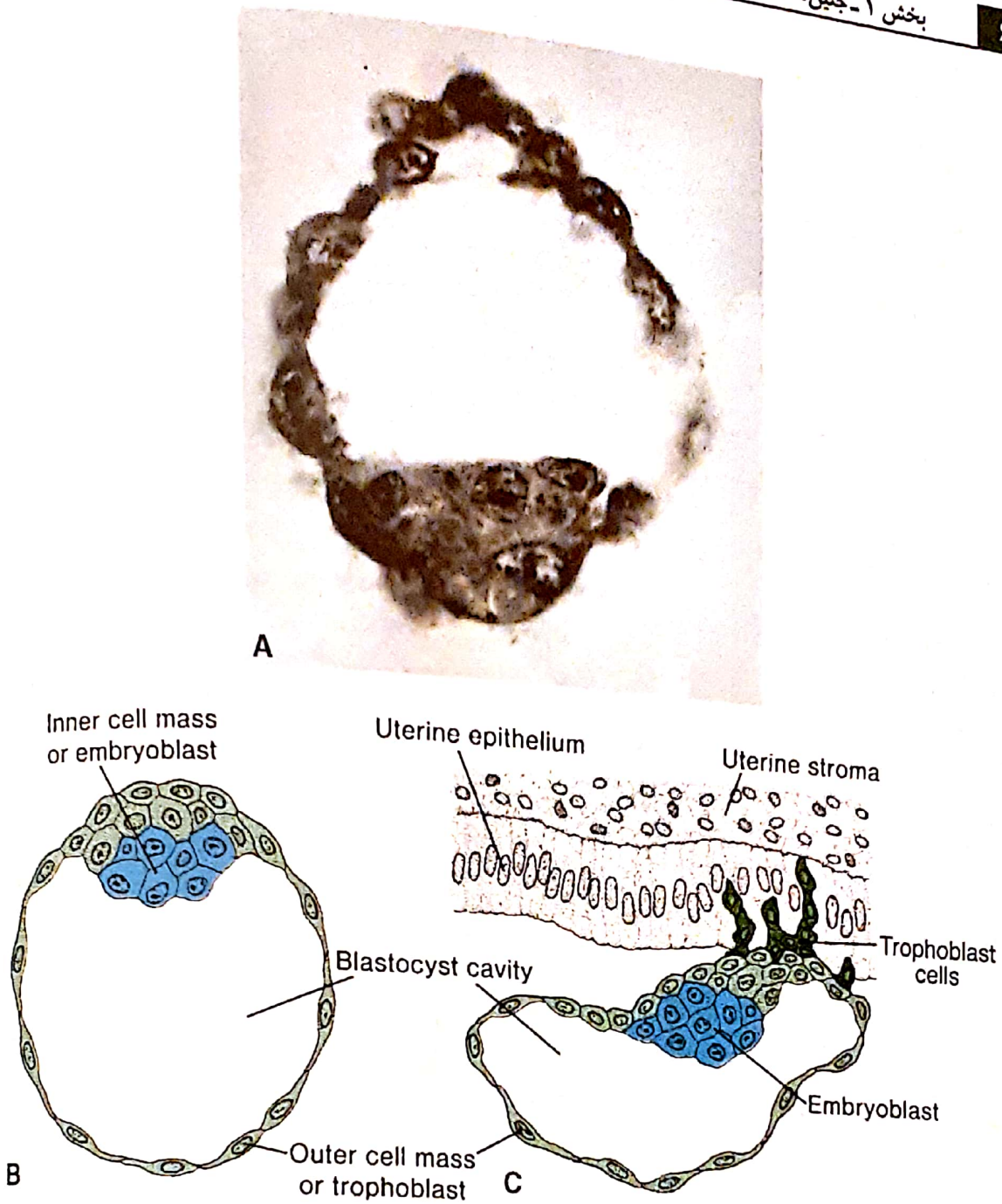

شکل ۱۰-۳.A. مقطع بلاستوسیست ۱۰۷ سلولی انسان که در آن توده سلولی داخلی و سلول‌های تروفوبلاست نشان داده شده است. **B.** تصویر شماتیک یک بلاستوسیست تقریباً ۴/۵ روزه انسان. **آبی:** توده سلولی داخلی یا امبریوبلاست، **سبز:** تروفوبلاست. **C.** تصویر شماتیک یک بلاستوسیست در روز ششم تکوین که سلول‌های تروفوبلاست را در قطب رویانی بلاستوسیست در حال نفوذ به مخاط رحم نشان می‌دهد. بلاستوسیست انسان در روز ششم تکوین شروع به نفوذ به مخاط رحم می‌کند.

امکان آغاز لانه‌گزینی (implantation) را فراهم می‌سازد. در انسان سلول‌های تروفوبلاستی که بر روی قطب امبریوبلاست هستند، در حدود روز ششم شروع به نفوذ در بین سلول‌های اپی‌تلیالی مخاط رحم می‌کنند (شکل ۱۰C-۳). مطالعات جدید نشان داده‌اند که **اِل ـ سلکتین** (L-selectin) قرار گرفته بر روی سلول‌های تروفوبلاست و **گیرنده‌های کربوهیدراتی** آنها که بر روی اپی‌تلیوم رحم قرار دارند، اتصال اولیهٔ بلاستوسیست به رحم را وساطت می‌کنند. سلکتین‌ها پروتئین‌های متصل شونده به کربوهیدرات‌ها هستند که در برهم‌کنش بین گلبول‌های سفید خون (لکوسیت‌ها) و سلول‌های دیوارهٔ داخلی رگ‌ها

Scanned by CamScanner

سلول‌های بنیادی رویانی

سلول‌های بنیادی رویانی (embryonic stem cells [ESCs]) از توده سلولی داخلی رویان مشتق می‌شوند. از آنجایی که این سلول‌ها پرتوان (pluripotent) بوده و به طور بالقوه می‌توانند هر نوع سلول یا بافتی را ایجاد کنند، بنابراین توانایی درمان بیماری‌های متفاوتی از جمله دیابت، بیماری‌های آلزایمر و پارکینسون، کم‌خونی‌ها، صدمات نخاع و سایر بیماری‌ها را دارند. استفاده از مدل‌های حیوانی در تحقیقات سلولی‌های بنیادی، امیدوارکننده بوده است. برای مثال سلول‌های بنیادی رویانی موش در محیط کشت، قابل القاء به سلول‌های ترشح کننده انسولین، سلول‌های بنیادی عضلانی و عصبی و سلول‌های گلیا (glial cells) هستند. در تمام حیوانات، سلول‌های ES برای کم‌کردن علایم بیماری پارکینسون و بهبود توانایی حرکتی موش‌های صحرایی با صدمات نخاعی به کار گرفته شده‌اند.

سلول‌های ES پس از لقاح درون آزمایشگاهی (IVF) از رویان به دست می‌آید. به این روش **شبیه‌سازی تولیدمثلی** (reproductive cloning) می‌گویند. اشکال این روش این است که ممکن است سلول‌ها باعث پس‌زدن ایمنی (immune rejection) شوند. زیرا احتمال دارد از نظر ژنتیکی مشابه دریافت کننده‌ها نباشند. ولی می‌توان سلول‌ها را طوری تغییر داد تا بر این مشکل فائق آیند. مشکل دیگر با این روش ملاحظات اخلاقی است، زیرا سلول‌ها از رویان‌های لقاح یافته زنده مشتق شده‌اند.

همچنان که تحقیقات سلول‌های بنیادی پیش می‌روند، پیشرفت‌های علمی، سلول‌های سازگارتری از نظر ژنتیکی ایجاد کرده‌اند. بنابراین رویکردهای موجود کمتر مورد اختلاف خواهند بود. اخیراً روش‌هایی ابداع شده‌اند که در آنها هسته از سلول‌های فرد بالغ (به عنوان مثال پوست) استخراج شده و به درون اووسیت بدون هسته تزریق می‌شوند. این عمل را **شبیه‌سازی درمانی** (therapeutic cloning) یا **انتقال هسته پیکری** (somatic nuclear transfer) می‌نامند. پس از این کار اووسیت‌ها تحریک می‌شوند تا به بلاستوسیست‌ها تمایز یافته و سلول‌های بنیادی رویانی (ESCs) به دست آیند. از آنجایی که سلول‌ها از میزبان گرفته شده‌اند، از نظر ژنتیکی سازگار هستند و چون بارورسازی صورت نگرفته است، اختلاف نظر کمتری در مورد این روش وجود دارد.

سلول‌های بنیادی بالغ

بافت‌های بالغ حاوی سلول‌های بنیادی هستند که ممکن است در درمان بیماری‌ها ارزشمند باشند. توانایی این سلول‌ها در به وجود آوردن انواع مختلف سلول‌ها محدود بوده و **چند توان** (multipotent) هستند. البته دانشمندان در حال کشف روش‌هایی برای فائق آمدن بر این محدودیت هستند. سلول‌های بنیادی بالغ جدا شده از مغز موش صحرایی در درمان بیماری پارکینسون موش‌های صحرایی استفاده شده که نتایج خوبی نیز به دنبال داشته است. معایب این روش عبارتند از: سرعت پایین تقسیم سلولی که جزء خصوصیات این سلول‌ها می‌باشد و نیز کمیاب بودن آنها که جداسازی تعداد کافی از این سلول‌ها را جهت انجام آزمایش مشکل می‌سازد.

تخم‌های غیرطبیعی

تعداد دقیق **تخم‌های غیرطبیعی** (abnormal zygotes) شکل گرفته نامشخص هستند، زیرا معمولاً ۲ الی ۳ هفته پس از لقاح از بین می‌روند. یعنی تخم‌ها قبل از اینکه فرد متوجه حاملگی خود بشود و آنها را تشخیص دهد از بین می‌روند. طبق تخمین‌های موجود **۵۰ درصد حاملگی‌ها، به طور خودبه‌خودی سقط می‌شوند** که دلیل نسبی از آنها ناهنجاری‌های کروموزومی می‌باشد. این سقط‌ها، روش‌های طبیعی در پایش و غربالگری رویان‌ها از نظر وجود نواقص محسوب می‌شوند و میزان بروز ناهنجاری‌های مادرزادی را کاهش می‌دهند. بدون این پدیده، حدود ۱۲ درصد (به جای ۲ الی ۳ درصد) از نوزادان مبتلا به نواقص مادرزادی خواهند شد.

با استفاده از دو روش IVF و **واکنش زنجیره‌ای پلی‌مراز** (polymerase chain reaction: PCR)، غربالگری مولکولی رویان‌ها از نظر نواقص ژنتیکی، قابل انجام است. بلاستومرهای منفردی را می‌توان از رویان‌ها در مراحل اولیه گرفت و DNA آنها را جهت بررسی، چند برابر نمود. به دلیل اینکه پروژه ژنوم انسانی، اطلاعات توالی ژنی بیشتری را در اختیار دانشمندان گذاشته است و به دلیل اینکه ژن‌های خاصی به سندرم‌های مختلفی مرتبط هستند، بنابراین در آینده چنین روش‌هایی معمول‌تر خواهند شد.

Scanned by CamScanner

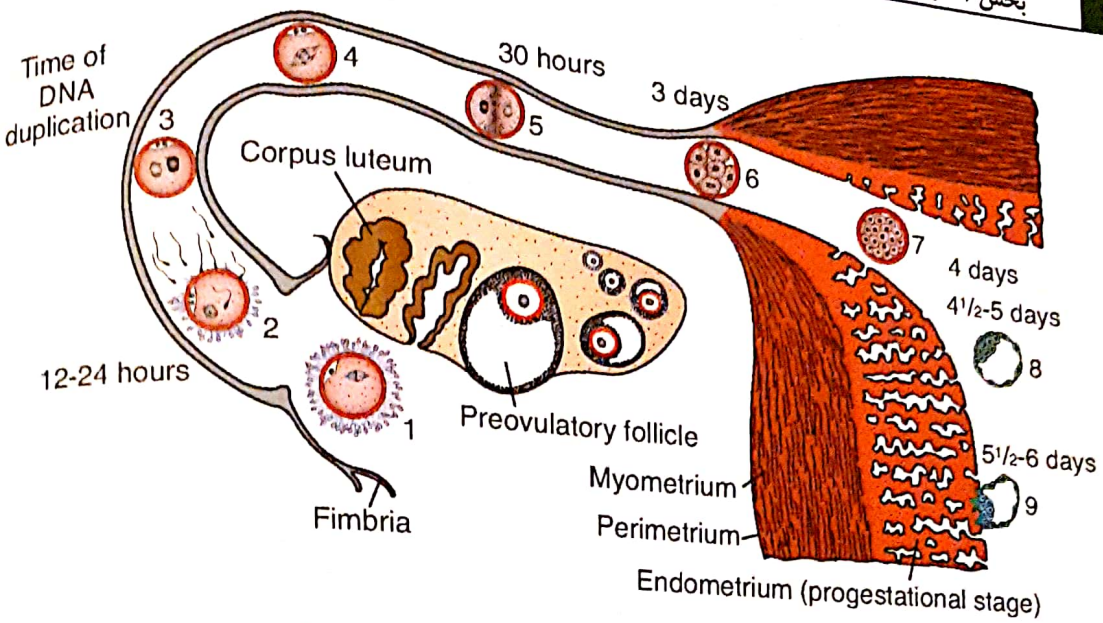

شکل ۱۱-۳. وقایع هفته اول تکوین انسان. (۱) اووسیت بلافاصله بعد از تخمک‌گذاری؛ (۲) لقاح تقریباً ۲۴-۱۲ ساعت پس از تخمک‌گذاری؛ (۳) مرحله پیش هسته‌های مذکر و مؤنث؛ (۴) دوک اولین تقسیم میتوز؛ (۵) مرحله دو سلولی (در ساعت ۳۰)؛ (۶) مورولای حاوی ۱۶-۱۲ بلاستومر (تقریباً در روز ۳)؛ (۷) مرحله مورولای پیشرفته که به لوله رحم می‌رسد (تقریباً در روز ۴)؛ (۸) مرحله بلاستوسیست اولیه (تقریباً در روز ۴/۵؛ ناحیه شفاف ناپدید شده است)؛ (۹) ابتدای مرحله لانه‌گزینی (بلاستوسیست تقریباً در روز ۶). در تخمدان مراحل تغییر شکل بین یک فولیکول اولیه و یک فولیکول پیش تخمکی و جسم زرد دیده می‌شود. اندومتر رحم در مرحله پروژسترونی نشان داده شده است.

(اندوتلیوم) دخیل هستند و باعث به دام انداختن (capture) لکوسیت‌های خون در حال جریان می‌شوند. یک مکانیسم مشابه برای به دام انداختن بلاستوسیست در حفرهٔ رحم به وسیلهٔ اپی‌تلیوم یا مخاط رحم مطرح شده است. پس از به دام افتادن توسط سلکتین‌ها، اتصال و نفوذ بیشتر تروفوبلاست به کمک اینتگرین‌های بیان شده توسط تروفوبلاست و مولکول‌های لامینین و فیبرونکتین ماتریکس خارج سلولی صورت می‌گیرد. گیرنده‌های اینتگرین برای لامینین، اتصال را پیش می‌برد، در حالی که گیرنده‌های اینتگرین برای فیبرونکتین، مهاجرت را تحریک می‌کنند. همچنین این مولکول‌ها از طریق مسیرهای انتقال و هدایت پیام برای تنظیم تمایز تروفوبلاست، با یکدیگر تعامل دارند. بنابراین لانه‌گزینی نتیجهٔ یک رابطهٔ متقابل بین تروفوبلاست و اندومتر (بافت پوشانندهٔ رحم) است. بدین ترتیب تا انتهای هفتهٔ اول تکوین، سلول تخم انسانی (human zygote) از مراحل مورولا و بلاستوسیست عبور کرده و لانه‌گزینی در مخاط رحم را آغاز کرده است.

■ رحم در زمان لانه‌گزینی

دیوارهٔ رحم شامل سه لایه است:

۱. **اندومتر** (endometrium) یا مخاط پوشانندهٔ درون جدار
۲. **میومتر** (myometrium)، لایه‌ای ضخیم از عضلهٔ صاف
۳. **پریمتر** (perimetrium)، پوشش صفاقی که جدار رحم را از سمت خارج می‌پوشاند (شکل ۱۱-۳).

از زمان بلوغ (۱۱ الی ۱۳ سالگی) تا هنگام یائسگی (۴۵ الی ۵۰ سالگی) اندومتر در چرخه‌های حدوداً ۲۸ روزه و تحت کنترل هورمونی تخمدان، دچار تغییراتی می‌شود. طی این چرخه‌های قاعدگی، اندومتر رحم از سه مرحله عبور می‌کند:

۱. **مرحله فولیکولار** (follicular) یا **تکثیری** (proliferative)
۲. **مرحله ترشحی** (secretory) یا **پروژسترونی** (progestational)

Scanned by CamScanner

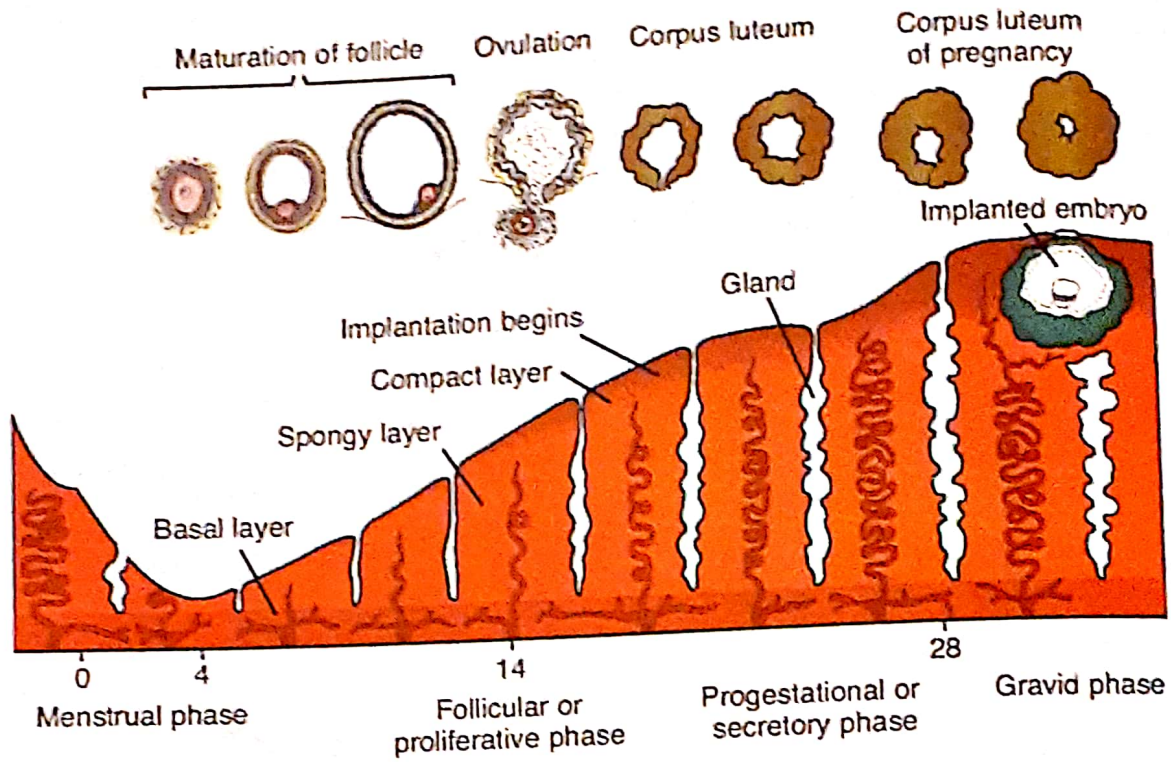

شکل ۱۲-۳. تغییرات مخاط رحم به همراه آنچه در تخمدان روی می‌دهد. لانه‌گزینی بلاستوسیست باعث رشد جسم زرد بارداری شده است. فعالیت ترشحی اندومتر به دلیل مقادیر بالای پروژسترون تولید شده توسط جسم زرد بارداری، افزایش می‌یابد.

۳. **مرحله خونریزی یا قاعدگی** (menestrual phase) (شکل‌های ۱۲-۳ و ۱۳-۳).

مرحله تکثیری در پایان مرحله قاعدگی شروع شده و تحت تأثیر استروژن است و همزمان با رشد فولیکول‌های تخمدانی می‌باشد. مرحله ترشحی حدود ۲ الی ۳ روز پس از تخمک‌گذاری، در پاسخ به پروژسترون تولید شده توسط **جسم زرد** (corpus luteum) شروع می‌شود. اگر لقاح صورت نگیرد، ریزش اندومتر (لایه‌های متراکم و اسفنجی) نشانگر آغاز مرحله قاعدگی (خونریزی) می‌باشد. اگر لقاح انجام شود، اندومتر به لانه‌گزینی رویان کمک کرده و در تشکیل جفت مشارکت می‌کند. در مراحل بعدی بارداری، جفت ترشح هورمون را بر عهده می‌گیرد و جسم زرد تحلیل می‌رود.

در زمان لانه‌گزینی، مخاط رحم در مرحله ترشحی است (شکل ۱۲-۳)؛ در این مرحله، غدد و شریان‌های رحمی پیچ خورده و بافت رحم آبدار می‌شود. در نتیجه این اتفاقات سه لایهٔ مجزا در اندومتر قابل تشخیص می‌شوند: (۱) **لایه متراکم سطحی** (superficial compact)، (۲) **لایه اسفنجی میانی** (intermediate spongy) و (۳) **لایه قاعده‌ای** (basal) نازک (شکل ۱۲-۳) به طور طبیعی بلاستوسیست انسان در اندومتر، در دیوارهٔ قدامی یا خلفی تنه رحم و در بین ورودی‌های غدد رحمی لانه‌گزینی می‌کند (شکل ۱۲-۳).

اگر اووسیت بارور نشود، وریدچه‌ها (venules) و فضاهای سینوزوئیدی (sinusoidal spaces) به تدریج به وسیلهٔ سلول‌های خونی پر شده و دیاپدز وسیع خون به درون بافت دیده می‌شود. در شروع مرحلهٔ قاعدگی، خون از شریان‌های سطحی خارج شده و قطعات کوچک بافت اصلی (استروما) و غدد رحمی جدا می‌گردند. طی ۳ الی ۴ روز بعد، لایه‌های متراکم و اسفنجی از رحم جدا شده و فقط لایهٔ قاعده‌ای اندومتر باقی می‌ماند (شکل ۱۳-۳). این لایه که توسط شریان‌های خود [**شریان‌های قاعده‌ای** (basal arteries)] تغذیه می‌شود، به عنوان لایهٔ ترمیمی در بازسازی غدد و شریان‌ها در **مرحله تکثیری** عمل می‌کند (شکل ۱۳-۳).

Scanned by CamScanner

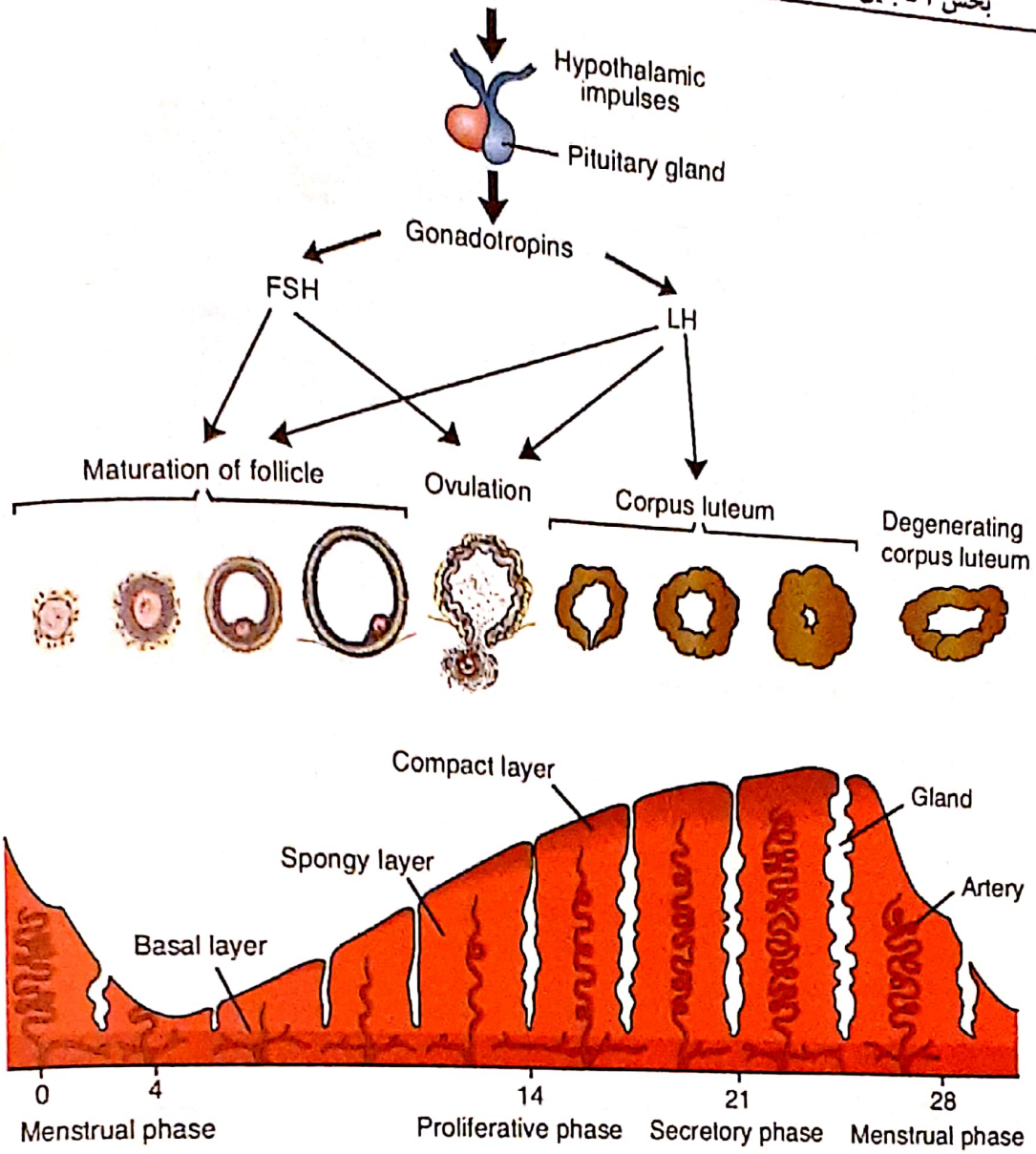

شکل ۱۳-۳. تغییرات مخاط رحم (اندومتر) و تغییرات همزمان در تخمدان در حین چرخه قاعدگی منظم بدون تخمک‌گذاری.

خلاصه

در هر چرخهٔ تخمدانی، تعدادی از فولیکول‌های اولیه شروع به رشد می‌کنند، ولی معمولاً فقط یکی از آنها به بلوغ کامل رسیده و فقط یک اووسیت در زمان **تخمک‌گذاری** آزاد می‌شود. در زمان تخمک‌گذاری، اووسیت در متافاز **تقسیم میوزی دوم** بوده و به وسیله ناحیه شفاف و برخی از سلول‌های گرانولوزا احاطه شده است (شکل ۴-۳). حرکت جارویی شکل فیمبریاهای لولهٔ رحم، اووسیت را به درون لولهٔ رحم هدایت می‌کند.

قبل از اینکه اسپرماتوزون‌ها بتوانند اووسیت را بارور سازند، باید از مراحل زیر عبور کنند:

۱. **توان‌یابی** که در طی آن پوشش گلیکوپروتئینی و پروتئین‌های پلاسمایی مایع منی از سر اسپرماتوزون برداشته می‌شوند.

۲. **واکنش آکروزومی** که در طی آن مواد شبه آکروزین و شبه‌تریپسین رها می‌شوند تا ناحیهٔ شفاف را سوراخ کنند.

طی لقاح، اسپرماتوزون باید لایه‌های زیر را سوراخ کند:

۱. **تاج شعاعی**
۲. **ناحیهٔ شفاف**
۳. **غشاء سلولی اووسیت** (شکل ۵-۳)

به محض ورود اسپرماتوسیت به اووسیت:

Scanned by CamScanner

۱. اووسیت تقسیم میوزی دوم خود را تکمیل کرده و **پیش هسته ماده** را به وجود می‌آورد؛
۲. ناحیه شفاف نسبت به ورود سایر اسپرماتوزون‌ها غیرقابل نفوذ می‌گردد.
۳. سر اسپرم از دم جدا شده و متورم می‌شود تا **پیش هسته نر** را به وجود آورد (شکل‌های ۶-۳ و ۷-۳).

پس از آنکه هر دو پیش هسته، DNA خود را مضاعف (همانندسازی) کردند، کروموزوم‌های پدری و مادری با همدیگر مخلوط شده و به طور طولی جدا می‌شوند. سپس تقسیم میتوزی را انجام داده و وارد مرحله دو سلولی می‌شوند. **نتایج لقاح** عبارتند از:

۱. **بازیابی تعداد دیپلوئید کروموزوم‌ها**
۲. **تعیین جنسیت کروموزومی**
۳. **آغاز تسهیم**

ناباروری مشکل ۱۵ الی ۳۰ درصد زوجین بوده و به وسیله **فن‌آوری‌های کمک باروری** (ART) رفع می‌شود. در **لقاح آزمایشگاهی** (IVF)، اووسیت‌ها در محیط کشت توسط اسپرم بارور شده و در مرحله هشت سلولی به درون رحم انتقال داده می‌شوند. در برخی موارد با روش **تزریق داخل سیتوپلاسمی اسپرم** (ICSI) بارور می‌شود. در این روش اسپرم به درون سیتوپلاسم اووسیت تزریق می‌شود. با انجام این روش‌های آزمایشگاهی، خطر نقایص مادرزادی، زودرس بودن (prematurity)، وزن کم هنگام تولد و تولدهای چندقلویی افزایش می‌یابد. تقریباً ۱ الی ۲ درصد تولدهای زنده در ایالات متحده از طریق ART انجام می‌شود.

تسهیم مجموعه‌ای از تقسیمات میتوزی است که منجر به افزایش تعداد سلول‌ها (**بلاستومرها**) شده و با هر تقسیم اندازه آنها کوچک‌تر می‌گردند. پس از سه تقسیم، بلاستومرها **فشرده می‌شوند** تا به توپی از سلول‌های مستحکم با لایه‌های داخلی و خارجی تبدیل شوند. بلاستومرهای فشرده شده تقسیم می‌گردند تا **مورولای** ۱۶ سلولی را شکل دهند. هنگام ورود مورولا به رحم در روز سوم یا چهارم پس از لقاح، حفره‌ای در آن پدیدار می‌شود و **بلاستوسیست** شکل می‌گیرد. **توده سلولی داخلی** که در اثر فشرده‌سازی تشکیل و به رویان اصلی تبدیل خواهد شد، در یک قطب بلاستوسیست قرار می‌گیرد. **توده سلولی خارجی** که سلول‌های داخلی و حفرهٔ بلاستوسیست را احاطه کرده است، به تروفوبلاست تبدیل خواهد شد.

رحم در زمان لانه‌گزینی، در مرحله ترشحی بوده و بلاستوسیست در اندومتر دیواره قدامی یا خلفی لانه‌گزینی می‌کند (شکل ۱۲-۳). اگر لقاح صورت نگیرد، مرحلهٔ قاعدگی شروع می‌شود و لایه‌های اسفنجی و متراکم اندومتر ریزش می‌کنند. لایهٔ قاعده‌ای باقی می‌ماند تا لایه‌های دیگر را در چرخهٔ بعدی بازسازی کند (شکل ۱۳-۳).

■ پرسش‌ها

۱. نقش جسم زرد چیست و منشأ آن از کجا است؟
۲. سه مرحلهٔ لقاح چیست و کدام واکنش‌ها به محض اتصال اسپرم با غشای اووسیت رخ می‌دهند؟
۳. علل اولیهٔ ناباروری در مردان و زنان چیست؟
۴. زنی دوره‌های متعددی از بیماری التهابی لگن داشته است و هم اکنون می‌خواهد بچه‌دار شود، ولی به سختی حامله می‌شود. این فرد چه مشکلی دارد و شما چه پیشنهادی برای او دارید؟

Scanned by CamScanner



فصل ۴

هفتهٔ دوم تکوین: صفحهٔ زایای دو لایه

در این فصل اتفاقات اصلی روزانه هفتهٔ دوم تکامل بحث خواهد شد. البته رویان‌هایی با سن مشابه، لزوماً با سرعت یکسانی تکوین نمی‌یابند و تفاوت‌های قابل توجهی در میزان رشد آنها، حتی در مراحل اولیه تکوین، دیده می‌شوند.

■ روز هشتم

در روز هشتم تکوین، بلاستوسیست تا حدودی در استرومای اندومتر جای گرفته است. تروفوبلاست قرار گرفته بر روی امبریوبلاست به دو لایه تمایز می‌یابند: (۱) لایهٔ داخلی با سلول‌های تک هسته‌ای به نام **سیتوتروفوبلاست** (cytotrophoblast) و (۲) ناحیهٔ خارجی چند هسته‌ای بدون حدود واضح سلولی به نام **سین‌سیشیوتروفوبلاست** (cyncytiotrophoblast) (شکل‌های ۱-۴ و ۲-۴). نشانه‌های تقسیم میتوز در سیتوتروفوبلاست دیده می‌شود ولی در سین‌سیشیوتروفوبلاست اثری از میتوز دیده نمی‌شود. بنابراین، سلول‌های تروفوبلاست تقسیم شده و به درون ناحیه سین‌سیشیوتروفوبلاست مهاجرت می‌کنند و در آنجا به یکدیگر پیوسته و غشاهای سلولی خود را از دست می‌دهند.

سلول‌های تودهٔ سلولی داخلی یا امبریوبلاست نیز به دو لایه تمایز می‌یابند: (۱) یک لایه از سلول‌های مکعبی کوچک در مجاورت حفرهٔ بلاستوسیست تحت عنوان **لایه هیپوبلاست** (hypoblast layer) و (۲) یک لایه از سلول‌های استوانه‌ای بلند که در مجاورت حفرهٔ آمنیون قرار داشته و تحت عنوان **لایهٔ اپی‌بلاست** (epiblast layer) شناخته می‌شود (شکل‌های ۱-۴ و ۲-۴).

این دو لایه با یکدیگر یک صفحهٔ تخت را ایجاد می‌کنند.

همزمان با این رویداد یک حفرهٔ کوچک درون اپی‌بلاست ظاهر می‌گردد. این حفرهٔ بزرگ شده و **حفره آمنیون** (amniotic cavity) را به وجود می‌آورد. سلول‌های اپی‌بلاستی که در کنار سیتوتروفوبلاست هستند، **آمنیوبلاست** (amnioblast) نامیده می‌شوند که همراه با سایر اپی‌بلاست‌ها، حفرهٔ آمنیون را می‌پوشانند (شکل‌های ۱-۴ و ۳-۴). استرومای اندومتری که مجاور منطقهٔ لانه‌گزینی است، متورم و بسیار پر عروق می‌باشد. غدد بزرگ و پر پیچ و خم اندومتر، مقادیر فراوانی گلیکوژن و موکوس ترشح می‌کنند.

■ روز نهم

بلاستوسیست بیشتر در عمق اندومتر نفوذ کرده و شکاف ایجاد شده توسط لانه‌گزینی آن در اپی‌تلیوم سطحی به وسیلهٔ یک لختهٔ فیبرینی بسته می‌شود (شکل ۳-۴). تروفوبلاست تکامل قابل ملاحظه‌ای را به خصوص در قطب رویانی (جایی که واکوئل‌هایی در سین‌سیشیوم ظاهر می‌گردند) نشان می‌دهد. با یکی شدن این وکوئل‌ها لاکوناهای (lacunae) بزرگی به وجود می‌آیند. بنابراین به این مرحله از تکامل تروفوبلاست **مرحلهٔ لاکونار** (lacunar stage) گفته می‌شود (شکل ۳-۴).

در قطب غیررویانی (abembryonic pole)، سلول‌های پهن که احتمالاً از هیپوبلاست منشأ گرفته‌اند، یک غشاء نازکی به نام **غشاء خارج سلومی** (exocoelomic membrane) یا **غشای هوسر** (Heuser's membrane) ایجاد می‌کند که سطح داخلی سیتوتروفوبلاست را می‌پوشاند (شکل ۳-۴). این غشاء همراه با هیپوبلاست، پوشش **حفرهٔ خارج سلومی** (exocoelomic cavity) یا **کیسهٔ زرده اولیه**

Scanned by CamScanner

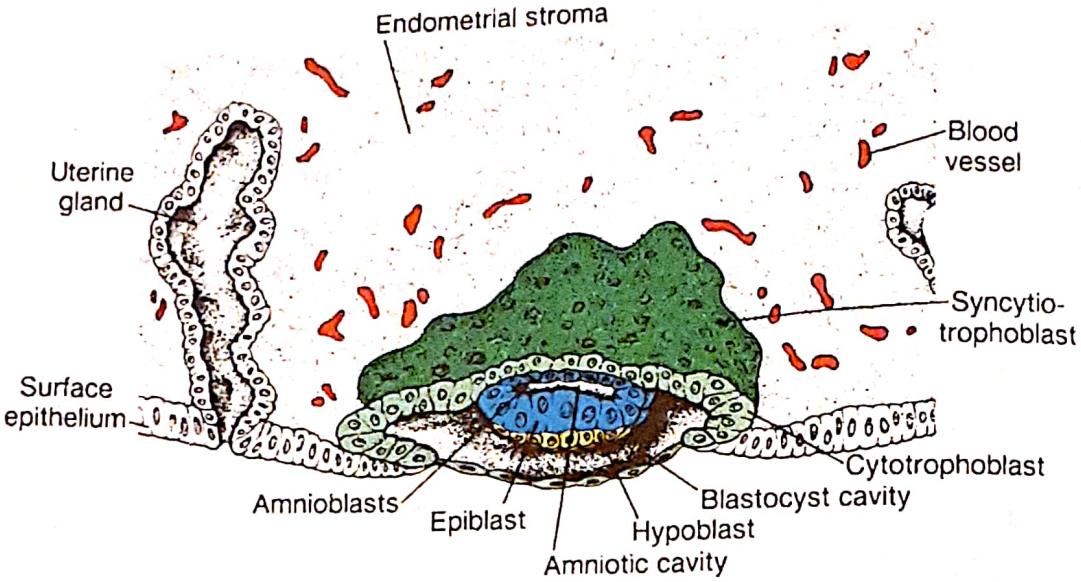

شکل ۱-۴. بلاستوسیست ۷/۵ روزهٔ انسان که تا حدی به استرومای رحم فرو رفته است. تروفوبلاست از یک لایه داخلی با سلول‌های تک‌هسته‌ای (سیتوتروفوبلاست) و یک لایه خارجی بدون حدود مشخص سلولی (سین‌سیشیوتروفوبلاست) تشکیل شده است. امبریوبلاست از لایه‌های اپی‌بلاست و هیپوبلاست تشکیل شده است. حفره آمنیون به صورت یک شیار کوچک دیده می‌شود.

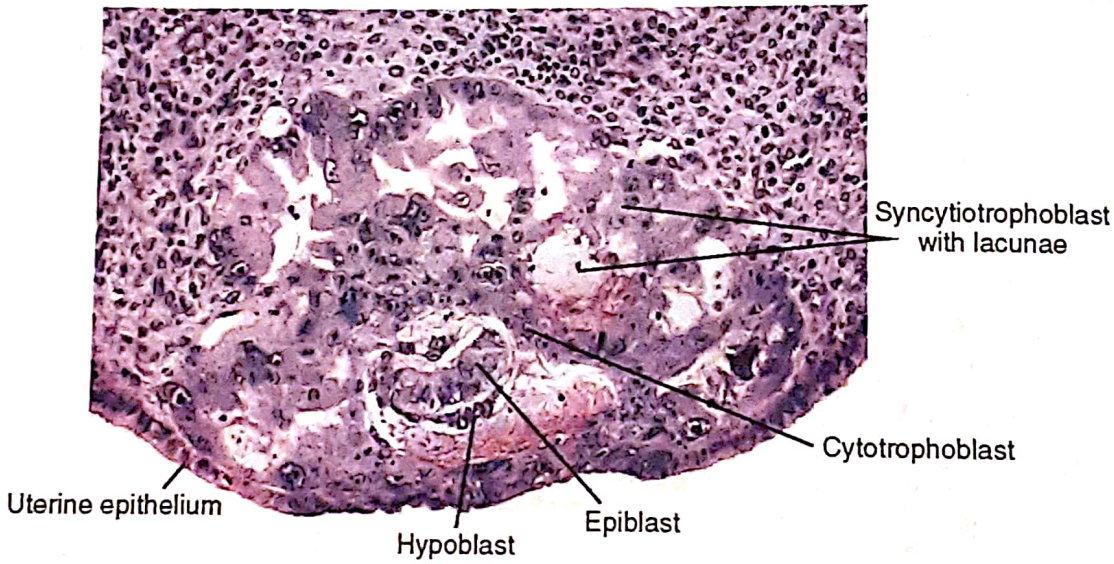

شکل ۲-۴. مقطع بلاستوسیت ۷/۵ روزهٔ انسان (×۱۰۰). به ظاهر چند هسته‌ای سین‌سیشیوتروفوبلاست، سلول‌های بزرگ سیتوتروفوبلاست و حفره آمنیون شکاف مانند توجه کنید.

(primitive yolk sac) را تشکیل می‌دهند.

■ روزهای یازدهم و دوازدهم

تا روز یازدهم و دوازدهم تکوین، بلاستوسیست کاملاً درون استرومای اندومتر جایگزین شده و اپی‌تلیوم سطحی، تقریباً کل شکاف اولیه در دیوارهٔ رحم را می‌پوشاند (شکل‌های ۴-۴ و ۵-۴). در این زمان، بلاستوسیست یک برآمدگی خفیف به دورن حفرهٔ رحم ایجاد کرده است. تروفوبلاست با فضاهای لاکونار درون سین‌سیشیوم مشخص می‌گردد که یک شبکهٔ مرتبط به

Scanned by CamScanner

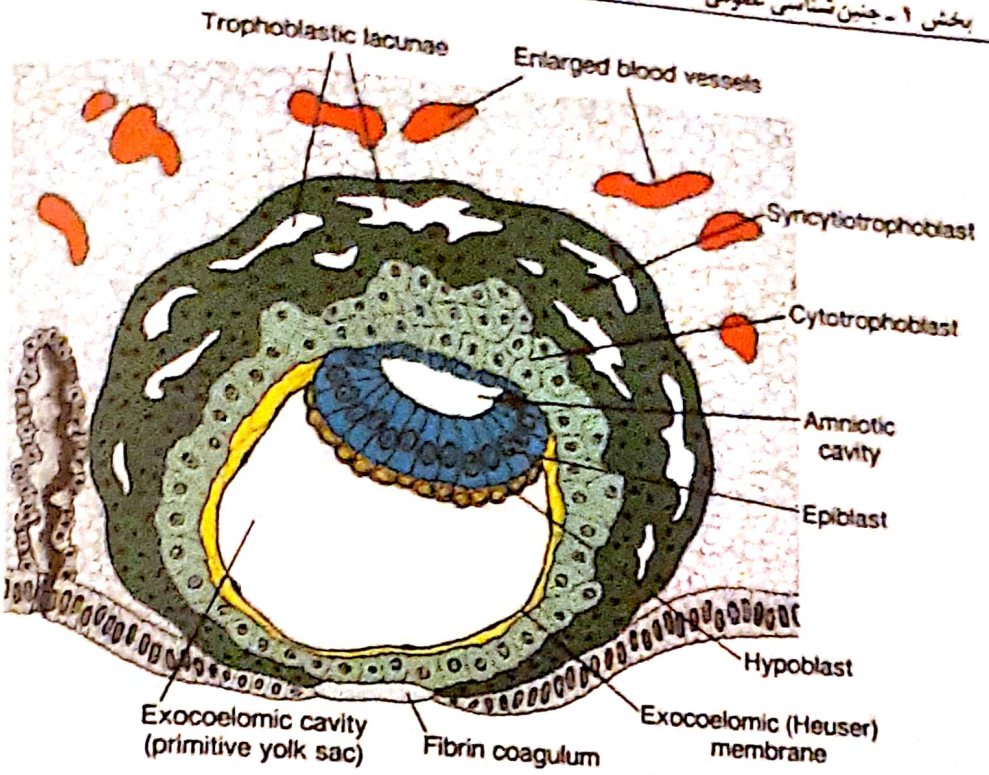

شکل ۳-۴. بلاستوسیست ۹ روزهٔ انسان. لاکوناهای زیادی در سین‌سیشیوتروفوبلاست دیده می‌شوند. سلول‌های پهن، غشای خارج سلولی را تشکیل می‌دهند. صفحه دو لایه از یک لایه سلول منشوری (استوانه‌ای) ابی‌بلاست و یک لایه سلول‌های مکعبی هیپوبلاست تشکیل شده است. نقص ایجاد شده در اثر لانه‌گزینی توسط لخته فیبرینی مسدود می‌شود.

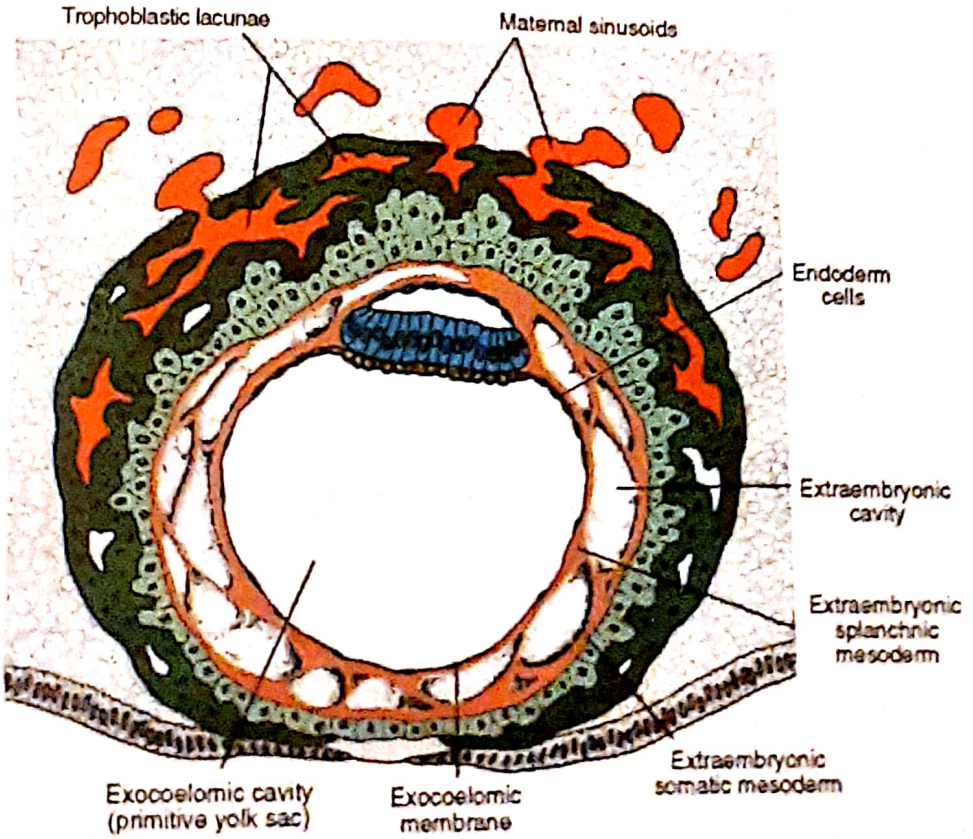

شکل ۴-۴ بلاستوسیست انسان تقریباً در روز ۱۲. لاکوناهای تروفوبلاستی در قطب رویانی در ارتباط باز با سینوزوئیدهای مادری در استرومای اندومتر هستند. مزودرم خارج رویانی تکثیر می‌یابد و فضای بین غشای خارج سلومی و نمای درونی تروفوبلاست را پر می‌کند.

Scanned by CamScanner

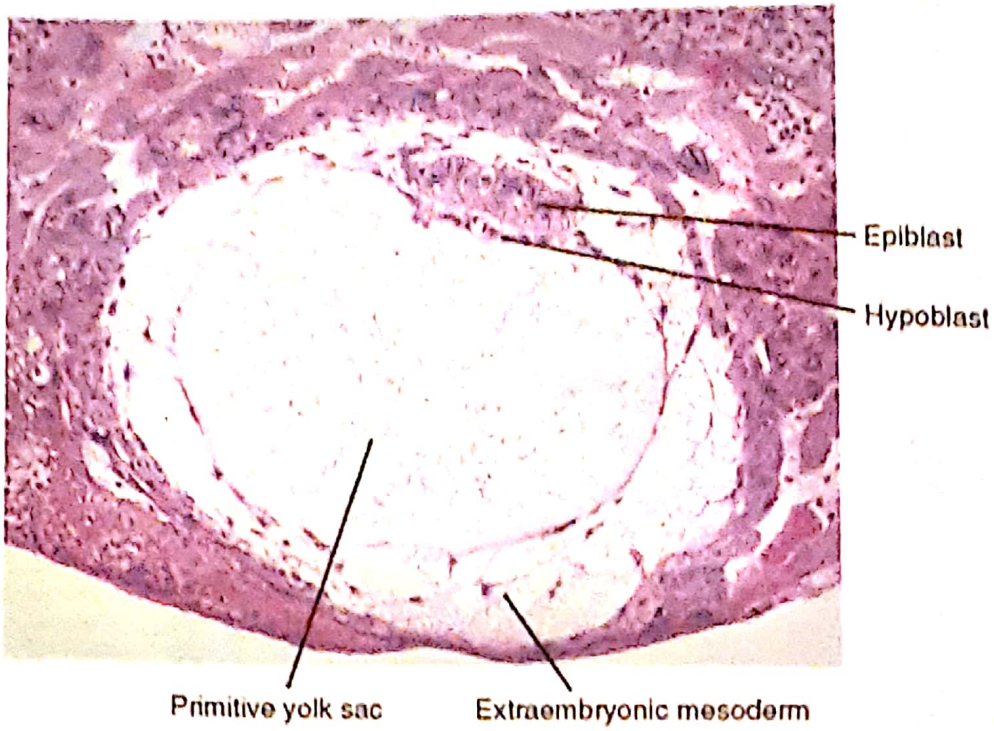

شکل ۵-۴. بلاستوسیست ۱۲ روزه انسان که به طور کامل لانه‌گزینی کرده است (×۱۰۰). به سلول‌های خونی مادر در لاکوناها، غشاهای خارج سلومی آستر کننده کیسه زرده اولیه، هیپوبلاست و اپی‌بلاست توجه کنید.

هم را تشکیل می‌دهند. این شبکه در قطب رویانی واضح‌تر است؛ در قطب غیررویانی تروفوبلاست همچنان از سلول‌های سیتوتروفوبلاستی تشکیل شده است (شکل‌های ۴-۴ و ۵-۴).

همزمان با آن، سلول‌های سین‌سیشیوتروفوبلاست در عمق استروما نفوذ کرده و پوشش اندوتلیال مویرگ‌های مادری را از بین می‌برند. مویرگ‌های مادری که پر خون و گشاد شده‌اند، **سینوزوئید** (sinusoid) نامیده می‌شوند. حوضچه‌های (لاکوناهای) سین‌سیشیوم به سینوزوئیدها پیوسته و خون مادر وارد سیستم لاکونار می‌گردد (شکل ۴-۴). با ادامه یافتن تخریب هر چه بیشتر سینوزوئیدها توسط تروفوبلاست، خون مادری شروع به گردش در دستگاه تروفوبلاستی کرده و **گردش خون رحمی ـ جفتی** (uteroplacental circulation) برقرار می‌گردد.

در همین حین، جمعیت جدیدی از سلول‌ها بین سطح داخلی سیتوتروفوبلاست و سطح خارجی حفرهٔ خارج سلومی پدیدار می‌شود. این سلول‌ها که از سلول‌های کیسهٔ زرده مشتق شده‌اند، یک بافت همبند ظریف و شلی را به نام **مزودرم خارج رویانی** (extraembryonic mesoderm) تشکیل می‌دهند که در حقیقت تمام فضاهای بین تروفوبلاست از سمت خارج و آمنیون و غشاء خارج سلومی از سمت داخل را پر می‌کند (شکل‌های ۴-۴ و ۵-۴). سپس حفرات بزرگی در مزودرم خارج رویانی ایجاد می‌شوند که با پیوستن به یکدیگر، یک فضای جدید به نام **حفره خارج رویانی** (extraembryonic cavity) یا **حفرهٔ کوریونی** (chorionic cavity) تشکیل می‌دهند (شکل ۴-۴). این فضا به جز در محل اتصال صفحهٔ زایا (germ disk) به تروفوبلاست توسط ساقه اتصال دهنده، کیسه زرده اولیه و حفرهٔ آمنیون را احاطه می‌کند (شکل ۶-۴). مزودرم خارج رویانی پوشانندهٔ سیتوتروفوبلاست و آمنیون را **مزودرم پیکری خارج رویانی** (extraembryonic somatic mesoderm) و مزودرم پوشاننده کیسه زرده را **مزودرم احشایی خارج رویانی** (extraembryonic splanchnic mesoderm) می‌نامند (شکل ۴-۴).

میزان رشد صفحه دو لایه‌ای در مقایسه با رشد تروفوبلاست، نسبتاً کند است؛ در نتیجه صفحه بسیار کوچک باقی می‌ماند (۰/۱ الی ۰/۲ میلی‌متر). در همین حال، سلول‌های اندومتر چند وجهی و پر از گلیکوژن و چربی می‌گردند و فضاهای

Scanned by CamScanner

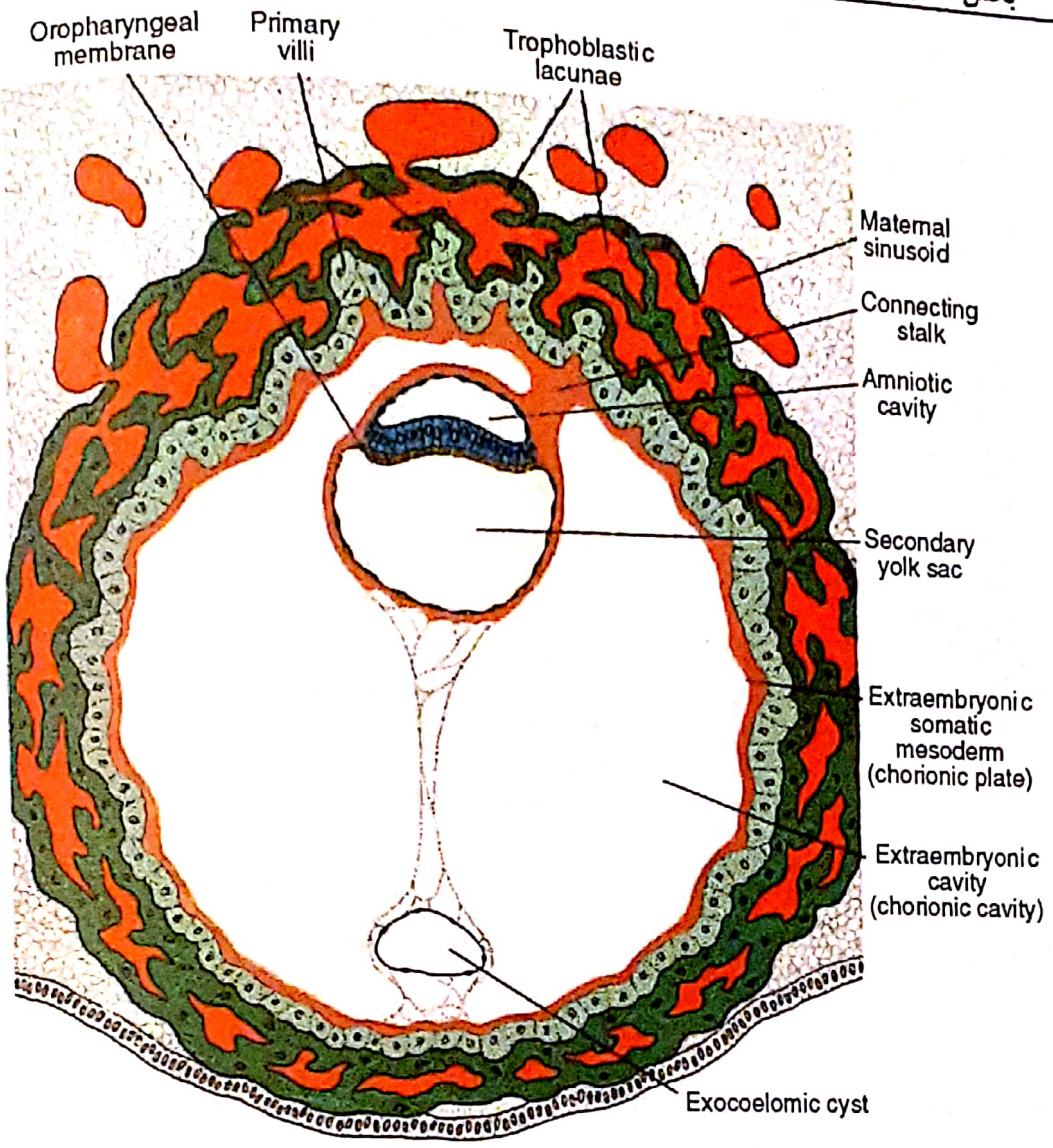

شکل ۶-۴. بلاستوسیست ۱۳ روزه انسان. لاکوناهای تروفوبلاستی در قطب رویانی و غیر رویانی حضور دارند و گردش خون رحمی ـ جفتی برقرار شده است. به پرزهای اولیه و سلوم خارج رویانی یا حفره کوریونی توجه کنید. کیسه زرده ثانویه به طور کامل توسط اندودرم مفروش شده است.

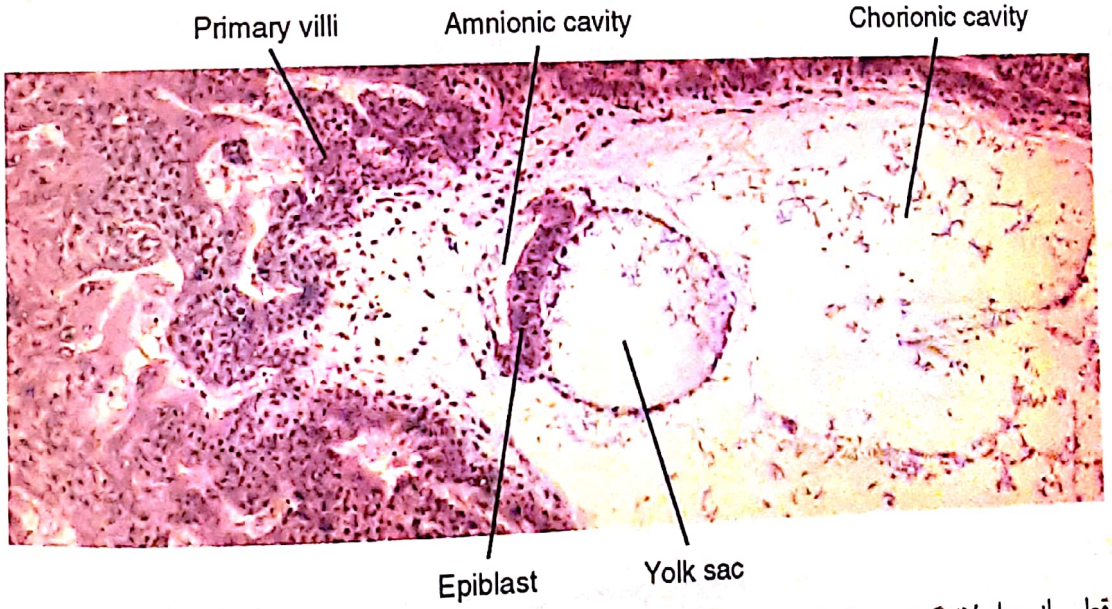

شکل ۷-۴. مقطعی از محل لانه‌گزینی رویان ۱۳ روزه. به حفره آمنیون، کیسه زرده و حفره کوریونی توجه کنید. بیشتر لاکوناها پر از خون شده‌اند.

Scanned by CamScanner

بین سلولی آنها به علت نشت مایع از رگ‌ها، پر از مایع شده و متورم می‌شوند. این تغییرات که به عنوان **واکنش دسیدوایی** (decidual reaction) شناخته می‌شوند، در ابتدا محدود به منطقهٔ احاطه کنندهٔ ناحیهٔ لانه‌گزینی است ولی پس از مدت زمان کوتاهی در سرتاسر اندومتر رخ می‌دهد.

■ روز سیزدهم

تا روز سیزدهم تکوین، معمولاً شکاف سطحی موجود در اندومتر ترمیم شده است، ولی گاهاً در ناحیهٔ لانه‌گزینی به علت افزایش جریان خون به درون فضاهای لاکونار خونریزی رخ می‌دهد. از آنجایی که این خونریزی نزدیک به روز ۲۸ چرخهٔ قاعدگی اتفاق می‌افتد، ممکن است با خونریزی طبیعی قاعدگی اشتباه گرفته شود و در نتیجه منجر به تعیین نادرست زمان مورد انتظار زایمان گردد.

تروفوبلاست با ساختارهای پرزی (villous structures) مشخص می‌شود. ساول‌های سیتوتروفوبلاست، به طور موضعی تکثیر پیدا کرده و به درون سین‌سیشیوتروفوبلاست نفوذ می‌کنند و ستون‌های سلولی احاطه شده توسط سین‌سیشیوم را تشکیل می‌دهند. ستون‌های سلولی پوشیده شده از سین‌سیشیوم را **پرزهای اولیه** (primary villi) می‌نامند (شکل‌های ۶-۴ و ۷-۴؛ فصل ۵ را ببینید).

در همین زمان، هیپوبلاست ساول‌های بیشتری تولید می‌کند که در امتداد سطح داخلی شفاء خارج سلومی حرکت می‌کنند (شکل ۴-۴). این ساول‌ها تکثیر یافته و به تدریج یک حفرهٔ جدید درون حفرهٔ خارج سلومی می‌سازند. به این حفرهٔ جدید **کیسهٔ زرده ثانویه** (secondary yolk sac) یا **کیسهٔ زرده نهایی** (definitive yolk sac) گفته می‌شود (شکل‌های ۶-۳ و ۷-۴). این کیسهٔ زرده، بسیار کوچک‌تر از حفرهٔ خارج سلومی اصلی یا کیسهٔ زرده اولیه است. در طی شکل گرفتن کیسهٔ زردهٔ ثانویه، قسمت‌های بزرگی از حفرهٔ خارج سلومی جدا می‌شوند. این قسمت‌ها که به صورت **کیست‌های خارج سلومی** (exocoelomic cysts) نمایان می‌شوند، اغلب در سلوم (حفره) خارج رویانی یا **حفرهٔ کوریونی** (chorionic cavity) یافت می‌شوند (شکل ۶-۴).

همزمان با این اتفاقات، ساوم خارج رویانی بزرگ شده و یک حفرهٔ بزرگ به نام **حفرهٔ کوریونی** را می‌سازد. پس از آن به مزودرم خارج رویانی پوشانندهٔ داخل سیتوتروفوبلاست، **صفحهٔ کوریونی** (chorionic plate) گفته می‌شود. تنها جایی که مزودرم خارج رویانی حفرهٔ کوریونی را قطع می‌کند در محل **ساقه اتصال دهنده** (connecting stalk) است (شکل ۶-۴). با تکوین عروق خونی، ساقه اتصال دهنده به **بند ناف** (umbilical cord) تبدیل می‌شود.

نکات بالینی

لانه‌گزینی غیرطبیعی

سین‌سیشیوتروفوبلاست مسئول تولید هورمون (فصل ۸ را ببینید) از جمله **گنادوتروپین جفتی انسانی** (human chorionic gonadotropin: hCG) است. تا پایان هفته دوم، مقدار این هورمون جهت تشخیص با روش‌های رادیوایمونولوژیک، به حد کافی می‌رسد. این روش‌ها، اساس تشخیص حاملگی هستند.

به علت اینکه ۵۰ درصد ژنوم رویانی که لانه گزینی کرده، از منشأ پدری است، رویان به عنوان یک **جسم خارجی** تلقی شده و باید به طور بالقوه توسط دستگاه ایمنی مادر (همانند اعضای پیوند زده شده) پس زده شود. دستگاه ایمنی بدن زن باردار دچار یک سری تغییراتی می‌شود که فرد را برای حاملگی آماده می‌سازد. جزئیات این تغییرات به خوبی شناخته نشده است ولی یکی از اتفاقات مهم تغییر ایمنی سلولی به ایمنی هومورال (با واسطه آنتی‌بادی) است. این تغییر مانع پس زده شدن رویان می‌شود. با این وجود با تغییرات دستگاه ایمنی، خطر برخی از عفونت‌ها مثل آنفلوانزا افزایش می‌یابد، به طوری که میزان مرگ ناشی از عفونت در زنان باردار بالا می‌رود. علاوه بر این، تغییراتی در بیماری‌های خودایمنی نیز در طول دوران بارداری رخ می‌دهد. برای مثال بیماری مولتیپل اسکلروزیس (multiple sclerosis [MS]) و آرتریت روماتوئید (rheumatoid arthritis [که اساساً بیماری‌هایی با واسطه سلول هستند] در طی دوران بارداری بهبود می‌یابند ولی بیماری اریتروماتوزیس لوپوس سیستمیک (systemic lupus erythromatosis [که عمدتاً یک بیماری ایمنی با واسطه

Scanned by CamScanner

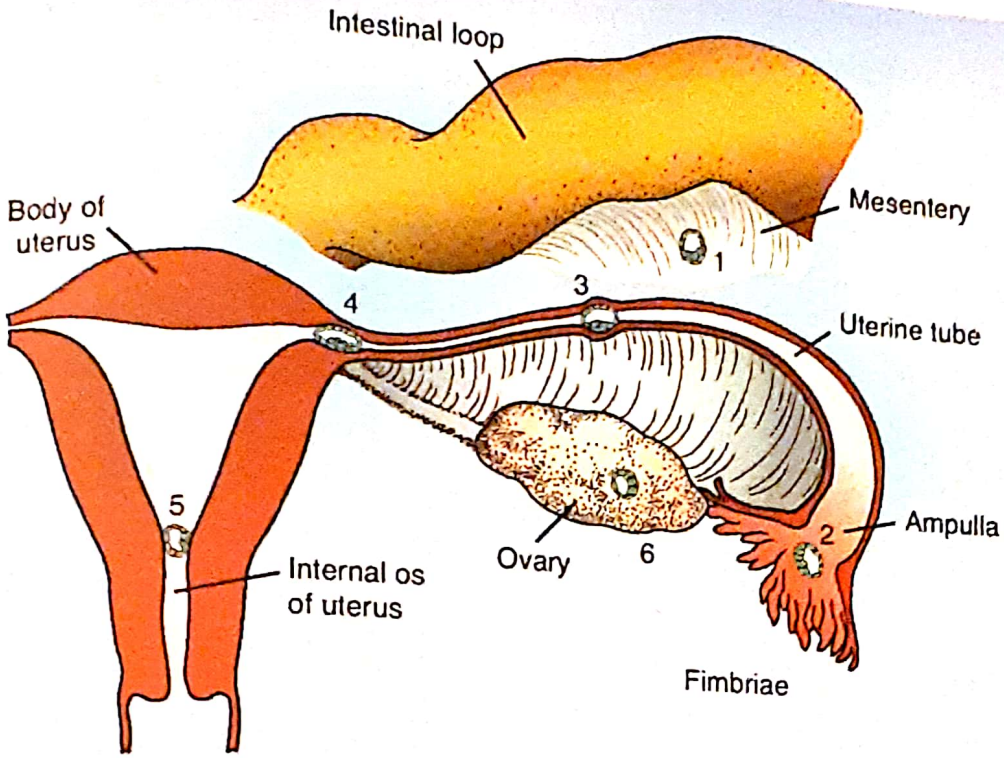

شکل ۸-۴. محل‌های غیرطبیعی لانه‌گزینی بلاستوسیست. (۱) لانه‌گزینی در حفره شکم (۱/۴ درصد؛ تخم بیشتر در حفره راست روده‌ای ـ رحمی [بن‌بست دوگلاس؛ شکل ۱۰-۴] لانه‌گزینی می‌کند اما ممکن است در هر ناحیه پوشیده شده توسط صفاق نیز لانه‌گزینی کند). (۲) لانه‌گزینی در ناحیه آمپول لوله رحم (۸۰ درصد)؛ (۳) لانه‌گزینی در لوله رحم (۱۲ درصد)، (۴) لانه‌گزینی بینابینی (۰/۲ درصد؛ مثلاً در بخش باریک لوله رحمی)، (۵) لانه‌گزینی در ناحیه سوراخ داخلی که غالباً به ایجاد شدن جفت سرراهی می‌انجامد (۰/۲ درصد) و (۶) لانه‌گزینی در تخمدان (۰/۲ درصد).

آنتی‌بادی است] در طی دوران بارداری شدیدتر می‌شود.

مناطق لانه‌گزینی غیرطبیعی گاهی حتی درون رحم است. به طور طبیعی، بلاستوسیست انسانی در دیوارهٔ قدامی یا خلفی تنه رحم لانه گزینی می‌کند. گاهی اوقات بلاستوسیست نزدیک به سوراخ (دهانه) داخلی گردن رحم (شکل ۸-۴) کاشته می‌شود که در نتیجه آن در طی تکوین جفت بر روی این ورودی قرار گرفته (**جفت سرراهی** [placenta previa]) و موجب خونریزی شدید و حتی تهدیدکنندهٔ حیات مادر در نیمهٔ دوم حاملگی و حین زایمان می‌شود.

گاهی اوقات لانه گزینی در خارج رحم رخ داده و موجب **حاملگی خارج رحمی** (extrauterine pregnancy) یا **حاملگی نابجا** (ectopic pregnancy) می‌شود. ممکن است حاملگی‌های نابجا در هر جایی از حفرهٔ شکم، تخمدان و یا لوله رحمی رخ دهند (شکل ۸-۴). ولی به هر حال ۹۵ درصد از حاملگی‌های نابجا در لوله رحمی و عمدتاً در آمپول لولهٔ رحمی (۸۰ درصد) اتفاق می‌افتند (شکل ۹-۴). در حفرهٔ شکم، بلاستوسیست اغلب به صفاق پوشانندهٔ **حفرهٔ راست روده‌ای ـ رحمی** (rectouterine cavity) یا **بن‌بست دوگلاس** (pouch of Douglas) متصل می‌شود (شکل ۱۰-۴). همچنین ممکن است بلاستوسیست به پوشش صفاقی روده‌ها یا چادرینه (omentum) متصل گردد. گاهی اوقات بلاستوسیست در خود تخمدان رشد کرده و باعث **حاملگی تخمدانی اولیه** (primary ovarian pregnancy) می‌شود. حاملگی نابجا در ۲ درصد از کل حاملگی‌ها اتفاق می‌افتد و دلیل مرگ مادر در ۹ درصد موارد مرگ به علت بارداری است. در اکثر حاملگی‌های نابجا، رویان در حدود ماه دوم حاملگی می‌میرد و باعث خونریزی شدید در مادر می‌شود.

بلاستوسیست‌های غیرطبیعی شایع هستند. برای مثال در یک سری از ۲۶ بلاستوسیست ۷/۵ الی ۱۷ روزهٔ لانه گزینی کرده که از افراد با قدرت باروری طبیعی به دست

Scanned by CamScanner

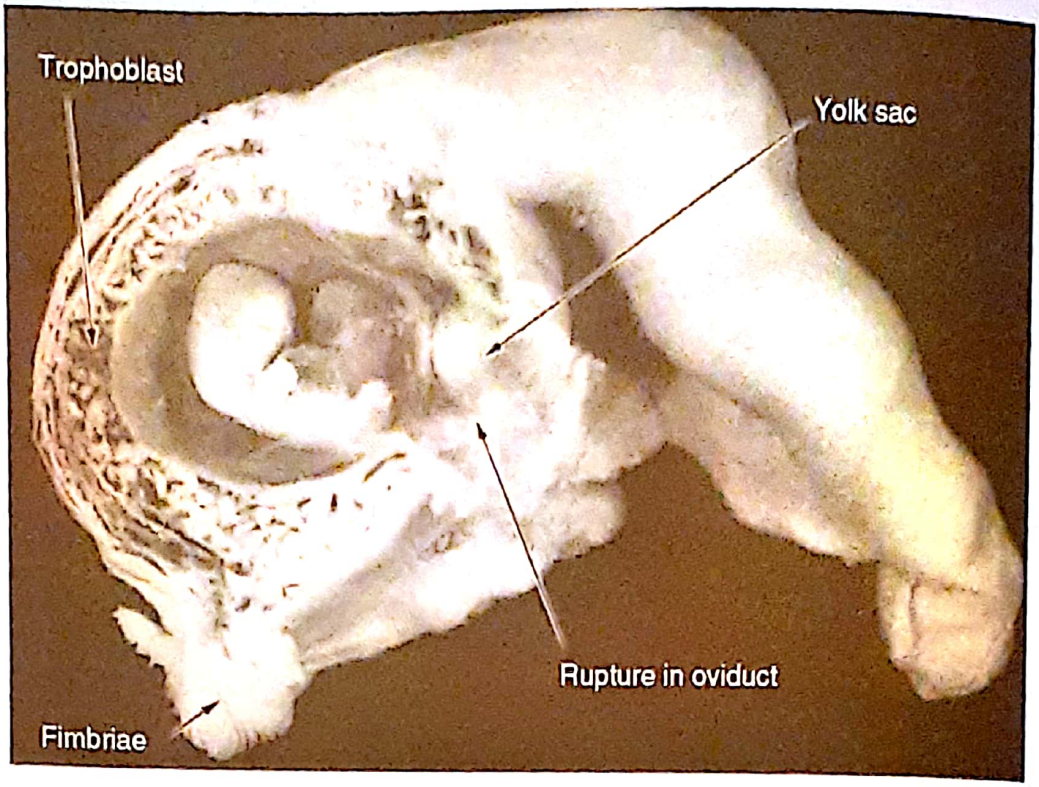

شکل ۹-۴. بارداری لوله‌ای. رویان تقریباً ۲ ماهه است و در حال خروج از پارگی دیواره لوله رحم است.

آمده بودند، ۹ (۳۴/۶ درصد) بلاستوسیست غیرطبیعی وجود داشت. برخی از آنها فقط سین‌سیشیوم داشتند و برخی دیگر درجات مختلفی از هیپوپلازی تروفوبلاست را نشان می‌دادند. در دو مورد امبریوبلاست وجود نداشت و در برخی صفحهٔ زایا جهت‌گیری غیرطبیعی داشت.

احتمالاً اکثر بلاستوسیست‌های غیرطبیعی، هیچ‌گونه علامت حاملگی را ایجاد نخواهند کرد. زیرا تروفوبلاست آنها بسیار ضعیف‌تر از آن است که بتواند جسم زرد را باقی نگه دارد. چنین رویان‌هایی احتمالاً با جریان قاعدگی بعدی سقط خواهند شد و حاملگی تشخیص داده نخواهد شد. ولی در برخی موارد تروفوبلاست رشد کرده و غشاهای جفتی را علیرغم بافت کم یا عدم بافت رویانی به وجود می‌آورد. چنین وضعیتی **مول هیداتیدیفرم** (hydatidiform mole) نامیده می‌شود. مول‌ها hCG زیادی را ترشح می‌کنند و ممکن است تومورهای خوش‌خیم یا بدخیم (**مول مهاجم**، [mole invasive]، **کوریوکارسینوما**) را به وجود بیاورند.

بررسی ژنتیکی مول‌های هیداتیدیفرم نشان می‌دهد که هر چند پیش هسته‌های نر و ماده ممکن است از نظر ژنتیکی برابر باشند، ولی می‌توانند از نظر عملکرد متفاوت باشند. این موضوع از این واقعیت نشأت می‌گیرد که با وجود دیپلوئید بودن سلول‌های مول، تمام ژنوم آنها از پدر می‌باشد. بنابراین، اکثر مول‌ها از بارور شدن یک اووسیت بدون هسته به وجود می‌آیند. سپس کروموزوم‌های نر مضاعف شده (همانندسازی کرده) تا به تعداد دیپلوئید برسند. همچنین، این نتایج مطرح می‌کنند که ژن‌های پدری بخش اعظم تکامل تروفوبلاست را تنظیم می‌کنند، زیرا در این سلول‌ها، علیرغم عدم وجود پیش هسته ماده، این بافت تمایز می‌یابد.

سایر نمونه‌های تفاوت‌های عملکردی ژن‌های مادری و پدری بیماری‌های ژنتیکی خاصی هستند که در آنها بسته به این که ژن معیوب یا حذف شده از پدر به ارث رسیده باشد یا از مادر علایم متفاوتی دارند. برای مثال، اگر حذف‌شدگی کوچک در کروموزوم ۱۵ از پدر به ارث برسد، سندرم پرادر ـ ویلی (سندرمی با علایم هیپوتونی، ناتوانی ذهنی، هیپوگنادیسم و چاقی) و اگر از مادر به ارث برسد منجر به سندرم انگلمن (سندرمی با علایم صرع، گفتار اندک

Scanned by CamScanner

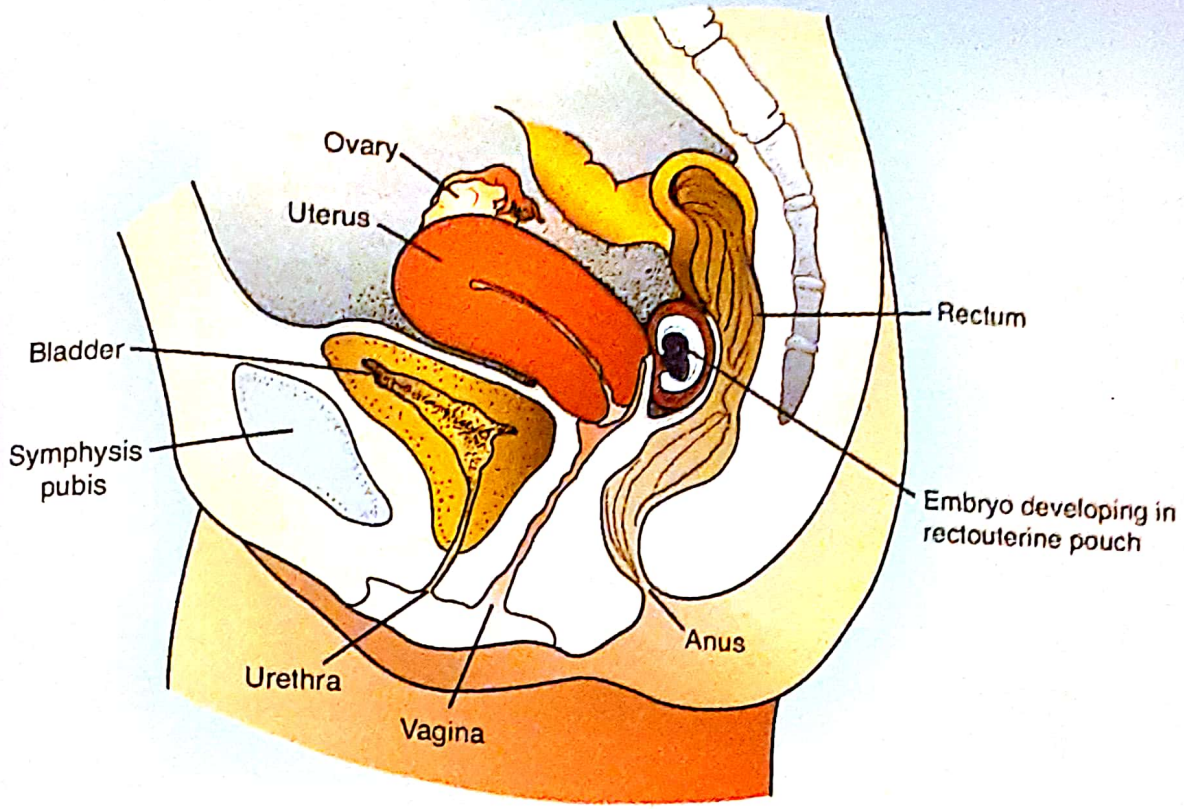

شکل ۱۰-۴. برش خط وسط مثانه، رحم و راست روده (رکتوم) که بارداری شکمی را در بن‌بست راست روده‌ای ـ رحمی (دوگلاس) نشان می‌دهد.

یا عدم گفتار، حملات خنده و ناتوانی شدید ذهنی) ایجاد می‌گردد. این پدیده به نام **اثرگذاری ژنومی** (genomic imprinting) شناخته می‌شود که در آن تغییرات تمایزی و/یا بیان آلل‌های مشابه یا مناطق کروموزومی به والدی بستگی دارد که مواد ژنتیکی از او منشأ گرفته‌اند (فصل ۲ را ببینید).

نقص بارروی در مراحل قبل و بعد از لانه گزینی به طور شایع اتفاق می‌افتد. حتی در برخی از زنان بارور و تحت شرایط مساعد برای حاملگی، ۱۵ درصد اووسیت‌ها بارور نشده و ۱۰ تا ۱۵ درصد آنها تسهیم را شروع می‌کنند ولی موفق به لانه گزینی نمی‌شوند. از ۷۰ تا ۷۵ درصد از رویان‌هایی که لانه گزینی می‌کنند، فقط ۵۸ درصد تا هفته دوم باقی می‌ماند که ۱۶ درصد آنها غیرطبیعی هستند. بنابراین، وقتی اولین قاعدگی مورد انتظار رخ ندهد، فقط ۴۲ درصد اووسیت‌ها که در معرض اسپرم قرار گرفته‌اند، زنده می‌مانند. از این درصد، تعدادی نیز در طی هفته‌های بعدی سقط شده و تعدادی در زمان تولد، غیرطبیعی خواهند بود.

خلاصه

در آغاز هفته دوم، بلاستوسیست تا حدودی در درون استرومای اندومتر قرار گرفته است. **تروفوبلاست** به (۱) یک لایهٔ داخلی و تکثیر یابنده فعال به نام **سیتوتروفوبلاست** و (۲) یک لایهٔ خارجی یا **سین‌سیشیوتروفوبلاست** که بافت‌های مادری را مورد حمله قرار می‌دهد، تمایز می‌یابد (شکل ۱-۴). تا روز ۹، دریاچه‌هایی (لاکونا) در سین‌سیشیوتروفوبلاست به وجود می‌آیند. در ادامه سینوزوئیدهای مادری توسط سین‌سیشیوتروفوبلاست مورد حمله قرار گرفته و خون مادری وارد شبکهٔ لاکونار می‌شود و تا آخر هفته دوم، **گردش خون**

Scanned by CamScanner

رحمی ـ جفتی اولیه آغاز می‌گردد (شکل ۶-۴). در همین حال، سیتوتروفوبلاست ستون‌های سلولی نفوذ کننده به درون سین‌سیشیوم می‌سازند. این ستون‌ها توسط سین‌سیشیوم احاطه شده و **پرزهای اولیه** نامیده می‌شود. تا انتهای هفته دوم، بلاستوسیست کاملاً محصور شده و شکاف سطحی محل لانه‌گزینی در مخاط رحم بهبود می‌یابد (شکل ۶-۴).

همزمان با این اتفاقات، **توده سلولی داخلی** یا **امبریوبلاست** به (۱) **اپی‌بلاست** و (۲) **هیپوبلاست** تمایز می‌یابد که مجموعاً **صفحهٔ دو لایه** را تشکیل می‌دهند (شکل ۶-۴). سلول‌های اپی‌بلاست به **آمنیوبلاست‌ها** تبدیل شده و **حفره آمنیون** را که در قسمت فوقانی لایه اپی‌بلاست قرار دارد، می‌پوشانند. سلول‌های هیپوبلاست در امتداد **غشاء خارج سلومی** قرار داشته و با یکدیگر **کیسهٔ زردهٔ اولیه** را احاطه می‌کنند (شکل ۴-۴). تا پایان هفته دوم مزودرم خارج رویانی، فضای بین تروفوبلاست (در خارج) و آمنیون و غشاء خارج سلومی (در داخل) را پر می‌کند. با ظاهر شدن حبابچه‌ها (واکوئل‌ها) در این بافت، **سلوم (حفره) خارج رویانی** یا **حفرهٔ کوریونی** ایجاد می‌شود (شکل ۶-۴). **مزودرم خارج رویانی** پوشانندهٔ سیتوتروفوبلاست و آمنیون را **مزودرم سوماتیک (پیکری) خارج رویانی** و **مزودرم خارج رویانی پوشانندهٔ** کیسهٔ زرده را **مزودرم اسپلانکنیک (احشایی) خارج رویانی** می‌نامند (شکل ۶-۴).

هفته دوم تکوین به نام **هفتهٔ دو تایی‌ها** معروف است:

۱. تروفوبلاست به دو لایهٔ سیتوتروفوبلاست و سین‌سیشیوتروفوبلاست تمایز می‌یابد.
۲. امبریوبلاست نیز دو لایه اپی‌بلاست و هیپوبلاست را ایجاد می‌کند.
۳. مزودرم خارج رویانی به دو لایه تقسیم می‌شود: سوماتیک (پیکری) و اسپلانکنیک (احشایی).
۴. دو حفرهٔ آمنیون و کیسهٔ زرده نیز ایجاد می‌شوند.

لانه‌گزینی در پایان هفتهٔ اول صورت می‌گیرد. سلول‌های تروفوبلاست با کمک آنزیم‌های پروتئولیتیک به اپی‌تلیوم و استرومای اندومتر زیر آن نفوذ می‌کنند. ممکن است لانه‌گزینی خارج از رحم نیز اتفاق بیافتد: مثلاً در بن‌بست راست روده‌ای ـ رحمی، بر روی مزانتر، درون لوله رحمی و یا در تخمدان **(حاملگی‌های نابجا)**.

■ پرسش‌ها

۱. هفتهٔ دوم تکوین معروف به هفتهٔ دوتایی‌ها است. تشکیل چه ساختارهایی دلیل این نامگذاری می‌باشد؟
۲. طی لانه‌گزینی، تروفوبلاست به بافت‌های مادری هجوم می‌آورد و به دلیل اینکه حدوداً حاوی ۵۰ درصد ژن‌های پدری است، یک جسم خارجی محسوب می‌شود. چرا جنین به وسیلهٔ پاسخ ایمنی مادری پس زده نمی‌شود؟
۳. خانمی اظهار می‌کند که باردار است و از تورم و خونریزی واژینال شکایت دارد. معاینه او وجود بافت جفتی و غلظت بالای hCG پلاسما را نشان داد، ولی هیچ مدرکی دال بر وجود رویان یافت نشد. چگونه این وضعیت را توجیه می‌کنید؟
۴. زن جوانی که دو دورهٔ خونریزی قاعدگی نداشته است، از درد شدید شکمی شکایت دارد. تشخیص اولیه چیست و چگونه می‌توان آن را تأیید کرد؟

Scanned by CamScanner



هفته سوم تکوین: صفحهٔ زایای سه لایه‌ای

■ گاسترولاسیون: تشکیل مزودرم و اندودرم رویانی

شاخص‌ترین رویداد در هفتهٔ سوم حاملگی، **گاسترولاسیون** (gastrulation) است. در طی گاسترولاسیون هر سه **لایهٔ زایا** [**اکتودرم** (ectoderm)، **مزودرم** (mesoderm) و **اندودرم** (endoderm)] در رویان ایجاد می‌گردد. گاسترولاسیون با تشکیل **شیار اولیه** (primitive streak) در سطح اپی‌بلاست شروع می‌شود (شکل ۱-۵ و ۲A-۵). در ابتدا این شیار حدود مشخصی ندارد (شکل ۱-۵)، ولی در رویان ۱۶-۱۵ روزه به وضوح و به صورت یک شیار باریک با مناطق نسبتاً برجسته در دو طرف قابل رؤیت است. انتهای سری این شیار، **گره اولیه** (primitive node) نام دارد که شامل یک منطقه نسبتاً برجسته‌ای است که **گودی اولیه** (primitive pit) کوچکی را احاطه می‌کند (شکل ۲-۵). سلول‌های اپی‌بلاست به سمت شیار اولیه مهاجرت می‌کنند (شکل ۲-۵). سلول‌ها با رسیدن به ناحیهٔ شیار اولیه، بطری شکل شده و از اپی‌بلاست جدا می‌شوند و به زیر آن می‌لغزند (شکل ۲B,C-۵). به این حرکت رو به داخل، **اینواژیناسیون** (invagination) گفته می‌شود. حرکت و اختصاصی شدن سلول‌ها، توسط **عامل رشد فیبروبلاست ۸** (fibroblast growth factor 8 [FGF8]) مترشحه از سلول‌های خود شیار کنترل می‌گردد. این عامل رشد، حرکت سلول را با کاهش ای ـ کادهرین (E-cadherin) کنترل می‌کند. ای ـ کادهرین پروتئینی است که به طور طبیعی سلول‌های اپی‌بلاست را به یکدیگر متصل می‌سازد. سپس FGF8 با تنظیم کردن بیان *BRACHYURYCT* تبدیل شدن سلول‌ها به مزودرم را کنترل می‌کند. هنگامی که سلول‌ها اینواژینه شدند، برخی از آنها هیپوبلاست را جابجا کرده و **اندودرم** رویانی را می‌سازند. سایر سلول‌ها نیز بین اپی‌بلاست و اندودرم تازه تشکیل شده قرار می‌گیرند تا **مزودرم** را بسازند. سلول‌هایی که در اپی‌بلاست باقی می‌مانند، **اکتودرم** را تشکیل می‌دهند. بنابراین اپی‌بلاست در طی روند گاسترولاسیون منشأ تمام لایه‌های زایا می‌شود (شکل ۲B-۵). تمام سلول‌های این لایه‌ها، به تمامی بافت‌ها و ارگان‌های رویان تبدیل خواهند شد.

سلول‌ها با نفوذ بیشتر بین لایه‌های اپی‌بلاست و هیپوبلاست در جهت طرفی و سری پخش می‌شوند (شکل ۲-۵). به تدریج، این سلول‌ها از حدود صفحهٔ زایا فراتر رفته و با مزودرم خارج رویانی پوشانندهٔ کیسه زرده و آمنیون تماس برقرار می‌کنند. در مسیر سری، سلول‌ها از دو طرف **صفحهٔ پره‌کوردال** (prechordal plate) عبور می‌کنند. صفحهٔ پره‌کوردال در بین نوک **نوتوکورد** (notochord) و **غشاء دهانی ـ حلقی** (buccopharyngeal membrane) تشکیل می‌شود. این صفحه از برخی از سلول‌های اولیه که از طریق گره اولیه در خط وسط و در مسیر سری مهاجرت کرده‌اند، منشأ گرفته است. در مراحل بعد صفحهٔ پره‌کوردال باعث القای تشکیل مغز قدامی (forebrain) خواهد شد (شکل‌های ۲-۵ و ۳-۵). غشاء دهانی ـ حلقی در انتهای سری صفحهٔ زایا، منطقهٔ کوچکی از سلول‌های اکتودرم و اندودرم است که به طور محکم به یکدیگر چسبیده‌اند و در آینده ورودی حفرهٔ دهان را خواهد ساخت.

■ تشکیل نوتوکورد

سلول‌های پیش‌نوتوکوردی (prenotochordal cells) در محل گره اولیه اینواژینه می‌شوند و پس از طی مسیر در جهت

Scanned by CamScanner

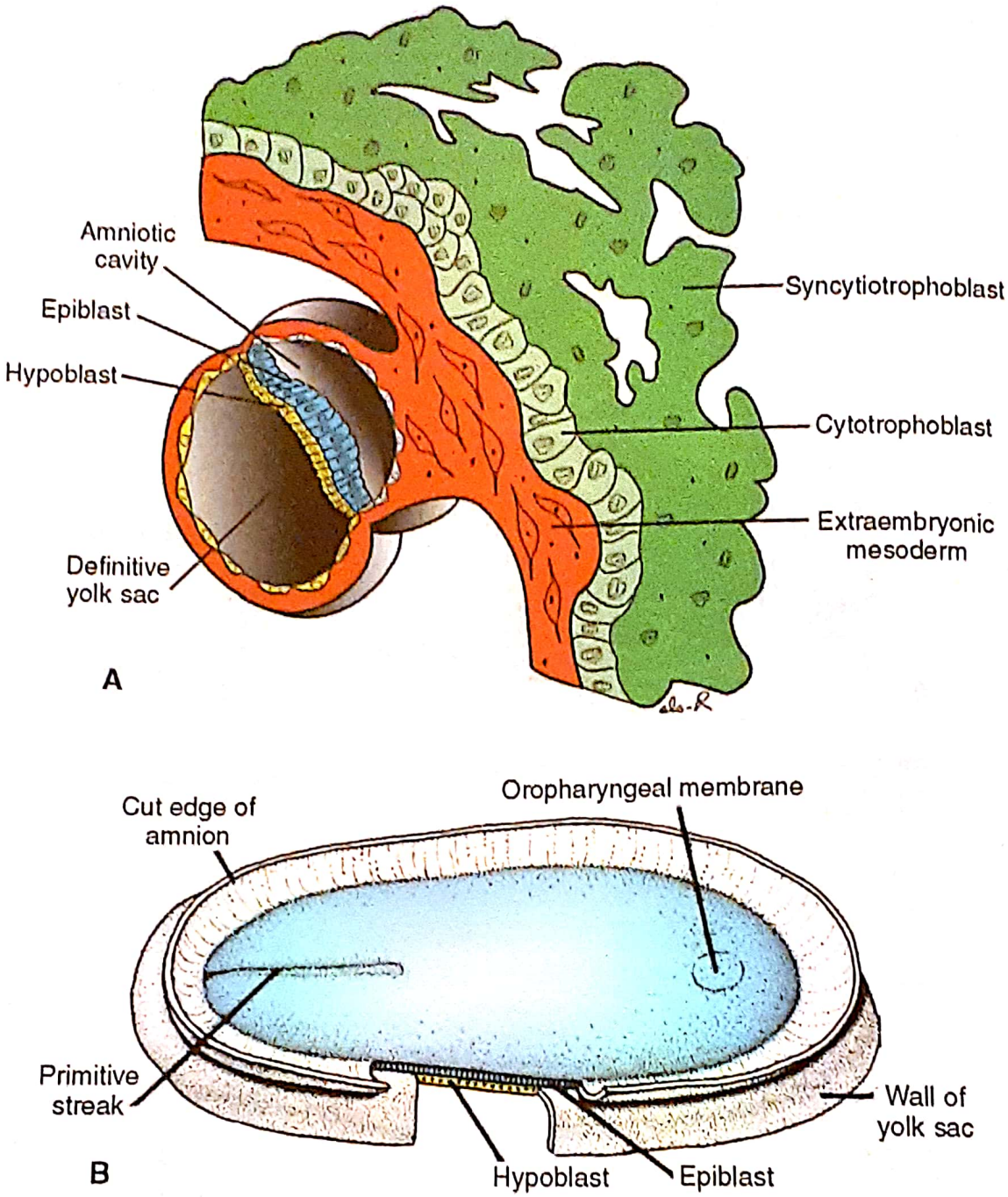

شکل ۱-۵. **A.** محل لانه‌گزینی در انتهای هفته دوم. **B.** نمای صفحه زایا در انتهای هفته دوم تکوین. حفره آمنیون باز شده است تا نمای پشتی اپی‌بلاست مشخص گردد. هیپوبلاست و اپی‌بلاست در تماس با یکدیگر هستند و شیار اولیه یک شیارکم عمق در ناحیه دمی رویان است.

سری به **صفحهٔ پره‌کوردی** می‌رسند (شکل ۳-۵). سلول‌های پیش‌نوتوکوردی در هیپوبلاست فرو می‌روند، به طوری که برای مدت کوتاهی، خط وسط رویان متشکل از دو لایه سلول خواهد بود طوری که **صفحهٔ نوتوکوردی** (notochordal plate) به وجود می‌آید (شکل 3B-۵). همزمان با جایگزین شدن هیپوبلاست به وسیلهٔ سلول‌های اندودرم در حال حرکت به درون شیار، سلول‌های صفحهٔ نوتوکوردی تکثیر یافته و از اندودرم جدا می‌گردند. سپس این سلول‌ها، یک طناب توپر سلولی به نام **نوتوکورد نهایی** (definitive notochord) را می‌سازند (شکل 3C-۵). نوتوکورد در زیر لوله عصبی قرار دارد و

Scanned by CamScanner

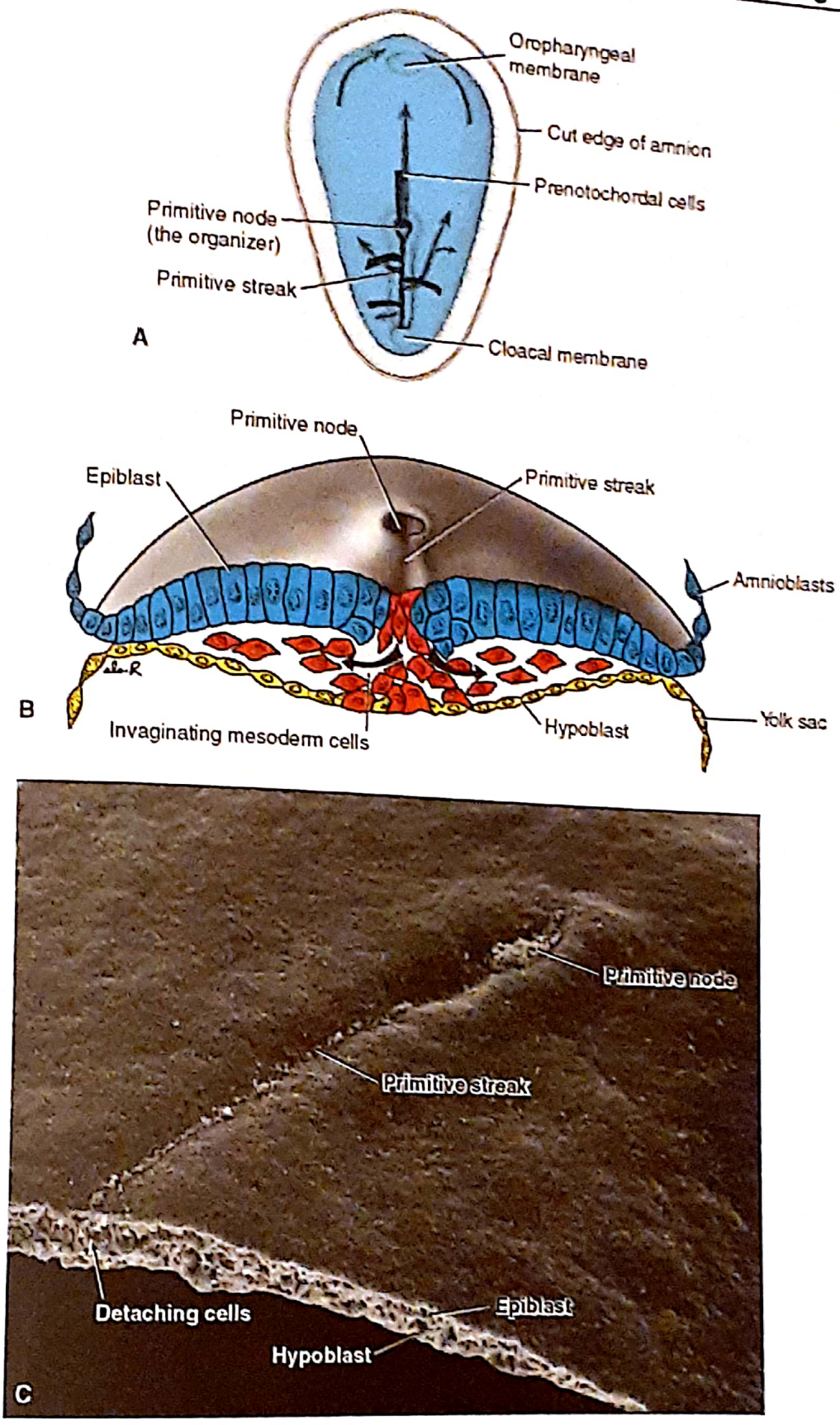

شکل ۲-۵ A. نمای پشتی صفحه زایای یک رویان ۱۶ روزه که حرکت سلول‌های سطحی اپی‌بلاست (خطوط سیاه پر رنگ) از طریق شیار و گره اولیه و مهاجرت سلول‌ها بین هیپوبلاست و اپی‌بلاست (خطوط شکسته) را نشان می‌دهد. **B.** مقطع عرضی ناحیه سری شیار در روز ۱۵ که اینواژیناسیون سلول‌های اپی‌بلاست را نشان می‌دهد. اولین سلول‌هایی که به درون حرکت می‌کنند، جای هیپوبلاست را گرفته و اندودرم نهایی را ایجاد می‌کنند. هنگامی که اندودرم نهایی تشکیل شد، اپی‌بلاست‌های درون رفته مزودرم را تشکیل می‌دهند. **C.** نمای پشتی یک رویان که گره و شیار اولیه و مقطع عرضی شیار اولیه را نشان می‌دهند. این نما مشابه نمایی است که در شکل B دیده می‌شود؛ پیکان: سلول‌های اپی‌بلاست جدا شده در شیار اولیه.

Scanned by CamScanner

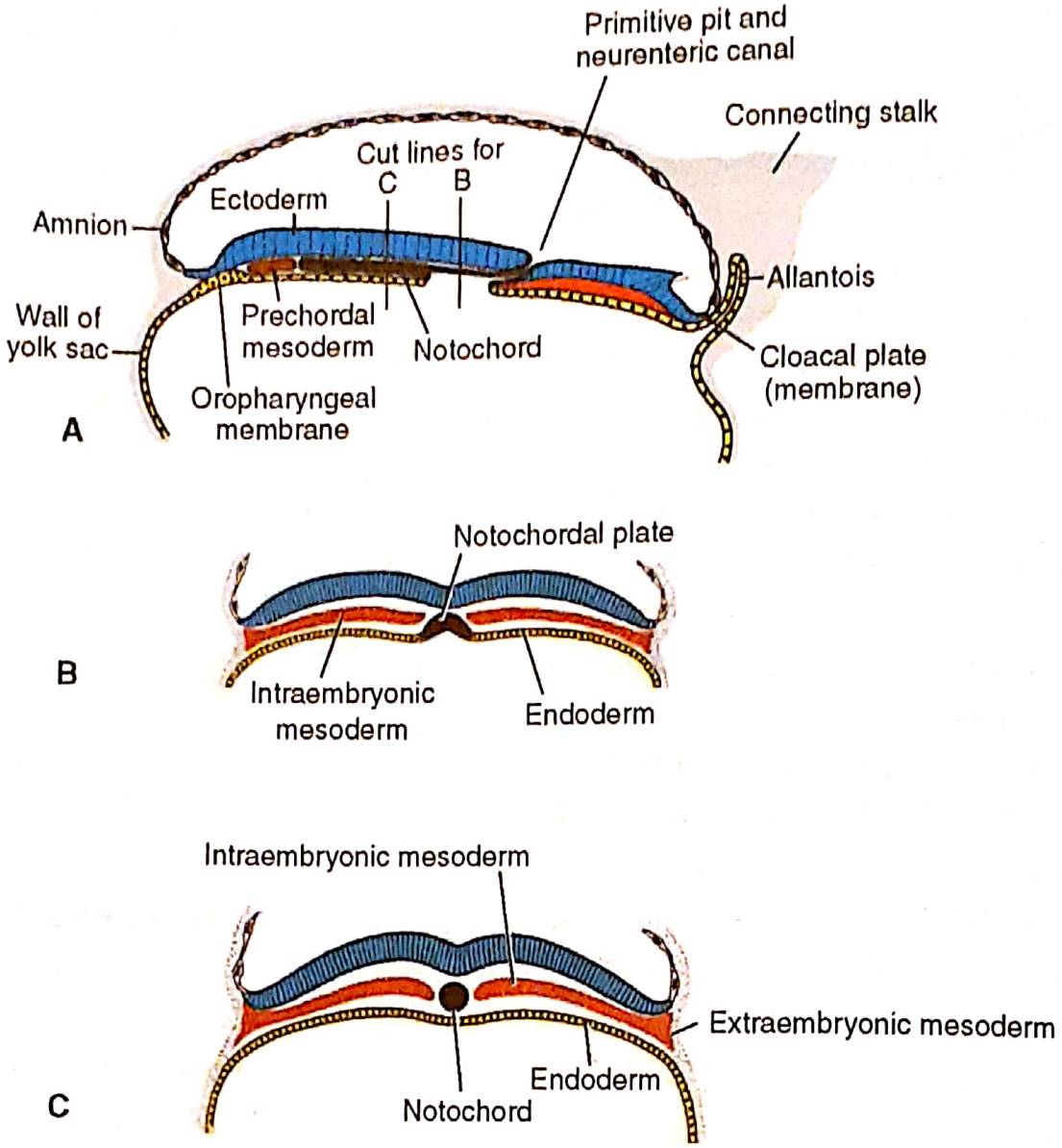

شکل ۳-۵. تصاویر شماتیک تشکیل نوتوکورد (طناب پشتی) که در آن سلول‌های پیش نوتوکوردی از طریق شیار اولیه مهاجرت کرده و با سلول‌های اندودرم درهم فرو می‌روند تا صفحه نوتوکوردی را تشکیل دهند. این سلول‌ها در نهایت از اندودرم جدا می‌شوند و نوتوکورد نهایی را می‌سازند. از آنجایی که این وقایع از سر به دم اتفاق می‌افتند، بخش‌هایی از نوتوکورد نهایی ابتدا در ناحیه سر تشکیل می‌شوند. **A.** تصویر مقطع ساژیتال یک رویان ۱۷ روزه. سری‌ترین بخش نوتوکورد تشکیل شده است، در حالی که سلول‌های پیش نوتوکوردی در ناحیه دمی در اندودرم ادغام شده تا صفحه نوتوکوردی ایجاد شود. توجه کنید که برخی سلول‌ها به قدام نوتوکورد مهاجرت می‌کنند. این سلول‌های مزودرمی صفحه پره کوردی را می‌سازند که در القای مغز قدامی شرکت می‌کنند. **B.** مقطع شماتیک از ناحیه صفحه نوتوکوردی. به زودی صفحه نوتوکوردی از اندودرم جدا شده و نوتوکورد نهایی را خواهد ساخت. **C.** تصویر شماتیک از نوتوکورد نهایی.

به عنوان مرکز پیام‌رسانی برای القای اسکلت محوری عمل می‌کند. به علت اینکه طویل شدن نوتوکورد یک روند پویا است، بنابراین انتهای سری نوتوکورد در ابتدا تشکیل شده و مناطق دمی آن پس از تشکیل شدن ناحیه دمی شیار اولیه ایجاد می‌شود. سلول‌های نوتوکوردی و پیش‌نوتوکوردی در جهت سری به سوی صفحهٔ پره‌کوردی (ناحیه‌ای دقیقاً در موقعیت دمی غشاء دهانی ـ حلقی) و در جهت دمی به سوی گودی اولیه پیش می‌روند. در جایی که حفره اولیه در اپی‌بلاست ایجاد فرورفتگی می‌کند، **کانال عصبی ـ روده‌ای** (neurenteric canal) به طور موقت حفرات آمنیون و کیسه زرده را به هم

Scanned by CamScanner

متصل می‌کند (شکل ۳A-۵).

غشاء کلوآکی (cloacal membrane) در انتهای دمی صفحهٔ رویانی تشکیل می‌شود (شکل ۲A-۵). این غشاء که از نظر ساختار مشابه غشاء دهانی ـ حلقی است، از سلول‌های اکتودرم و اندودرم که به طور محکم به یکدیگر متصل شده‌اند و هیچ لایهٔ مزودرمی در آن وجود ندارد، تشکیل شده است. وقتی غشاء کلوآکی ظاهر می‌شود، در دیوارهٔ خلفی کیسهٔ زرده یک بیرون‌زدگی (diverticulum) کوچک دیده می‌شود که به درون ساقه اتصال دهنده کشیده می‌شود. این بیرون‌زدگی که به آن **دیورتیکول آلانتوانتریک** (allantoenteric diverticulum) یا **آلانتوئیس** (allantosis) گفته می‌شود، در حدود روز شانزدهم تکوین ظاهر می‌شود (شکل ۳A-۵). هر چند که در برخی مهره‌داران پست‌تر، آلانتوئیس به عنوان محل جمع‌آوری مواد دفعی دستگاه کلیوی عمل می‌کند، ولی در انسان به طور ناقص و ابتدایی باقی می‌ماند و ممکن است در ایجاد ناهنجاری‌های تکاملی مثانه دخالت داشته باشد (فصل ۱۶ را ببینید).

■ شکل‌گیری محورهای بدن

شکل‌گیری **محورهای بدن** (body axes) که شامل محورهای **قدامی ـ خلفی (A-P؛ سری ـ دمی)، پشتی ـ شکمی (D-V)** و **چپ ـ راست (L-R)** می‌باشد، در اوایل دوره رویان‌زایی رخ می‌دهد و احتمال دارد در طی مرحله مورولای تکوین با ایجاد محورهای A-P و D-V که قبل از محور L-R اختصاصی می‌شوند، آغاز گردد. در مرحله بلاستوسیست، محور A-P ایجاد شده و سلول‌هایی که قرار است **اندودرم احشایی قدامی** (anterior visceral endoderm: AVE) را در انتهای سری لایهٔ اندودرم صفحه دو لایه ایجاد کنند (شکل ۴-۵)، به سمت ناحیه‌ای که سر را به وجود خواهد آورد مهاجرت می‌کنند. در مرحله صفحه دو لایه، سلول‌ها در AVE ژن‌های ضروری برای تشکیل سر (شامل عوامل رونویسی *OTX2*، *LIM1* و *HESX1* و عوامل ترشح شده **cerbrus** و **lefty1** [اعضای خانواده TGF-β]) که فعالیت **nodal** (عضوی از خانواده TGF-β) را مهار می‌کنند، انتهای سری رویان را تعیین می‌کنند. فقدان cerebrus و lefty1 در انتهای دمی رویان باعث ادامه بیان nodal می‌شود. این پیام نیز باعث ایجاد و حفظ شیار اولیه می‌شود (شکل ۴-۵). هنگامی که شیار ساخته شد، *NODAL*

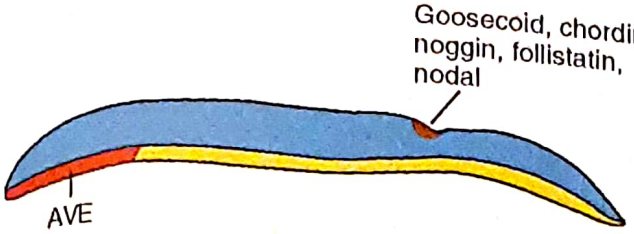

شکل ۴-۵. مقطع ساژیتال از گره و شیار اولیه که الگوی بیان ژن‌های تنظیم کننده محورهای سری ـ دمی و پشتی ـ شکمی را نشان می‌دهد. سلول‌های انتهای سری آینده رویان در اندودرم قدامی احشایی (AVE)، عوامل رونویسی *OTX2*، *LIM1* و *HESX1* و عامل ترشح شده cerbrus که در تکوین سر و ایجاد ناحیه سری شرکت می‌کنند، را بیان می‌کنند. هنگامی که شیار تشکیل شد و گاسترولاسیون پیشرفت کرد، BMP4 که از صفحه دو لایه‌ای ترشح می‌شود، به همراه FGF برای شکمی کردن مزودرم جهت ایجاد مزودرم بینابینی و صفحه جانبی عمل می‌کند. *GOOSECOID* که در گره بیان می‌شود، بیان CHORDIN را تنظیم می‌کند و این محصول ژنی به همراه نوگین و فولیستاتین برخلاف فعالیت BMP4 عمل کرده و مزودرم را در جهت پشتی به سمت نوتوکورد و مزودرم مجاور محوری برای تشکیل ناحیه سر، هدایت می‌کند. بعداً بیان ژن BRACHYURY[T] برخلاف BMP4 عمل می‌کند تا مزودرم در ناحیه دمی رویان جهت ایجاد نوتوکورد و مزودرم کنار محوری، پشتی شود.

باعث تنظیم افزایشی (upregulation) تعدادی از ژن‌های مسئول تشکیل مزودرم پشتی و شکمی و ساختارهای سری و دمی می‌شود.

عضو دیگری از خانوادهٔ TGF-β تحت عنوان **پروتئین شکل دهنده استخوان ۴ (BMP4)**، در تمام صفحهٔ رویانی ترشح می‌شود (شکل ۴-۵). در حضور این پروتئین و عامل رشد فیبروبلاست **(FGF)**، مزودرم در جهت شکمی حرکت کرده و در تشکیل کلیه‌ها (مزودرم بینابینی)، خون و مزودرم دیوارهٔ بدن (مزودرم صفحهٔ جانبی) مشارکت می‌کند. در حقیقت، اگر فعالیت BMP4 توسط ژن‌های بیان شده در گره متوقف نگردد، کل مزودرم در جهت شکمی حرکت خواهد کرد. به همین دلیل، گره یک **سازمان دهنده** (organizer) است. این موضوع توسط هانس اسپمان (Hans Spemann) مطرح گردید. او اولین کسی بود که این فعالیت را در لبهٔ پشتی بلاستوپور (blastopore) [ساختاری مشابه گره] در رویان‌های زنوپوس

Scanned by CamScanner

(انوعی قورباغه] xenopus) توصیف کرد. بنابراین، *CHORDIN* [فعال شده توسط عامل رونویسی **GOOSECOID**]، noggin و follistatin، آنتاگونیست فعالیت BMP4 هستند. در نتیجه مزودرم سری در جهت پشتی و به درون نوتوکورد، سومیت‌ها و سومیتومرها می‌رود (شکل ۴-۵). بعداً این سه ژن در نوتوکورد بیان شده و در القای عصبی در منطقهٔ سری نقش مهمی را ایفاء می‌کنند.

همان طور که گفته شد، **Nodal** در ایجاد و حفظ شیار اولیه دخالت دارد. به طور مشابه *HNF-3β*، گره را حفظ کرده و بعداً اختصاصی شدن منطقه‌ای مغز قدامی و مغز میانی را القاء می‌کند. بدون *HNF-3β* گاسترولاسیون رویان ناقص بوده و ساختارهای مغز قدامی و مغز میانی وجود نخواهد داشت. همان طور که قبلاً ذکر شد، *GOOSECOID* مهار کننده‌های BMP4 را فعال کرده و در تنظیم تکوین سر شرکت می‌کند. القای بیان بیش از حد یا کمتر از حد این ژن در حیوانات آزمایشگاهی منجر به بدشکلی‌های شدید منطقهٔ سر مثل دو سری همانند برخی از انواع دوقلوهای به هم چسبیده می‌گردد (شکل ۵-۵).

تنظیم تشکیل مزودرم پشتی در نماطق میانی و دمی رویان توسط ژن **BRACHYURY(T)** بیان شده در گره، سلول‌های پیش‌ساز نوتوکورد و نوتوکورد کنترل می‌شود. این ژن برای مهاجرت سلول‌ها از شیار اولیه ضروری است. *BRACHYURY* با کد کردن یک پروتئین متصل به توالی خاصی از DNA به عنوان یک عامل رونویسی عمل می‌کند. بخش متصل به DNA (DNA-binding domain) به نام **جعبهٔ T** (T-box) معروف است. در خانوادهٔ جعبه T بیش از ۲۰ ژن وجود دارد. بنابراین تشکیل مزودرم در این مناطق به محصول این ژن بستگی داشته و عدم وجود آن منجر به کوتاه شدن محور رویانی [دیس‌ژنزی ناحیه دمی (caudal dysgenesis)] می‌گردد. درجهٔ کوتاهی به زمانی که کمبود پروتئین رخ داده است، بستگی دارد.

یک‌طرفه‌شدگی (laterality) یا **سمت گزینی چپ ـ راست** (L-R sideness) نیز در اوایل تکوین شکل می‌گیرد. به طور طبیعی، ارگان‌های زیادی مثل قلب، ریه‌ها، لوله گوارش، طحال، معده و کبد غیرقرینه هستند. تعیین موقعیت این ارگان‌ها و ایجاد عدم تقارن آنها توسط آبشاری از مولکول‌های پیام‌رسان و ژن‌ها هماهنگ و موزوم می‌گردد. وقتی شیار اولیه ظاهر می‌شود، عامل رشد فیبروبلاست ۸ (FGF8) توسط سلول‌های

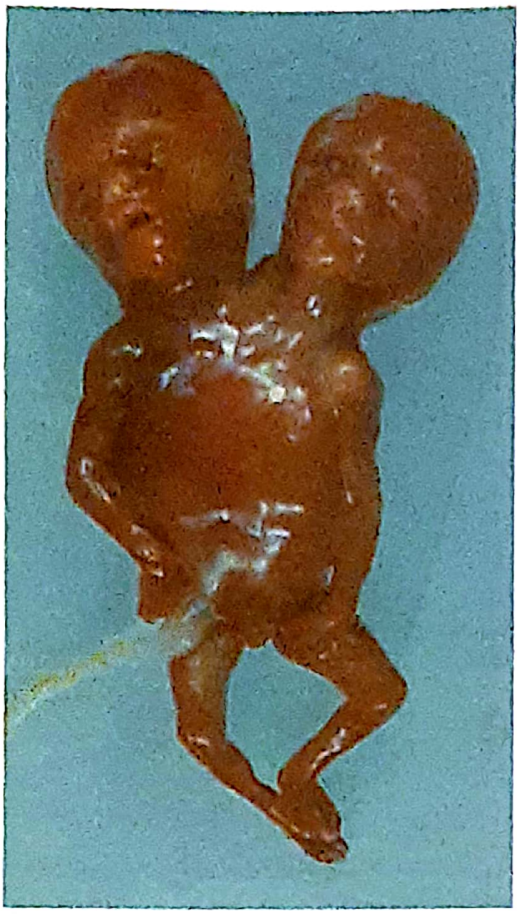

شکل ۵-۵. دوقلوهای به هم چسبیده. اگر ژن GOOSECOID در رویان قورباغه بیش از حد بیان شود، باعث به دنیا آمدن نوزاد دو سر می‌شود. احتمال دارد بیان بیش از حد این ژن دلیل ایجاد شدن چنین دوقلوهای به هم چسبیده باشد.

گره و شیار اولیه ترشح شده و بیان **NODAL** را القاء می‌کند (شکل ۶A-۵). سپس بیان NODAL در اثر تجمع **سروتونین (5-HT)** در سمت چپ، به سمت چپ محدود می‌شود. افزایش غلظت 5-HT در سمت چپ، بیان عامل رونویسی *MAD3* را فعال می‌کند. این عامل نیز بیان *NODAL* را به سمت چپ گره اولیه محدود می‌کند (شکل ۶B-۵). ژن‌های خط وسط مثل *SONIC HEDGEHOG (SHH)*، *LEFTY1*، *ZIC3* (ژنی بر روی کروموزوم X که یک عامل رونویسی zing finger را کد می‌کند) در ایجاد خط وسط بدن دخالت دارند. البته این ژن‌ها از بیان *NODAL* در سمت راست جلوگیری می‌کنند. در نهایت پروتئین Nodal در مزودرم صفحه جانبی یک آبشار پیام‌رسانی شروع می‌کند که شامل *LEFTY1* برای تنظیم افزایشی *PITX2* می‌باشد (شکل ۶B-۵). *PITX2* یک عوامل رونویسی حاوی هومئوباکس است که ژن اصلی مسئول تشکیل

Scanned by CamScanner

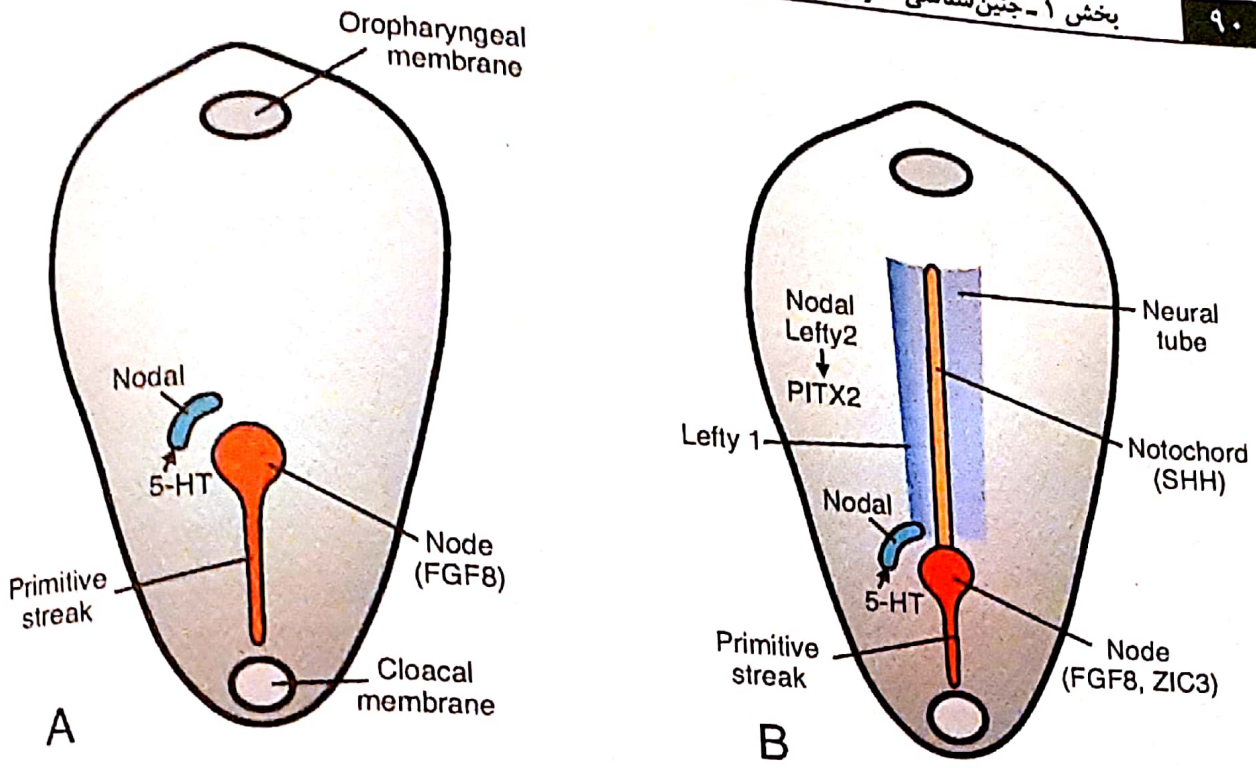

شکل ۶-۵ نمای پشتی صفحه زایا که الگوهای بیان ژنی مسئول ایجاد محور چپ ـ راست بدن را نشان می‌دهد. **A.** عامل رشد فیبروبلاست ۸ (FGF8) که توسط گره و شیار اولیه ترشح شده، باعث بیان *Nodal* که عضوی از ابر خانوادهٔ عامل تغییر شکل دهنده رشد بتا (TGF-β) است. می‌گردد. **B.** غلظت نوروترانسمیتر سروتونین (5-HT) در سمت راست افزایش می‌یابد و پیام‌هایی از طریق عامل رونویسی *MAD3* جهت محدود کردن بیان *Nodal* به سمت چپ گره، می‌فرستد. آنزیم تخریب کننده 5-HT تحت عنوان مونوآمین اکسیداز (monoamine oxidase: MAD) در سمت راست گره اولیه بیان شده و کمک می‌کنند تا غلظت 5-HT در آن سمت پایین باشد. سپس *Nodal* یک آبشار پیام‌رسانی که منجر به بیان ژن اصلی چپ کننده (left-sideness) [یک عامل رونویسی به نام *PITX2*] می‌شود، آغاز می‌کند. *LEFTY1* و *SONIC HEDGEHOG* به سمت خط وسط به ترتیب در مزودرم صفحه جانبی و نوتوکورد بیان می‌شوند و ممکن است به صورت سدهای خط وسط (midline barriers) عمل کنند و همچنین بیان ژن‌های سمت چپ کننده را در سمت راست سرکوب کنند. ژن‌های درگیر در ایجاد سمت راست عمدتاً ناشناخته‌اند ولی ممکن است عامل رونویسی *SNAIL* ژن‌های پایین دست مهم برای این روند را تنظیم کنند.

سمت چپ بدن می‌باشد (شکل ۶B-۵). همچنین این ژن در سمت چپ قلب، معده و پیش‌سازهای لوله گوارش بیان می‌شود به طوری که این ارگان‌ها موقعیت غیرقرینه خود را کسب می‌کنند. بیان نابجای ژن PITX2 (به طور مثال در سمت راست) منجر به **نواقص یک‌طرفه‌شدگی** (laterality defects) می‌گردد (مثل سیتوس اینورتوس و دکستروکاردی [جابجایی قلب به سمت راست]) (به نکات بالینی صفحات بعد رجوع کنید).

لازم به ذکر است که نوروترانسمیتر سروتونین (serotonin) **[5-HT]** نقش حیاتی در این آبشار پیام‌رسانی (که تعیین کننده جهت بدن (laterality) می‌باشد) دارد. 5-HT در سمت چپ بدن تجمع می‌یابد. این مسئله نیز *MAD3* را فعال می‌کند و پیام‌رسانی Nodal را به سمت چپ محدود می‌کند (شکل ۶B-۵). مطالعات بر روی حیوانات نشان داده است که پیام‌رسانی 5-HT تغییر یافته، می‌تواند منجر به آینه‌ای قرار گرفتن احشاء (situs inversus)، دکستروکاردی، ناهنجاری‌های قلبی و انواعی از نقایص هنگام تولد مرتبط با یک‌طرفه شدگی به نام هتروتاکسی (heterotaxy) شود. علاوه بر این مطالعات اپیدمیولوژی نشان می‌دهند که اختلالات مشابهی در انسان در صورت نقص در پیام‌رسانی 5-HT (به وسیله عوامل دارویی) اتفاق می‌افتد (به نکات بالینی صفحات بعد رجوع کنید).

ژن‌های تنظیم کننده تکوین سمت راست به خوبی شناخته نشده‌اند، ولی با این حال بیان عامل رونویسی *SNAIL* محدود

Scanned by CamScanner

به مزودرم صفحهٔ جانبی سمت راست است و احتمالاً ژن‌های مؤثر مسئول شکل‌گیری سمت راست بدن را تنظیم می‌کند. اینکه چرا آبشار در سمت چپ آغاز می‌شود، هنوز معلوم نیست. ولی ممکن است دلیل آن وجود **مژک‌های** (cilia) موجود بر روی سلول‌های گره باشد که با زنش خود شیب غلظتی Nodal را در سمت چپ به وجود می‌آورند و یا به دلیل ایجاد شیب پیام‌رسانی ایجاد شده توسط **اتصالات شکافدار** (gap junctions) و انتقال یون‌های کوچک باشد.

■ نقشه نهایی ایجاد شده در طی گاسترولاسیون

نواحی از اپی‌بلاست که از طریق شیار اولیه مهاجرت کرده و وارد مناطق جدید می‌شوند، دارای نقشه و سرنوشت نهایی تعیین شده هستند (شکل ۷-۵). برای مثال، سلول‌هایی که وارد منطقهٔ سری گره می‌شوند، به نوتوکورد و صفحه پره‌کوردی تبدیل می‌شوند؛ سلول‌هایی که از لبهٔ جانبی گره و انتهای سری شیار اولیه عبور می‌کنند، به **مزودرم کنار محوری** (paraxial mesoderm)، سلول‌هایی که از وسط شیار مهاجرت می‌کنند به **مزودرم بینابینی** (intermediate mesoderm) و سلول‌هایی که از منطقهٔ دمی‌تر شیار عبور می‌کنند، به **مزودرم صفحه جانبی** (lateral plate mesoderm) تبدیل می‌شوند. سلول‌هایی که در نهایت از دمی‌ترین منطقه شیار مهاجرت می‌کنند، در مزودرم خارج رویانی [منبع دیگر این بافت، کیسه زرده بدوی (هیپوبلاست) است] شرکت می‌کنند.

■ رشد صفحهٔ رویانی

صفحهٔ رویانی در ابتدا پهن و تقریباً گرد است، ولی به تدریج طویل شده و قسمت سری آن پهن و قسمت دمی آن باریک می‌شود (شکل 2A-۵). گسترش صفحهٔ رویانی اساساً در منطقهٔ سری صورت می‌گیرد؛ منطقهٔ شیار اولیه کم و بیش، به همان اندازهٔ اولیه باقی می‌ماند. رشد و طویل شدن قسمت سری صفحه به علت مهاجرت پیوستهٔ سلول‌ها از منطقهٔ شیار اولیه در جهت سری به وجود می‌آید. اینواژیناسیون سلول‌های سطحی در شیار اولیه و مهاجرت بعدی آنها به سمت قدام و کناره‌ها، تا پایان هفتهٔ چهارم ادامه می‌یابد. در این مرحله، شیار اولیه دچار تغییرات تحلیل رونده‌ای می‌شود، به طوری که به سرعت کوچک شده و بزودی از بین می‌رود.

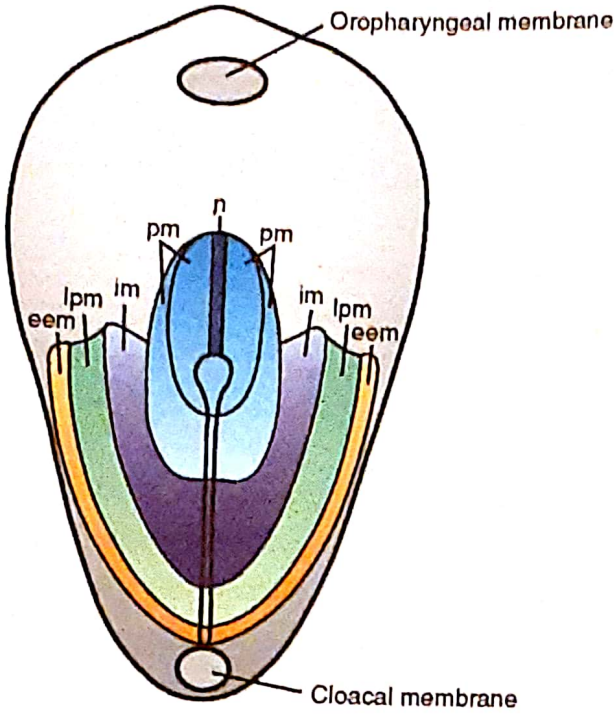

شکل ۷-۵. نمای پشتی صفحه زایا که شیار اولیه و سرنوشت نهایی سلول‌های اپی‌بلاست را نشان می‌دهد. نواحی خاصی از اپی‌بلاست از نواحی مختلف گره و شیار جهت تشکیل مزودرم مهاجرت می‌کنند. به طوری که سلول‌هایی که از سری‌ترین بخش گره مهاجرت می‌کنند، نوتوکورد (n)، سلول‌هایی که از بخش خلفی گره و سری‌ترین بخش شیار مهاجرت می‌کنند، مزودرم کنار محوری (pm، سومیتومرها و سومیت‌ها)، سلول‌هایی که از قسمت میانی شیار مهاجرت می‌کنند، مزودرم بینابینی (im، دستگاه ادراری ـ تناسلی)، سلول‌هایی که از بخش دمی‌تر شیار مهاجرت می‌کنند، مزودرم صفحه جانبی (lpm، جدار بدن) و سلول‌هایی که از دمی‌ترین بخش شیار مهاجرت می‌کنند، مزودرم خارج رویانی (eem، کوریون) را ایجاد خواهند کرد.

شیار اولیه در انتهای دمی صفحه رویانی با تأمین کردن سلول‌های جدید تا پایان هفتهٔ چهارم، نقش مهمی را در تکوین رویان بازی می‌کند. در قسمت سری، اختصاصی شدن از لایه‌های زایا از اواسط هفته سوم ولی در قسمت دمی از پایان هفته چهارم آغاز می‌شود. بنابراین گاسترولاسیون (تشکیل لایه‌های زایا) در قسمت دمی ادامه می‌یابد در حالی که ساختارهای سری در حال تمایز هستند. این امر باعث می‌شود که جنین به صورت سری ـ دمی تکوین یابد.

Scanned by CamScanner

نکات بالینی

تراتوژنزیس مرتبط باگاسترولاسیون

آغاز هفتهٔ سوم تکوین، زمانی که گاسترولاسیون شروع می‌شود، مرحله بسیار حساسی برای ایجاد آسیب‌های تراتوژنی می‌باشد. در این زمان، سرنوشت نهایی دستگاه‌های مختلف بدن مثل چشم‌ها و پیش‌ساز مغز تعیین می‌شود. ممکن است این جمعیت سلولی توسط عوامل تراتوژن آسیب ببینند. به عنوان مثال مطالعات در مدل‌های حیوانی نشان می‌دهند که مقادیر بالای الکل در این مرحله، سلول‌های موجود در قدام خط میانی صفحهٔ زایا را از بین برده و باعث نقص در خط میانی ساختارهای جمجمه‌ای - صورتی (craniofacial) می‌گردد که منجر به حالت **هولوپروزنسفالی** (holoprosencephaly) می‌شود (فصل ۱۷ را ببینید). در جنین کودکانی، مغز قدامی کوچک بوده و دو بطن جانبی مغز غالباً به هم پیوسته و یک بطن منفرد را به وجود می‌آورند. چشم‌ها نیز به هم نزدیک هستند [هیپوتلوریسم (hypotelorism)]. از آنجایی که این مرحله ۲ هفته پس از لقاح است، حدوداً با چهارمین هفته پس از آخرین خونریزی قاعدگی مصادف می‌شود، بنابراین ممکن است فرد باردار از حامله بودن خود اطلاع نداشته باشد و این تصور را داشته باشد که قاعدگی به تأخیر افتاده و به زودی شروع خواهد شد. در نتیجه ممکن است احتیاط‌های لازم را که در حالت طبیعی با دانستن حاملگی رعایت می‌شوند، رعایت نکند.

ممکن است گاسترولاسیون توسط ناهنجاری‌های ژنتیکی و آسیب‌های مواد سمی مختل شود. در **دیس‌ژنزی دمی** (caudal dysgenesis) [**سیرنوملیا**] مزودرم به حد کافی در دمی‌ترین منطقه رویان تشکیل نمی‌شود. به علت اینکه این مزودرم در تشکیل اندام‌های تحتانی، دستگاه ادراری - تناسلی (مزودرم بینابینی) و مهره‌های کمری و خاجی (lumbosacral vertebrae) شرکت می‌کند، بنابراین در ساختارهای این ناحیه، ناهنجاری دیده می‌شود.

افراد مبتلا، طیف متغیری از نواقص را نشان می‌دهند که شامل هیپوپلازی و یکی شدن اندام‌های تحتانی، ناهنجاری‌های مهره‌ای، عدم تشکیل کلیه‌ها (renal agenesis) مقعد بدون سوراخ (imperforate anus) و ناهنجاری‌های ارگان‌های تناسلی می‌باشند (شکل B,A-۵). این وضعیت در انسان با دیابت مادر و سایر علل همراه است. در موش‌ها ناهنجاری‌های ژن‌های *BRACHYURY(T)*، *WNT* و *ENGRAILED* فنوتیپ مشابهی را به وجود می‌آورد.

تومورهای همراه باگاسترولاسیون

گاهی اوقات بقایای شیار اولیه در ناحیهٔ خاجی - دنبالچه‌ای (sacrococygeal region) باقی می‌ماند. این مجموعه‌های سلولی پرتوان (pluripotent)، تکثیر پیدا کرده و تومورهایی به نام **تراتوم‌های خاجی - دنبالچه‌ای** (sacrococcygeal teratomas) را به وجود می‌آورند که معمولاً حاوی بافت‌های مشتق شده از هر سه لایهٔ زایا هستند (شکل ۹-۵). این نوع تومورها، شایع‌ترین تومورها در نوزادان بوده و شیوع آنها یک مورد در هر ۳۷۰۰۰ تولد است. ممکن است این تراتوم‌ها از **سلول‌های زایای بدوی** (primordial germ cell [PGCs]) که در مسیر مهاجرت خود به سمت سیخ گنادی منحرف شده‌اند، منشأ گرفته باشند (به فصل ۱ رجوع کنید).

نقایص هنگام تولد مرتبط با یک‌طرفه‌شدگی

سیتوس سولیتوس (situs solitus) به معنی قرارگیری طبیعی ارگان‌های درونی بدن است ولی **سیتوس اینورسوس** (situs inversus) حالتی است که در آن موقعیت همه ارگان‌های بدن به صورت عکس و آینه‌ای قرار گرفته است. باید دقت کرد که در آرایش ارگان‌های درونی، تقارن وجود ندارد و اگر جایگاه یک یا بیش از یک ارگان به طور غیرطبیعی معکوس شود و یا حالت ایزومری بودن (isomerism) [یعنی هر دو دهلیز قلب در یک سمت باشد] یا وارونگی (inversion) [یعنی جایگاه هر دو بطن در قلب معکوس شود] پیش بیاید، در حقیقت اختلالی به نام **سیتوس آمبیگوس** (situs ambiguous) یا **هتروتاکسی** (heterotaxy) ایجاد می‌گردد. در این افراد به دلیل عدم ایجاد صحیح محور چپ - راست (L-R axis)، نقایص سمت‌گزینی (laterality defects) ایجاد شده است. بیماران مبتلا به این وضعیت، سیتوس اینورسوس را کامل نمی‌کنند اما به نظر می‌رسد به طور غالب دو سمت‌گزینی راست (right-sided bilaterality) یا دو سمت‌گزینی چپ به وجود آمده است. در این وضعیت طحال تعیین کننده می‌باشد به طوری که

Scanned by CamScanner



شکل ۸-۵ A,B دو مثال از سیرنومیلیا (دیس‌ژنزی دمی). فقدان مزودرم در ناحیه کمری ـ خاجی منجر به اتصال جوانه‌های اندام‌ها و سایر نقایص شده است.

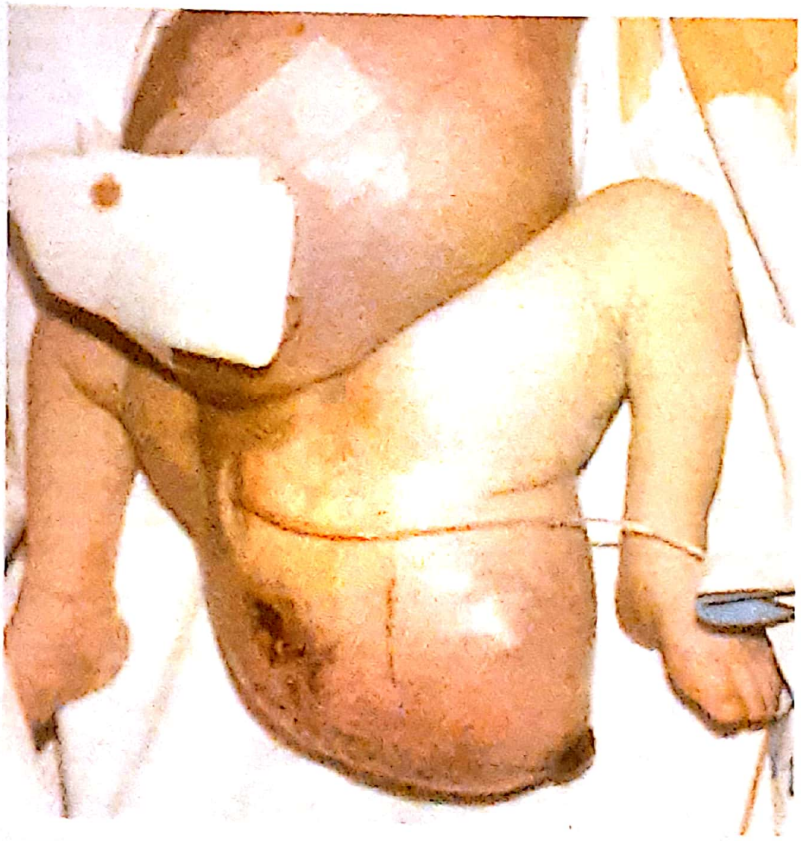

شکل ۹-۵. تراتوم خاجی ـ دنبالچه‌ای که حاصل بجا ماندن شیار اولیه است. ممکن است این تومورها بدخیم شوند و در جنین‌های مؤنث شایع‌تر هستند.

Scanned by CamScanner

عارضه چند طحالی (polysplenia) نشانگر دو سمت‌گزینی چپ و عارضه عدم وجود طحال (asplenia) یا طحال هیپوپلاستیک نشانگر دو سمت‌گزینی راست است.

افراد مبتلا به سیتوس اینورسوس شانس بالایی برای داشتن سایر ناهنجاری‌های مادرزادی ندارند (هر چند که خطر بروز نقایص قلبی در آنها اندکی بالاتر است)، اما در فرزندان آنها خطر وجود نقایص سمت‌گزینی و حتی خطر وجود مشکلات قلبی شدید بسیار بالا است. همچنین حدود ۲۰ درصد از بیماران دارای سیتوس اینورسوس کامل، به دلیل مژک‌های غیرطبیعی (**سندرم کارتاژنر** [kartagener syndrome]) به برونشکتازی (bronchiectasis) و سینوزیت مزمن (chronic sinusitis) مبتلا می‌شوند. به طور قابل توجهی مژک‌ها به طور طبیعی در سطح شکمی گره اولیه وجود دارند و ممکن است در سازماندهی چپ ـ راست (L-R patterning) دخالت داشته باشند.

در مقابل، بیماران مبتلا به **سیتوس آمبیگوس (هتروتاکسی)**، شانس بالایی برای نقایص هنگام تولد دارند. این نقایص شامل انواعی از اختلالات خط وسط بدن مثل نقایص لوله عصبی، شکاف کام، آترزی مقعدی (anal atresia) و غیره می‌باشد. علاوه بر آن ۹۰ درصد از این افراد مجموعه‌ای از نواقص قلبی مادرزادی خواهند داشت. قلب در مقایسه با اکثر ارگان‌ها، سمت‌گزینی بیشتری دارد و ممکن است این حالت توجیه‌کننده آسیب‌پذیری زیاد آن در صورت نقص در مسیر پیام‌رسانی L-R باشد. جهش در عامل رونویسی zinc finger که **ZIC3** نام دارد (این ژن بر روی کروموزوم X قرار دارد) باعث ایجاد **هتروتاکسی وابسته به کروموزوم X** (X-linked heterotaxy) می‌شود. این افراد انواعی از ناهنجاری‌های مادرزادی دارند که شامل نقایص لوله عصبی، ناهنجاری‌های اندام‌ها و امفالوسل می‌باشد. البته اکثر این افراد ناهنجاری‌های شدید قلبی نیز دارند. ارتباط بین سمت‌گزینی و نقایص خط وسط بدن (نقایص لوله عصبی، شکاف کام و غیره) نشان می‌دهد که مسیرهای پیام‌رسانی ایجاد کننده محورهای A-P و L-R می‌بایست منجر به قرارگیری صحیح موقعیت ارگان‌های بدن و سایر ساختارها شوند.

نوروترانسمیتر سروتونین (5-HT) یک مولکول پیام مهم برای ایجاد سمت‌گزینی است و مطالعات بر روی حیوانات نشان می‌دهند که پیام‌رسانی 5-HT منجر به ایجاد حالت سیتوس اینورسوس، هتروتاکسی، دکستروکاردی و طیف وسیعی از نقایص قلبی (فصل ۱۳ را ببینید) می‌شود. مطالعات اپیدمیولوژی نشان می‌دهند که کودکان متولد شده از مادرانی که داروهای ضد افسردگی (antidepressants) متعلق به کلاس داروهای موسوم به مهارکننده‌های جذب دوباره سروتونین انتخابی (selective serotonin reuptake inhibitors: SSRIs) مثل پروزاک (Prozac)، پاکسیل (Paxil)، زولوفت (Zoloft)، لکساپرو (Lexapro)، سلکسا (Celexa) و غیره مصرف کرده‌اند از خطر بیشتری در ابتلا به انواع بسیار مختلفی از ناهنجاری‌های قلبی و سایر نقایص مادرزادی چندگانه برخوردار هستند. این مسئله، سند دیگری برای روشن کردن اهمیت سروتونین (5-HT) در ایجاد سمت‌گزینی می‌باشد.

■ تکامل بیشتر تروفوبلاست

در آغاز هفته سوم ویژگی اصلی تروفوبلاست وجود **پرزهای اولیه** (primary villi) متشکل از یک هستهٔ سیتوتروفوبلاستی پوشیده شده توسط یک لایهٔ سین‌سیشیوم است (شکل‌های ۱۰-۵ و ۱۱-۵). با تکوین بیشتر، سلول‌های مزودرمی به هستهٔ پرزهای اولیه نفوذ کرده و به سمت **دسیدوا** (decidua) رشد می‌کنند. این ساختار تازه تشکیل شده را **پرز ثانویه** (secondary villus) می‌نامند (شکل ۱۱-۵).

تا انتهای هفتهٔ سوم، سلول‌های مزودرم مرکز پرز، شروع به تمایز به سلول‌های خونی و عروق خونی کوچک کرده و دستگاه مویرگی پرزی را می‌سازند (شکل ۱۱-۵). به این پرزها **پرز ثالثیه** (tertiary villus) یا **پرز جفتی نهایی** (definitive placental villus) گفته می‌شود. مویرگ‌های درون پرزهای ثالثیه با مویرگ‌های در حال تکوین مزودرم صفحهٔ کوریونی و ساقه اتصال دهنده تماس برقرار می‌کنند (شکل‌های ۱۲-۵ و ۱۳-۵). این عروق با دستگاه گردش خون داخل رویانی تماس برقرار کرده و جفت را به رویان متصل می‌سازند. در نتیجه وقتی

Scanned by CamScanner

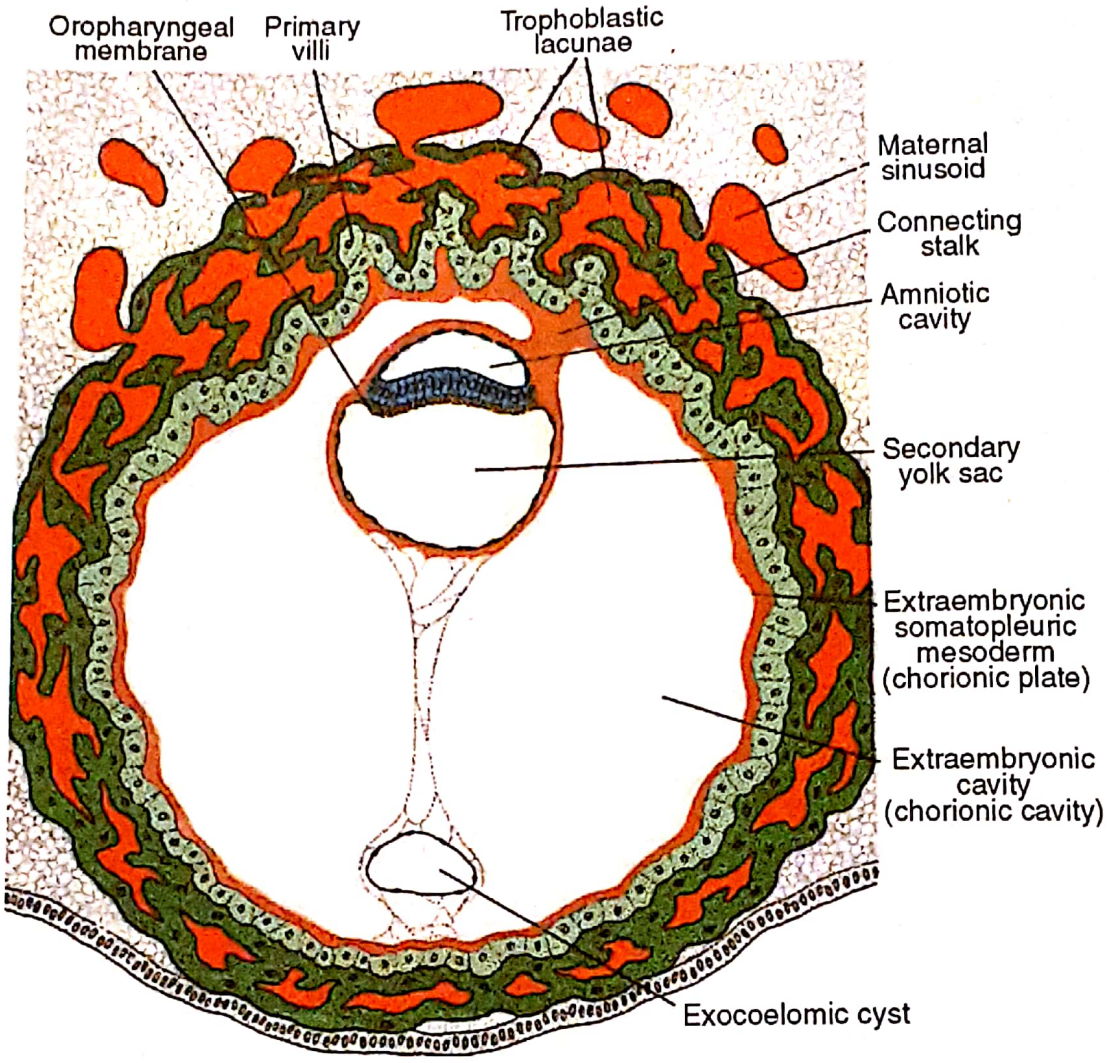

شکل ۱۰-۵. محل لانه‌گزینی در روز ۱۳ که پرزهای اولیه پوسته تروفوبلاستی را نشان می‌دهد. در این زمان مزودرم صفحه کوریونی در حال شروع به تهاجم به مرکز پرزها است.

در هفتهٔ چهارم تکوین، قلب شروع به تپش می‌کند، دستگاه پرزی آماده است تا به طور مناسب مواد غذایی ضروری و اکسیژن را در اختیار رویان قرار دهد.

در همین حال، سلول‌های سیتوتروفوبلاستی درون پرزها، به طور پیشرونده به درون سین‌سیشیوم پوشاننده نفوذ می‌کنند تا به اندومتر مادری برسند. سپس این سلول‌ها با گستره‌های مشابهی از ریشه‌های پرزی (villous stems) مجاور تماس برقرار کرده و یک **پوستهٔ سیتوتروفوبلاستی خارجی** (outer cytotrophoblast shell) نازک را می‌سازند (شکل‌های ۱۲-۵ و ۱۳-۵). این پوسته، به تدریج تمام تروفوبلاست را احاطه کرده و به طور محکم کیسهٔ کوریونی را به بافت اندومتر مادری می‌چسباند (شکل ۱۲-۵). پرزهایی که از **صفحهٔ کوریونی** (chorionic plate) به سمت **دسیدوای پایه‌ای** (decidua basalis) [**صفحه دسیدوایی** (decidual plate): قسمتی از اندومتر که در آنجا جفت تشکیل خواهد شد؛ فصل ۸ را ببینید]، گسترش یافته‌اند تبدیل به **پرزهای پایه‌ای یا لنگری** (stem or anchoring villi) می‌شوند ولی پرزهایی که از طرفین پرزهای پایه‌ای بیرون زده‌اند، **پرزهای آزاد یا انتهایی** (free or terminal villi) هستند و از طریق آنها تبادل مواد غذایی و سایر مواد صورت خواهد گرفت.

در همین زمان حفرهٔ کوریونی بزرگ‌تر می‌شود و تا روز نوزدهم یا بیستم، رویان به وسیله **ساقه اتصال دهنده** باریک به

Scanned by CamScanner

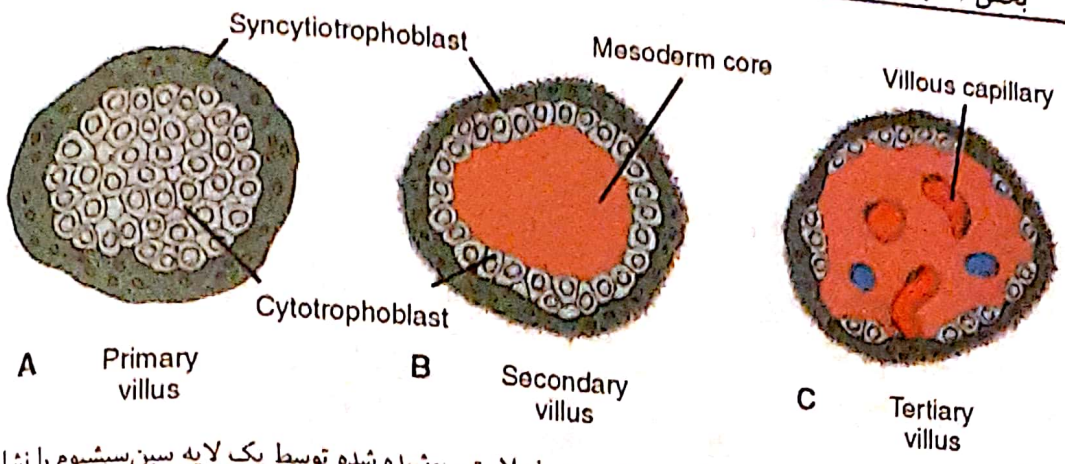

شکل ۱۱-۵. تکامل پرز. A. مقطع عرضی یک پرز اولیه که هستهٔ سیتوتروفوبلاستی پوشیده شده توسط یک لایه سین‌سیشیوم را نشان می‌دهد. B. مقطع عرضی یک پرز ثانویه با یک هسته مزودرمی که توسط یک لایه واحد از سلول‌های سیتوتروفوبلاست پوشیده شده است. این سلول‌ها نیز به نوبه خود توسط سین‌سیشیوم پوشیده شده‌اند. C. مزودرم پرزها که در آن تعدادی از مویرگ‌ها و وریدچه‌ها (ونول‌ها) دیده می‌شوند.

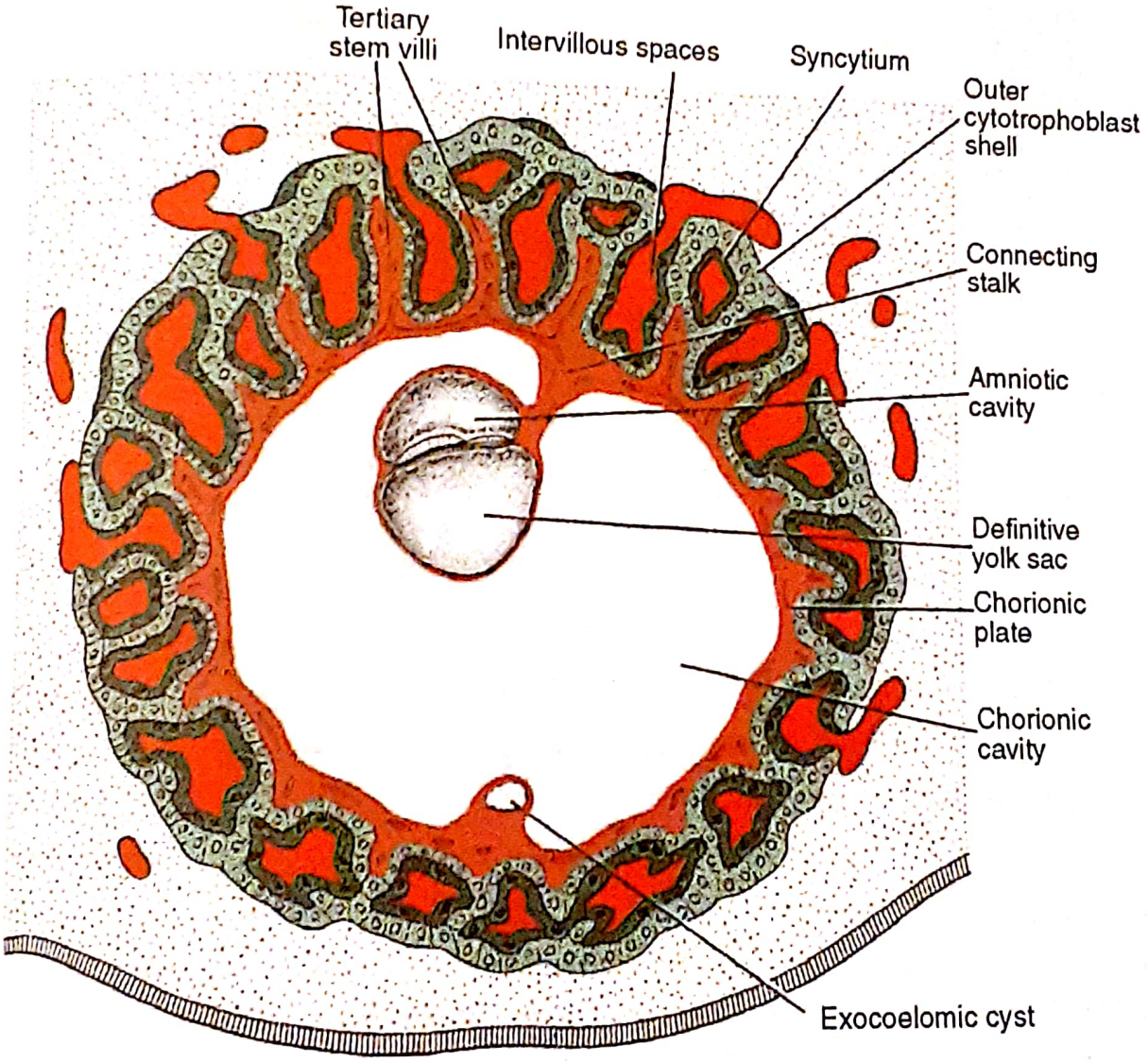

شکل ۱۲-۵. رویان پیش‌سومیتی و تروفوبلاست‌ها در انتهای هفته سوم. پرزهای ریشه‌ای ثالثیه و ثانویه به تروفوبلاست نمای شعاعی می‌دهند. فضاهای بین پرزی که در تروفوبلاست دیده می‌شوند، با سین‌سیشیوم پوشیده شده‌اند. سلول‌های سیتوتروفوبلاستیک، تروفوبلاست را به طور کامل احاطه کرده‌اند و در تماس مستقیم با اندومتر هستند. رویان توسط ساقه اتصال دهنده در حفره کوریونی معلق شده است.

Scanned by CamScanner

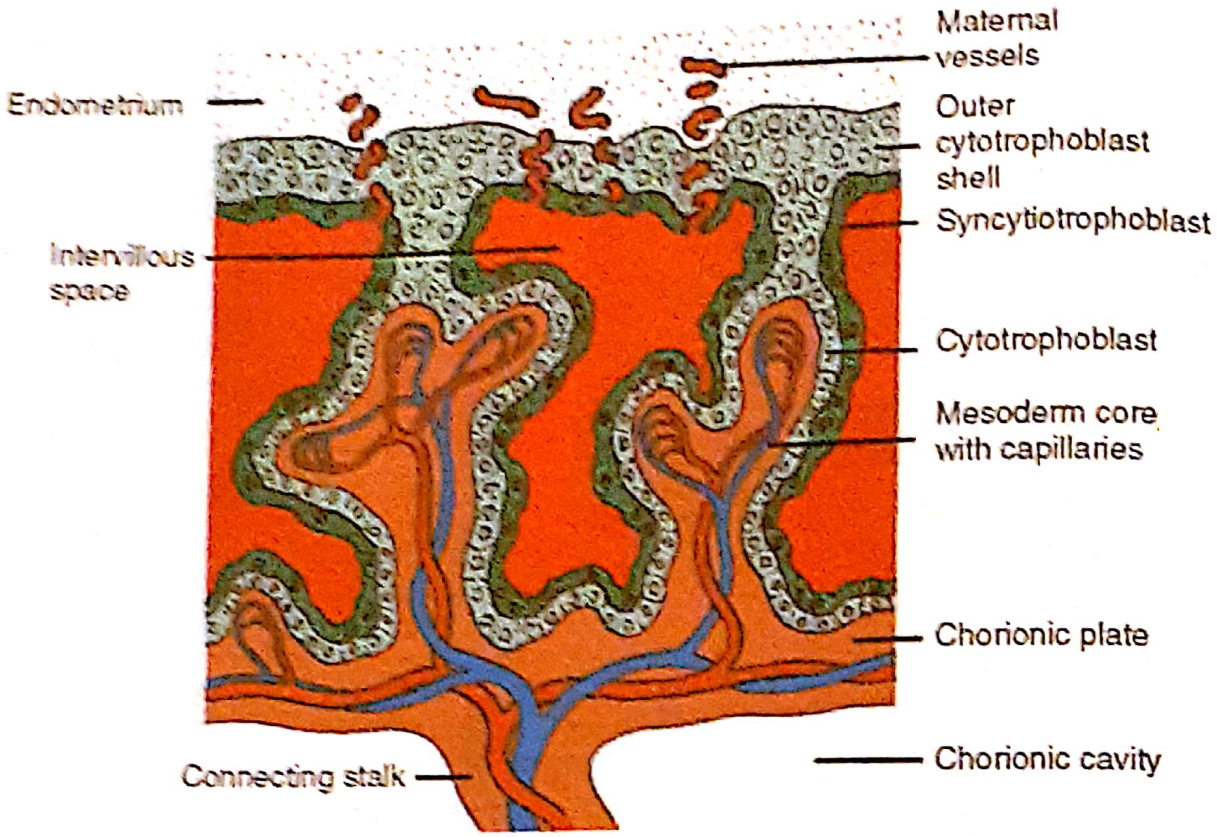

شکل ۱۳–۵. مقطع طولی یک پرز در انتهای هفته چهارم تکوین. عروق مادری پوسته سیتوتروفوبلاستی را سوراخ می‌کنند تا وارد فضای بین پرزی (که پرزها را احاطه کرده است) شوند. مویرگ‌های درون پرز با عروق موجود در صفحه کوریونی و عروق موجود در ساقه اتصال دهنده که به نوبه خود با عروق داخل رویانی ارتباط دارند، در تماس می‌باشد.

پوستهٔ تروفوبلاستی متصل می‌شود (شکل ۱۳–۵). ساقه اتصال دهنده بعداً به **بند ناف** (umbilical cord) تبدیل خواهد شد و اتصال بین جفت و رویان را برقرار خواهد ساخت.

خلاصه

شاخص‌ترین رویداد هفته سوم، **گاسترولاسیون** است که با ظاهر شدن **شیار اولیه** آغاز می‌شود. در انتهای شیار اولیه **گره اولیه** وجود دارد. در منطقهٔ گره و شیار، سلول‌های **اپی‌بلاست** به درون حرکت می‌کنند **(اینواژیناسیون)** تا لایه‌های سلولی جدید **(اندودرم و مزودرم)** را به وجود آورند. سلول‌هایی که از طریق شیار مهاجرت نکرده و در اپی‌بلاست باقی می‌مانند، **اکتودرم** را خواهند ساخت. در نتیجه اپی‌بلاست به سه **لایهٔ زایای** رویان تبدیل می‌گردد: **اکتودرم، مزودرم و اندودرم**. این لایه‌ها تمام بافت‌ها و ارگان‌ها را خواهند ساخت (شکل‌های ۲–۵ و ۳–۵).

سلول‌های پیش‌نوتوکوردی به درون حفرهٔ اولیه اینواژینه شده و به سمت جلو حرکت می‌کنند تا به **صفحهٔ پره‌کوردی** برسند. این سلول‌ها با سلول‌های اندودرم ادغام شده و **صفحهٔ نوتوکوردی** را به وجود می‌آورند (شکل ۳–۵). با تکوین بیشتر، این صفحه از اندودرم جدا شده و یک طناب توپر به نام **نوتوکورد** را می‌سازد. این ساختار، محور خط وسط را که به عنوان پایه‌ای برای اسکلت محوری عمل می‌کند، می‌سازد (شکل ۳–۵). انتهاهای سری و دمی رویان پیش از تشکیل شیار بدوی، شکل می‌گیرند. بنابراین سلول‌های موجود در هیپوبلاست (اندودرم) در حاشیهٔ سری صفحه رویانی، اندودرم احشایی قدامی (AVE) را می‌سازند. این اندودرم ژن‌های سازندهٔ سر (*OTX2*، *LIM1* و *HESX1* و عامل ترشح شدهٔ cerbrus) را بیان می‌کند. سپس ژن *NODAL*، که عضوی از ژن‌های خانوادهٔ TGF-β می‌باشد، فعال شده و یکپارچگی گره و شیار را ایجاد و حفظ می‌کند. **BMP4** در حضور **FGF**، مزودرم را در طی گاسترولاسیون در جهت شکمی حرکت داده و در نتیجه، مزودرم بینابینی و مزودرم صفحهٔ جانبی ساخته می‌شود. **Chordin**، **noggin** و **follistatin**، آنتاگونیست فعالیت

Scanned by CamScanner

BMP4 بوده و مزودرم را در جهت پشتی حرکت می‌دهند تا نوتوکورد و سومیتومرها در منطقهٔ سر به وجود آیند. تشکیل چنین ساختارهایی در مناطق دمی‌تر، به وسیلهٔ **ژن *BRACHYURY(T)*** تنظیم می‌گردد (شکل ۴۸-۵). یک‌طرفه‌شدگی (غیر قرینگی چپ - راست) به وسیلهٔ آبشاری از ژن‌ها تنظیم می‌شود؛ در ابتدا **FGF8** که توسط سلول‌های گره و شیار ترشح می‌شود، بیان ***NODAL*** و ***LEFTY1*** را در سمت چپ القاء می‌کند. این ژن‌ها، نیز با سن تنظیم افزایشی عامل رونویسی **PITX2** می‌شوند. این عامل رونویسی مسئول ایجاد ساختارهای سمت چپ می‌باشد (شکل ۶-۵). **نوروترانسمیتر سروتونین (5-HT)** نیز در ایجاد یک‌طرفه‌شدگی توسط محدود شدن بیان ***NODAL*** به سمت چپ، نقش دارد. به قرار گرفتن طبیعی ارگان‌ها در موقعیت چپ - راست، ***سیتوس سولیتوس*** (situs solitus) و به وضعیت کاملاً برعکس این حالت طبیعی، سینوس اینورسوس ***(situs inversus)*** گفته می‌شود. قرار گرفتن غیرطبیعی یک یا چند ارگان، ***سیتوس آمبیگوس*** (situs ambiguous) یا **هتروتاکسی** (heterotaxy) نام دارد. افراد مبتلا به سیتوس اینورسوس شانس کمتری در ابتلا به نقایص هنگام تولد دارند ولی کودکان آنها با خطر بیشتری در ابتلا به نواقصی مانند نواقص قلبی مواجه هستند. در مقابل بیماران مبتلا به هتروتاکسی، شانس بیشتری برای سایر ناهنجاری‌های مادرزادی دارند و تقریباً همه آنها دچار برخی انواع ناهنجاری قلبی هستند. اختلال در سطح طبیعی 5-HT یا بیان غیرطبیعی ژن‌ها در مسیر پیام‌رسانی یک‌طرفه‌شدگی (مثل ***PITX2***) منجر به نقایص یک‌طرفه‌شدگی مثل دکستروکاردی، سیتوس اینورسوس و ناهنجاری‌های قلبی می‌شود. جهش در عامل رونویسی zing finger (***ZIC3***) باعث **هتروتاکسی مرتبط با کروموزوم X** (X-linked heterotaxy) به همراه ناهنجاری‌های قلبی شدید و سایر نقایص می‌شود.

سلول‌های اپی‌بلاست در حال حرکت از گره و شیار، با توجه به موقعیت خود به انواع خاصی از مزودرم یا اندودرم تبدیل خواهند شد. بنابراین، این امکان وجود دارد که با نشان دادن این الگو، نقشه نهایی اپی‌بلاست را طراحی کرد (شکل ۷-۵).

تا انتهای هفته سوم، سه **لایه زایای** پایه‌ای **اکتودرم، مزودرم و اندودرم** در منطقهٔ سری ایجاد می‌شوند. این روند تا پایان هفته چهارم برای تشکیل این لایه‌های زایا در مناطق دمی‌تر رویان ادامه می‌یابد. تمایز بافتی و ارگانی شروع شده و در جهت سری - دمی، همزمان با ادامه یافتن گاسترولاسیون، صورت می‌گیرد.

در همین زمان، تروفوبلاست به سرعت پیشرفت می‌کند. **پرزهای اولیه** هستهٔ مزانشیمی پیدا کرده و در درون آنها مویرگ‌های کوچکی به وجود خواهند آمد (شکل ۱۲-۵). وقتی این مویرگ‌های پرزی با مویرگ‌های صفحهٔ کوریونی و ساقهٔ اتصال دهنده تماس برقرار کنند، دستگاه پرزی مواد غذایی و اکسیژن رویان را تأمین خواهد کرد (شکل ۱۳-۵).

■ پرسش‌ها

۱. یک زن ۲۲ ساله، مقدار زیادی الکل در یک مهمانی نوشید وهوشیاری خود را از دست داد؛ ۳ هفته بعد او دومین دورهٔ قاعدگی خود را بدون خونریزی گذارند. آزمایش حاملگی او مثبت بود. آیا او باید نگران اثرات مصرف بیش از حد الکل بر روی کودک خود باشد یا نه؟

۲. در بررسی سونوگرافی، یک تودهٔ بزرگ نزدیک به ناحیهٔ خاجی یک جنین مؤنث ۲۸ هفته دیده شد. منشأ چنین توده‌ای چه چیزی می‌تواند باشد و حاوی چه نوع بافتی است؟

۳. در بررسی سونوگرافی، نشان داده شد که جنین دارای مناطق صورتی و سینه‌ای به خوبی تکامل یافته است، ولی ساختارهای دمی او غیرطبیعی هستند. کلیه‌ها وجود ندارند، مهره‌های کمری و خاجی دیده نمی‌شوند و اندام‌های تحتانی به هم چسبیده‌اند. چه روندی می‌تواند در ایجاد چنین نواقصی نقش داشته باشد؟

۴. کودکی چندین طحال داشته و قلب در موقعیت غیرطبیعی قرار دارد. چگونه این دو ناهنجاری از نظر تکاملی به هم مرتبط بوده و در چه زمانی آغاز شده‌اند؟ آیا باید نگران سایر نواقص نیز بود؟ چه ژن‌هایی ممکن است علت این اتفاق بوده و در چه زمانی از امبریوژنزیس، این روند آغاز شده است؟

۵. تصور کنید که یک زن جوان به کلینیک شما مراجعه کرده و اظهار می‌کند افسرده است و مسایل زندگی او خوب پیش نمی‌رود و تلاش‌هایش برای تشکیل یک خانواده با شکست مواجه می‌شوند. او اظهار می‌کند که یکی از دوستانش از ضد افسردگی SSRI استفاده می‌کند، بنابراین تمایل دارد که او نیز از این قرص‌ها بخورد. شما چگونه به او پاسخ می‌دهید.

Scanned by CamScanner



فصل ۶

هفته‌های سوم تا هشتم: دوره رویانی

دوره رویانی (embryonic period) یا دوره **اندام‌زایی** (organogenesis) هفته‌های سوم تا هشتم تکوین بوده و زمانی است که هر یک از سه لایهٔ زایای **اکتودرم، مزودرم و اندودرم** به تعدادی از بافت‌ها و ارگان‌های خاص تبدیل شده‌اند. با پایان دوره رویانی دستگاه‌های ارگانی اصلی تشکیل می‌شوند و ویژگی‌های اصلی شکل خارجی بدن تا پایان ماه دوم قابل تشخیص می‌گردد.

■ مشتقات لایهٔ زایای اکتودرم

در شروع هفته سوم تکوین، لایهٔ زایای اکتودرمی به شکل یک صفحه است که ناحیه سری (cephalic) آن پهن‌تر از ناحیهٔ دمی (caudal) است (شکل ۱-۶). ظاهر شدن نوتوکورد و مزودرم پره‌کوردال (Prechordal mesoderm) منجر به ضخیم‌شدن اکتودرم رویی می‌شود و **صفحه عصبی** (neural plate) را می‌سازد (شکل ۲A,B-۶). سلول‌های این صفحه، **اکتودرم عصبی** (neuroectoderm) را می‌سازند و القای آنها اولین اتفاق در روند **نورولاسیون** (neurulation) است.

تنظیم مولکول القای عصبی

پیام‌رسانی تنظیم افزایشی **عامل رشد فیبروبلاست (FGF)** همراه با مهار فعالیت **پروتئین شکل دهندهٔ استخوان ۴ (BMP4)** (یکی از اعضای خانوادهٔ **عامل رشد تغییر شکل دهندهٔ بتا [TGF-β]** که مسئول شکل‌سازی [ventralization] اکتودرم و مزودرم است) باعث القای صفحهٔ عصبی می‌شود. احتمالاً پیام‌رسانی FGF یک مسیر عصبی را با مکانیسمی ناشناخته پیش می‌برد به طوری که رونویسی BMP را مهار می‌کند و باعث تنظیم افزایشی بیان ***CHORDIN*** و ***NOGGIN*** می‌شود (این دو فعالیت BMP را مهار می‌کنند). در حضور BMP4 که به مزودرم و اکتودرم رویان در حال گاستروولاسیون نفوذ می‌کند، اکتودرم به اپی‌درم و مزودرم به بخش‌های بینابینی و صفحه جانبی تبدیل می‌شود. اگر BMPها وجود نداشته باشد یا غیرفعال باشد، اکتودرم به صورت حالت از پیش تعیین شده (default state) به بافت عصبی تبدیل می‌شود. ترشح سه مولکول دیگر **noggin**، **chordin** و **follistatin** این پروتئین (BMP) را غیرفعال می‌کند. این سه پروتئین در سازمان دهنده (organizer) (گره اولیه)، نوتوکورد و مزودرم پره‌کوردال حضور دارند. این پروتئین‌ها با مهار BMP، اکتودرم را به بافت عصبی و همچنین مزودرم را به نوتوکورد و مزودرم کنار محوری (paraxial) تبدیل می‌کنند [مزودرم را پشتی می‌کنند (dorsalizes mesoderm)]. با این حال، این القاءکننده‌های عصبی فقط بافت‌های مغز قدامی و مغز میانی را القاء می‌کنند. القای ساختارهای دمی صفحهٔ عصبی (مغز خلفی و نخاع) به دو پروتئین ترشحی **WNT3a** و **FGF** بستگی دارد. علاوه بر این، به نظر می‌رسد **اسید رتینوئیک** (retinoic acid [RA]) در سازمان‌دهی محور سری ـ دمی نقش دارد. زیرا می‌تواند با تنظیم بیان **ژن‌های هومئوباکس** باعث تقدم قطعات سری بر دمی شود.

نورولاسیون

نورولاسیون (neurolation) روندی است که در طی آن صفحه عصبی، لوله عصبی را به وجود می‌آورد. یکی از وقایع کلیدی در این روند، طویل شدن صفحه عصبی و محور بدن در طی پدیده گسترش همگرا (convegent extension)

Scanned by CamScanner

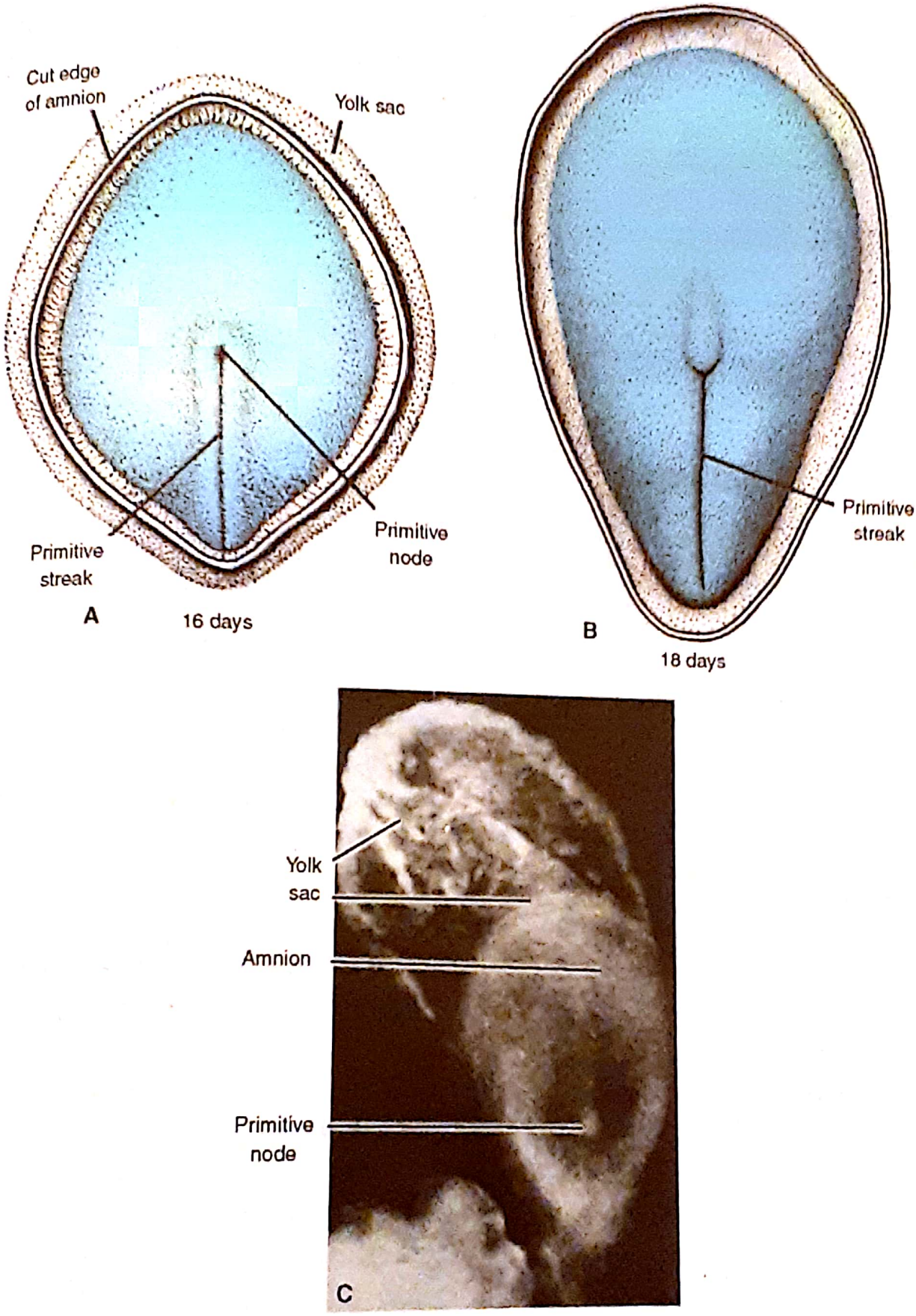

شکل ۱-۶A. نمای پشتی (دورسال) رویان پیش‌سومیتی ۱۶ روزه. شیار اولیه و گره اولیه قابل مشاهده هستند. **B**. نمای پشتی رویان پیش‌سومیتی ۱۸ روزه. رویان گلابی‌شکل بوده و ناحیه سری آن پهن‌تر از انتهای دمی آن است. **C**. نمای پشتی رویان ۱۸ روزه انسان. به گره اولیه توجه کنید که نوتوکورد از آن به سمت جلو کشیده شده است. کیسه زرده ظاهری خالدار دارد. طول رویان ۱/۲۵ میلی‌متر و بیشترین پهنای آن ۰/۶۸ میلی‌متر است.

Scanned by CamScanner

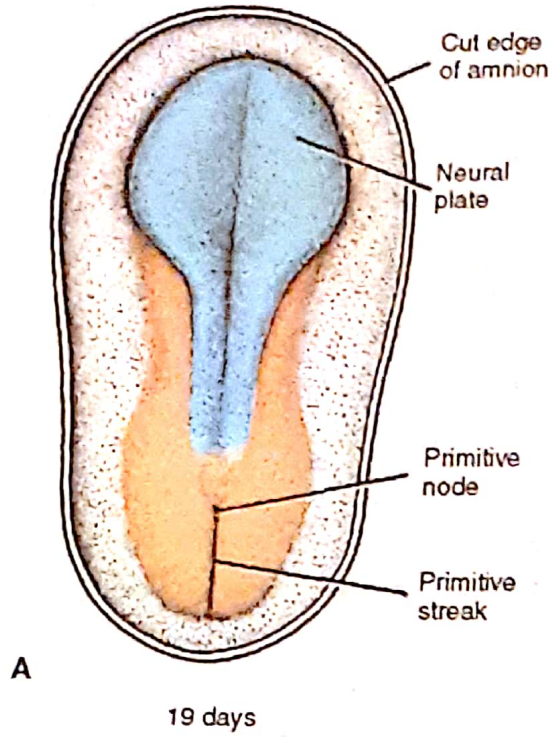

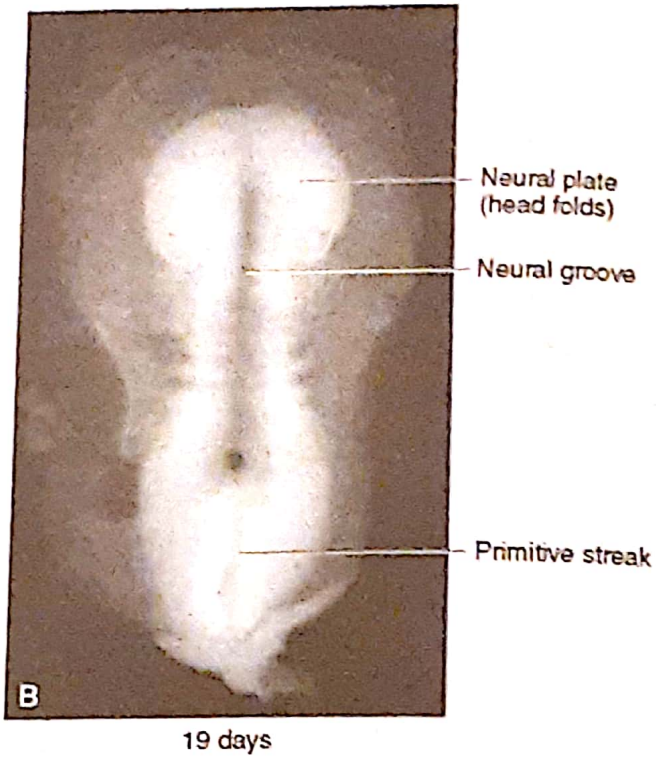

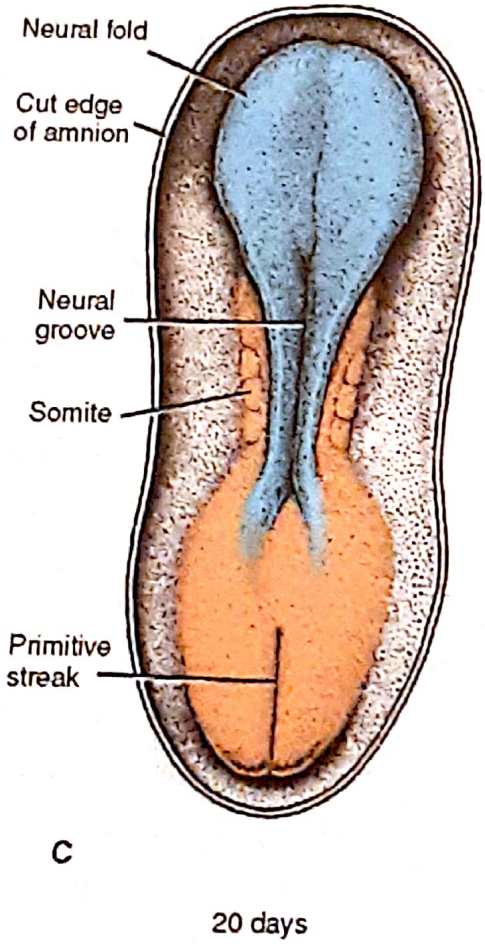

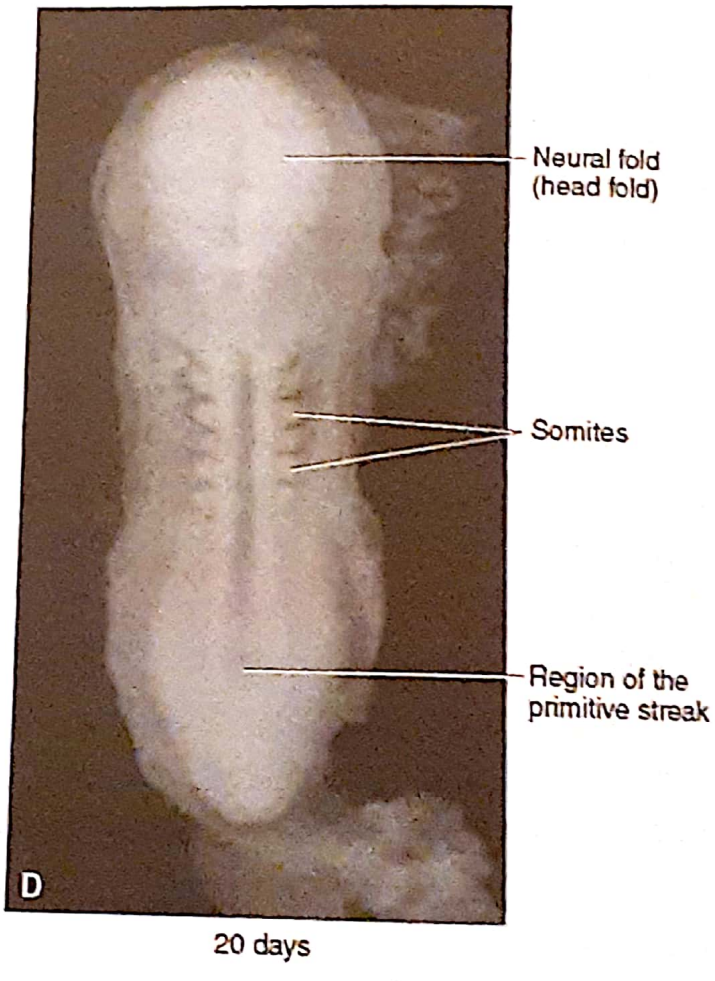

شکل ۲-۶. A. نمای پشتی رویان پیش‌سومیتی در حدود روز ۱۹. آمنیون برداشته شده و صفحهٔ عصبی واضحاً قابل مشاهده است. **B.** نمای پشتی رویان انسان در روز ۱۹. **C.** نمای پشتی رویان تقریباً در روز ۲۰ که سومیت‌ها و شکل‌گیری ناودان (شیار) عصبی و چین‌های عصبی را نشان می‌دهد. **D.** نمای پشتی رویان انسان در روز ۲۰.

Scanned by CamScanner

می‌باشد. اتفاقی که در این پدیده رخ می‌دهد این است که سلول‌ها در صفحات اکتودرم و مزودرم از کناره‌ها به سمت داخل (lateral to medial) حرکت می‌کنند. این روند توسط پیام‌رسانی از طریق مسیر قطبیت سلولی مسطح (planar cell plarity pathway)، تنظیم می‌شود (به فصل ۱ رجوع کنید) و برای تکوین لوله عصبی ضروری می‌باشد. با طویل شدن صفحه عصبی، لبه‌های طرفی آن برجسته‌تر می‌شوند تا **چین‌های عصبی** (neural folds) را بسازند. ناحیه میانی نیز فرو می‌رود تا **شیار عصبی** (neural groove) را بسازد (شکل ۲-۶). به تدریج چین‌های عصبی در خط وسط به هم رسیده و به یکدیگر ملحق می‌شوند (شکل ۳A,B-۶). ادغام شدن چین‌ها در ناحیهٔ گردنی (سومیت پنجم) شروع شده و به سمت سری و دمی پیش می‌رود (شکل ۳C,D-۶). در نتیجه، **لوله عصبی** (neural tube) شکل می‌گیرد. تا زمان ادغام کامل چین‌ها با هم، انتهاهای سری و دمی لولهٔ عصبی به ترتیب از طریق **سوراخ‌های عصبی** (neuropore) **قدامی (سری)** و **خلفی (دمی)** با حفرهٔ آمنیوتیک در ارتباط هستند (شکل‌های ۳C,D-۶ و ۴A-۶). بسته‌شدن سوراخ عصبی سری تقریباً در روز ۲۵ (مرحله ۱۸ تا ۲۰ سومیتی) اتفاق می‌افتد، در حالی که سوراخ عصبی خلفی در روز ۲۸ (مرحله ۲۵ سومیتی) بسته می‌شود (شکل ۴B-۶). با این کار نورولاسیون کامل شده و دستگاه عصبی مرکزی به یک ساختار لوله‌ای بسته با یک بخش دمی باریک (**نخاع**) و یک بخش سری پهن‌تر که دارای اتساعاتی است (**وزیکل‌های مغز**) تبدیل می‌شود (فصل ۱۸ را ببینید).

سلول‌های ستیغ عصبی

همزمان با برجسته‌شدن چین‌های عصبی و ادغام شدن آنها با هم، سلول‌های لبه یا ستیغ طرفی (lateral border or crest) اکتودرم عصبی شروع به جدا شدن از سلول‌های همسایه خود می‌کنند. این جمعیت سلولی که **ستیغ عصبی** (neural crest) نام دارد (شکل‌های ۵-۶ و ۶-۶)، دچار تغییر از **اپی‌تلیوم به مزانشیم** (epithelial-to-mesenchymal transition) می‌شوند؛ به طوری که این سلول‌ها اکتودرم عصبی را با مهاجرت فعال و جابجایی برای ورود به مزودرم زیرین، ترک می‌کند. [**مزودرم** سلول‌های مشتق از ابی‌بلاست و بافت‌های خارج جنینی است، در حالی که **مزانشیم** به بافت‌های همبند جنینی که سازمان‌دهی سستی دارند (بدون در نظر گرفتن مبدأ آنها)، گفته می‌شود]. سلول‌های ستیغ عصبی ناحیه تنه **بعد از بسته‌شدن** لولهٔ عصبی، چین‌های عصبی را ترک کرده و از طریق یکی از این دو مسیر زیر مهاجرت می‌کنند: (۱) مسیر پشتی (دورسال) از طریق درم، جایی که آنها از طریق سوراخ‌هایی در تیغه پایه (basal lamina) وارد اکتودرم می‌شوند تا **ملانوسیت‌های** (melanocytes) پوست و فولیکول‌های مو را بسازند و (۲) مسیر شکمی (ونترال) از طریق نیمه قدامی هر سومیت تا به **گانگلیون‌های حسی، نورون‌های سمپاتیک و انتریک (روده‌ای)، سلول‌های شوان و سلول‌های مدولای آدرنال** (مرکز فوق کلیه) تبدیل شوند (شکل ۵-۶). سلول‌های ستیغ عصبی همچنین چین‌های عصبی سری را ایجاد کرده و از آن مهاجرت می‌نمایند به طوری که لوله عصبی را **قبل از بسته شدن** این ناحیه ترک می‌کنند (شکل ۶-۶). این سلول‌ها در ایجاد کردن **اسکلت جمجمه‌ای ـ صورتی** (craniofacial skeleton) و **نورون‌های گانگلیون‌های مغزی، سلول‌های گلیال، ملانوسیت‌ها** و سایر انواع سلولی نیز شرکت می‌کنند (جدول ۱-۶). سلول‌های ستیغ عصبی بسیار مهم هستند و از آنجایی که در تشکیل برخی از ارگان‌ها و بافت‌ها شرکت می‌کنند، به آن **چهارمین لایه** زایا نیز گفته می‌شود. در طی تکامل (evolution) این سلول‌ها در مراحل اولیه تکوین مهره‌داران ظاهر شدند و خصوصیات خاصی را که آنها را متفاوت از سایر جانداران می‌کرد، در این موجودات به وجود آوردند.

تنظیم مولکولی القای ستیغ عصبی

القای سلول‌های ستیغ عصبی نیازمند برهم‌کنش در کناره و لبه اتصالی (junctional border) صفحه عصبی و اکتودرم سطحی (اپیدرم) است (شکل ۵A-۶). غلظت‌های متوسط BMPها در این مرز دیده می‌شوند که قابل قیاس با سلول‌های صفحه عصبی که در معرض سطوح بسیار پایین BMPها و سلول‌های اکتودرم سطحی که در معرض سطوح بسیار بالای BMPها هستند، می‌باشند. پروتئین‌های noggin و chordin با مهار کردن BMP، این غلظت‌ها را تنظیم می‌کنند. غلظت‌های متوسط BMPها به همراه پروتئین‌های FGF و WNT، باعث القای *PAX3* و سایر عوامل رونویسی که کناره و لبه صفحه عصبی را **اختصاصی** می‌کنند، می‌گردد (شکل ۵A-۶). در عوض این عوامل رونویسی نیز به نوبه خود موجب القای موج ثانویه عوامل رونویسی از جمله *SNAIL* و *FOXD3* (که سلول‌ها را به صورت سلول‌های ستیغ عصبی اختصاصی

Scanned by CamScanner

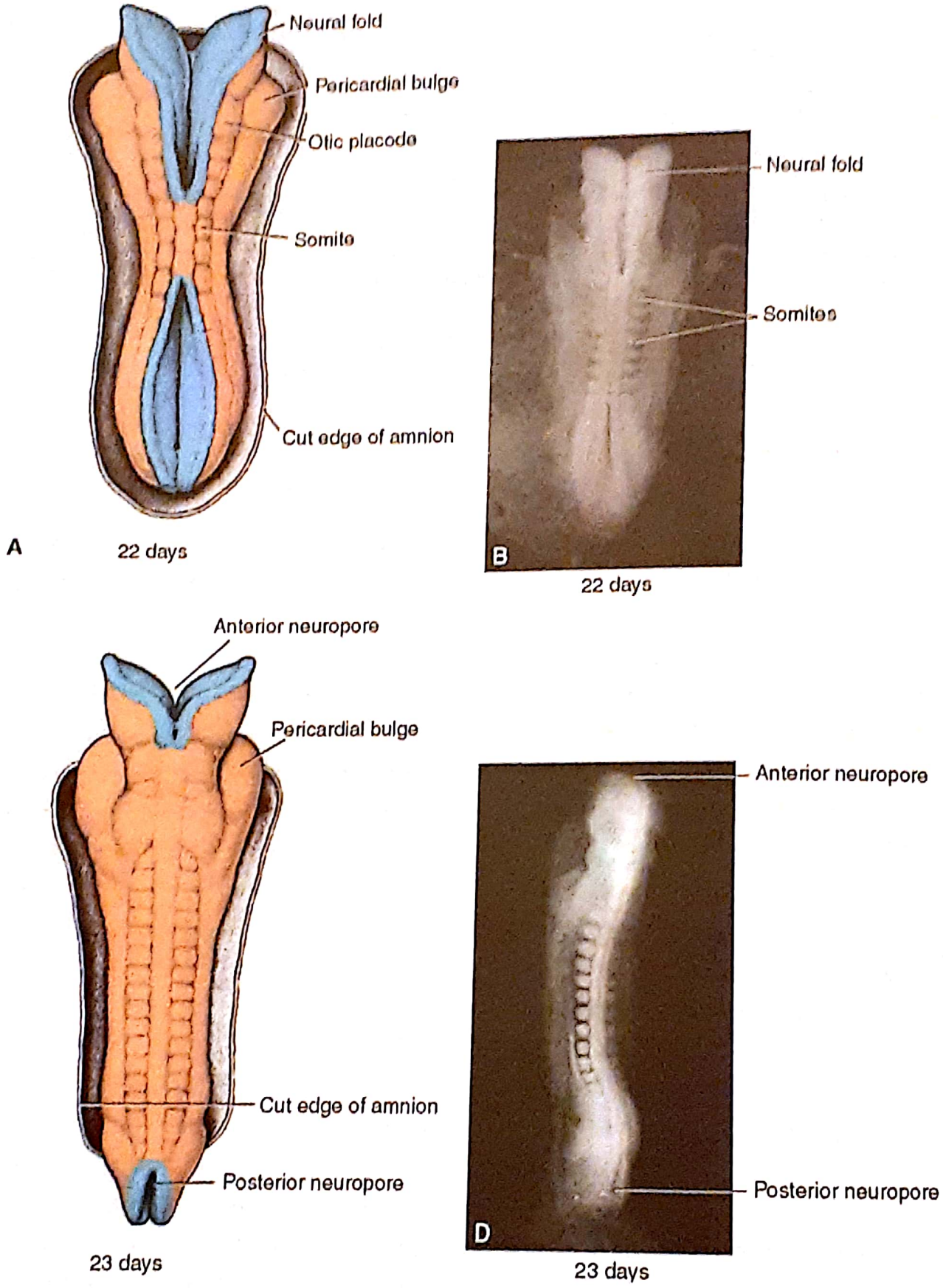

شکل ۳-۶. **A.** نمای پشتی یک رویان تقریباً ۲۲ روزه. هفت سومیت مشخص در هر طرف لوله عصبی دیده می‌شوند. **B.** نمای پشتی رویان انسان در روز ۲۱. **C.** نمای پشتی رویان تقریباً ۲۳ روزه. به برآمدگی‌های پریکارد، در هر طرف خط وسط در ناحیه سری رویان توجه کنید. **D.** نمای پشتی رویان انسان در روز ۲۳.

Scanned by CamScanner

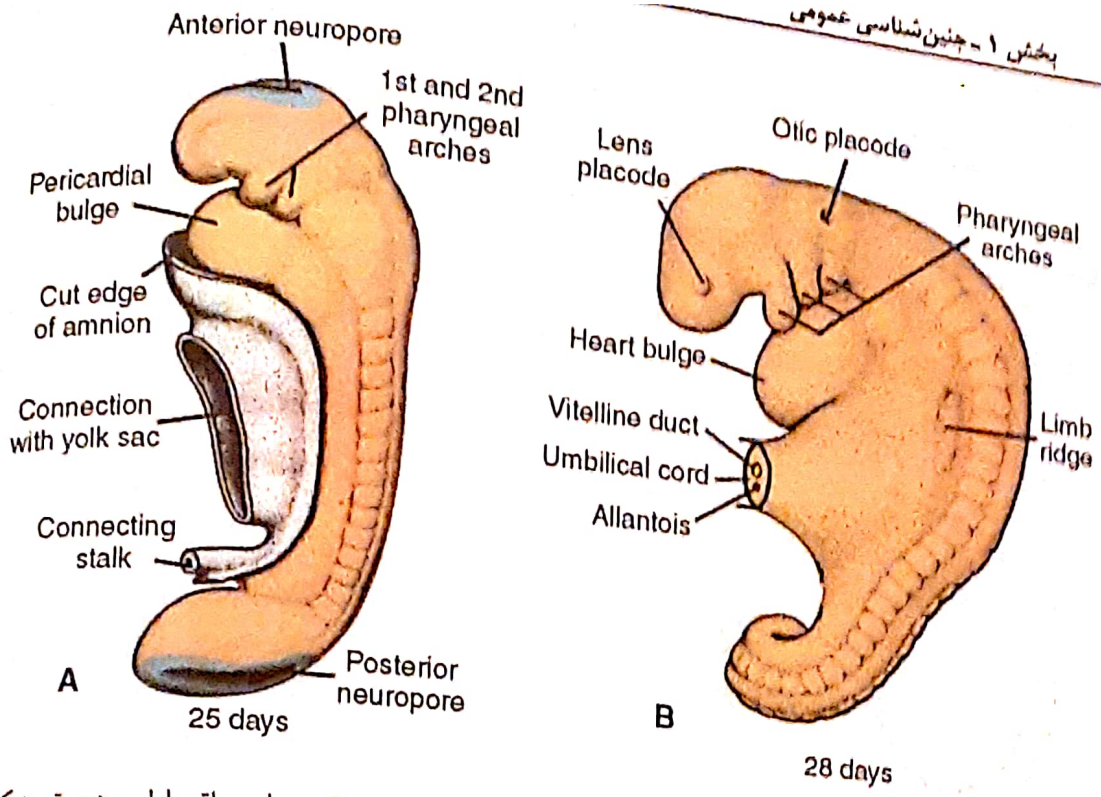

شکل ۲-۶ A. نمای طرفی رویان ۱۴ سومیتی (تقریباً روز ۲۵). به برآمدگی ناحیه پریکاردیال و قوس‌های حلقی اول و دوم توجه کنید. **B.** سمت چپ رویان ۲۵ سومیتی تقریباً ۲۸ روزه. سه قوس حلقی اول و پلاکودهای عدسی و گوشی (اتیک) قابل مشاهده هستند.

می‌کند) و *SLUG* (که باعث پیشبرد مهاجرت سلول‌های ستیغ عصبی از نورواکتودرم می‌گردد) می‌شوند. بدین ترتیب، سرنوشت کل لایه زایای اکتودرم به غلظت BMP وابسته است: سطوح بالا باعث القای ساخت اپیدرم می‌شوند؛ سطوح متوسط در کناره‌های صفحه عصبی و سطح اکتودرم باعث القای سلول‌های ستیغ عصبی می‌گردند و غلظت‌های بسیار پایین باعث تشکیل اکتودرم عصبی می‌گردند. همچنین BMPها (اعضای دیگری از خانواده TGF-β) و FGFها باعث تنظیم مهاجرت، تکثیر و تمایز سلول‌های ستیغ عصبی می‌شوند و غلظت‌های غیرطبیعی این پروتئین‌ها با نقایص ستیغ عصبی در ناحیه جمجمه‌ای - صورتی حیوانات آزمایشگاهی همراه است (فصل ۱۷ را ببینید).

وقتی لوله عصبی بسته شود، دو **ضخیم‌شدگی اکتودرمی** (ectodermal thickening) دوطرفه که **پلاکودهای گوشی** (otic placodes) و **پلاکودهای عدسی** (lens placodes) نام دارند، در ناحیه سری جنین پدیدار می‌شوند (شکل ۴B-۶). با ادامه تکوین، پلاکودهای گوشی اینواژینه شده و **وزیکول‌های گوشی** (otic vesicles) را می‌سازند. این وزیکل‌ها نیز به ساختارهای مربوطه به شنوایی و حفظ تعادل بدن تبدیل خواهند شد (فصل ۱۹ را ببینید). تقریباً به طور همزمان، **پلاکودهای عدسی** ظاهر می‌شوند. این پلاکودها نیز اینواژینه شده و در طول هفته پنجم، **عدسی‌های** (lenses) چشم‌ها را می‌سازند (فصل ۲۰ را ببینید).

به طور کلی، لایهٔ زایای اکتودرم، ارگان‌ها و ساختارهایی را به وجود می‌آورد که تماس با جهان بیرون را برقرار می‌کنند:

- دستگاه عصبی مرکزی
- دستگاه عصبی محیطی
- اپی‌تلیوم (بافت پوششی) حسی گوش، بینی و چشم
- اپی‌درم؛ به همراه مو و ناخن

علاوه بر ساختارهای ذکر شده، ساختارهای زیر نیز از اکتودرم مشتق می‌شوند:

- غدد زیرجلدی (subcutaneous glands)
- غدد پستانی
- غده هیپوفیز
- مینای دندان

Scanned by CamScanner

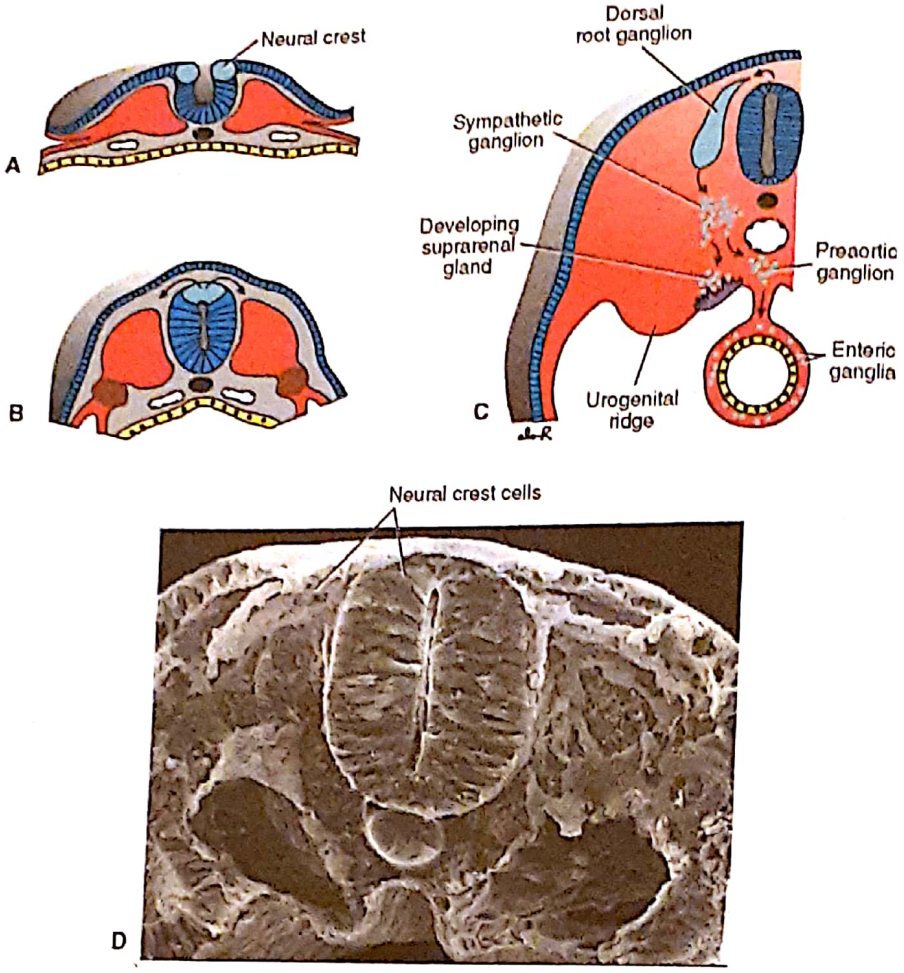

شکل ۵-۶ تشکیل و مهاجرت سلول‌های ستیغ عصبی در نخاع. **B,A**. سلول‌های ستیغ عصبی در نوک چین‌های عصبی شکل می‌گیرند و تا زمانی که بسته‌شدن لوله عصبی کامل نشود، از این ناحیه مهاجرت نمی‌کنند. **C**. بعد از مهاجرت، سلول‌های ستیغ در ایجاد طیف ناهمگونی از ساختارها مثل گانگلیون‌های ریشه خلفی، گانگلیون‌های زنجیره سمپاتیک، مرکز (مدولای) غده فوق‌کلیوی و سایر بافت‌ها (جدول ۱-۶) شرکت می‌کنند. **D**. در نمای میکروسکوپ الکترونی، سلول‌های ستیغ عصبی موجود در نوک لوله عصبی بسته را می‌توان در حال مهاجرت از این ناحیه دید.

جدول ۱-۶ مشتقات سلول‌های ستیغ عصبی

بافت‌های همبند و استخوان‌های صورت و جمجمه
گانگلیون‌های اعصاب مغزی (جدول ۳-۱۸ را ببینید)
سلول‌های C غده تیروئید
دیواره مخروطی ـ تنه‌ای (کونوترانکال) در قلب
ادونتوبلاست‌ها
درم ناحیه صورت و گردن
گانگلیون‌های نخاعی (ریشهٔ خلفی)
گانگلیون‌های پیش‌اُورتی و زنجیره سمپاتیک
گانگلیون‌های پاراسمپاتیک لوله گوارش
مرکز (مدولای) غده فوق‌کلیوی
سلول‌های شوآن
سلول‌های گلیال
مننژها (مغز قدامی)
ملانوسیت‌ها
سلول‌های عضله صاف عروق خونی صورت و مغز قدامی

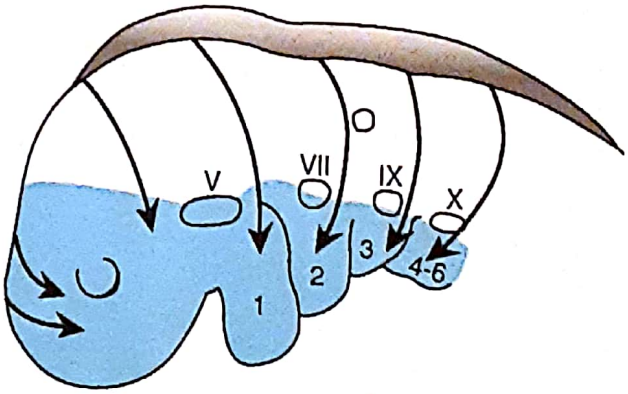

شکل ۶-۶ پیکان‌ها مسیرهای مهاجرت سلول‌های ستیغ عصبی در ناحیهٔ سر را نشان می‌دهند. این سلول‌ها ستیغ‌های چین‌های عصبی را قبل از بسته‌شدن لوله عصبی ترک می‌کنند تا ساختارهایی را در صورت و گردن را بسازند (ناحیه آبی). ۶-۱: قوس‌های حلقی؛ V، VII، IX و X: پلاکودهای اپی‌فارنژیال.

Scanned by CamScanner

نکات بالینی

نقایص لوله عصبی

نقایص لوله عصبی (neural tube defects [NTD]) به علت عدم بسته شدن لوله عصبی ایجاد می‌شوند. اگر لولهٔ عصبی در ناحیه سری بسته نشود، بخش اعظمی از مغز تشکیل نشده و نقصی تحت عنوان **آنسفالی** (aneencephaly) ایجاد خواهد شد (شکل ۷A-۶). اگر نقصان در بسته‌شدن در هر جایی از ناحیه گردن به پایین رخ دهد، نقص حاصل **اسپینا بیفیدا** (spina bifida) نامیده می‌شود (شکل ۷B,C-۶). شایع‌ترین محل رخداد اسپینا بیفیدا (مهره شکافدار) در ناحیه کمری ـ خاجی است (شکل ۷C-۶). این







شکل ۷-۶ مثال‌هایی از نقایص لوله عصبی (NTDs) که به علت نقصان در بسته‌شدن لوله عصبی رخ می‌دهند. **A.** آنسفالی. **C, B.** نوزادان مبتلا به اسپینا بیفیدا (مهره شکافدار). اکثر موارد اسپینا بیفیدا در ناحیه کمری ـ خاجی رخ می‌دهند. ۵۰ الی ۷۰ درصد همه NTDs با مصرف ویتامین اسید فولیک قابل پیشگیری هستند.

Scanned by CamScanner

حالت نشان می‌دهد که روند بسته‌شدن لوله عصبی در این ناحیه تحت تأثیر عوامل ژنتیکی و/یا محیطی می‌باشد. آنسفالی یک نقص کشنده است و در اغلب موارد قبل از تولد تشخیص داده شده و بارداری خاتمه داده می‌شود. کودکان مبتلا به اسپینا بیفیدا درجاتی از عملکرد عصبی خود را بسته به سطح ضایعه در نخاع و شدت آن از دست می‌دهند.

وقوع نقایص لوله عصبی شایع بوده و در نواحی مختلف متفاوت است. برای مثال میزان کلی آن قبل از غنی‌سازی فلور با اسید فولیک، یک نفر در هزار نفر در ایالات متحده بود. اما در شمال و جنوب کالیفرنیا این میزان یک مورد در هر ۵۰۰ تولد بود. در بخش‌هایی از چین میزان این نقص به یک مورد در هر ۲۰۰ نفر می‌رسید. عوامل مختلف ژنتیکی و محیطی مسئول ایجاد این تنوع هستند. عوامل ژنتیکی ایجاد کننده NTDs همچنان ناشناخته‌اند ولی اخیراً جهش‌هایی در ژن‌های *VANGL* شناسایی شده‌اند که با دلایل فامیلی این نقایص مرتبط می‌باشند. ژن‌های *VANGL* بخشی از مسیر قطبیت سلولی مسطح (planar cell polarity pathway) هستند (فصل ۱ را ببینید) که روند گسترش همگرا را تنظیم می‌کنند. در طی این روند لوله عصبی طویل شده و بسته شدن طبیعی آن صورت می‌گیرد.

بدون در نظر گرفتن منطقه یا کشوری که در آن NTDs اتفاق افتاده است با تجویز **اسید فولیک**، میزان بروز این نقایص به طور معنی‌داری کاهش یافته است. به طور مثال میزان بروز نقایص لوله عصبی در حال حاضر در ایالات متحده یک مورد در هر ۱۵۰۰ تولد است. تخمین زده می‌شود که ۵۰ الی ۷۰ درصد NTDs با مصرف روزانه ۴۰۰ میکروگرم اسید فولیک (مقداری که در اغلب مولتی‌ویتامین‌ها هست) سه ماه قبل از بارداری و ادامه آن در بارداری، می‌توان از این نقایص پیشگیری نمود. از آنجایی که ۵۰ درصد بارداری‌ها برنامه‌ریزی نشده است، توصیه می‌شود که همهٔ زنان در سنین باروری، مولتی‌ویتامین حاوی ۴۰۰ میکروگرم اسید فولیک را به طور روزانه مصرف کنند. اگر زنی سابقه تولد نوزاد مبتلا به NTD را دارد یا سابقه این ناهنجاری در خانواده او وجود دارد، بهتر است روزانه ۴۰۰ میکروگرم اسید فولیک مصرف کند و در زمانی که قصد بارداری دارد از یک ماه قبل از بارداری این مقدار را به **۴۰۰۰ میکروگرم** در روز افزایش و این میزان را در ۳ ماه اول حاملگی ادامه دهد.

■ مشتقات لایه زایای مزودرم

در ابتدا سلول‌های لایه زایای مزودرم صفحهٔ نازکی از بافت سستی را در دو سوی خط وسط می‌سازند (شکل ۸-۶). تقریباً در روز هفدهم، سلول‌های نزدیک خط وسط تزاید یافته و صفحه بافتی ضخیمی را می‌سازند که تحت عنوان **مزودرم کنار محوری** (paraxial mesoderm) شناخته می‌شود (شکل ۸-۶). خارج‌تر از آن لایهٔ مزودرم نازک باقی می‌ماند و **مزودرم صفحه جانبی** (lateral plate mesoderm) را می‌سازد. با ظهور و به هم آمیختگی حفره‌های بین سلولی در مزودرم صفحه جانبی، این بافت به دو لایه تقسیم می‌شود (شکل ۸B,C-۶):

- یک لایه در امتداد مزودرم پوشانندهٔ آمنیون که به آن **لایه مزودرم پیکری** یا **جداری** (somatic or parietal) گفته می‌شود.
- لایه ممتد با مزودرم پوشانندهٔ کیسه زرده که **لایه مزودرمی احشایی** یا **اسپلانکنیک** (splanchnic or visceral) نام دارد (شکل‌های ۸C,D-۶ و ۹-۶).

این لایه‌ها همراه با هم حفرهٔ جدیدی به نام **حفرهٔ داخل رویانی** (intraembryonic cavity) می‌سازند که در امتداد حفرهٔ خارج رویانی در هر دو سمت جنین است. **مزودرم بینابینی** (intermediate mesoderm) مزودرم کنار محوری و صفحه جانبی را به هم متصل می‌کند (شکل‌های ۸B,D-۶ و ۹-۶).

مزودرم کنار محوری

با شروع هفته سوم مزودرم کنار محوری به صورت قطعه‌ای سازمان‌دهی می‌شود. این قطعات که تحت عنوان **سومیتومر**

Scanned by CamScanner

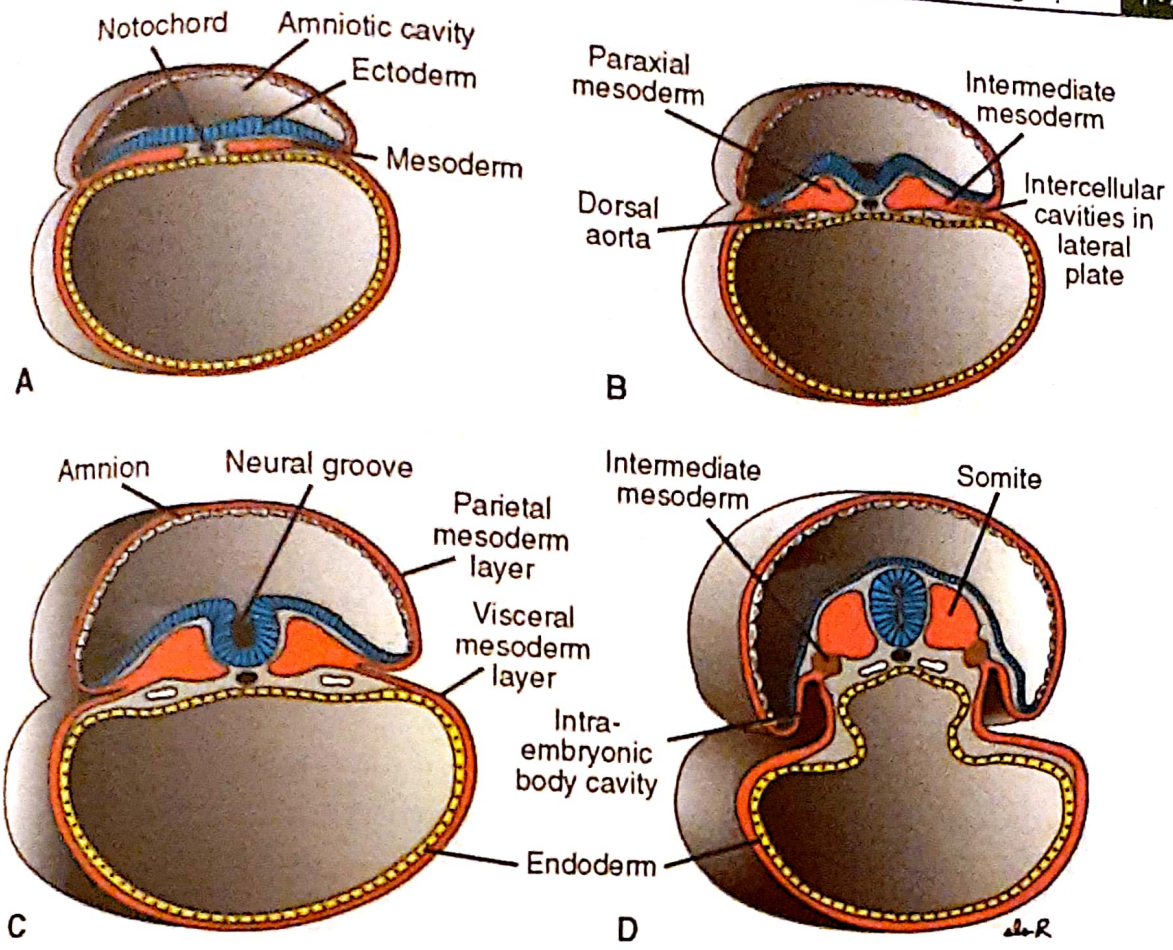

شکل ۸-۶. مقاطع عرضی تکوین لایه زایای مزودرم را نشان می‌دهند. **A.** روز ۱۷، **B.** روز ۱۹، **C.** روز ۲۰، **D.** روز ۲۱. صفحهٔ نازک مزودرمی، به مزودرم کنار محوری (سومیت‌های آینده)، مزودرم بینابینی (واحدهای دفعی آینده) و مزودرم صفحه جانبی تبدیل می‌شود. مزودرم صفحه جانبی به لایه‌های مزودرم جداری و احشایی که حفره داخل رویانی را آستر می‌کنند، تقسیم می‌شود.

(somitomere) شناخته می‌شوند، ابتدا در ناحیهٔ سری رویان ظاهر شده و شکل‌گیری آنها در جهت سری ـ دمی پیش می‌رود. هر سومیتومر از سلول‌های مزودرمی آرایش یافته در حلقه‌های متحدالمرکز در اطراف یک مرکز یک واحد، تشکیل شده است. در ناحیهٔ سر، سومیتومرها همراه با سگمانتاسیون (قطعه قطعه شدن) صفحهٔ عصبی، **نورومرها** (neuromeres) را می‌سازند و در تشکیل مزانشیم سر شرکت می‌کنند (فصل ۱۷ را ببینید). از ناحیهٔ پس‌سری به سمت پایین، بقیه سومیتومرها، سومیت‌ها را می‌سازند. اولین جفت سومیت‌ها در ناحیهٔ پس‌سری رویان، تقریباً در روز بیستم تکامل ایجاد می‌شود (شکل ۲C,D-۶). از این محل، سومیت‌های جدید در یک ترتیب سری ـ دمی (شکل ۱۰-۶) با سرعت تقریباً سه جفت در هر روز ظاهر می‌شوند و تا پایان هفته پنجم ۴۲ تا ۴۴ جفت به وجود می‌آید (شکل‌های ۴B-۶ و ۱۰-۶). ۴ جفت سومیت پس‌سری، ۸ جفت گردنی، ۱۲ جفت سینه‌ای، ۵ جفت کمری، ۵ جفت خارجی و ۸ الی ۱۰ جفت سومیت دنبالچه‌ای وجود دارند. در ادامه، اولین سومیت پس‌سری و پنج الی هفت جفت سومیت دنبالچه‌ای آخر ناپدید می‌شوند و سومیت‌های باقی مانده اسکلت محوری را می‌سازند (فصل ۱۰ را ببینید). از آنجایی که سومیت‌ها در زمان‌های مشخصی ظاهر می‌شوند، می‌توان سن جنین را در این دوره زمانی، با شمردن سومیت‌ها به دقت محاسبه کرد (جدول ۲-۶).

تنظیم مولکولی تشکیل سومیت‌ها

شکل‌گیری سومیت‌های قطعه قطعه شده از مزودرم پیش‌سومیتی (کنار محوری) غیرقطعه‌ای (شکل ۱۰-۶) به **ساعت قطعه‌ای شدن** (segmentation clock) بستگی دارد

Scanned by CamScanner

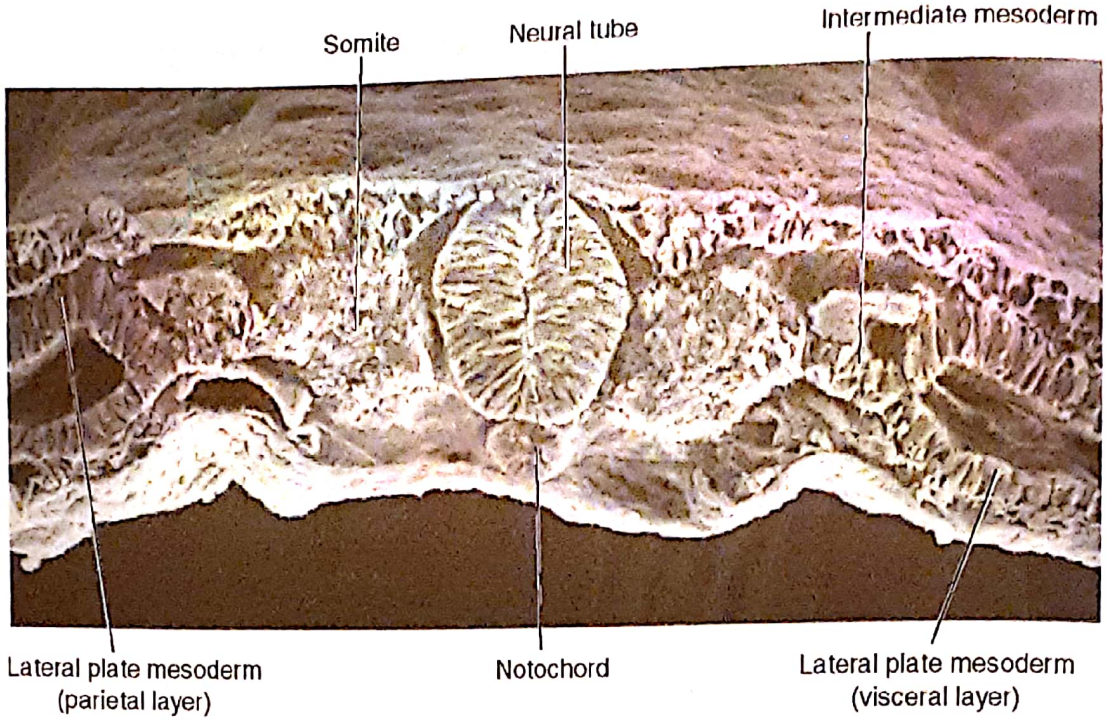

شکل ۹-۶ مقطع عرضی از سومیت‌ها و لوله عصبی که سازمان‌دهی مزودرم کنار محوری به سومیت‌ها و همچنین مزودرم صفحه جانبی و مزودرم بینابینی را نشان می‌دهد.

جدول ۲-۶ تعداد سومیت‌ها در ارتباط با سن تقریبی رویان (بر حسب روز)

سن تقریبی (روز)	تعداد سومیت‌ها
۲۰	۱-۴
۲۱	۴-۷
۲۲	۷-۱۰
۲۳	۱۰-۱۳
۲۴	۱۳-۱۷
۲۵	۱۷-۲۰
۲۶	۲۰-۲۳
۲۷	۲۳-۲۶
۲۸	۲۶-۲۹
۳۰	۳۴-۳۵

که با بیان چرخه‌ای تعدادی از ژن‌ها ایجاد می‌شود. ژن‌های چرخه‌ای (cyclic genes) شامل اعضای مسیرهای پیام‌رسانی ***NOTCH*** و ***WNT*** است که در یک الگوی نوسانی در مزودرم پیش‌سومیتی، بیان می‌شوند. بدین ترتیب، پروتئین Notch در مزودرم پیش‌سومیتی تجمع می‌یابد و برای تشکیل سومیت بعدی طرح‌ریزی می‌کند. سپس با تشکیل سومیت از مقدار پروتئین Notch کاسته می‌شود. افزایش پروتئین Notch باعث فعال شدن سایر ژن‌های ایجاد کننده الگوی قطعه‌ای که سومیت را ایجاد می‌کنند، می‌شود. محدودهٔ هر سومیت توسط **اسید رتینوئیک** (RA) و ترکیبی از **FGF-8** و **WNT3a** تنظیم می‌گردد. RA با غلظت بالا در ناحیه سری و با غلظت پایین در ناحیه دمی ولی ترکیب پروتئین‌های **FGF8** و **WNT3a** با غلظت بالا در ناحیه دمی و غلظت پایین در ناحیه سری بیان می‌شوند. این شیب‌های بیان دارای همپوشانی، ساعت قطعه‌ای شدن و فعالیت مسیر NOTCH را کنترل می‌کنند.

تمایز سومیت‌ها

زمانی که سومیت‌ها از مزودرم پیش‌سومیتی به وجود می‌آیند، به شکل یک توپی از سلول‌های مزودرمی (شبیه فیبروبلاست) هستند. این سلول‌ها بعداً تحت فرآیند اپی‌تلیزاسیون (epithelization) قرار می‌گیرند و به شکل یک دونات (donat) حول یک لومن کوچک آرایش می‌یابند (شکل ۱۱-۶). با شروع هفته چهارم، سلول‌های سازندهٔ جدارهای شکمی و داخلی سومیت، خصوصیات اپی‌تلیالی خود را از دست می‌دهند و دوباره مزانشیمی (شبیه فیبروبلاست) شده و به

Scanned by CamScanner

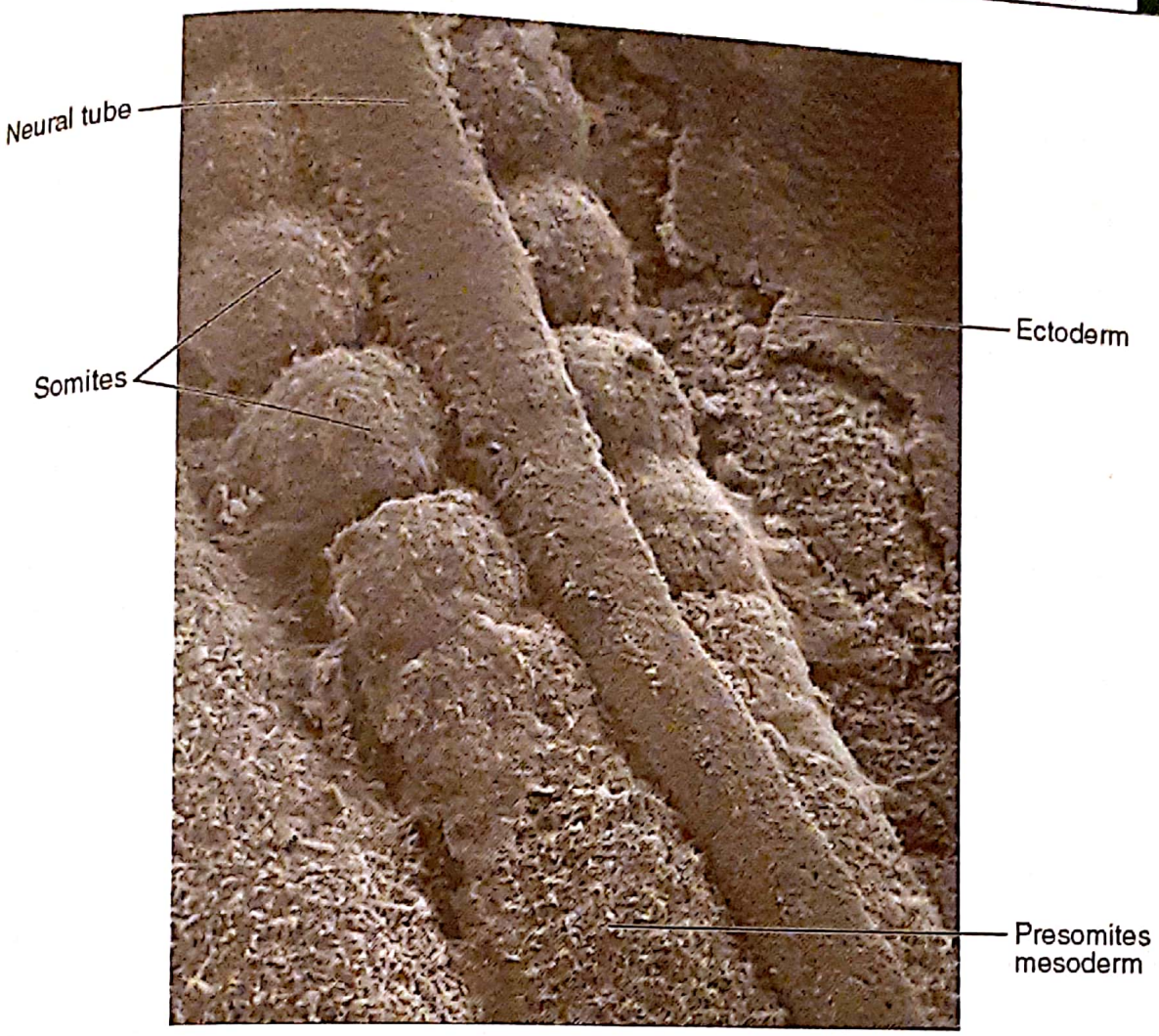

شکل ۱۰-۶ نمای پشتی سومیت‌های در حال تشکیل در امتداد لوله عصبی (اکتودرم در بخش‌هایی برداشته شده است). سومیت‌ها از مزودرم کنار محوری پیش‌سومیتی غیرقطعه‌ای در جهت دمی شکل می‌گیرند و در نواحی سری قطعه‌ای می‌شوند.

اطراف لوله عصبی و نوتوکورد می‌روند. این سلول‌ها مجموعاً تحت عنوان **اسکلروتوم** (sclerotome) شناخته می‌شوند که به مهره‌ها و دنده‌ها تبدیل خواهند شد (فصل ۱۰ را ببینید). سلول‌های لبه پشتی ـ داخلی (dorsomedial) و شکمی ـ طرفی (ventrolateral) بخش بالایی سومیت، سلول‌های پیش‌ساز عضلات و سلول‌های بین این دو گروه، درماتوم را می‌سازند (شکل ۱۱B-۶). سلول‌های هر دو گروه پیش‌سازهای عضلانی، دوباره مزانشیمی شده و به زیر درماتوم مهاجرت می‌کنند تا درمومیوتوم (dermomyotome) را بسازند (شکل ۱۱C,D-۶). علاوه بر آن سلول‌های لبه شکمی ـ طرفی به لایه جداری مزودرم صفحه جانبی مهاجرت کرده و بخش اعظم ساختار عضلانی دیواره بدن (عضلات مایل خارجی، مایل داخلی و عرضی شکم) و عضلات اندام‌ها را می‌سازند (شکل ۱۱B-۶؛ فصل ۱۱ را ببینید). سلول‌های درمومیوتوم در نهایت درم پوست پشت و عضلات پشت و دیواره بدن (عضلات بین دنده‌ای) و تعدادی از عضلات اندام‌ها را خواهند ساخت (فصل ۱۱ را ببینید).

هر میوتوم و درماتوم عصب‌دهی خود را از قطعه مبدأ خود دریافت می‌کند. عصب‌دهی آنها ارتباطی به محل مهاجرت یافته سلول‌ها ندارد. بنابراین هر سومیت دارای **اسکلروتوم** [اجزای غضروفی، تاندونی و استخوانی]، **میوتوم** (myotome) [جزء عضلانی هر قطعه] و **درماتوم** (dermatome) [که درم پشت را می‌سازد]، است. هر میوتوم و درماتوم جز عصبی قطعه‌ای مخصوص به خود را دارد.

تنظیم مولکولی تمایز سومیت

پیام‌های تمایز سومیت از ساختارهای اطراف (نوتوکورد، لوله

Scanned by CamScanner

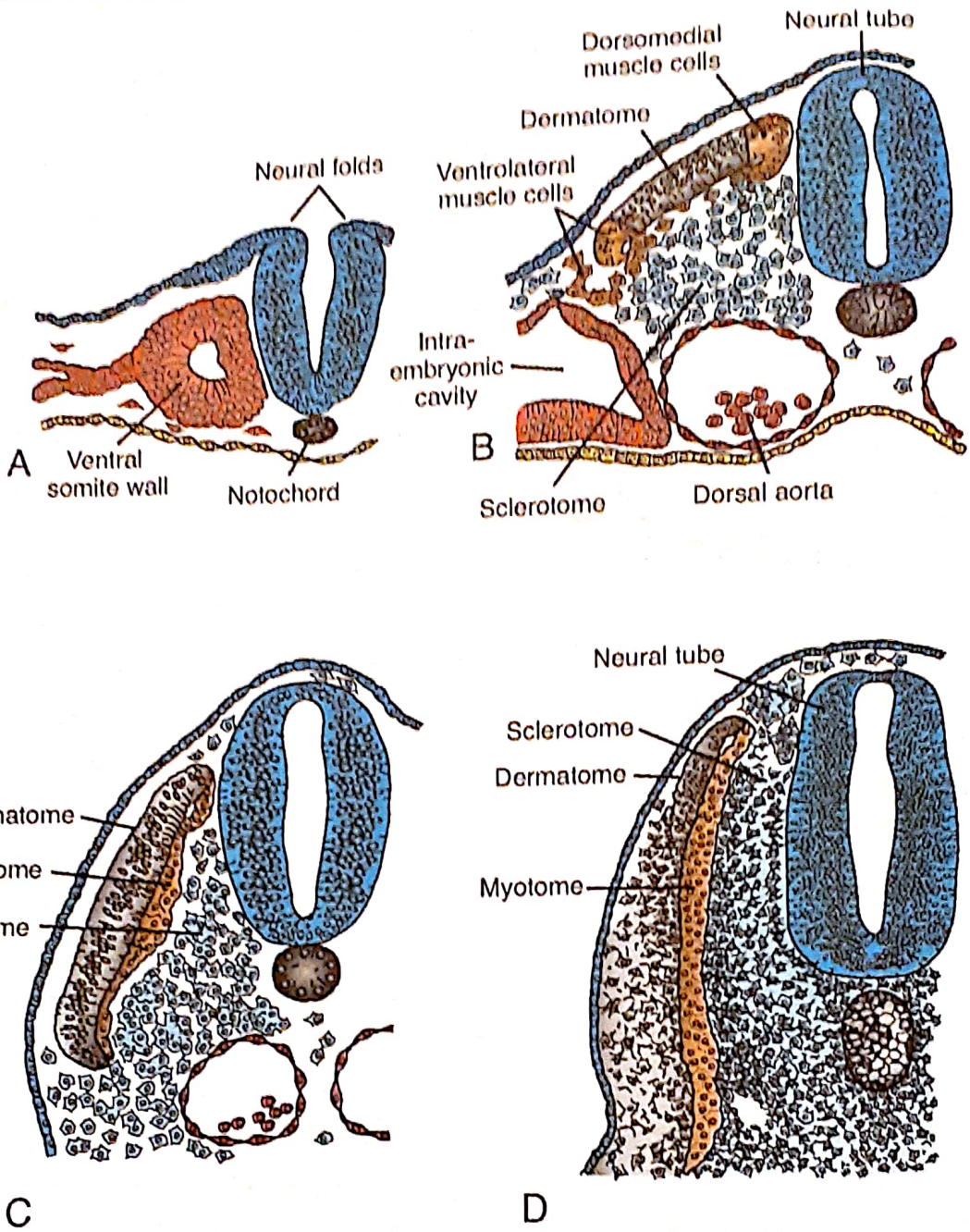

شکل ۱۱-۶ مراحل تکوین یک سومیت. **A.** سلول‌های مزودرمی دچار روند اپی‌تلیزاسیون شده و اطراف یک حفرهٔ کوچک، مرتب می‌شوند. **B.** سلول‌های جدارهای شکمی و داخلی سومیت، آرایش اپی‌تلیالی خود را از دست می‌دهند و به سمت لوله عصبی و نوتوکورد مهاجرت می‌کنند. این سلول‌ها مجموعاً اسکلروتوم را می‌سازند، که بعداً مهره‌ها و دنده‌ها را به وجود خواهد آورد. سلول‌های نواحی پشتی ـ داخلی و شکمی ـ طرفی سومیت به سلول‌های پیش‌ساز عضلات تمایز می‌یابند. سلول‌هایی که در بین این نواحی قرار دارند، درماتوم را می‌سازند. **C.** هر دو گروه سلول‌های پیش‌ساز عضلات مزانشیمی شده و به زیر درماتوم مهاجرت می‌کنند تا درمومیوتوم را بسازند (**B** و **C**)، در حالی که برخی از سلول‌های گروه شکمی ـ طرفی به لایه جداری مزودرم صفحه جانبی مهاجرت می‌کنند. **D.** در نهایت سلول‌های درماتوم نیز مزانشیمی شده و به زیر اکتودرم مهاجرت می‌کنند تا درم پشت را بسازند (**D**).

عصبی، اپی‌درم و مزودرم صفحه جانبی) می‌آیند (شکل ۱۲-۶). محصولات پروتئینی مترشحه از ژن‌های ***NOGGIN*** و **(SHH) Sonic hedgehog** که توسط نوتوکورد و صفحهٔ کفی لوله عصبی تولید شده‌اند، تبدیل شدن بخش شکمی ـ داخلی

Scanned by CamScanner

سومیت را به اسکلروتوم تحریک می‌کنند. وقتی القاء صورت گرفت، سلول‌های اسکلروتوم عامل نسخه‌برداری ***PAX1*** را بیان می‌کنند. این عامل باعث آغاز آبشاری از ژن‌های سازنده غضروف و استخوان برای شکل‌گیری مهره‌ها می‌شود. بیان ***PAX3*** (که توسط پروتئین‌های **WNT** از لوله عصبی پشتی تنظیم می‌شود) ناحیهٔ درمومیوتوم سومیت را مشخص می‌کند. پروتئین‌های WNT از لوله عصبی پشتی، بخش پشتی ـ داخلی سومیت را نیز هدف قرار داده و باعث شروع بیان ژن ویژه عضله ***(MYF5)*** در این بخش می‌شود تا پیش‌سازهای عضلانی کنار محوری (primaxial) ساخته شود. برهم‌کنش بین پروتئین مهار کننده یعنی **BMP4** (و احتمالاً **FGFs**) از مزودرم صفحه جانبی و محصولات WNT فعال کننده از اپی‌درم، باعث بیان یک ژن ویژه دیگر عضله ***(MYOD)*** از بخش پشتی ـ طرفی سومیت و تشکیل پیش‌سازهای عضلانی کنار محوری (primaxial) و دور از محور (abaxial) می‌شود. **نوروتروفین ۳ (NT-3)** [مترشحه از ناحیه پشتی لوله عصبی] بخش میانی اپی‌تلیوم پشتی سومیت را به درم تبدیل می‌کند.

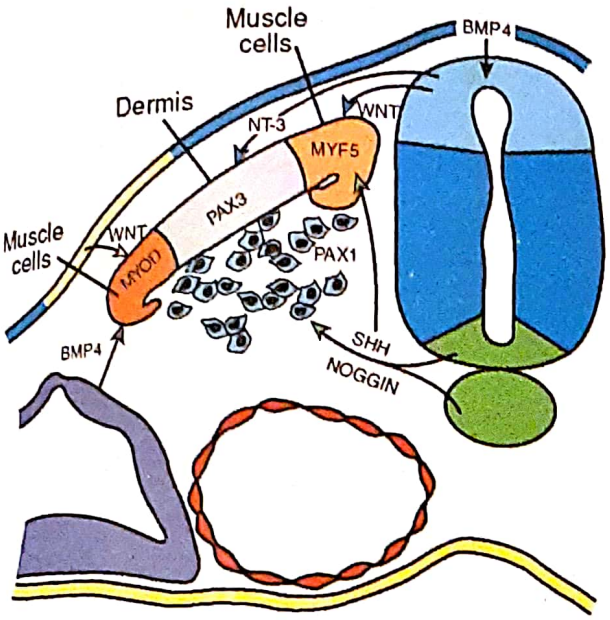

شکل ۱۲-۶. الگوهای بیان ژن‌های تنظیم کننده تمایز سومیت. sonic hedgehog و noggin ترشح شده توسط نوتوکورد و صفحه کفی لوله عصبی باعث می‌شوند تا بخش شکمی سومیت، اسکلروتوم را بسازد و *PAX1* را بیان کند. *PAX1* نیز به نوبه خود غضروف‌سازی و تشکیل مهره‌ها را کنترل می‌کند. پروتئین‌های WNT لوله عصبی پشتی، *PAX3* را فعال می‌کند. *PAX3* نیز درمومیوتوم را مشخص می‌کند. پروتئین‌های WNT نیز بخش پشتی ـ داخلی سومیت را جهت تمایز سومیت به سلول‌های پیش‌ساز عضلات و بیان ژن ویژه عضله یعنی *MYF5* تحریک می‌کند. بخش میانی پشتی سومیت تحت تأثیر نوروتروفین ۳ (NT-3) بیان شده در لوله عصبی پشتی، به درم تبدیل می‌شود. سلول‌های پیش‌ساز عضلانی دیگری نیز از بخش پشتی ـ طرفی سومیت تحت تأثیر مشترک پروتئین WNT فعال کننده و پروتئین *BMP4* مهار کننده (که با هم بیان MyoD را فعال می‌کنند) ایجاد می‌شوند.

مزودرم بینابینی

مزودرم بینابینی که موقتاً مزودرم کنار محوری را به مزودرم صفحه جانبی متصل می‌کند (شکل‌های ۸D-۶ و ۹-۶)، به ساختارهای ادراری ـ تناسلی تمایز می‌یابد. این مزودرم در نواحی گردنی و سینه‌ای فوقانی خوشه‌های سلولی قطعه‌ای (**نفروتوم‌های آینده**) را می‌سازد، در حالی که در بخش دمی‌تر، توده‌های بافتی غیرقطعه‌ای [**طناب نفروژنیک** (nephrogenic cord)] را می‌سازد. واحدهای خارج کننده دستگاه ادراری و گنادها (غدد جنسی) از مزودرم بینابینی که بخشی از آن قطعه‌قطعه و بخشی دیگر غیرقطعه قطعه است، تکوین می‌یابند (فصل ۱۶ را ببینید).

مزودرم صفحه جانبی

مزودرم صفحه جانبی به دو لایه **جداری (سوماتیک)** و **احشایی (اسپلانکنیک)** تقسیم می‌شود که به ترتیب حفره داخل رویانی را آستر کرده و ارگان‌ها را دربر می‌گیرند (شکل‌های ۸C,D-۶، ۹-۶ و ۱۳A-۶). مزودرم لایه جداری، همراه با اکتودرم روی آن، چین‌های جدار طرفی بدن را خواهد ساخت (شکل ۱۳A-۶). این چین‌ها به همراه چین‌های سری (سفالیک) و دمی (کودال)، جدار شکمی بدن را می‌بندند. سپس لایه جداری مزودرم صفحه جانبی، درم پوست جدار بدن و اندام‌ها، استخوان‌ها و بافت همبند اندام‌ها و جناغ (استرنوم) را می‌سازند. علاوه بر آن اسکلروتوم و سلول‌های پیش‌ساز عضلانی که به لایه جداری مزودرم صفحه جانبی مهاجرت می‌کنند، غضروف‌های دنده‌ای، عضلات اندام و بخش اعظم عضلات جدار بدن را می‌سازند (فصل ۱۱ را ببینید). لایه احشایی مزودرم صفحه جانبی به همراه اندودرم رویانی، دیواره لوله گوارش اولیه (gut tube) را می‌سازد (شکل ۱۳B-۶).

Scanned by CamScanner

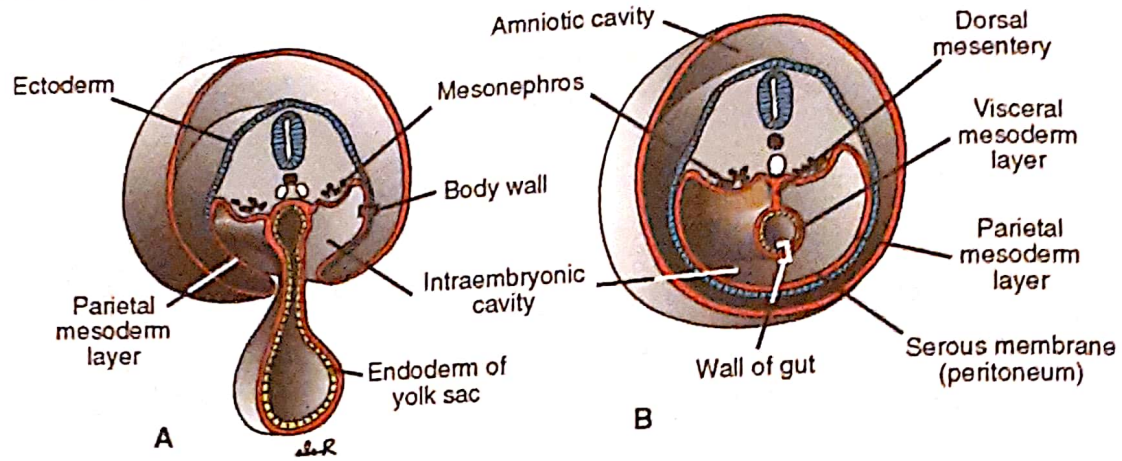

شکل ۱۳-۶ A. مقطع عرضی از رویان ۲۱ روزه در ناحیهٔ مزونفروز که لایه‌های مزودرم جداری و احشایی را نشان می‌دهد. حفرات داخل رویانی با حفرهٔ خارج رویانی (حفرهٔ کوریونیک) در ارتباط هستند. **B.** مقطع در پایان هفته چهارم. مزودرم جداری و اکتودرم رویی، جدار شکمی و طرفی بدن را می‌سازند. به غشای صفاقی (سروزی) توجه کنید.

سلول‌های مزودرمی لایه جداری احاطه کننده حفره داخل رویانی، غشاهای نازکی به نام **غشاهای مزوتلیال** (mesothelial membranes) یا **غشاهای سروزی** (serous membranes) را می‌سازند که حفرات صفاق، جنب و پریکارد را آستر کرده و مایع سروزی را ترشح می‌کنند (شکل ۶-۱۳B). سلول‌های مزودرم لایه احشایی، یک غشای سروزی نازک اطراف هر ارگان خواهند ساخت (فصل ۷ را ببینید).

خون و عروق خونی

سلول‌ها و عروق خونی نیز از مزودرم به وجود می‌آیند. عروق خونی به دو شیوه ساخته می‌شوند: **واسکولوژنزیس** (vasculogenesis) که در آن عروق خونی از جزایر خونی ساخته می‌شوند (شکل ۶-۱۴) و **آنژیوژنزیس** (angiogenesis) که مستلزم جوانه زدن از عروق از قبل موجود است. اولین جزایر خونی در هفته سوم تکامل در مزودرم احاطه کننده جدار کیسه زرده و کمی بعد در مزودرم صفحه جانبی و سایر نواحی ظاهر می‌شوند (شکل ۶-۱۵). این جزایر از سلول‌های مزودرمی مشتق می‌شوند که جهت ساخت **همانژیوبلاست‌ها** (hemangioblasts) [پیش‌ساز مشترک عروق و سلول‌های خونی] القاء شده‌اند.

با این که اولین سلول‌های خونی در جزایر خونی دیوار کیسه زرده ظاهر می‌شوند، اما این جمعیت سلولی وضعیت موقتی دارد. **سلول‌های بنیادی خون‌ساز** (hematopoietic stem cells) نهایی از مزودرم احاطه کننده آئورت در محلی نزدیک به کلیه مزونفریک در حال تکوین [منطقه‌ای به نام ناحیهٔ **آئورت ـ گناد ـ مزونفروز** (aorta-gonad-mesonephros region: AGM)] مشتق می‌شوند. این سلول‌ها در کبد تجمع می‌یابند و کبد تبدیل به ارگان اصلی خونساز رویان و جنین از (تقریباً) ماه دوم تا هفتم تکوین می‌شود. سلول‌های بنیادی از کبد به مغز استخوان می‌روند، به طوری که مغز استخوان، بافت نهایی خونساز در ماه هفتم بارداری خواهد بود و پس از آن کبد عملکرد خونسازی خود را از دست خواهد داد.

تنظیم مولکولی تشکیل عروق خونی

FGF2 تکوین جزایر خونی را از سلول‌های مزودرمی کارآمد که همانژیوبلاست‌ها را تشکیل می‌دهند، القاء می‌کند. همانژیوبلاست‌ها تحت تأثیر **عامل رشد اندوتلیال عروقی** (vascular endothelia growth factor [VEGF]) مترشحه از سلول‌های مزودرم اطراف، عروق و سلول‌های خونی را به وجود می‌آورد. پیام جهت بیان VEGF ممکن است *HOXB5* را درگیر کند. *HOXB5* باعث تنظیم افزایشی گیرنده VEGF به نام **FLK1** می‌شود (شکل ۶-۱۴). همانژیوبلاست‌ها در مرکز جزایر خونی، **سلول‌های بنیادی خونساز** (پیش‌ساز همهٔ سلول‌های خونی) را می‌سازند، در حالی که همانژیوبلاست‌های محیطی به **آنژیوبلاست‌ها** (پیش‌ساز عروق خونی) تمایز می‌یابند. این آنژیوبلاست‌ها تزاید می‌یابند و

Scanned by CamScanner

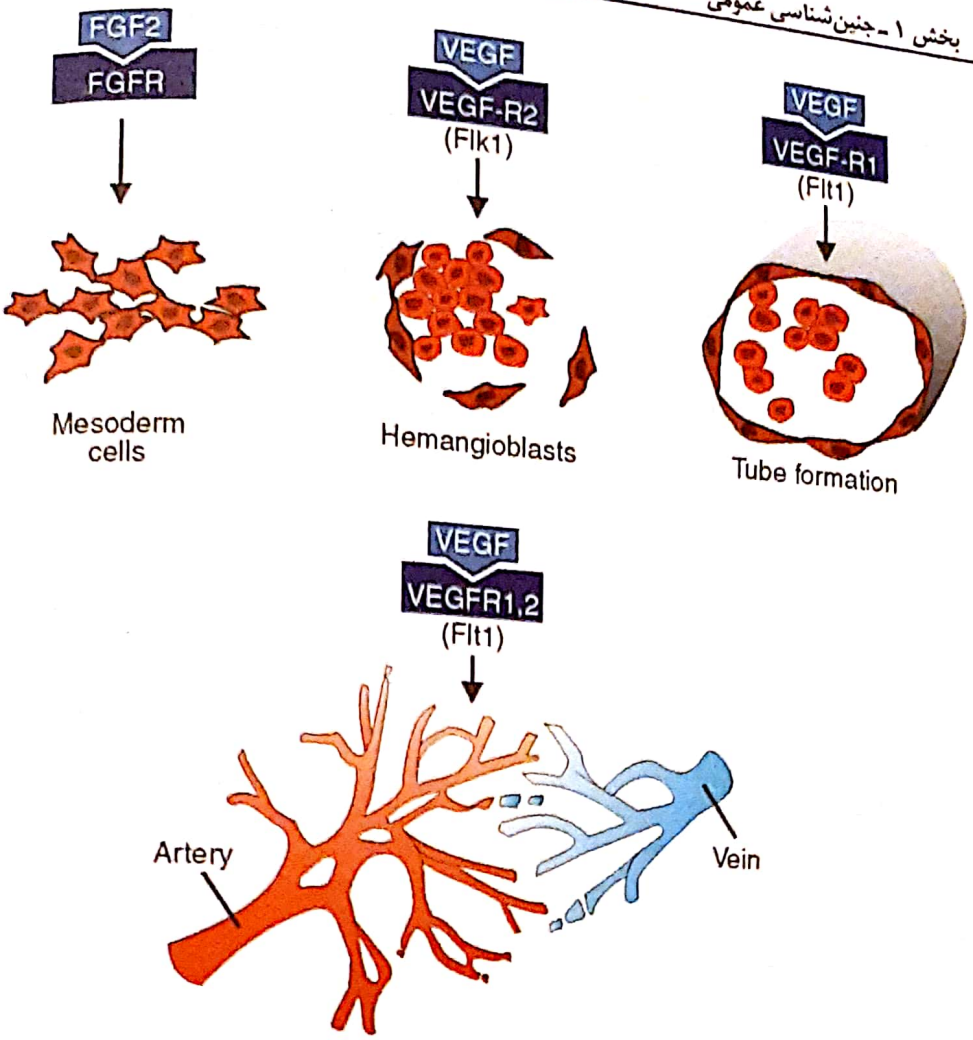

شکل ۱۴-۶ عروق خونی به دو شیوه تکامل می‌یابند: واسکولوژنزیس (**بالا**) که در آن عروق خونی از جزایر خونی مشتق می‌شوند و آنژیوژنزیس (**پایین**) که در آن عروق جدید از عروق از قبل موجود جوانه می‌زنند. در حین واسکولوژنزیس، فاکتور رشد فیبروبلاست ۲ (FGF2) به گیرنده خود بر روی زیر مجموعه‌های سلول‌های مزودرمی متصل می‌شود و آنها را جهت تشکیل همانژیوبلاست القاء می‌کند. سپس تحت تأثیر عامل رشد اندوتلیالی عروقی (VEGF) که از طریق دو گیرنده متفاوت عمل می‌کند، این سلول‌ها اندوتلیالی شده و با پیوستن به هم عروق را می‌سازند. آنژیوژنزیس نیز توسط VEGF تنظیم می‌شود. VEGF تزاید سلول‌های اندوتلیالی را در نقاطی که عروق جدید از عروق از قبل موجود جوانه خواهند زد، تحریک می‌کند. شکل‌گیری نهایی و پایداری دستگاه عروقی با عامل رشد مشتق از پلاکت‌ها (PDGF) و عامل رشد تغییر شکل دهنده بتا (TGF-β) کامل می‌شود.

در نهایت توسط VEGF مترشحه از سلول‌های مزودرم اطراف به سلول‌های اندوتلیال تبدیل می‌شوند (شکل ۱۴-۶). سپس همین عامل به هم پیوستن این سلول‌های اندوتلیال را با اولین عروق خونی ابتدایی تنظیم می‌کند.

وقتی روند واسکولوژنزیس انجام شد و یک بستر عروقی اولیه که شامل آئورت پشتی (dorsal aorta) و وریدهای کاردینال (cardinal veins) است، شکل گرفت، سایر ساختارهای عروقی توسط روند آنژیوژنزیس (جوانه زدن عروق جدید) به آن اضافه می‌شود (شکل ۱۴-۶). این روند نیز با VEGF واسطه‌گری می‌شود به طوری که VEGF تزاید سلول‌های اندوتلیال را در نقاطی که باید عروق جدید شکل بگیرند، تحریک می‌کند. بلوغ و شکل‌گیری ساختارهای عروقی تا زمانی که الگوی کامل شکل بگیرد، توسط عوامل رشد دیگری که شامل **عامل رشد مشتق از پلاکت** (Platelet-derived growth factor: **PDGF**) و **عامل رشد تغییر شکل دهنده بتا** (**TGF-β**) است، تنظیم می‌شود. اختصاصی شدن شریان‌ها،

Scanned by CamScanner

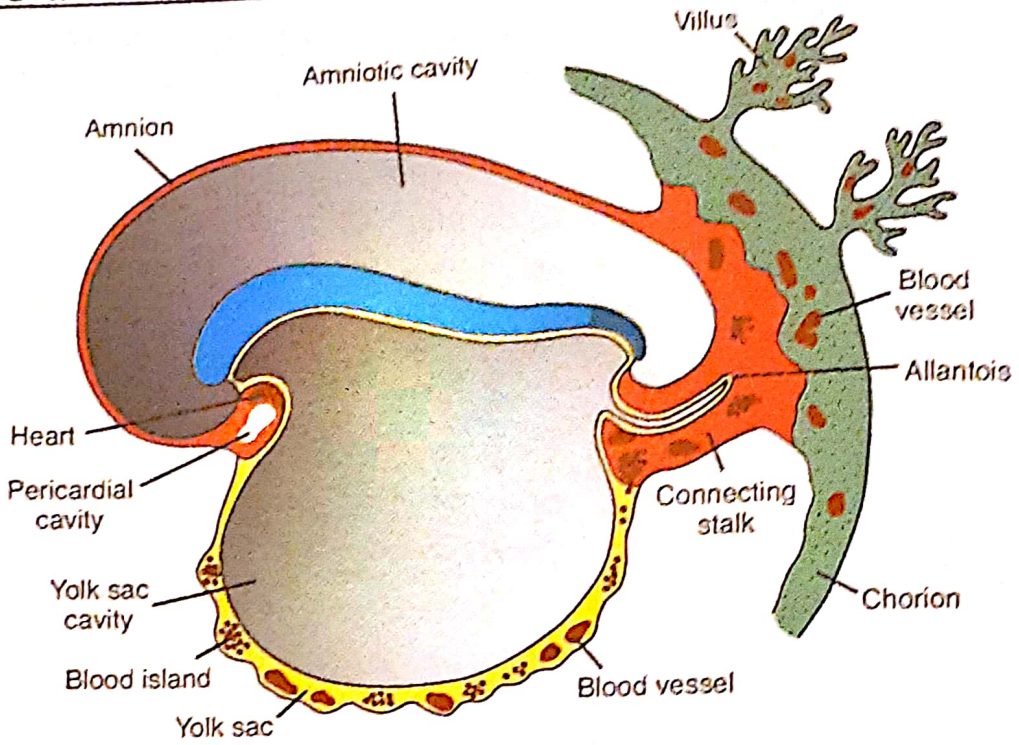

شکل ۱۵-۶ شکل‌گیری عروق خونی خارج رویانی در پرزها، کوریون، ساقه اتصال دهنده و جدار کیسه زرده در رویان پیش سومیتی تقریباً ۱۹ روزه.

وریدها و دستگاه لنفاوی کمی بعد از القای آنژیوبلاست اتفاق می‌افتد. SHH مترشحه از نوتوکورد، مزانشیم اطراف را القاء می‌کند تا *VEGF* را بیان کند. بیان *VEGF* نیز به نوبه خود **مسیر NOTCH** (مسیر گیرندهٔ ترانس‌ممبران) را القاء می‌کند. مسیر NOTCH باعث تکوین اختصاصی شریان‌ها از طریق بیان *EPHRINB2* (افرین‌ها لیگاندهایی هستند که به **گیرنده‌های Eph** در مسیری درگیر با **پیام‌رسانی تیروزین کیناز** متصل می‌شوند) می‌گردد. علاوه بر اختصاصی‌شدن شریان‌ها، بیان *EPHRINB2* باعث سرکوب سرنوشت سلول وریدی می‌شود. پیام‌رسانی NOTCH همچنین باعث تنظیم افزایشی بیان *EPHB4* (یک ژن ویژه وریدی) می‌شود، اما اینکه چگونه این ژن و سایر ژن‌ها تکوین وریدی را سازمان‌دهی می‌کند، مشخص نیست. از سوی دیگر به نظر می‌رسد *PROX1* (یک عامل رونویسی حاوی بخش هومئو [homeodomain]) ژن اصلی برای تمایز عروق لنفاوی باشد. جوانه‌زدن عروق تصادفی نبوده و دارای الگو است و به نظر می‌رسد عوامل راهنمای مشابه با عوامل به کار رفته در دستگاه عصبی در آن دخیل باشند.

■ مشتقات لایه زایای اندودرم

لوله گوارش دستگاه عصبی ایجاد شده توسط لایه زایای اندودرم است. این لایه زایا سطح شکمی رویان را می‌پوشاند و سقف کیسه زرده را می‌سازد (شکل ۱۷A-۶). به هر حال با تکوین و رشد وزیکل‌های مغزی، صفحه رویانی به درون حفرهٔ آمنیوتیک برجسته می‌شود. در این زمان طویل شدن لوله عصبی باعث می‌شود که رویان به شکل حالت جنینی خمیده شود که در این حالت نواحی (چین‌های) سری و دمی در جهت شکمی حرکت می‌کنند (شکل ۱۷-۶). به طور همزمان چین‌های طرفی در جدار بدن تشکیل می‌شوند که در جهت شکمی حرکت کرده و جدار شکمی بدن را می‌بندند (شکل ۱۸-۶). همزمان با حرکت چین‌های سری و دمی و چین‌های طرفی در جهت شکمی، آمنیون نیز با آنها به سمت پایین می‌رود و رویان درون حفره آمنیوتیک قرار می‌گیرد (شکل‌های ۱۷-۶ و ۱۸-۶). جدار شکمی بدن به جز در ناحیه ناف (جایی که ساقه اتصال دهنده و مجرای کیسه زرده به جدار متصل باقی مانده‌اند)، به طور کامل بسته می‌شود (شکل‌های ۱۷-۶ و ۱۹-۶). عدم بسته‌شدن چین‌های طرفی بدن منجر به ایجاد **نقایص جدار شکمی بدن** (ventral body wall defects) می‌گردد (فصل ۷ را ببینید).

Scanned by CamScanner

نکات بالینی

همانژیوم‌های مویرگی

همانژیوم‌های مویرگی (capillary homangiomas) تجمعات متراکم غیرطبیعی از عروق خونی مویرگی هستند که شایع‌ترین تومورهای کودکی را تشکیل می‌دهند و تقریباً در ۱۰ درصد نوزادها اتفاق می‌افتند. ممکن است این همانژیوم‌ها در هر جایی اتفاق بیفتند، اما اغلب در ساختارهای کرانیوفاسیال (جمجمه‌ای ـ صورتی) دیده می‌شوند (شکل ۱۶A-۶). ممکن است ضایعات صورتی موضعی یا منتشر باشند. ضایعات منتشر عوارض ثانویه بیشتری دارند که شامل زخم، جوشگاه زخم (اسکار) و انسداد مجاری هوایی (همانژیوماهای مندیبولار) (شکل ۱۶B-۶) است. عامل رشد شبه‌انسولین ۲ (INSULIN-LIKE GROWTH FACTOR 2) در این ضایعات زیاد بیان می‌شود و می‌تواند یکی از عوامل ایجادکنندهٔ رشد غیرطبیعی عروق باشد. اینکه آیا VEGF نقشی در این ناهنجاری دارد یا نه، مشخص نشده است.



شکل ۱۶-۶. A. همانژیوم مویرگی موضعی. **B.** همانژیوم مویرگی منتشر درگیر کنندهٔ حفره دهان.

در نتیجه رشد سری ـ دمی و بسته‌شدن چین‌های جدار طرفی بدن، بخش اعظم و ممتدی از حفرهٔ آستر شده با اندودرم، وارد بدن رویان شده و لوله گوارش اولیه را می‌سازد. این لوله به سه ناحیه تقسیم می‌شود: **پیشین روده** (foregut)، **میان روده** (midgut) و **پسین روده** (hindgut) (شکل ۱۷C-۶). میان روده موقتاً توسط یک ساقه پهن به نام **مجرای زرده‌ای** (vitelline duct) یا **مجرای کیسه زرده** (yolk sac duct) با کیسه زرده در ارتباط است (شکل ۱۷D-۶). این مجرا در ابتدا پهن است اما با رشد بیشتر رویان، باریک و طویل‌تر می‌شود (شکل‌های ۱۷D-۶ و ۱۸B-۶).

انتهای سری پیشین روده موقتاً توسط غشای اکتودرمی ـ اندودرمی که **غشای دهانی ـ حلقی** (oropharyngeal membrane) نامیده می‌شود، محدود شده است (شکل ۱۷A,C-۶). این غشا **استومادئوم** (stomadeum) [حفره دهان اولیه مشتق از اکتودرم] را از حلق (بخشی از پیشین روده مشتق شده از اندودرم) جدا می‌کند. در هفته چهارم، غشای دهانی ـ حلقی پاره شده و ارتباط بازی بین حفره دهان و روده اولیه (primitive gut) ایجاد می‌گردد (شکل ۱۷D-۶). روده خلفی نیز موقتاً به یک غشای اکتودرمی ـ اندودرمی به نام **غشای کلوآک** (cloacal membrane) خاتمه می‌یابد (شکل ۱۷C-۶). این غشاء بخش بالایی مجرایی مقعدی را که منشأ اندودرمی دارد، از بخش پایینی که **پروکتودئوم** (proctodeum) نام دارد، جدا می‌کند. پروکتودئوم در اثر اینواژیناسیون یک حفره پوشیده از اکتودرم ایجاد می‌شود. این غشا در هفته هفتم پاره می‌شود تا سوراخ مقعد ایجاد گردد.

Scanned by CamScanner

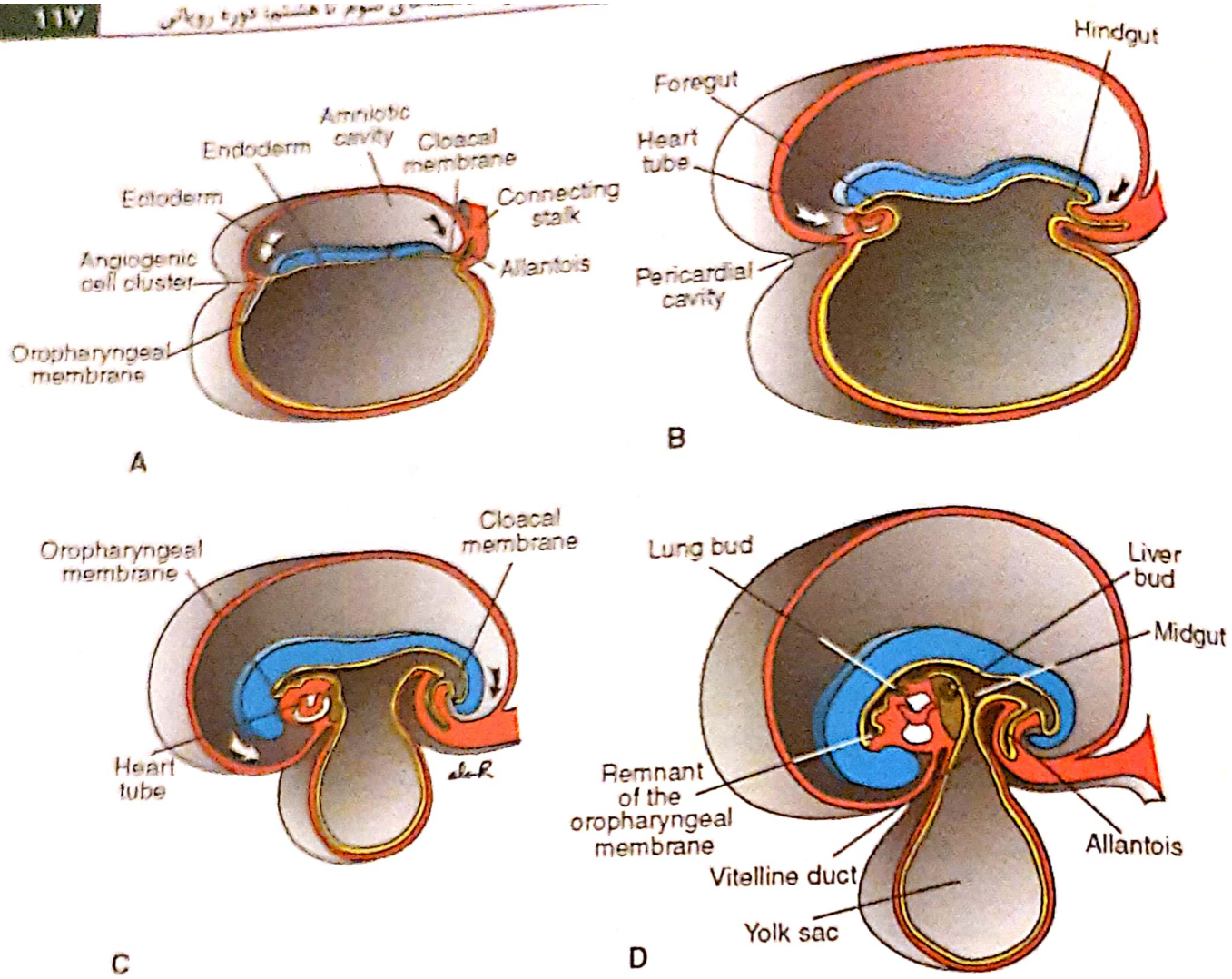

شکل ۱۷-۶ مقاطع ساژیتال در خط وسط رویان‌ها در مراحل مختلف تکوین جهت مشخص کردن چین‌خوردگی سری ـ دمی و اثر آن بر روی وضعیت حفره آستر شده با اندودرم. A. روز ۱۷. B. روز ۲۲، C. روز ۲۴، D. روز ۲۸. پیکان‌ها: چین‌خوردگی‌های سرمی و دمی.

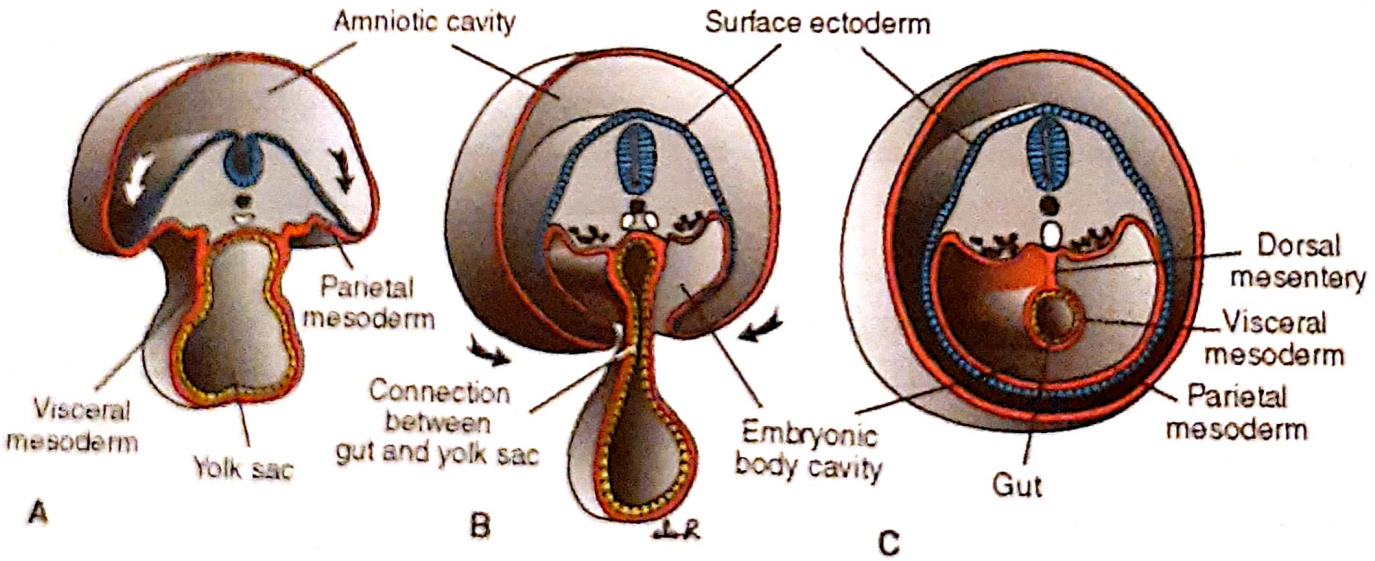

شکل ۱۸-۶ مقاطع عرضی رویان در مراحل مختلف تکوین جهت نشان دادن چگونگی اثر چین‌خوردگی طرفی بر روی حفرهٔ آستر شده با اندودرم. A. چین‌خوردگی شروع می‌شود. B. مقطع عرضی از وسط میان روده برای نشان دادن ارتباط بین روده و کیسه زرده. C. مقطع بلافاصله در پایین میان روده برای نشان‌دادن جدار قدامی شکم و معلق بودن روده از جدار خلفی شکم توسط مزانتر آن. پیکان‌ها: چین‌خوردگی‌های طرفی.

Scanned by CamScanner

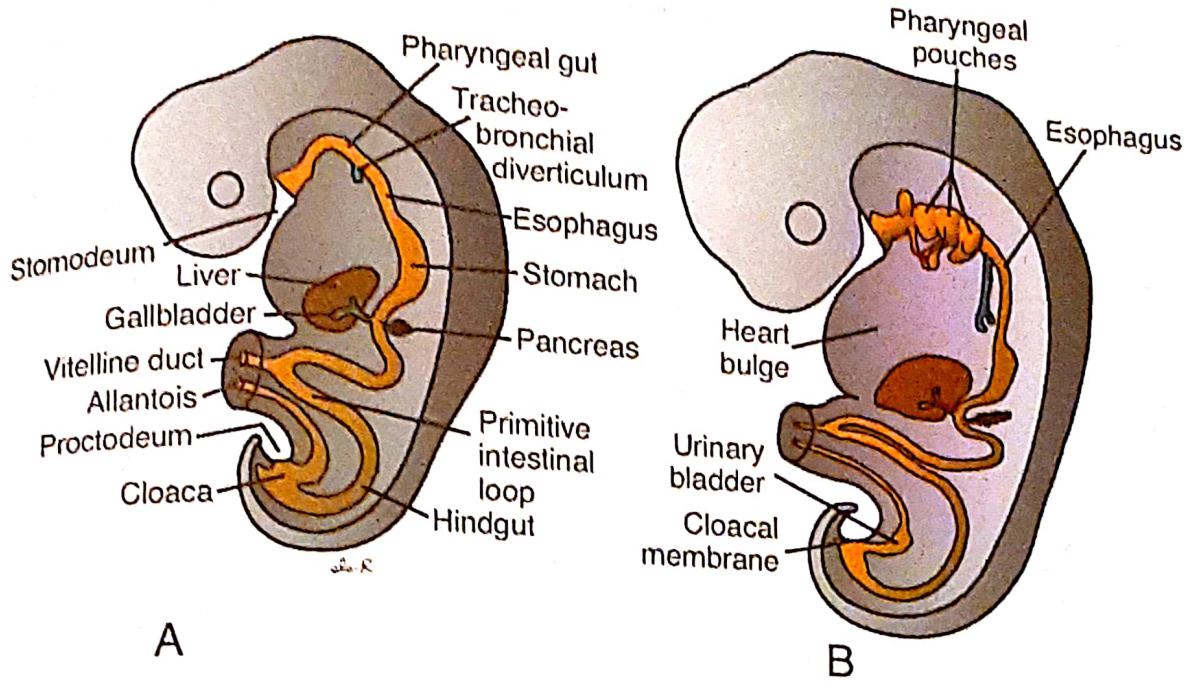

شکل ۱۹-۶ مقاطع ساژیتال رویان‌هایی که مشتقات لایه زایای اندودرمی را نشان می‌دهند. **A.** بن‌بست‌های حلقی، آستر اپی‌تلیومی جوانه‌های ریوی و نای، کبد، کیسه صفرا و پانکراس. **B.** مثانه از کلواک مشتق شده است و در این مرحله از تکوین با آلانتوئیس ارتباط آزادانه دارد.

نتیجهٔ مهم دیگر رشد سری ـ دمی و چین‌خوردگی طرفی الحاق نسبی آلانتوئیس به درون بدن رویان در جایی که **کلواک** (cloaca) را می‌سازد، است (شکل ۱۹A-۶). بخش دیستال آلانتوئیس ارتباط خود را با ساقه اتصال دهنده حفظ می‌کند. تا هفته پنجم مجرای کیسه زرده، آلانتوئیس و عروق نافی به ناحیهٔ نافی محدود می‌شوند (شکل ۱۹-۶).

نقش کیسه زرده مشخص نشده است. ممکن است کیسه زرده در مراحل اولیه تکوین قبل از به وجود آمدن عروق خونی به عنوان یک ارگان تغذیه کننده عمل کند. همچنین کیسه زرده در تشکیل برخی سلول‌های خونی اولیه شرکت می‌کند. البته این نقش موقتی است. یکی از عملکردهای اصلی کیسه زرده ایجاد محلی برای سلول‌های زایا (germ cells) است. این سلول‌ها در جدار خلفی کیسه زرده قرار می‌گیرند و سپس به سمت گنادها مهاجرت می‌کنند تا اووسیت‌ها و اسپرم‌ها را بسازند (فصل ۱۶ را ببینید).

بدین ترتیب، لایه زایای اندودرم در ابتدا اپی‌تلیوم پوشاننده روده اولیه و بخش‌های داخلی رویانی آلانتوئیس و مجرای زرده‌ای را می‌سازد (شکل ۱۹A-۶). در ادامه تکامل از این لایه مشتقات زیر ایجاد می‌شود:

- اپی‌تلیوم آستر کننده مجرای تنفسی
- **پارانشیم** تیروئید، پاراتیروئید، کبد، پانکراس (فصول ۱۵ و ۱۷ را ببینید).
- استرومای مشبک لوزه‌ها و تیموس
- اپی‌تلیوم آستر کننده مثانه و پیشابراه (فصل ۱۶ را ببینید).
- اپی‌تلیوم آستر کننده حفرهٔ صماخی و لوله شنوایی (فصل ۱۹ را ببینید).

■ الگوی محور قدامی ـ خلفی: تنظیم توسط ژن‌های هومئوباکس

ژن‌های **هومئوباکس** (homeobox) به دلیل داشتن **بخش هومئو** (homeodomain) [یک موتیف (motif) متصل شونده به DNA]، به اسم **هومئوباکس** شناخته شده‌اند. این ژن‌ها عامل رونویسی را که باعث فعال‌شدن آبشاری از ژن‌های تنظیم کنندهٔ پدیده‌های مثل قطعه‌قطعه شدن و شکل‌گیری محورها می‌شوند را کدگذاری می‌کنند. بسیاری از ژن‌های هومئوباکس در **خوشه‌های هومئوتیک** (homeotic clusters) جمع شده‌اند، در حالی که سایر ژن‌ها نیز حاوی

Scanned by CamScanner

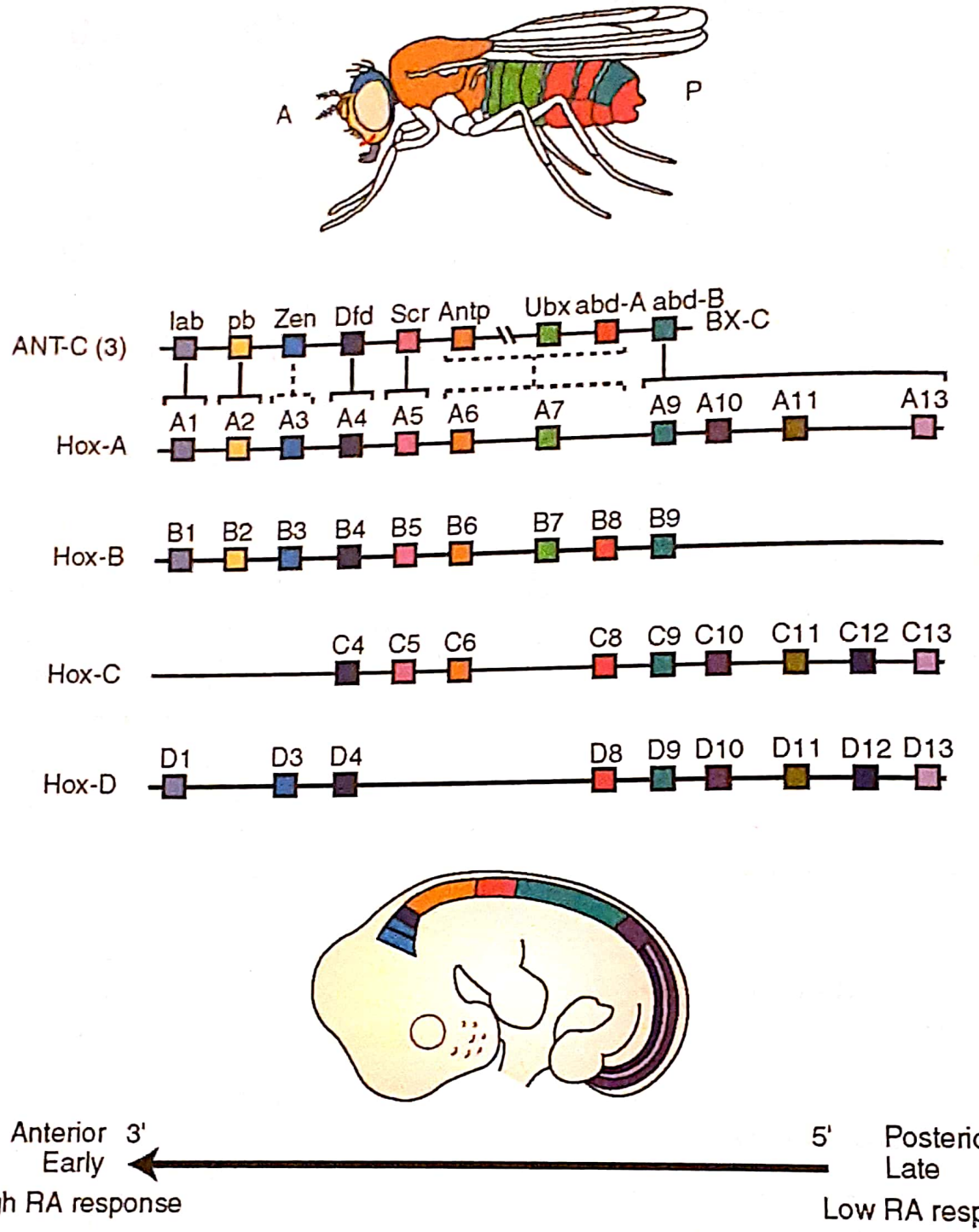

شکل ۲۰-۶ پیکان طرز قرارگیری ژن‌های هومئوباکس کلاس‌های *Antennapedia (ANT-C)* و *Bithorax (BX-C)* مگس سرکه و ژن‌های همولوگ محافظت شده همان کلاس‌ها را در انسان نشان می‌دهد. در حین تکامل (evolution) این ژن‌ها مضاعف و دو برابر شده‌اند، به طوری که در انسان چهار نسخه از آنها بر روی چهار کروموزوم متفاوت قرار گرفته‌اند. همولوژی بین ژن‌های مگس سرکه و ژن‌های هر خوشه ژنی انسانی با رنگ مشخص شده است. ژن‌های دارای شمارهٔ مشابه اما قرار گرفته بر روی کروموزوم‌های متفاوت، یک گروه پارالوگ را می‌سازند. همان طور که در دیاگرام‌های رویان مگس و موش نشان داده شده است، بیان ژن‌ها در جهت سری به دمی از انتهای ′۳ (که زودتر بیان می‌شود) به ′۵ (که دیرتر بیان می‌شود) است. اسید رتینوئیک (RA) بیان این ژن‌ها را تعدیل می‌کند. البته ژن‌هایی که در انتهای ′۳ قرار دارند، به این ترکیب پاسخ بیشتری نشان می‌دهند.

Scanned by CamScanner

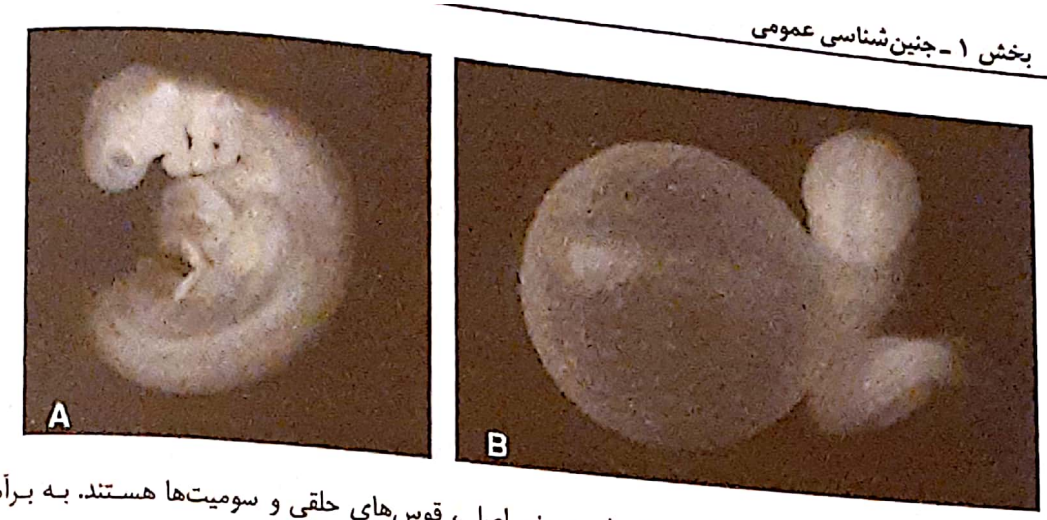

شیوه ۲۱-۶ A. نمای طرفی رویان ۲۸ سومیتی انسان. ویژگی‌های بیرونی اصلی، قوس‌های حلقی و سومیت‌ها هستند. به برآمدگی کبدی - پریکاردیال توجه کنید. B. همان رویان از زاویهٔ متفاوت برای نشان دادن اندازه کیسه زرده.

بخش هومئو (homeodomain) هستند. یک خوشه مهم از ژن‌های تعیین کننده محور سری - دمی، مجموعه ژنی هومئوتیک ***Hom-C*** در مگس سرکه است. این ژن‌ها که حاوی کلاس‌های ***Antennapedia*** و ***Bithorax*** از ژن‌های هومئوتیک هستند، در یک کروموزوم منفرد به شکل یک واحد عملکردی طبقه‌بندی شده‌اند. بنابراین، ژن‌های تعیین کننده ساختارهای سری‌تر که در انتهای ′۳ رشته DNA قرار گرفته‌اند، در ابتدا بیان می‌شوند و ژن‌های تنظیم کننده تکوین خلفی که در انتهای ′۵ قرار گرفته‌اند، پس از آن بیان می‌شوند (شکل ۲۰-۶).

این ژن‌ها در انسان **محافظت شده‌اند** (conserved)، به طوری که چهار کپی (***HOXA*** ،***HOXB*** ،***HOXC*** و ***HOXD***) از آنها وجود دارند که همانند ژن‌های مشابه مگس سرکه مرتب شده و بیان می‌شوند. بنابراین هر خوشه در کروموزومی جداگانه قرار دارد و ژن‌ها در هر گروه از ۱ تا ۱۳ شماره‌گذاری شده‌اند (شکل ۲۰-۶). ژن‌هایی با شماره مشابه (اما متعلق به خوشه‌های متفاوت) یک گروه **پارالوگ** مثل ***HOXA4*** ،***HOXB4*** ،***HOXC4*** و ***HOXD4*** می‌سازند. الگوی بیان این ژن‌ها براساس شواهدی که از آزمایشات **knockout** (که در آن موش‌هایی به وجود می‌آیند که یک ژن یا تعداد بیشتری از ژن‌ها وجود ندارند) به دست آمده‌اند، از فرضیه نقش این ژن‌ها در الگوی سر به دم مشتقات هر سه لایه زایا حمایت می‌کنند. برای مثال الگوی بیان دارای همپوشانی کد ***HOX*** در سومیت‌ها و مهره‌ها وجود دارد و ژن‌های قرار گرفته به سمت ′۳ در هر خوشه در قطعات سری‌تر بیان شده و تکوین آنها را تنظیم می‌کند (شکل ۲۰-۶).

جدول ۳-۶ طول سر تا کفل (CRL) در ارتباط با سن تقریبی رویان برحسب هفته

CRL (میلی‌متر)	سن تقریبی (هفته)
۵-۸	۵
۱۰-۱۴	۶
۱۷-۲۲	۷
۲۸-۳۰	۸

■ نمای خارجی در ماه دوم

در پایان هفته چهارم، وقتی رویان تقریباً ۲۸ سومیت دارد، ویژگی‌های اصلی خارجی رویان، سومیت‌ها و قوس‌های حلقی هستند (شکل ۲۱-۶). بنابراین سن رویان معمولاً با تعداد سومیت‌ها تعیین می‌شود (جدول ۲-۶). از آنجایی که شمارش سومیت‌ها در ماه دوم تکوین سخت می‌شود، سن رویان را با اندازه‌گیری **طول سر تا کفل** (CRL [crown-rump length]) تعیین و برحسب میلی‌متر بیان می‌کنند (جدول ۳-۶). CRL اندازهٔ فرق جمجمه (vertex of the skull) تا نقطهٔ وسط بین رأس کفل‌ها است.

در طول ماه دوم تکامل، ظاهر بیرونی رویان به واسطه افزایش اندازهٔ سر و شکل‌گیری اندام‌ها، صورت، گوش‌ها، بینی و چشم‌ها تغییر می‌کند. با شروع هفته پنجم، اندام‌های فوقانی (forelimbs) و اندام‌های تحتانی (hind limbs) به شکل جوانه‌های پارویی شکل ظاهر می‌شوند (شکل ۲۲-۶). اندام‌های

Scanned by CamScanner



شکل ۲۲-۶ رویان انسان (CRL: ۹/۸ میلی‌متر، هفته پنجم) (۲۹/۹×). اندام‌های فوقانی پارو شکل هستند.

فوقانی در پشت برآمدگی پریکاردی و در سطح چهارمین سومیت گردنی تا اولین سومیت سینه‌ای قرار گرفته‌اند که این موقعیت عصب‌گیری آنها از **شبکه بازویی** (brachial plexus) را توجیه می‌کند. جوانه‌های اندام‌های تحتانی با اندکی تأخیر بلافاصله در پایین محل اتصال ساقه نافی در سطح سومیت‌های کمری و خاجی فوقانی ظاهر می‌شوند. با رشد بیشتر، بخش‌های انتهایی جوانه‌ها پهن می‌شوند و یک تنگی مدور آنها را از قطعه استوانه‌ای‌تر پروگزیمال جدا می‌کند (شکل ۲۳-۶). به زودی چهار ناودان شعاعی که پنج ناحیهٔ نسبتاً ضخیم را از هم جدا می‌کنند، در بخش دیستال جوانه‌ها ظاهر می‌شوند که نشان‌دهنده نمای اولیه تشکیل انگشتان هستند (شکل ۲۳-۶).

این ناودان‌ها که تحت عنوان **شعاع‌ها** (rays) شناخته می‌شوند، ابتدا در ناحیه دست و اندکی بعد در پاها نیز ظاهر می‌گردند. تکوین اندام فوقانی از لحاظ زمانی اندکی جلوتر از اندام تحتانی پیش می‌رود. همزمان با تشکیل انگشتان دست و پا

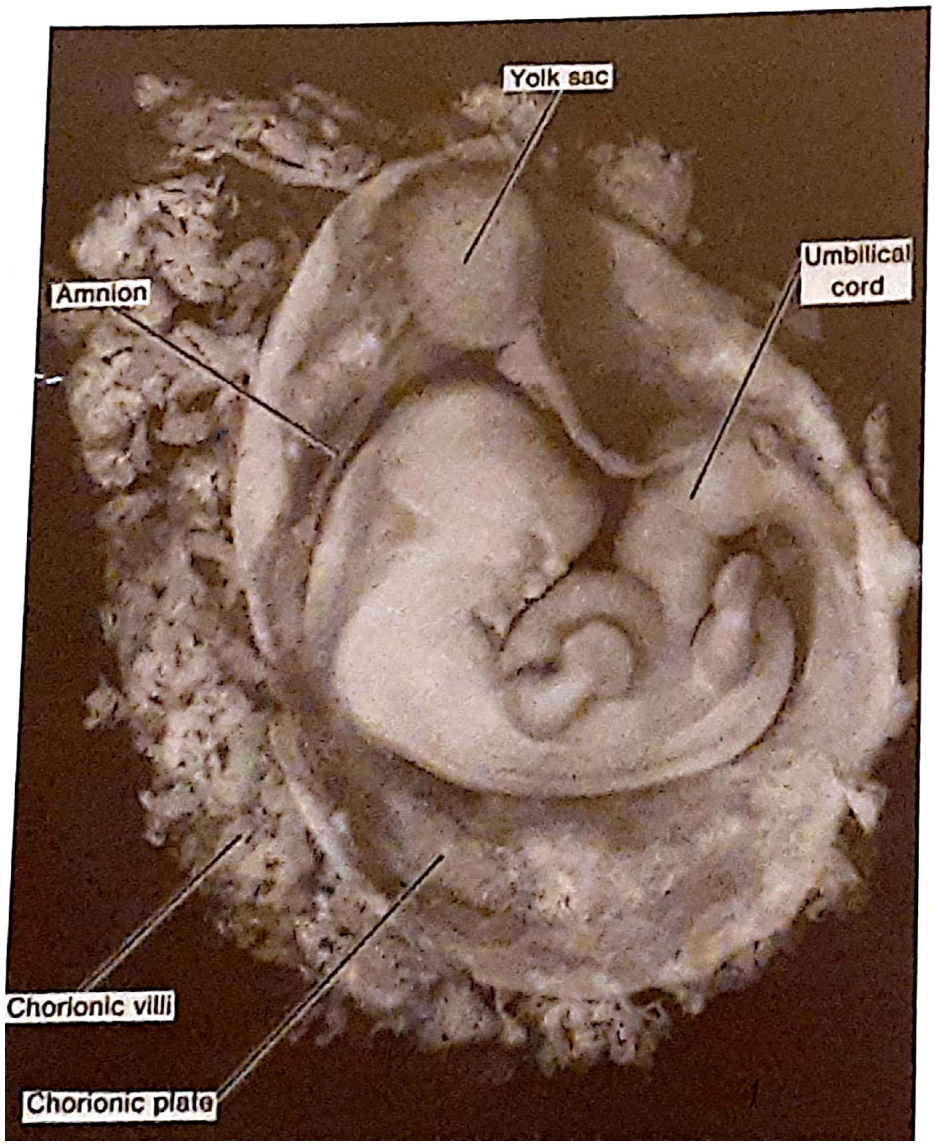

شکل ۲۳-۶ رویان انسان (CRL: ۱۳ میلی‌متر، هفته ششم). کیسه زرده در حفره کوریونی قرار دارد.

Scanned by CamScanner

نکات بالینی

نواقص مادرزادی

اصلی ترین ارگان‌ها و دستگاه‌های ارگان‌ها در طول هفته‌های سوم تا هفتم تکامل شکل می‌گیرند. به همین دلیل به این دوره را که برای تکوین طبیعی حیاتی است، دوره **ارگان‌زایی** (organogenesis) یا **رویان‌زایی** (embryogenesis) گفته می‌شود. جمعیت‌های **سلول‌های بنیادی** (stem cells) هر یک از پیش‌سازهای ارگان‌ها را شکل می‌دهند و این برهم‌کنش‌ها به آسیب‌های ژنتیکی و تأثیرات محیطی حساس هستند. بنابراین **هفته سوم تا هفتم** زمانی است که **بیشترین نواقص مادرزادی ساختاری اصلی ایجاد می‌شوند.** متأسفانه ممکن است در حین این دوره حیاتی، مادر از بارداری خود به خصوص در طول هفته‌های سوم و چهارم که رویان خیلی آسیب‌پذیرتر است، مطلع نباشد. در نتیجه ممکن است از عوامل مضر مثل سیگار کشیدن یا الکل پرهیز نکند. اطلاع از اتفاقات اصلی ارگان‌زایی برای مشخص کردن زمانی که یک نقص خاص ایجاد شده است و در نتیجه مشخص کردن دلایل احتمالی بدشکلی‌ها حائز اهمیت است (فصل ۹ را ببینید).

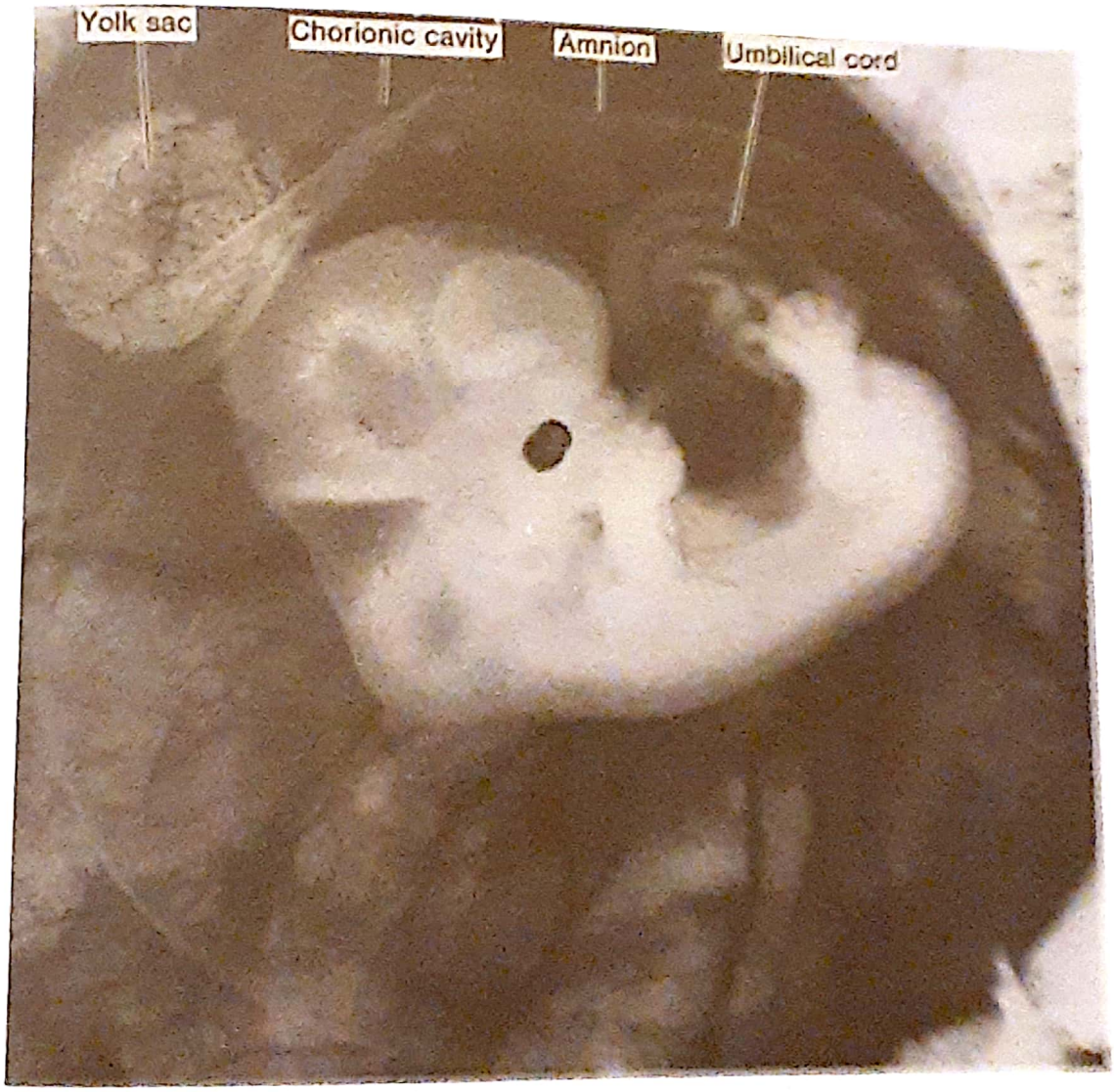

شکل ۳۴-۶ رویان انسان (CRL: ۲۱ میلی‌متر، هفته هفتم) (×۴). کیسه کوریونی باز است تا جنین در کیسه آمنیوتیک نشان داده شود. کیسه زرده، طناب نافی و عروق در صفحه کوریونی جفت به طور واضح قابل مشاهده هستند. به اندازه سر در مقایسه با بقیهٔ بدن توجه کنید.

Scanned by CamScanner

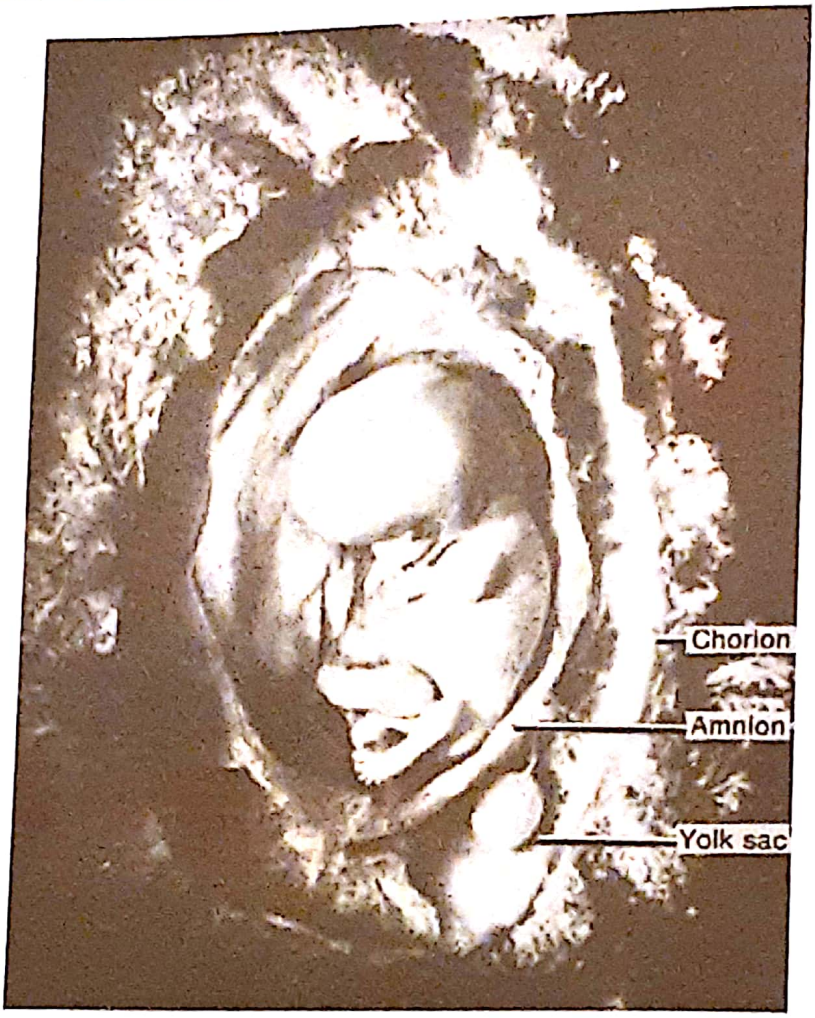

شکل ۲۵-۶ رویان انسان (CRL: ۲۵ میلی‌متر، هفته‌های هفتم تا هشتم). کوریون و آمنیون باز شده‌اند. به اندازه سر، چشم، لاله گوش و انگشتان پا که به خوبی تکوین یافته‌اند، تورم طناب نافی در اثر قوس‌های روده‌ای و کیسه زرده در حفره کوریونی توجه کنید.

(شکل ۲۴-۶)، یک تنگی ثانویه بخش پروگزیمال جوانه‌ها را به دو قطعه تقسیم می‌کند، به طوری که سه بخش مشخص در اندام‌های تکوین یافته را می‌توان تشخیص داد (شکل ۲۵-۶).

خلاصه

دوره رویانی که از **هفته سوم تا هشتم تکوین** طول می‌کشد، دوره‌ای است که در طول آن هر یک از سه لایهٔ زایای **اکتودرم، مزودرم** و **اندودرم**، بافت‌ها و ارگان‌های خاص خود را تشکیل می‌دهند. در نتیجه تشکیل ارگان‌ها، ویژگی‌های اصلی نمای ظاهری بدن مشخص می‌شوند (جدول ۴-۶).

لایهٔ زایای اکتودرم ارگان‌ها و ساختارهایی را تشکیل می‌دهد که ارتباط با جهان بیرون را برقرار می‌کنند:

- دستگاه عصبی مرکزی
- دستگاه عصبی محیطی
- اپی‌تلیوم حس گوش، بینی و چشم
- پوست به همراه مو و ناخن
- غدد هیپوفیز، پستانی و عرق و مینای دندان‌ها

القای **صفحه عصبی** با غیرفعال شدن عامل رشد BMP4 تنظیم می‌شود. در ناحیهٔ سری غیرفعال شدن این عامل توسط noggin، chordin و follistatin مترشحه از مزودرم پره‌کوردال، نوتوکورد و گره اولیه ایجاد می‌شود. WNT3a و FGF باعث غیر فعال شدن BMP4، در نواحی مغز خلفی و نخاع می‌شود. در صورت عدم وجود غیرفعال شدن، BMP4 باعث تبدیل اکتودرم به اپی‌درم شکمی (ونترالیزه) شدن مزودرم جهت ایجاد مزودرم صفحه جانبی و بینابینی می‌شود.

اجزاء مهم لایه زایای مزودرمی، مزودرم **صفحه جانبی، بینابینی** و **کنار محوری** هستند. مزودرم کنار محوری

Scanned by CamScanner

جدول ۶-۲ خلاصه‌ای از حوادث اصلی در طول دوره رویانی

روزها	سومیت‌ها	طول (mm)	شکل	ویژگی‌های اختصاصی
۱۴-۱۵	۰	۰/۲	۶-۱A	ظهور شیار اولیه
۱۶-۱۸	۰	۰/۴	۶-۱B	روند تشکیل نوتوکورد آغاز می‌شود؛ ظهور سلول‌های خون‌ساز در کیسه زرده
۱۹-۲۰	۰	۱-۲	۶-۲A	مزودرم داخل رویانی در زیر اکتودرم سری پخش می‌شود؛ تشکیل شیار اولیه ادامه می‌یابد؛ تشکیل عروق نافی و چین‌های عصبی سری شروع می‌شود.
۲۰-۲۱	۱-۴	۲-۳	۶-۲B,C	چین‌های عصبی سری برجسته شده و ناودان عصبی عمیق‌تر می‌شود؛ رویان شروع به خم‌شدن می‌کند.
۲۲-۲۳	۵-۱۲	۳-۳/۵	۶-۳B,C	ادغام‌شدن چین‌های عصبی در ناحیه گردنی شروع می‌شود؛ سوراخ‌های عصبی سری و دمی باز باقی می‌مانند؛ قوس‌های احشایی ۱ و ۲ وجود دارند؛ لوله قلبی شروع به چین‌خوردن می‌کند.
۲۴-۲۵	۱۳-۲۰	۳-۴/۵	۶-۴	چین‌خوردگی سری - دمی در حال انجام است؛ سوراخ عصبی سری در حال بسته‌شدن است یا بسته شده است؛ وزیکل‌های بینایی شکل گرفته‌اند؛ پلاکودهای گوشی ظاهر می‌شوند.
۲۶-۲۷	۲۱-۲۹	۳/۵-۵	۶-۴B	سوراخ عصبی دمی در حال بسته‌شدن است یا بسته شده است؛ جوانه‌های اندام فوقانی ظاهر می‌شوند؛ وجود سه جفت از قوس‌های احشایی
۲۸-۳۰	۳۰-۳۵	۴-۶	۶-۲۱A	چهارمین قوس احشایی شکل گرفته است؛ جوانه‌های اندام خلفی ظاهر می‌شوند؛ وزیکل گوشی و پلاکود عدسی وجود دارد.
۳۱-۳۵		۷-۱۰	۶-۲۲	اندام‌های قدامی پارویی شکل هستند؛ حفرات بینی شکل گرفته‌اند؛ رویان نسبتاً شبیه حرف C است.
۳۶-۴۲		۹-۱۴	۶-۲۳	شعاع‌های انگشتی در صفحات دست و پا شکل گرفته‌اند؛ وزیکل‌های مغزی برجسته می‌شوند؛ لاله گوش در حال شکل‌گیری از تپه‌های لاله گوشی است؛ فتق نافی شروع شده است.
۴۳-۴۹		۱۳-۲۲	۶-۲۴	پیگمانتاسیون (رنگدانه‌دار شدن) شبکیه دیده می‌شود؛ شعاع‌های انگشتی در حال جدا شدن هستند؛ نوک پستان‌ها و پلک‌ها شکل گرفته‌اند؛ برآمدگی‌های ماگزیلاری با برآمدگی‌های بینی داخلی با هم یکی می‌شوند تا لب فوقانی ایجاد شود؛ فتق نافی برجسته
۵۰-۵۶		۲۱-۳۱	۶-۲۵	اندام‌ها طویل می‌شوند؛ آرنج‌ها و زانوها خم می‌شوند؛ انگشتان دست و پا آزاد می‌شوند؛ صورت رویان بیشتر شبیه انسان می‌شود؛ دم ناپدید می‌شود؛ فتق نافی تا پایان ماه سوم باقی می‌ماند

Scanned by CamScanner

سومیتومرها را ایجاد می‌کند. سومیتومرها مزانشیم سر را تشکیل می‌دهند و در قطعات پس‌سری و دمی به صورت **سومیت** سازمان‌دهی می‌شوند. سومیت‌ها به **میوتوم** (بافت عضلانی)، **اسکلروتوم** (غضروف و استخوان) و **درماتوم** (درم پوست) تبدیل می‌شوند که **همه آنها بافت‌های حمایت کنندهٔ بدن** هستند. پیام‌های تمایز سومیت‌ها از ساختارهای اطراف که شامل نوتوکورد، لوله عصبی و اپی‌درم هستند، ارسال می‌شوند. نوتوکورد و صفحه کفی لوله عصبی، **SHH** را ترشح می‌کنند که تشکیل اسکلروتوم را القا می‌کند.

دو ناحیه تشکیل دهندهٔ عضله متمایز می‌شوند: یک ناحیه در بخش پشتی ـ داخلی سومیت توسط **پروتئین‌های WNT** مترشحه از بخش پشتی لوله عصبی القا می‌شود. ناحیه دیگر در بخش شکمی ـ طرفی سومیت توسط ترکیب **BMP4** و **FGF** مترشحه از صفحه مزودرم صفحه جانبی و توسط **پروتئین‌های WNT** مترشحه از اکتودرم پوشاننده آن، القاء می‌گردد.

بخش میانی پشتی سومیت تحت تأثیر **نوروتروفین ۳** (neurotrophin 3) که توسط لوله عصبی پشتی ترشح می‌شود، به درم تبدیل می‌گردد (شکل ۱۲-۶). **دستگاه عروقی** (قلب، شریان‌ها، وریدها، عروق لنفاوی و همهٔ سلول‌های خونی و لنفی) نیز از مزودرم مشتق می‌شود. علاوه بر آن **دستگاه ادراری ـ تناسلی** (کلیه‌ها، گنادها و مجاری آنها [به جز مثانه]) نیز از مزودرم مشتق می‌شود. در نهایت، **طحال** و **قشر (کورتکس) غدد فوق‌کلیه** هم از مشتقات مزودرمی هستند.

لایه زایای اندودرم، اپی‌تلیوم آستر کننده **لوله گوارش**، **مجرای تنفسی** و **مثانه** را می‌سازد. همچنین این لایه **پارانشیم تیروئید**، **پاراتیروئیدها**، **کبد** و **پانکراس** را می‌سازد. اپی‌تلیوم آستر کنندهٔ **حفرهٔ صماخی** و **لوله شنوایی** نیز از لایه زایای اندودرمی مبدأ می‌گیرند.

الگوی سری ـ دمی محور رویانی توسط **ژن‌های هومئوباکس** تنظیم می‌شود. این ژن‌ها از ژن‌های محافظت شده (conserved) مگس سرکه در چهار خوشه (*HOXA*، *HOXB*، *HOXC* و *HOXD*) بر روی چهار کروموزوم مختلف آرایش یافته‌اند. ژن‌های رو به انتهای ′۳ کروموزوم، تکامل ساختارهای سری‌تر را کنترل و ژن‌های رو به انتهای ′۵ تمایز ساختارهای خلفی‌تر را تنظیم می‌کنند. این ژن‌ها همراه با هم سازمان‌دهی مغز خلفی و محور رویان را تنظیم می‌کنند (شکل ۲۰-۶).

در نتیجه شکل‌گیری دستگاه‌ها و رشد سریع دستگاه عصبی مرکزی، صفحه رویانی که در ابتدا پهن است، شروع به طویل شدن و ایجاد نواحی (چین‌های) سری و دمی می‌کنند. این نواحی باعث چین‌خوردن رویان و ایجاد حالت جنینی می‌شود. همچنین در رویان **چین‌های طرفی جدار بدن** ایجاد می‌شوند که با رشد در جهت شکمی و متصل شدن به هم بدن را می‌بندند. در نتیجه این رشد و چین‌خوردگی، آمنیون در جهت شکمی حرکت کرده و رویان درون حفره آمنیونی قرار می‌گیرد (شکل ۱۷-۶). ارتباط با کیسه زرده و جفت به ترتیب از طریق **مجرای زرده‌ای** و **طناب نافی** حفظ می‌شود.

■ پرسش‌ها

۱. فرآیند نورولاسیون را شرح دهید و در مورد مفاهیم چین‌های عصبی، لوله عصبی و بسته شدن لوله عصبی توضیح دهید. بسته‌شدن لوله عصبی از کجا شروع می‌شود و چگونه پیش می‌رود؟ این فرآیند در کدام هفته بارداری تکمیل می‌شود؟ اگر لوله عصبی در ناحیه سری بسته نشود، چه اتفاقی رخ می‌دهد؟ در ناحیه دمی چطور؟ نقص لوله عصبی (NTD) چیست و چگونه می‌توان از آن پیشگیری نمود؟

۲. منشأ رویان‌شناسی سلول‌های ستیغ عصبی چیست؟ آیا منشأ آن اکتودرمی است یا مزودرمی یا اندودرمی؟ این سلول‌ها به کدام ساختارها تبدیل می‌شوند؟ کدام پروتئین در ابتدا مسئول القای آنها می‌باشد؟

۳. سومیت‌ها از کدام لایه زایا ساخته می‌شوند؟ چگونه سازمان‌دهی می‌شوند و چه بافت‌هایی را تشکیل می‌دهند؟

۴. دو راه تشکیل عروق خونی چیست؟ کدام عامل رشد در تشکیل اولیه سلول‌ها و عروق خونی نقش کلیدی دارد؟ چه نوع توموری حاصل تکثیر غیرطبیعی مویرگ‌ها است؟

۵. تقسیمات اصلی لوله گوارش اولیه چگونه است و کدام لایه زایا منشأ تشکیل این بخش‌ها می‌شود؟ کدام ساختارها ارتباط بین میان روده با کیسه زرده را برقرار می‌کنند؟ کدام غشاها انتهای سری و دمی لوله گوارش را می‌بندند؟

۶. چرا هفته‌های سوم تا هشتم امبریوژنزیس (رویان‌زایی) در تکوین طبیعی مهم هستند و حساس‌ترین زمان برای القای نواقص ساختاری می‌باشند؟

Scanned by CamScanner



لوله گوارش و حفرات بدن

یک لوله بر روی لوله‌ای دیگر

در طی هفته‌های سوم و چهارم، لایه رویی (اکتودرم) صفحه رویانی سه لایه، یک صفحه عصبی می‌سازد که پس از گود شدن تبدیل به لوله عصبی می‌شود. لوله عصبی نیز در طی روند **نورولاسیون**، مغز و نخاع را به وجود می‌آورد (فصل ۶ را ببینید). تقریباً در همین زمان لایه شکمی (اندودرم) نیز چین خورده و لوله گوارش را به وجود می‌آورد. در نتیجه رویان دارای دو لوله قرار گرفته بر روی یکدیگر می‌شود: لوله عصبی پشتی و لوله گوارش شکمی (شکل ۱-۷). لایه میانی (مزودرم) نیز این دو لوله را به یکدیگر متصل نگه می‌دارد و مزودرم صفحه جانبی شکافته شده و دو لایه احشایی (اسپلانکنیک) و جداری (سوماتیک) را به وجود می‌آورد. لایه احشایی در جهت شکمی چین خورده و به لوله گوارش متصل می‌شود؛ لایه جداری نیز به همراه اکتودرم پوشاننده (رویی) **چین‌های طرفی جدار بدن** (lateral body wall folds) را ایجاد می‌کنند. در هر طرف رویان یک چین طرفی وجود دارد و با حرکت در جهت شکمی در خط وسط به هم می‌رسند تا **جدار شکمی بدن** (ventral body wall) را ببندند (شکل ۱-۷). فضای بین لایه‌های احشایی و جداری مزودرم صفحه جانبی، **حفره اولیه بدن** (primitive body cavity) است. حفره اولیه بدن در مراحل اولیه تکامل یک حفره ممتد است و هنوز به نواحی پریکاردیال، پلورال (جنب) و شکمی ـ لگنی تقسیم نشده است.

تشکیل حفره بدن

در پایان هفته سوم، **مزودرم داخل رویانی** به سه بخش **مزودرم کنار محوری** که سومیتومرها و سومیت‌ها (دارای نقش اصلی در تشکیل جمجمه و مهره‌ها هستند) را تشکیل می‌دهد، **مزودرم بینابینی** که دستگاه ادراری ـ تناسلی را ایجاد می‌کند و **مزودرم صفحه جانبی** که در تشکیل حفرهٔ بدن شرکت می‌کند، تمایز می‌یابد (شکل ۱-۷). کمی پس از اینکه مزودرم صفحهٔ جانبی به صورت یک لایهٔ مزودرمی توپر درآمد، شکاف‌هایی در آن ایجاد می‌شود به طوری که این لایهٔ توپر به ۲ بخش تقسیم می‌گردد (شکل ۱B-۷): (۱) **لایهٔ جداری (سوماتیک)** مجاور اکتودرم سطحی که با لایهٔ مزودرم جداری خارج رویانی روی آمنیون، در یک امتداد قرار می‌گیرد. به لایه جداری (سوماتیک) مزودرم صفحه جانبی و اکتودرم رویی، **سوماتوپلور** (somatopleure) گفته می‌شود. (۲) **لایه احشایی (اسپلانکنیک)** مجاور اندودرم تشکیل دهندهٔ لولهٔ گوارش که با لایهٔ احشایی مزودرم خارج رویانی پوشانندهٔ کیسه زرده در یک امتداد قرار می‌گیرد (شکل ۱B-۷). به لایه احشایی (اسپلانکنیک) مزودرم صفحه جانبی و اندودرم زیرین، **اسپلانکوپلور** (splanchopleure) گفته می‌شود. فضای ایجاد شده بین دو لایهٔ مزودرم صفحه جانبی، **حفره اولیه بدن** (primitive body cavity) را می‌سازد. در طول هفتهٔ چهارم، طرفین رویان شروع به رشد در جهت شکمی می‌کنند تا دو **چین طرفی جدار بدن** را تشکیل دهند (شکل ۱B,C-۷). این چین‌ها متشکل از لایهٔ جداری مزودرم صفحه جانبی، اکتودرم روی آن و سلول‌هایی از سومیت‌های مجاور که با عبور از مرز سومیتی خارجی (lateral somitic frontier) به این مزودرم مهاجرت کرده‌اند، می‌باشند (فصل ۱۱ را ببینید). با پیشرفت این چین‌ها، لایهٔ اندودرم نیز در جهت شکمی چین خورده و به هم نزدیک می‌شود تا لولهٔ گوارش (gut tube) اولیه را تشکیل دهد (شکل

Scanned by CamScanner

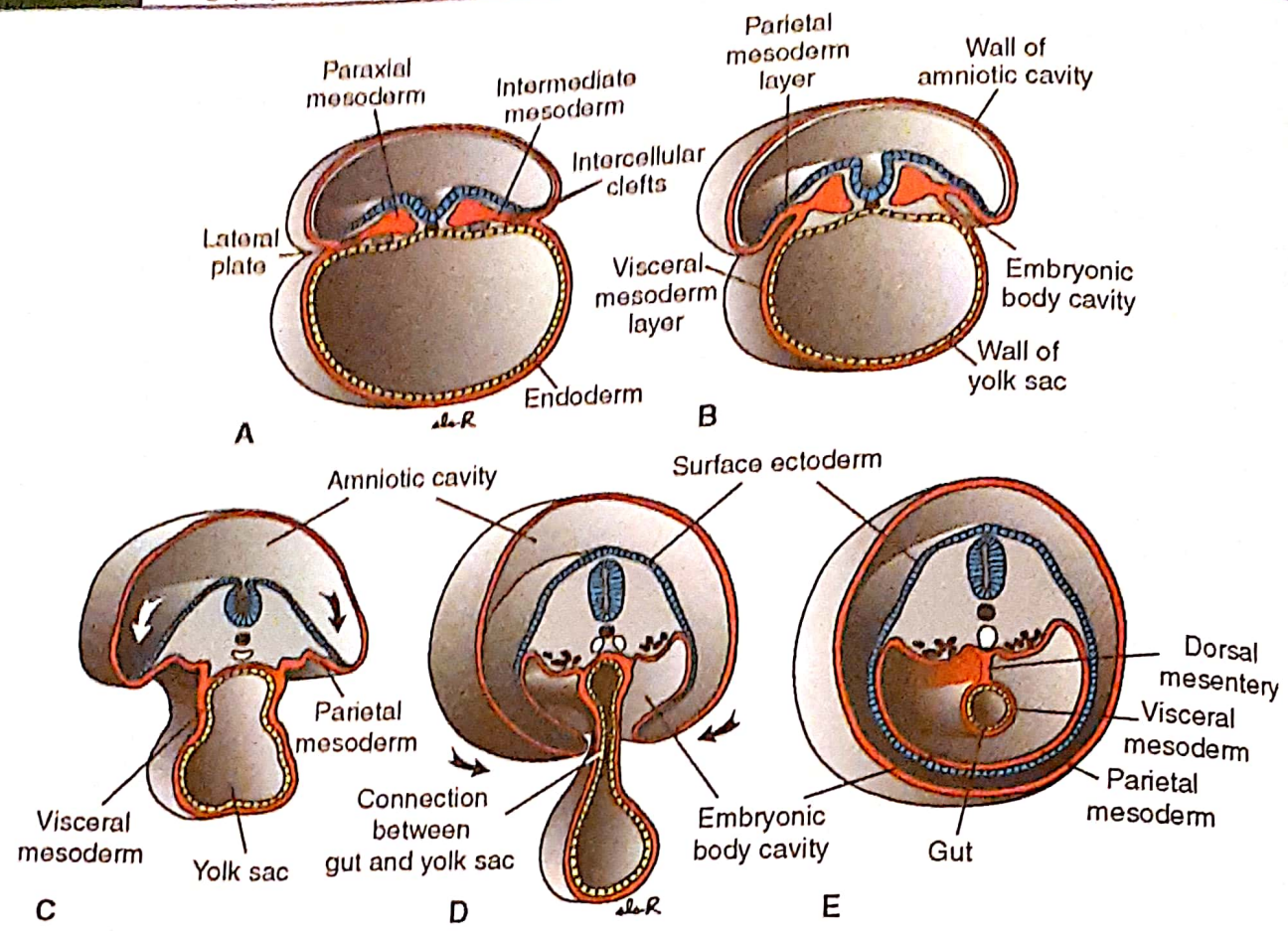

شکل ۱-۷. مقطع عرضی از یک رویان در مراحل مختلف بسته‌شدن لوله گوارش و جدار شکمی بدن. **A.** تقریباً در روز ۱۹ شکاف‌های بین سلولی در مزودرم صفحه جانبی مشاهده می‌شوند. **B.** در روز ۲۰ مزودرم صفحه جانبی به دو لایه جداری و احشایی آستر کننده حفره اولیه بدن (حفره داخل رویانی) تقسیم می‌شود. **C.** در روز ۲۱ همچنان حفره اولیه بدن (حفره داخل رویانی) ارتباط آزادانه‌ای با حفره خارج رویانی دارد. **D.** در روز ۲۴، چین‌های طرفی جدار بدن که از لایه جداری مزودرم صفحه جانبی و اکتودرم رویی تشکیل شده‌اند، در خط وسط به هم می‌رسند. **E.** در پایان هفته چهارم لایه مزودرم احشایی با لایه مزودرم جداری در یک امتداد قرار می‌گیرند تا مزانتر پشتی (dorsal mesentry) [یک غشای دو لایه] را به وجود بیاورند. مزانتر پشتی از انتهای دمی پیشین روده تا انتهای پسین روده کشیده شده است.

D,E-۱-۷). تا انتهای هفتهٔ چهارم چین‌های طرفی جدار بدن در خط وسط به هم رسیده و درهم ادغام می‌شوند تا جدار شکمی بدن را ببندند (شکل C-E۱-۷). این بسته‌شدن با رشد نواحی (چین‌های) سری و دمی نیز انجام می‌شود و باعث می‌شود تا رویان **حالت جنینی** (fetal position) خمیده را به خود بگیرد (شکل ۲-۷). بسته‌شدن جدار شکمی بدن به جز در ناحیه ساقه اتصال دهنده (طناب نافی آینده) به طور کامل انجام می‌شود. بسته‌شدن لولهٔ گوارش نیز به جز در ناحیه ارتباط میان روده با کیسهٔ زرده که **مجرای زرده‌ای (مجرای کیسهٔ زرده)** را می‌سازد، کامل است (شکل D۲-۷). این مجرا با ورود به طناب نافی بسیار نازک می‌شود (شکل ۱۶-۸) و بین ماه‌های دوم و سوم حاملگی در درون کیسه زرده تحلیل می‌رود [توجه کنید که در طی فرآیند تکوین حفرهٔ بدن و لولهٔ گوارش، لایهٔ جداری و احشایی مزودرم صفحهٔ جانبی در محل اتصال لولهٔ گوارش به جدار خلفی بدن در یک امتداد قرار می‌گیرند (شکل D,E-۱-۷)].

■ غشاهای سروزی

برخی از سلول‌های لایهٔ جداری مزودرم صفحه جانبی که جدار بدن حفره رویانی اولیه را آستر می‌کند، تبدیل به سلول‌های

Scanned by CamScanner

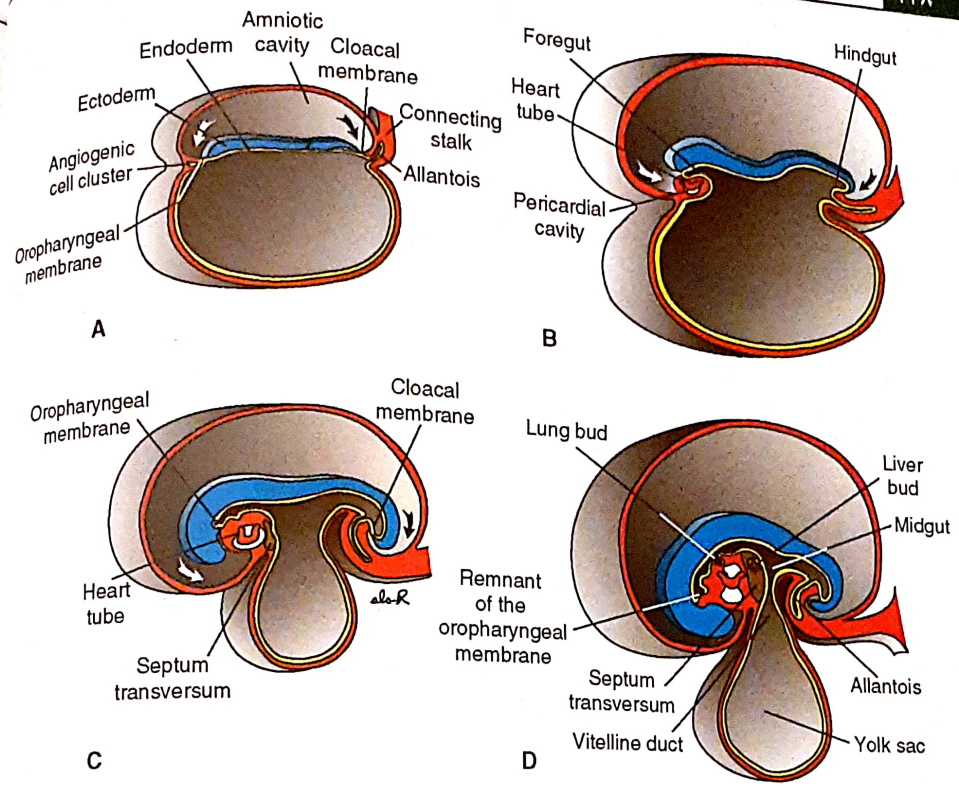

شکل ۲-۷. مقاطع میدساژیتال رویان‌ها در مراحل مختلف تکوین که چین‌خوردگی‌های سری ـ دمی و تأثیر آن‌ها بر روی موقعیت قلب، دیواره عرضی، کیسه زرده و آمنیون را نشان می‌دهند. توجه کنید که با پیش رفتن چین‌خوردگی، سوراخ لوله گوارش به درون کیسه زرده باریک می‌شود به طوری که یک اتصال نازک به نام مجرای زرده‌ای (مجرای کیسه زرده) بین میان روده و کیسه زرده باقی می‌ماند (D). به طور همزمان آمنیون در جهت شکمی حرکت کرده و حفره آمنیون تقریباً رویان را احاطه می‌کند. **A.** روز ۱۷. **B.** روز ۲۲. **C.** روز ۲۴. **D.** روز ۲۸. پیکان‌ها: چین‌خوردگی‌های سری و دمی.

مزوتلیومی شده و **لایهٔ جداری غشاهای سروزی** (parietal layer of the serous membrane) را تشکیل می‌دهند که جدار بیرونی **حفرات صفاقی** (peritoneal)، **جنبی** (pleural) و **پریکاردی** (pericardial) را می‌پوشاند. به روش مشابهی برخی از سلول‌های لایهٔ احشایی مزودرم صفحهٔ جانبی، **لایهٔ احشایی غشاهای سروزی** را تشکیل می‌دهند که این لایه ارگان‌های شکمی، ریه‌ها و قلب را می‌پوشاند (شکل ۱E-۷). لایه‌های احشایی و جداری به صورت **مزانتر پشتی** (dorsal mesentry) در امتداد هم قرار می‌گیرند (شکل ۱E-۷). این مزانتر لولهٔ گوارش را از جدار خلفی شکم در حفرهٔ صفاقی آویزان نگه می‌دارد. مزانتر پشتی از حد تحتانی پیشین روده تا انتهای پسین روده امتداد دارد. **مزانتر شکمی** (ventral mesentry) فقط از انتهای تحتانی پیشین روده تا بخش فوقانی دئودنوم امتداد دارد و در اثر نازک‌شدن **دیوارهٔ عرضی** (septum transversum) ایجاد شده است. دیواره عرضی یک بلوک مزودرمی است که بافت همبند درون کبد و تاندون مرکزی دیافراگم را می‌سازد (شکل‌های 2D-۷ و ۵-۷). این مزانترها، **دو لایه صفاقی** هستند که مسیری را برای عبور عروق خونی، اعصاب و لنفاتیک‌ها به ارگان‌ها فراهم می‌کنند.

Scanned by CamScanner

نکات بالینی

نقایص جدار شکمی بدن

نقایص جدار شکمی بدن (ventral body wall defects) که در قفسه سینه، شکم و لگن دیده می‌شوند، قلب (**اکتوپی قلب**)، احشاء شکم (**گاستروشیزی**) و/یا ارگان‌های ادراری ـ تناسلی (**اکستروفی مثانه یا کلواک**) را براساس مکان و اندازهٔ ناهنجاری درگیر می‌کند. ناهنجاری‌های ایجاد شده به دلیل بسته‌نشدن جدار شکمی بدن رخ می‌دهند و احتمالاً چین‌های طرفی جدار بدن بیشتر از چین‌های سرمی و دمی درگیر هستند. بنابراین یک یا هر دو چین طرفی جدار بدن در جهت شکمی پیشرفت نمی‌کنند و یا ناهنجاری‌هایی در اتصال آنها در خط وسط وجود دارد. امفالوسل نیز یک نقص جدار شکمی بدن می‌باشد، اما علت اولیهٔ آن مهار بسته‌شدن جدار بدن نیست بلکه زمانی اتفاق می‌افتد که بخشی از لولهٔ گوارش پس از فتق طبیعی آن به دورن طناب نافی، به حفرهٔ شکمی برنمی‌گردد.

اکتوپی قلب (ectopia cordis) زمانی اتفاق می‌افتد که چین‌های طرفی جدار بدن در ناحیهٔ قفسه سینه در خط وسط بسته نمی‌شوند. این مسأله باعث می‌شود قلب بیرون حفرهٔ بدن قرار بگیرد (شکل ۳A-۷). گاهی اوقات نقص در بسته شدن از انتهای تحتانی استرنوم شروع شده و تا ناحیهٔ فوقانی شکم کشیده می‌شود و طیفی از ناهنجاری‌ها را ایجاد می‌کند که **پنتالوژی کانترل** (Cantrell pentalogy) نامیده می‌شود. این طیف شامل اکتوپی قلب، نقایصی در ناحیهٔ قدامی دیافراگم، عدم وجود پریکارد، نقایصی در استرنوم و نقایص جدار شکم (شامل امفالوسل و گاستروشیزی) است. [دقت کنید که امفالوسلی که در پنتالوژی کانترل اتفاق می‌افتد، اولیه نیست بلکه ثانویه به نقص بشته‌شدن جدار بدن است. نقص در بسته‌شدن، اندازهٔ حفره شکمی راکاهش می‌دهد و از بازگشت قوس‌های روده‌ای از طناب نافی جلوگیری می‌کند.]

گاستروشیزی (gastroschisis) زمانی اتفاق می‌افتد که جدار بدن در ناحیهٔ شکمی بسته نشود (شکل ۳B-۷). در نتیجه آن قوس روده‌ای به داخل حفرهٔ آمنیونی بیرون می‌زند و معمولاً در سمت راست ناف اتفاق می‌افتد. بروز گاستروشیزی در حال افزایش است (۳/۵ مورد از هر ۱۰،۰۰۰ تولد) و در نوزادانی که از مادران لاغر زیر ۲۰ سال به دنیا می‌آیند شایع‌تر است. این نقص به وسیلهٔ روش اولتراسوند جنینی و افزایش میزان آلفا ـ فیتوپروتئین (AFP) در سرم مادر و مایع آمنیون قابل شناسایی است. گاستروشیزی با ناهنجاری‌های کروموزومی ارتباط ندارد، ولی نقایص دیگر در ۱۵ درصد موارد اتفاق می‌افتند. ممکن است قوس‌های روده بیرون زده به وسیله تماس با مایع آمنیون که اثر خورنده دارد و یا با چرخش به دور یکدیگر (ولولوس) و اشکال در جریان خونی، آسیب ببینند.

اکستروفی مثانه یا کلوآک (bladder or cloacal exstrophy) در اثر بسته‌شدن غیرطبیعی جدار بدن در ناحیهٔ لگن ایجاد می‌شود. اکستروفی مثانه یک نقص بسته شدن با شدت کمتر در این ناحیه است که در آن فقط مثانه نمایان است (شکل ۳C-۷، ممکن است در مردان پنیس درگیر شود و اپی‌سپادیاس [شکاف در پشت پنیس، فصل ۱۶ را ببینید] شایع است). اکستروفی کلوآک ناشی از نقص شدید بسته‌شدن جدار بدن در لگن است. به طوری که مثانه و رکتوم که از کلوآک مشتق می‌شوند (فصل ۱۶ را ببینید)، نمایان هستند (شکل ۳D-۷).

امفالوسل (omphalocele) نشان‌دهنده نوع دیگری از نقص جدار شکمی بدن است (شکل ۴-۷) که ناشی از نقص در بسته‌شدن جدار بدن نیست، بلکه زمانی به وجود می‌آید که بخشی از لوله گوارش (میان روده) که در طول هفته‌های ششم تا دهم به طور طبیعی وارد طناب نافی شده‌اند (**فتق نافی فیزیولوژیک**)، به حفرهٔ شکمی برنگشته‌اند (فصل ۱۵ را ببینید). متعاقباً قوس‌های روده و سایر احشاء مثل کبد نیز ممکن است در این نقص بیرون بزنند. از آنجایی که طناب نافی به وسیلهٔ آمنیون پوشیده شده است، این فتق نیز توسط این لایهٔ اپی‌تلیالی پوشیده می‌شود (در حالی که، قوس‌های روده در گاستروشیزی که مستقیماً از جدار شکم وارد حفره آمنیون شده‌اند، به وسیلهٔ آمنیون پوشیده نمی‌شوند). امفالوسل به نسبت ۲/۵ تولد در هر ۱۰،۰۰۰ تولد دیده می‌شود و با مرگ ومیر بالا و ناهنجاری‌های شدید مثل ناهنجاری‌های قلبی و نقایص لولهٔ عصبی همراه است. علاوه بر این، ناهنجاری‌های کروموزومی در ۱۵ درصد موارد امفالوسل دیده می‌شوند. همانند گاستروشیزی، در امفالوسل نیز میزان آلفا ـ فیتوپروتئین (AFP) افزایش می‌یابد.

Scanned by CamScanner



A



B



C



D

شکل ۲-۶ مثال‌هایی از نقایص جدار شکمی بدن ناشی از نقص در بسته‌شدن جدار شکمی بدن. **A.** اکتوپی قلب. قلب بیرون قفسه سینه قرار می‌گیرد و یک شکاف در جدار قفسهٔ سینه وجود دارد. **B.** گاستروشیزی. روده‌ها از جدار شکمی بدن در سمت راست ناف بیرون زده‌اند و سمت راست ناف نمایان‌ترین مکان برای این نقص است. **C.** اکستروفی مثانه. بسته‌شدن در ناحیهٔ لگن صورت نمی‌گیرد. در مردان، این نقص معمولاً شامل شکافی در سطح پشتی پنیس (اپی‌اسپادیاس) است. **D.** اکستروفی کلوآک. نقص شدید در بسته‌شدن که در آن بخش عمده ناحیهٔ لگنی بسته نمی‌شود و مثانه، بخش‌هایی از راست روده (رکتوم) و مجرای مقعدی (آنال کانال) نمایان می‌شوند.

Scanned by CamScanner

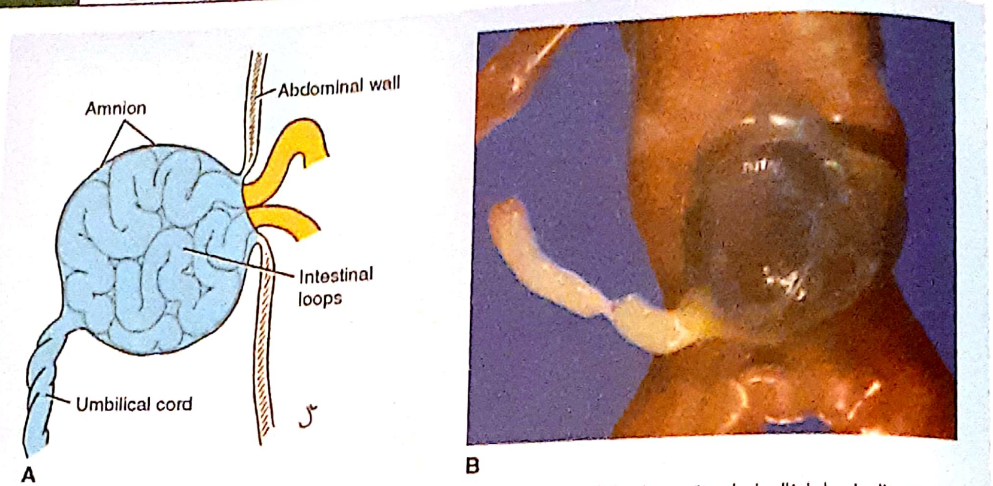

شکل ۴-۷. مثال‌هایی از امفالوسل. این نقص زمانی اتفاق می‌افتد که قوس‌های روده که در طی هفته‌های ششم تا دهم حاملگی به طور طبیعی وارد طناب نافی شده‌اند (فتق نافی فیزیولوژیک) به حفرهٔ بدن برنمی‌گردند. **A.** این تصویر نشان‌دهندهٔ قوس‌های روده‌ای بیرون زده در طناب نافی است که به حفرهٔ شکمی برنگشته‌اند. رودهٔ داخل طناب نافی توسط آمنیون پوشیده شده است، زیرا این غشاء در حالت طبیعی بر سطح طناب نافی چین خورده و آن را می‌پوشاند. **B.** نوزاد مبتلا به امفالوسل. این نقص با ناهنجاری‌های بزرگ دیگر و ناهنجاری‌های کروموزومی همراه است.

■ دیافراگم و حفره قفسهٔ سینه

دیوارهٔ عرضی (septum transversum) صفحهٔ ضخیمی از بافت مزودرم است که فضای بین حفره قفسه سینه و ساقه کیسه زرده را اشغال می‌کند (شکل ۵A,B-۷). دیواره عرضی از مزودرم احشایی (اسپلانکنیک) احاطه کننده قلب مشتق شده است. با رشد و خمیدگی انتهای سری رویان و ایجاد شدن موقعیت جنینی، دیواره عرضی در فاصله بین حفره قفسه سینه اولیه و حفره شکمی قرار می‌گیرد (شکل ۲B,D-۷). این دیواره حفرات قفسهٔ سینه و شکم را به طور کامل از هم جدا نمی‌کند بلکه سوراخ‌های بزرگی به نام **مجاری پریکاردی ـ صفاقی** (pericardioperitoneal canals) در هر طرف پیشین روده باقی می‌مانند (شکل ۵B-۷).

زمانی که جوانه‌های ریوی (lung buds) شروع به رشد می‌کنند، در جهت دمی ـ طرفی در **مجاری پریکاردی ـ صفاقی** گسترش می‌یابند (شکل ۵C-۷). در اثر رشد سریع ریه‌ها، مجاری پریکاردی ـ صفاقی بسیار کوچک شده و ریه‌ها شروع به گسترش در مزانشیم جدار تنه در جهات پشتی، طرفی و شکمی می‌کنند (شکل ۵C-۷). گسترش طرفی و شکمی در خلف

چین‌های جنبی ـ پریکاردی (pleuropericardial folds) انجام می‌شود. این چین‌ها در ابتدا به صورت ستیغ‌های کوچکی ظاهر می‌شوند که به داخل حفره قفسه سینه تقسیم نشده اولیه برآمده شده‌اند (شکل ۵C-۷). با گسترش ریه‌ها، مزودرم جدار بدن به دو جزء تقسیم می‌شود (شکل ۶-۷): (۱) جدار نهایی قفسه سینه و (۲) **غشاهای جنبی ـ پریکاردی** (pleuropericardial membranes) که گسترش یافتگی چین‌های جنبی ـ پریکاردی هستند. **وریدهای کاردینال مشترک** و **اعصاب فرنیک** در داخل این غشاها قرار دارند. نزول قلب و تغییر موقعیت‌های سینوس وریدی، باعث جابه‌جایی وریدهای کاردینال مشترک به سمت خط وسط و بیرون کشیده‌شدن غشاهای جنبی ـ پریکاردی به روشی مثل مزانتر اتفاق می‌افتد (شکل ۶A-۷). در نهایت این غشاها به یکدیگر و به ریشه ریه‌ها اتصال می‌یابند و حفرهٔ قفسه سینه را به **حفرهٔ پریکاردی** (pericardial cavity) نهایی و دو **حفرهٔ جنبی** (pleural cavity) تقسیم می‌کنند (شکل ۶B-۷). در فرد بالغ، غشاهای جنبی ـ پریکاردی، **پریکارد لیفی** (fibrous pericardium) را تشکیل می‌دهند.

Scanned by CamScanner

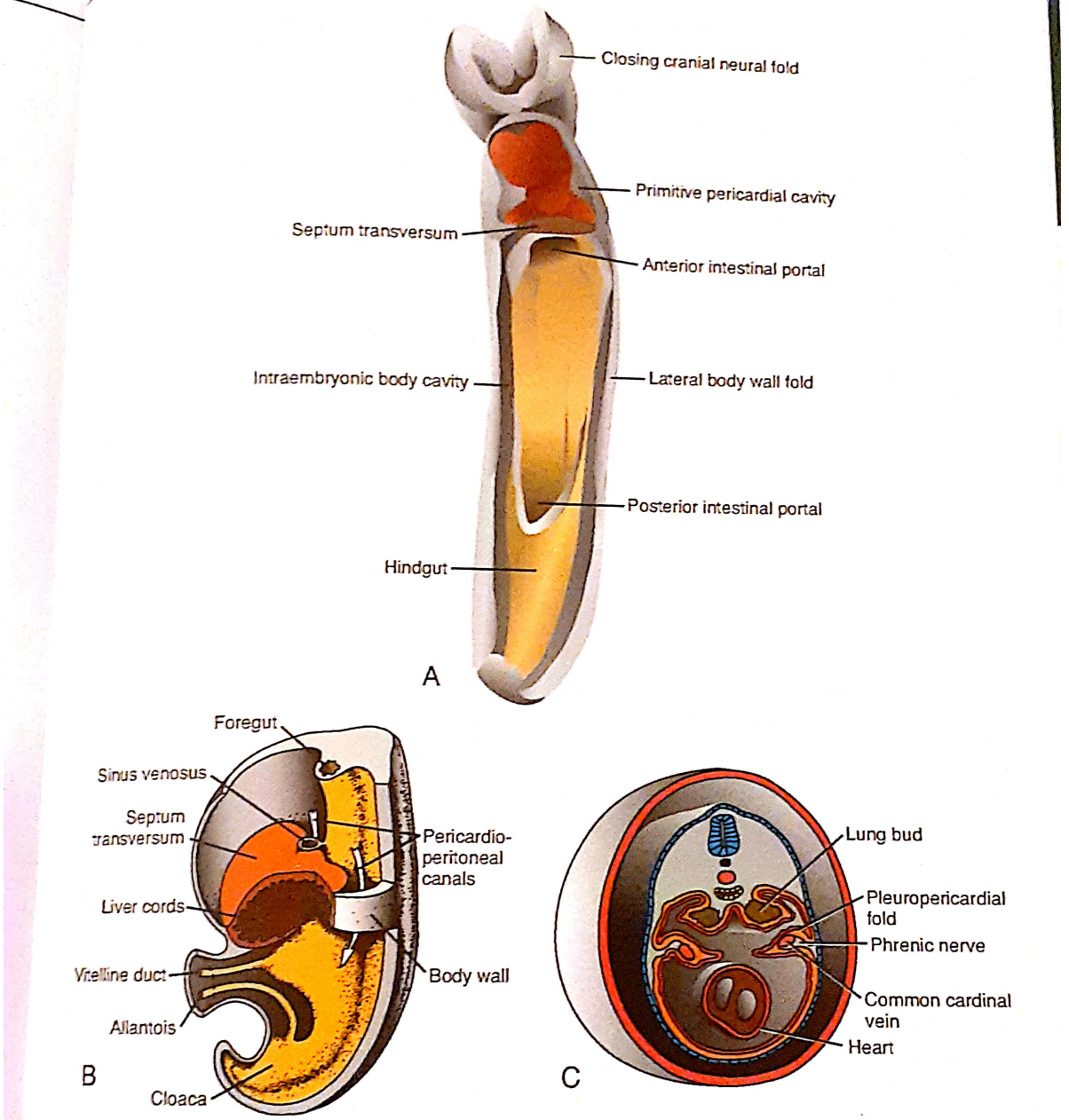

شکل ۵-۷.A. این تصویر نمای شکمی یک رویان ۲۴ روزه را نشان می‌دهد. لولهٔ گوارش در حال بسته شدن است و ورودی‌های قدامی و خلفی روده‌ها دیده می‌شوند. قلب در حفرهٔ جنبی ـ پریکاردی اولیه قرار دارد و توسط دیوارهٔ عرضی تا حدودی از حفرهٔ شکم جدا می‌شود. **B.** قسمتی از بدن جنین تقریباً پنج هفته‌ای. بخش‌هایی از جدار بدن و دیوارهٔ عرضی برداشته شده‌اند تا مجاری پریکاردی ـ صفاق دیده شوند. به اندازه و ضخامت دیوارهٔ عرضی و طناب‌های کبدی که به داخل این دیواره نفوذ می‌کنند، توجه کنید. **C.** رشد جوانه‌های ریوی به داخل مجاری پریکاردی ـ صفاقی به چین‌های جنبی ـ پریکاردی توجه کنید.

Scanned by CamScanner

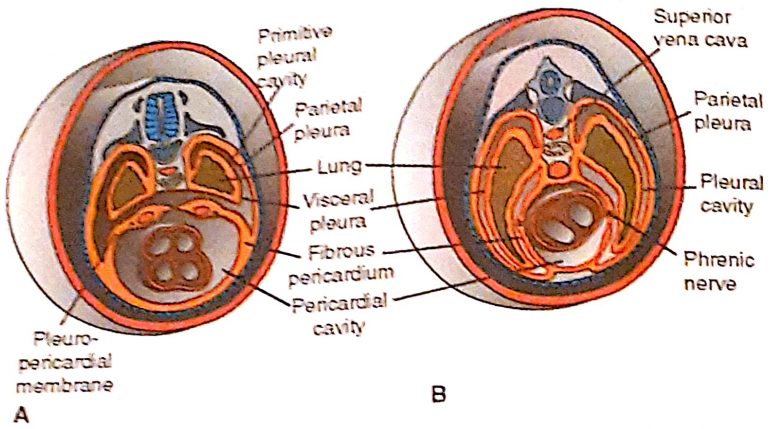

شکل ۶-۷.A، تبدیل مجاری پریکاردی ـ صفاقی به حفرات جنب و تشکیل غشاهای جنبی ـ پریکاردی. به چین‌های جنبی ـ پریکاردی که حاوی ورید کاردینال مشترک و عصب فرنیک هستند توجه کنید. مزانشیم جدار بدن به غشاهای جنبی ـ پریکاردی و جدار نهایی بدن تقسیم می‌شود. **B**، مقطع قفسه سینه بعد از اتصال چین‌های جنبی ـ پریکاردی به یکدیگر و به قاعدهٔ ریه‌ها. به موقعیت عصب فرنیک که اکنون در پریکارد لیفی قرار دارد، توجه کنید. ورید کاردینال مشترک راست به ورید اجوف فوقانی تبدیل می‌شود.

■ تشکیل دیافراگم

اگرچه حفرات جنب از حفرهٔ پریکارد جدا هستند اما با حفرهٔ شکم (صفاقی) توسط مجاری پریکاردی ـ صفاقی در ارتباط هستند (شکل ۵B-۷). در مراحل بعدی تکوین، ارتباط بین حفرات جنب و صفاق آینده توسط چین‌های هلالی شکل تحت عنوان **چین‌های جنبی ـ صفاقی** (pleuroperitoneal folds) بسته می‌شود. این چین‌ها به درون انتهای دمی مجاری پریکاردی ـ صفاقی برآمده می‌شوند (شکل ۷A-۷). به تدریج این چین‌ها در جهات داخلی و شکمی گسترش یافته و تا هفتهٔ هفتم به مزانتر مری و دیوارهٔ عرضی متصل می‌شوند (شکل ۷B-۷). بنابراین ارتباط بین بخش‌های جنبی و صفاقی حفرهٔ بدن به وسیلهٔ غشاهای جنبی ـ صفاقی بسته می‌شود. گسترش بیشتر حفرات جنبی نسبت به مزانشیم جدار تنه یک حاشیه محیطی (peripheral rim) را به غشاهای جنبی ـ صفاقی اضافه می‌کند (شکل ۷C-۷). زمانی که این حاشیه ایجاد شد، میوبلاست‌هایی که از سومیت‌های **قطعات سه الی پنج گردنی** (C3-C5) منشأ می‌گیرند به داخل غشاها نفوذ می‌کنند تا بخش عضلانی دیافراگم را تشکیل دهند.

بنابراین دیافراگم از ساختارهای زیر ایجاد می‌شود:

- دیوارهٔ عرضی که تاندون مرکزی دیافراگم را تشکیل می‌دهد
- دو غشای جنبی ـ صفاقی
- اجزاء عضلانی از سومیت‌های قطعه سه تا پنج گردنی
- مزانتر مری که **ستون‌های** (crura) دیافراگم را می‌سازد (شکل ۷C-۷).

در طی هفتهٔ چهارم، دیوارهٔ عرضی در مقابل سومیت‌های گردنی قرار دارند و اعصاب **قطعات گردنی سوم، چهارم و پنجم نخاع** به داخل این دیواره رشد می‌کنند در ابتدا این اعصاب که **اعصاب فرنیک** (phrenic nerves) نام دارند، از طریق چین‌های جنبی ـ پریکاردی وارد دیواره عرضی می‌شوند (شکل ۵B-۷). به این ترتیب مشخص می‌شود که چرا اعصاب فرویک که دیافراگم را عصب‌دهی می‌کنند با گسترش ریه‌ها و نزول دیواره عرضی، از پریکارد لیفی عبور می‌کنند (شکل ۶-۷).

اگرچه در طی هفتهٔ چهارم، دیوارهٔ عرضی در مقابل قطعات گردنی قرار دارد اما در هفتهٔ ششم، دیافراگم در حال تشکیل در

Scanned by CamScanner

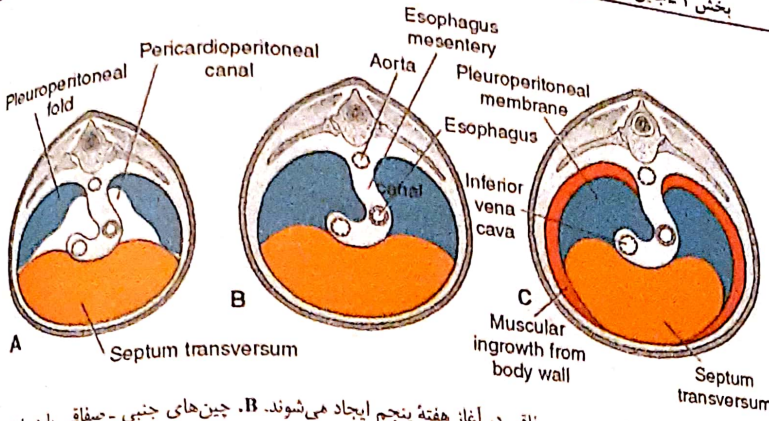

شکل ۷-۷. تکوین دیافراگم. A. چین‌های جنبی - صفاقی در آغاز هفتهٔ پنجم ایجاد می‌شوند. B. چین‌های جنبی - صفاقی با دیوارهٔ عرضی و دوار مری در هفتهٔ هفتم ادغام می‌شوند و حفره قفسه سینه را از حفرهٔ شکم جدا می‌کنند. C. مقطع عرضی در ماه چهارم تکوین. یک حاشیه اضافهٔ عضو از جدار بدن، محیطی‌ترین بخش دیافراگم را تشکیل می‌دهد.

سطح سومیت‌های سینه‌ای قرار می‌گیرد. جابجایی و تغییر موقعیت دیافراگم به علت رشد سریع بخش پشتی رویان (ستون مهره‌ای) در مقایسه با بخش شکمی آن صورت می‌گیرد. در شروع ماه سوم، برخی از نوارهای پشتی دیافراگم از سطح مهرهٔ اول کمری منشأ می‌گیرند.

اعصاب فرنیک **عصب‌دهی حسی و حرکتی** دیافراگم را بر عهده می‌گیرند. از آنجایی که محیطی‌ترین بخش دیافراگم از مزانشیم جدار قفسه سینه مشتق می‌شود، برخی از اعصاب بین دنده‌ای (سینه‌ای) تحتانی، رشته‌های حسی خود را به بخش محیطی دیافراگم می‌فرستند.

خلاصه

در پایان هفتهٔ سوم، لوله عصبی در پشت برجسته شده و بسته می‌شود. در همین زمان لوله گوارش نیز خمیده و در سطح شکمی بسته شده و یک لوله دیگر در زیر لوله عصبی تشکیل می‌شود. مزودرم این دو لوله را به هم متصل نگه می‌دارد. **مزودرم صفحه جانبی** شکافته شده و دو **لایه احشایی (اسپلانکنیک)** [همراه با لوله گوارش] و **لایه جداری (سوماتیک)** [که به همراه اکتودرم رویی **چین‌های طرفی جدار بدن** را تشکیل می‌دهد] ایجاد می‌کند. فضای بین لایه‌های احشایی و جداری مزودرم صفحه جانبی، **حفره اولیه بدن** نام دارد (شکل ۱-۷). جدار طرفی بدن در جهت شکمی چین می‌خورد و با اتصال در خط وسط به هم، به جز در محل ناف اتصال دهنده، حفره بدن مسدود می‌گردد (شکل‌های ۱-۲ و ۲-۷). در این محل لوله گوارش توسط **مجرای کیسه زرده (مجرای زرده‌ای)** به کیسه زرده متصل باقی می‌ماند. همچنین چین‌های جدار طرفی بدن، آمنیون را همراه با خود هل می‌دهند به طوری که آمنیون رویان را احاطه کرده و بر روی **ساقه اتصال دهنده** هم کشیده می‌شود. ساقه اتصال دهنده، **طناب ناف** را خواهد ساخت (شکل‌های ۱D-۷ و ۲D-۷). نقص در بسته‌شدن جدار شکمی بدن منجر به **نقایص جدار شکمی بدن** مثل قلب **نابجا، گاستروشیزی و اکستروفی مثانه و کلوآک** می‌شود (شکل ۳-۷).

مزودرم جداری، **لایهٔ جداری غشاهای سروزی** را تشکیل می‌دهد. این لایه سطح (جدار) بیرونی **حفرات صفاقی، جنبی و پریکاردی** را می‌پوشاند. **لایهٔ احشایی، لایهٔ احشایی غشاهای سروزی** را ایجاد می‌کند که ارگان‌های شکم، ریه‌ها و قلب را می‌پوشاند. این دو لایه در محل ریشه اتصال هر یک از احشاء به جدار حفرات مخصوص به خود، با هم در یک امتداد قرار می‌گیرند (این ارتباط همانند حالتی است که انگشتی [ارگان] به داخل یک بادکنک فشرده می‌شود. در این حالت لایه‌ای که اطراف انگشت [ارگان] است، لایهٔ احشایی و بقیهٔ بادکنک لایهٔ جداری یا سوماتیک می‌شود. فاصله بین این دو هم **حفره اولیه بدن** است. هر دو لایه بادکنک در قاعده (ریشه) انگشت به هم

Scanned by CamScanner

نکات بالینی

فتق‌های دیافراگمی

فتق دیافراگمی مادرزادی (congenital diaphragmatic hernia) یکی از ناهنجاری‌های خیلی شایع در نوزادان است (۱ مورد در هر ۲۰۰۰ تولد) و بیشتر به این علت ایجاد می‌شود که یک یا هر دو غشاء جنبی ـ صفاقی نمی‌توانند مجاری پریکاردی ـ صفاقی را ببندند (شکل ۸ـ۷). در این حالت حفرات صفاقی و جنب در امتداد دیوارهٔ خلفی بدن، به هم راه پیدا می‌کنند. این نقص به احشاء شکمی اجازه می‌دهد تا وارد حفرهٔ جنب شوند. در ۸۵ الی ۹۰ درصد موارد فتق در سمت چپ اتفاق می‌افتد و ممکن است قوس‌های روده‌ای، معده، طحال و بخشی از کبد وارد قفسه سینه شوند (شکل ۸ـ۷). احشاء شکم در قفسه سینه قلب را به سمت جلو رانده و ریه‌ها را تحت فشار قرار می‌دهند، به طوری که ریه‌ها معمولاً دچار هیپوپلازی می‌شوند. یک نقص بزرگ با میزان مرگ بالا (۷۵ درصد) در اثر هیپوپلازی و نقص عملکرد ریوی نیز وجود دارد. گاهی اوقات بخش کوچکی از رشته‌های عضلانی دیافراگم تکوین نمی‌یابد و ممکن است فتق تا چند سال اول زندگی تشخیص داده نشود. چنین نقصی معمولاً در بخش قدامی دیافراگم اتفاق می‌افتد و **فتق اطراف جناغی** (parasternal hernia) نامیده می‌شود. ممکن است کیسه صفاقی کوچکی که حاوی قوس‌های روده‌ای است، از بین بخش‌های استرنال (جناغی) و دنده‌ای دیافراگم وارد قفسه سینه شود (شکل ۸ـ۷).

نوع دیگری از فتق دیافراگمی، **فتق مروی** (esophageal hernia) است که به علت کوتاه بودن مادرزادی مری ایجاد می‌شود. بخش‌های فوقانی معده در قفسه سینه باقی می‌مانند و معده در سطح دیافراگم تحت فشار قرار می‌گیرد.

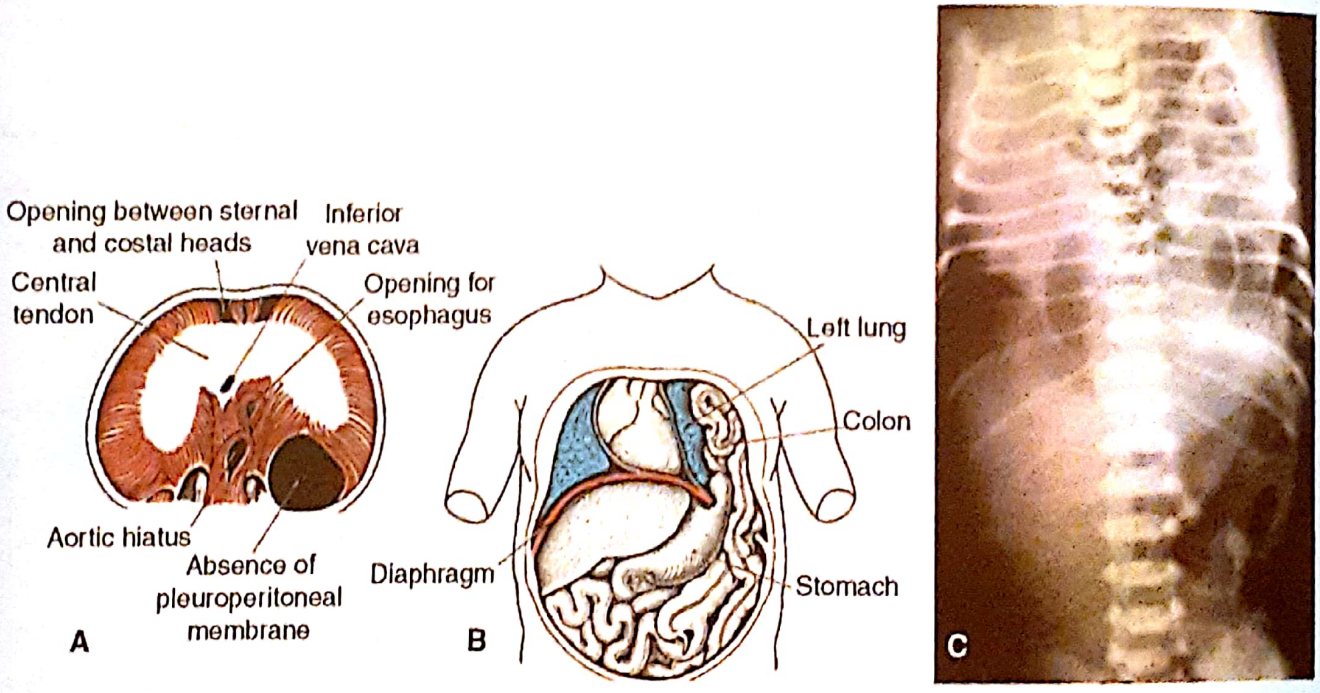

شکل ۸ـ۷. فتق دیافراگمی مادرزادی. **A.** سطح شکمی دیافراگم که نقص بزرگی را در غشای جنبی ـ صفاقی نشان می‌دهد. **B.** فتق قوس‌های روده‌ای و بخشی از معده به داخل حفرهٔ جنب چپ. قلب و میان سینه (مدیاستینوم) معمولاً به سمت راست رانده شده و ریهٔ چپ تحت فشار قرار می‌گیرد. **C.** تصویر رادیوگراف از نوزادی با یک نقص بزرگ در سمت چپ دیافراگم. احشاء شکم از طریق این شکاف وارد قفسهٔ سینه شده‌اند.

Scanned by CamScanner

می‌رسند. در لوله گوارش، این لایه‌ها **صفاق** را می‌سازند که در برخی نواحی تحت عنوان **مزانترها** (صفاق دو لایه) بخش‌هایی از روده را از جدار بدن اویزان نگه می‌دارد (شکل ۱E-۷). مزانترها مسیری برای عبور عروق، اعصاب و لنفاتیک به ارگان‌ها است. در ابتدا لوله گوارش از انتهای تحتانی پیشین روده تا انتهای پسین روده، توسط **مزانتر پشتی** از جدار پشتی بدن اویزان نگه داشته می‌شود (شکل ۱E-۷). **مزانتر شکمی** که از دیواره عرضی مشتق می‌شود، فقط در بخش تحتانی مری، معده و بخش فوقانی دئودنوم وجود دارد (فصل ۱۵ را ببینید).

دیافراگم حفرهٔ بدن را به **حفرهٔ قفسهٔ سینه** و **حفره صفاقی** تقسیم می‌کند. دیافراگم از ۴ جزء تشکیل می‌شود: (۱) **دیوارهٔ عرضی (تاندون مرکزی)**، (۲) **غشاهای جنبی ـ صفاقی**، (۳) **مزانتر پشتی مری** و (۴) **اجزاء عضلانی سومیت‌های گردنی سه الی پنج** (C3-C5) جدار تنه (شکل ۷-۷). از آنجایی که دیوارهٔ عرضی به طور اولیه مقابل قطعات گردنی سه تا پنج قرار داشته و سلول‌های عضلانی دیافراگم از سومیت‌های این قطعات منشأ می‌گیرند، عصب فرنیک نیز از این قطعات نخاعی (C3، C4 و C5 دیافراگم را عصب‌دهی می‌کنند!) منشأ می‌گیرد. فتق‌های دیافراگمی مادرزادی که به علت نقص غشای جنبی ـ صفاقی در سمت چپ رخ می‌دهند، شایع هستند.

حفره قفسه سینه، توسط **غشاهای جنبی ـ پریکاردی** به **حفره پریکارد** و دو **حفره جنب** (برای ریه‌ها) تقسیم می‌شود (شکل ۶-۷).

■ پرسش‌ها

۱. یک نوزاد تازه متولد شده، نمی‌توانست نفس بکشد و بلافاصله مرد. اتوپسی نشان داد که نقص دیافراگمی وسیعی در سمت چپ وجود دارد و معده و روده‌ها سمت چپ قفسه سینه را اشغال کرده‌اند. هر دو ریه به شدت هایپوپلاستیک بودند. منشأ جنین‌شناسی این نقص چیست؟

۲. کودکی با نقص بزرگی در کنار ناف خود متولد شده است. بخش عمده رودهٔ کوچک و رودهٔ بزرگ از این سوراخ بیرون زده و توسط آمنیون پوشیده شده‌اند. منشأ جنین‌شناسی این ناهجاری چیست و آیا باید نگران این بود که بدشکلی‌های دیگری نیز ممکن است وجود داشته باشند؟

۳. توضیح دهید چرا عصب فرنیک که عصب‌دهی حسی و حرکتی دیافراگم را بر عهده دارد، از قطعات گردنی منشأ می‌گیرد در حالی که دیافراگم در قفسهٔ سینه قرار دارد. این عصب از کدام قطعات گردنی منشأ می‌گیرد؟

Scanned by CamScanner



ماه سوم تا تولد: جنین و جفت

تکوین جنین

به دورهٔ زمانی از آغاز هفتهٔ نهم تا تولد، **دوره جنینی** (fetal period) گفته می‌شود که در آن بلوغ بافت‌ها و ارگان‌ها و رشد سریع بدن رخ می‌دهد. طول جنین معمولاً با **طول سر تا کفل** (crown-rump length [CRL]) [ارتفاع نشسته] یا **طول سر تا پاشنه** (crown-heel length [CHL]) [اندازه فرق جمجمه (vertex) تا پاشنه یا ارتفاع ایستاده] تعیین می‌شود. این اندازه‌ها به سانتی‌متر و سن جنین به هفته یا ماه بیان می‌شود (جدول ۱-۸). رشد طولی به خصوص در ماه‌های سوم، چهارم و پنجم بیشتر است در حالی که افزایش وزن بیشتر در ۲ ماه آخر بارداری اتفاق می‌افتد. به طور کلی، **طول بارداری ۲۸۰ روز یا ۴۰ هفته بعد از وقوع آخرین خونریزی قاعدگی طبیعی** (last normal menstrual period: LNMP) **یا به طور دقیق‌تر ۲۶۶ روز یا ۳۸ هفته بعد از لقاح در نظر گرفته می‌شود.** در ادامه بحث سن از زمان لقاح محاسبه و به هفته یا ماه بیان خواهد شد.

جدول ۱-۸ رشد قدی و وزنی در طول دوره جنینی

سن (هفته)	CRL (cm)	وزن (g)
۹-۱۲	۵-۸	۱۰-۴۵
۱۳-۱۶	۹-۱۴	۶۰-۲۰۰
۱۷-۲۰	۱۵-۱۹	۲۵۰-۴۵۰
۲۱-۲۴	۲۰-۲۳	۵۰۰-۸۲۰
۲۵-۲۸	۲۴-۲۷	۹۰۰-۱۳۰۰
۲۹-۳۲	۲۸-۳۰	۱۴۰۰-۲۱۰۰
۳۳-۳۶	۳۱-۳۴	۲۲۰۰-۲۹۰۰
۳۷-۳۸	۳۵-۳۶	۳۰۰۰-۳۴۰۰

CRL: crown-rump length

تغییرات ماهانه

یکی از بارزترین تغییرات حاصله در طی دوره جنینی کاهش نسبتاً آهسته رشد سر در مقایسه با بقیهٔ بدن است. در شروع ماه سوم، سر تقریباً نیمی از CRL را شامل می‌شود (شکل‌های ۱-۸ و ۲-۸). با شروع ماه پنجم، اندازه سر حدود یک سوم CHL و در زمان تولد تقریباً CHL است (شکل ۲-۸). بنابراین با گذشت زمان رشد بدن سریع‌تر، اما رشد سر آهسته‌تر می‌شود. در **ماه سوم**، صورت ظاهری انسانی پیدا می‌کند (شکل‌های ۳-۸ و ۴-۸). چشم‌ها که ابتدا در طرفین قرار گرفته‌اند به نمای قدامی صورت حرکت می‌کنند و گوش‌ها نزدیک‌تر به وضعیت نهایی خود در طرفین سر قرار می‌گیرند (شکل ۳-۸). اندام‌ها به طول نسبی خود در مقایسه با بقیه بدن می‌رسند، با وجود این اندام‌های تحتانی هنوز اندکی کوتاه‌تر هستند و تکوین آنها در مقایسه با اندام‌های فوقانی کمتر است. **مراکز استخوان‌سازی اولیه** (primary ossification centers) در هفته دوازدهم در استخوان‌های بلند و جمجمه وجود دارند. همچنین تا هفته دوازدهم دستگاه تناسلی خارجی تا حدی تکامل می‌یابد به طوری که می‌توان جنسیت جنین را با معاینه خارجی (اولتراسونوگرافی) مشخص کرد. در طول هفته ششم، **قوس‌های روده‌ای یک برآمدگی یا تورم (فتق) در طناب نافی ایجاد می‌کنند**، اما در هفته دوازدهم قوس‌ها به داخل حفرهٔ شکمی باز می‌گردند. در پایان ماه سوم، می‌توان اعمال رفلکسی را در جنین‌های سقط شده مشاهده کرد که نشان‌دهندهٔ فعالیت

Scanned by CamScanner

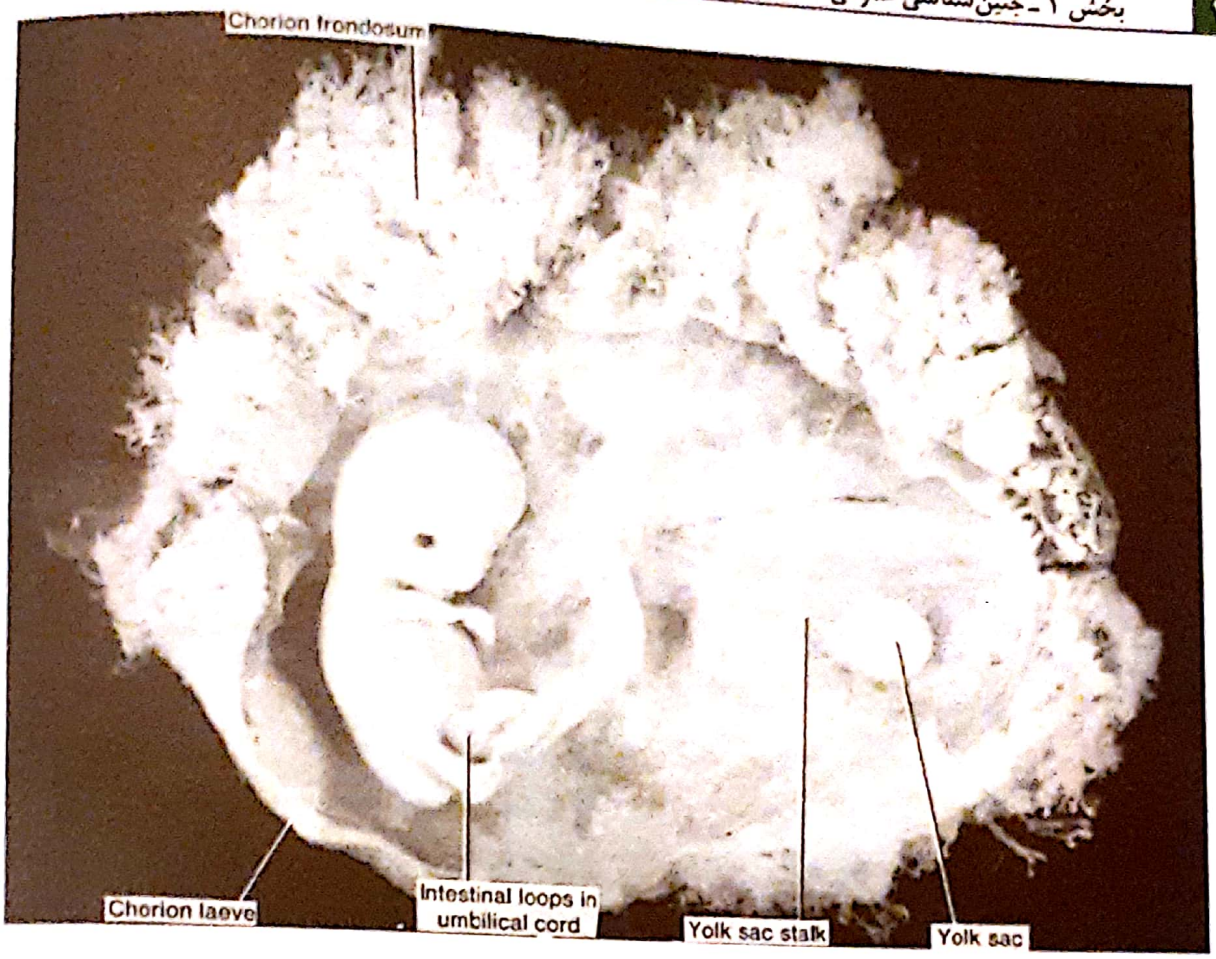

شکل ۱-۸. جنین ۹ هفته‌ای. به اندازه بزرگ سر در مقایسه با بقیهٔ بدن توجه کنید. کیسه زرده و مجرای زرده‌ای طویل در حفره کوریونی دیده می‌شوند. به طناب نافی و فتق قوس‌های روده‌ای توجه کنید. یک سمت کوریون پرزهای فراوانی دارد (کوریون پرزدار) در حالی که سمت دیگر تقریباً صاف است (کوریون بدون پرز یا صاف).

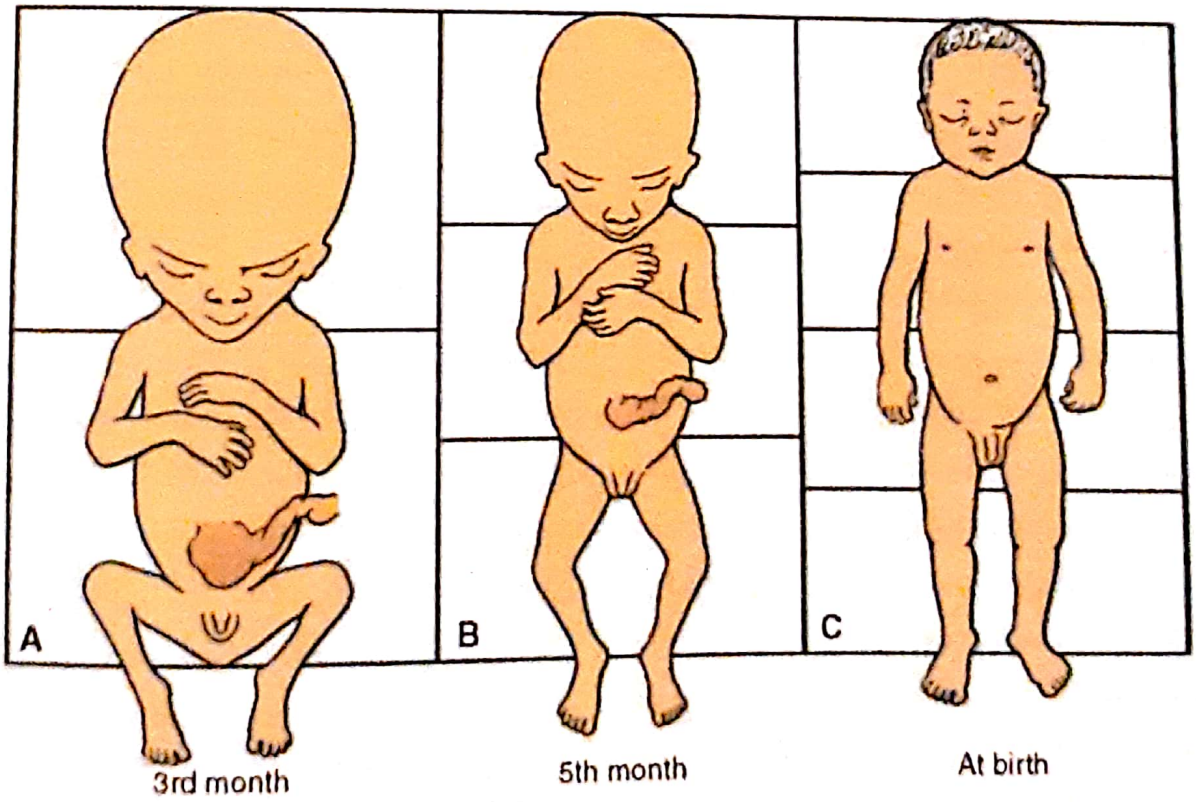

شکل ۲-۸. اندازه سر نسبت به بقیه بدن در مراحل مختلف تکوین.

Scanned by CamScanner

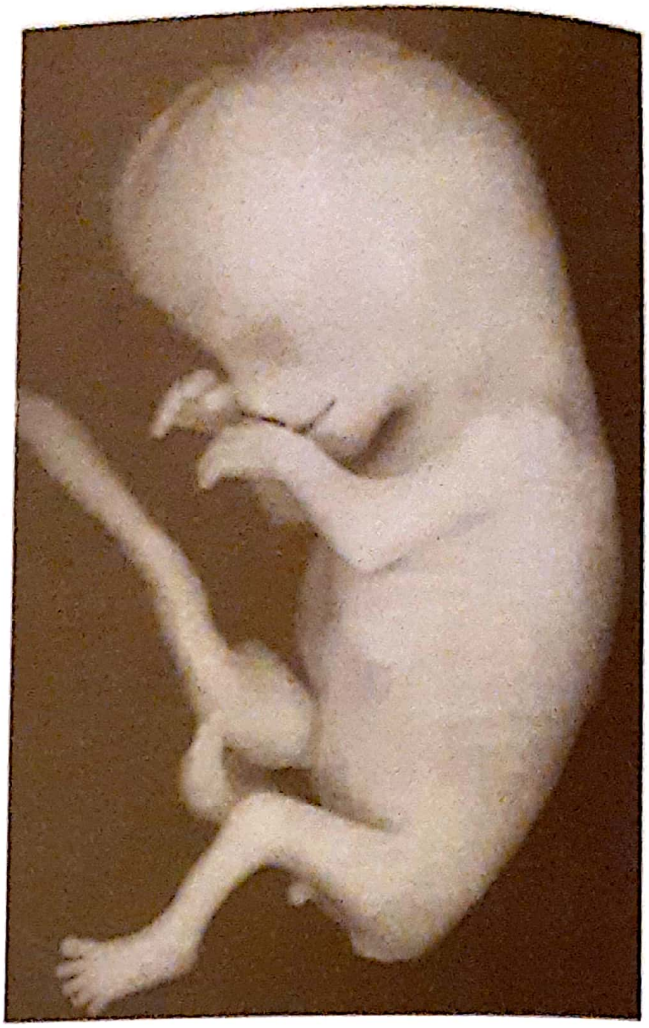

شکل ۳-۸ جنین ۱۱ هفته‌ای. طناب نافی هنوز یک برآمدگی در قاعده خود دارد که در اثر فتق قوس‌های روده‌ای ایجاد شده است. جمجمه این جنین ظاهر صاف طبیعی را ندارد. انگشتان دست و پا به خوبی تکوین یافته‌اند.



شکل ۴-۸ جنین ۱۲ هفته‌ای در رحم. به پوست بسیار نازک و عروق خونی زیرین توجه کنید. صورت همه ویژگی‌های انسانی را دارد اما گوش‌ها هنوز به صورت اولیه هستند. حرکات در این زمان شروع می‌شوند، اما معمولاً مادر آنها را احساس نمی‌کند.

عضلانی است.

در حین **ماه‌های چهارم و پنجم** جنین به سرعت قد می‌کشد (شکل ۵-۸ و جدول ۱-۸) و در پایان نیمه اول زندگی داخل رحمی، CRL آن تقریباً ۱۵ سانتی‌متر (نصف طول کلی نوزاد) است. در این دوره وزن جنین افزایش اندکی دارد و در پایان ماه پنجم کمتر از ۵۰۰ گرم است. جنین با موهای نازکی به نام **لانوگو** (lanugo) پوشیده شده است. ابروها و موی سر نیز قابل رؤیت هستند. در **طول ماه پنجم حرکات جنین توسط مادر احساس می‌شود.**

در **نیمه دوم زندگی داخل رحمی** وزن به طور قابل توجهی افزایش می‌یابد. افزایش وزن در ۲/۵ ماه آخر، که ۵۰ درصد وزن نوزاد رسیده (full-term) (تقریباً ۳۲۰۰ گرم) حاصل می‌شود، بسیار مشهود است. در حین **ماه ششم** پوست جنین قرمز است و به دلیل عدم وجود بافت همبند زیرین ظاهری چروکیده دارد. جنینی که در ماه ششم متولد شود حتی با وجود اینکه دستگاه‌ها و ارگان‌های متعددی می‌توانند عمل کنند، اما چون دستگاه تنفسی و دستگاه عصبی مرکزی به طور مناسبی تمایز نیافته‌اند و هماهنگی بین این دو دستگاه به خوبی برقرار نشده است، به سختی زنده می‌ماند. در ماه‌های ۶/۵ الی ۷، طول سر تا کفل جنین حدود ۲۵ سانتی‌متر و وزن آن تقریباً ۱۱۰۰ گرم است. اگر نوزاد در این زمان متولد شود، ۹۰ درصد شانس زنده‌ماندن دارد. برخی رخدادهای تکوینی که در حین هفت ماه اول اتفاق می‌افتند، در جدول ۲-۸ فهرست شده است.

در دو ماه آخر جنین در نتیجهٔ تجمع چربی زیرجلدی ظاهری گرد پیدا می‌کند (شکل ۶-۸). با پایان زندگی داخل رحمی، پوست با ماده **چربی سفیدی** (vernix caseosa)، [متشکل از محصولات ترشحی غدد سباسه (چربی)]، پوشیده

Scanned by CamScanner

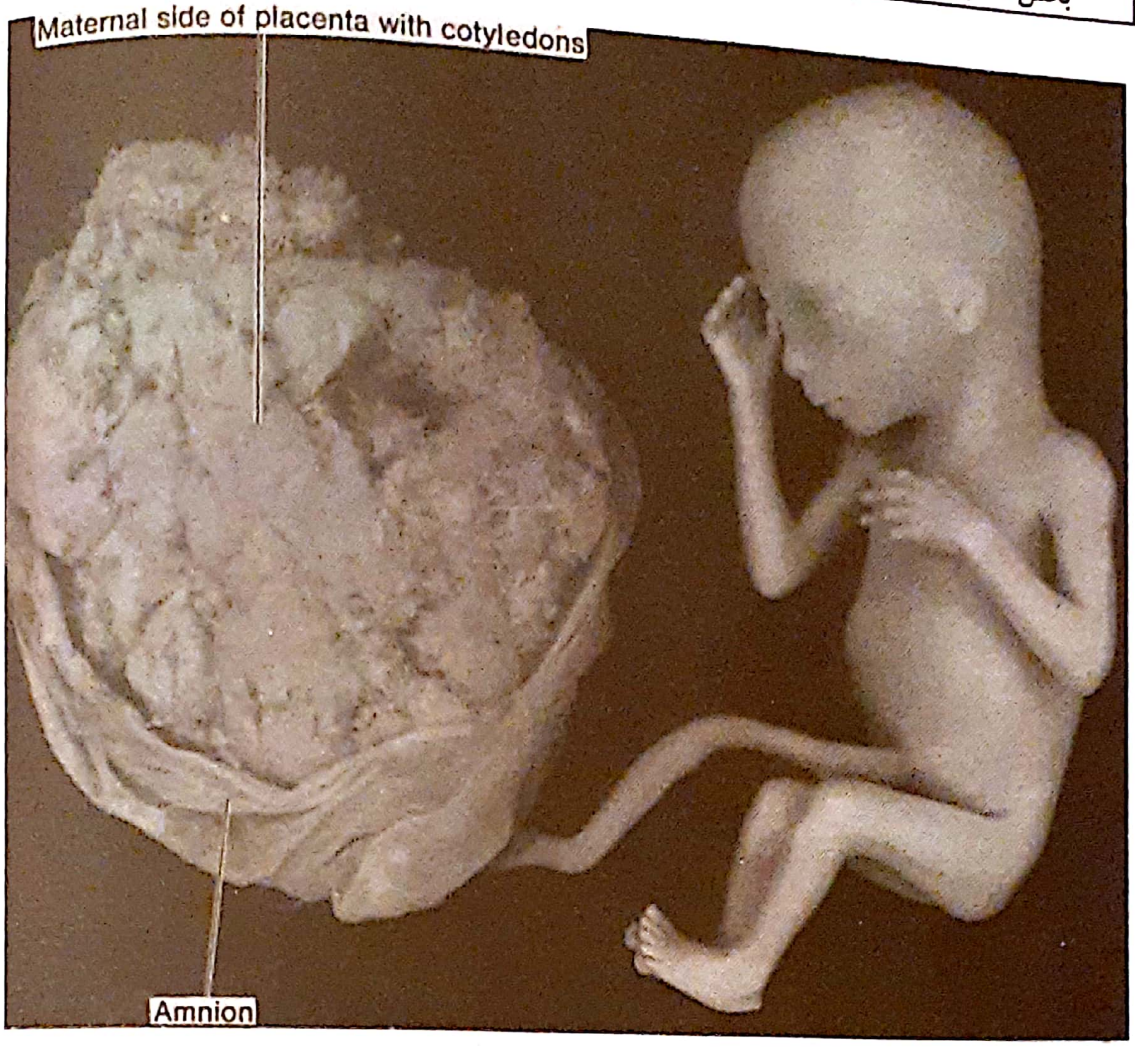

شکل ۵-۸ جنین ۱۸ هفته که با طناب نافی به جفت متصل شده است. پوست جنین به دلیل عدم وجود چربی زیرجلدی نازک است. به جفت و کوتیلدون‌های آن و آمنیون توجه کنید.

جدول ۲-۸ اتفاقات تکوین در طول زندگی جنینی

رویداد	سن (هفته)
ظهور جوانه‌های چشایی	۷
بلعیدن	۱۰
حرکات تنفسی	۱۶-۱۴
حرکات مکیدن	۲۴
شنیده شدن بعضی از صداها	۲۶-۲۴
حساسیت چشم‌ها به نور[a]	۲۸

a. شناخت شکل و رنگ بعد از تولد اتفاق می‌افتد.

شده است.

در پایان **ماه نهم**، محیط سر بیشترین مقدار را در بین همه اجزای بدن دارد. محیط سر اصل مهمی در ارتباط با عبور آن از کانال زایمان است. در زمان تولد، وزن طبیعی جنین ۳۰۰۰ الی ۳۴۰۰ گرم، CRL آن حدود ۳۶ سانتی‌متر و CHL آن حدود ۵۰ سانتی‌متر است. ویژگی‌های جنسیتی مشخص هستند و بیضه‌ها باید در اسکروتوم باشند.

زمان تولد

تاریخ دقیق تولد ۲۶۶ روز یا ۳۸ هفته بعد از لقاح در نظر گرفته می‌شود. اووسیت معمولاً تا ۱۲ ساعت بعد از تخمک‌گذاری بارور می‌شود. با وجود این، اسپرمی که تا ۶ روز قبل از تخمک‌گذاری وارد دستگاه تناسلی جنس مؤنث شده است، می‌تواند زنده بماند و اووسیت‌ها را بارور کند. بنابراین بیشتر حاملگی‌ها وقتی اتفاق می‌افتد که مقاربت جنسی در دوره زمانی ۶ روزه‌ای که در زمان تخمک‌گذاری پایان می‌یابد، صورت گرفته باشد. یک خانم حامله معمولاً وقتی به متخصص زنان و زایمان مراجعه می‌کند که دو

Scanned by CamScanner

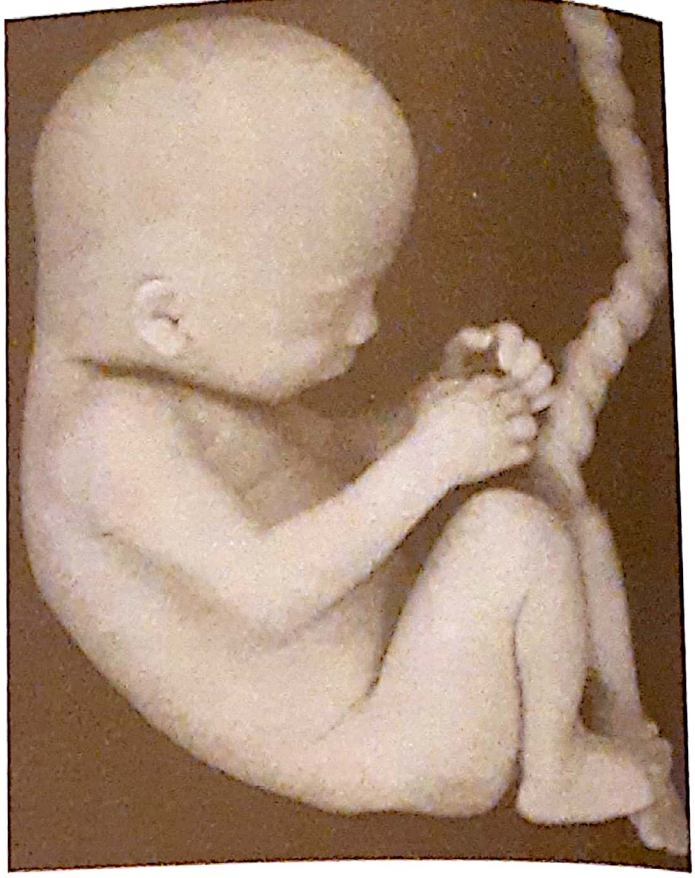

شکل ۶-۸ جنین ۷ ماهه. این جنین می‌تواند زنده بماند. به دلیل رسوب یافتن چربی زیرجلدی جنین ظاهری گرد پیدا می‌کند. به پیچ‌خوردگی طناب نافی توجه کنید.

بار پیاپی خونریزی ماهانه نداشته است. در این زمان معمولاً وی خاطره مبهمی از زمان مقاربت دارد، بنابراین تعیین روز لقاح مشکل است.

پزشک تاریخ تولد را ۲۸۰ روز یا ۴۰ هفته از اولین روز LNMP حساب می‌کند. در زنان با چرخه قاعدگی منظم ۲۸ روزه این روش دقیق است اما وقتی چرخه‌ها نامنظم هستند، ممکن است محاسبات اشتباه انجام شوند. اگر خانمی حدود ۱۴ روز بعد از باروری در نتیجه فعالیت تخریبی به وجود آمده توسط لانه‌گزینی بلاستوسیت دچار خونریزی شود، محاسبه پیچیده‌تر می‌شود (فصل ۴ [روز ۱۳] را ببینید). از این رو تعیین روز زایمان همیشه آسان نیست. بیشتر نوزادان در بین ۱۰ الی ۱۴ روز از تاریخ محاسبه شده زایمان، به دنیا می‌آیند. اگر جنین خیلی زودتر به دنیا بیاید **نارس** (premature) و اگر دیرتر متولد شود **دیررس** (postmature) محسوب می‌شوند.

گاهی اوقات باید سن یک رویان یا جنین کوچک را مشخص کرد. با ترکیبی از تاریخ وقوع آخرین دورهٔ خونریزی قاعدگی با طول، وزن و سایر خصوصیات مورفولوژی جنین که ویژه آن ماه از تکامل هستند، می‌توان تخمین قابل قبولی از سن جنین را انجام داد. **اولتراسوند** (ultrasound) ابزاری کمک‌کننده در این مسیر است که اندازه‌گیری دقیق (۱ الی ۲ روز) CRL را در طول هفته‌های هفتم تا چهاردهم را امکان‌پذیر می‌کند. اندازه‌گیری‌هایی که معمولاً در هفته‌های شانزدهم تا سی‌ام استفاده می‌شوند، **قطر دو آهیانه** (biparietal diameter [BPD])، **محیط سر** و **شکم** و **طول استخوان ران (فمور)** است. تعیین دقیق سن و اندازه جنین برای برنامه‌ریزی‌های بارداری به خصوص در صورت کوچک‌بودن لگن مادر و یا ابتلای کودک به نقص مادرزادی، مهم است.

نکات بالینی

وزن کم هنگام تولد

تفاوت‌های قابل توجهی در طول و وزن جنین‌ها وجود دارد و گاهی اوقات این معیارها با سن محاسبه شدهٔ جنین به ماه یا هفته مطابقت ندارد. بیشترین عوامل مؤثر در طول و وزن، ژنتیکی هستند، اما عوامل محیطی نیز نقش مهمی ایفا می‌کنند.

وزن متوسط نوزاد ۲۵۰۰ الی ۴۰۰۰ گرم (۹lb-۶) و طول نوزاد ۵۱ سانتی‌متر (۲۰ اینچ) است. اصطلاح **وزن اندک هنگام تولد** (low birth weight [LBW]) بدون در نظر گرفتن سن بارداری به وزن کمتر از ۲۵۰۰ گرم اشاره دارد. بسیاری از نوزادانی که وزن کمتری از ۲۵۰۰ گرم دارند، **زودرس** (preterm) [تولد قبل از هفته ۳۷ بارداری] هستند. در عوض اصطلاحات **محدودیت رشد داخل رحمی** (intrauterine growth restriction [IUGR]) و **کوچک برای سن بارداری** (small for gestational age [SGA]) براساس سن بارداری استفاده می‌شوند.

اصطلاح **محدودیت رشد داخل رحمی (IUGR)** برای نوزادانی به کار می‌رود که رشد داخل رحمی مناسبی را کسب نکرده‌اند. این نوزادان به طور پاتولوژیک کوچک بوده و در معرض مشکلات زیادی قرار دارند. وزن نوزادان مبتلا به **SGA**، زیر صدک دهم سن بارداری آنها است. این نوزادان شاید به طور پاتولوژیک کوچک باشند (شاید IUGR

Scanned by CamScanner

داشته باشند) و یا ممکن است به طور طبیعی کوچک باشند (سالم ولی کوچک هستند). اختلاف نظر موجود افتراق این دو حالت از همدیگر است، به طوری که در نوزادان سالم با اینکه کوچک هستند، نیازی به انجام مراقبت‌های خاص مربوط به نوزادان IUGR وجود ندارد.

تقریباً یک کودک از هر ۱۰ کودک IUGR دارد و بدین ترتیب با افزایش خطر مشکلات عصبی، بدشکلی‌های مادرزادی، آسفیراسیون مکونیوم، هیپرگلیسمی، هیپوکلسمی و سندرم زجر تنفسی (respiratory distress syndrome [RDS]) مواجه هستند. همچنین اثرات بلندمدت در این نوزادان دیده می‌شود: به طوری که مشکلاتی که در رحم پیش می‌آید پس از تولد نیز اثرات خود را خواهند داشت و در معرض بودن در برابر عوامل مضر در دوران جنینی ممکن است با افزایش سن، افراد را دچار بیماری‌های مختلف کند. برای مثال نوزادان دارای IUGR در هنگام بالغ شدن با خطر بالاتر ابتلا به اختلالات متابولیک نظیر چاقی، فشارخون بالا، هیپرکلسترولمی، بیماری قلبی ـ عروقی و دیابت نوع ۲ در زندگی روبرو هستند (**فرضیه بارکر** [Barker hypothesis]).

شیوع IUGR در سیاه‌پوستان بیشتر از سفیدپوستان است. عوامل ایجاد کننده آن شامل کروموزوم‌های غیرطبیعی، تراتوژن‌ها، عفونت‌های مادرزادی (سرخجه، سیتومگالوویروس، توکسوپلاسموز و سیفیلیس)، سلامت ضعیف مادر (فشارخون، بیماری قلبی و کلیوی)، وضعیت تغذیه و سطح اجتماعی ـ اقتصادی مادر، استفاده مادر از سیگار، الکل و سایر داروها، ناکارآمدی جفت و چند قلوزایی (دو قلو، سه قلو) است.

مهم‌ترین عامل پیش‌برندهٔ رشد در حین تکوین در قبل و بعد از تولد، **عامل رشد شبه انسولین ۱** (insulin-like growth factor-1 [IGF-1]) است که **اثرات میتوژنیک و آنابولیک** دارد. بافت‌های جنینی، IGF-1 را بیان می‌کنند و سطوح سرمی آن به رشد جنین مرتبط است. جهش در ژن IGF-1 منجر به IUGR می‌شود و این عقب‌ماندگی رشد بعد از تولد نیز ادامه می‌یابد. برخلاف دورهٔ پیش از تولد، رشد پس از تولد نیز به **هورمون رشد** (growth hormone [GH]) وابسته است. این هورمون به گیرنده خود (GHR) متصل می‌شود و مسیر انتقال و هدایت پیام‌رسانی را فعال کرده و باعث ساخت و ترشح IGF-1 می‌شود. جهش‌های GHR باعث **کوتولگی لارون** (Laron dwarfism) [قامت کوتاه و گاهی اوقات صلبیه آبی] می‌شود. از آنجایی که تولید IGF-1 در طی تکوین جنینی به GH وابسته نیست، بنابراین این افراد به IUGR مبتلا نیستند و یا اندکی مبتلا هستند.

■ غشاهای جنینی و جفت

جفت (placenta) ارگانی است که تغذیه و تبادل گازی بین دو بخش مادری و جنینی را تسهیل می‌کند. با شروع هفته نهم تکوین، نیازهای جنینی برای تغذیه و سایر عوامل افزایش می‌یابد و باعث تغییرات اساسی در جفت می‌شود. یکی از تغییرات اصلی افزایش ناحیه سطحی بین اجزاء مادری و جنینی جهت سهولت تبادل می‌باشد. موقعیت غشاهای جنینی نیز با افزایش تولید مایع آمنیوتیک تغییر می‌کند.

تغییرات در تروفوبلاست

بخش جنینی جفت از تروفوبلاست‌ها و مزودرم خارج رویانی (صفحه کوریونی) و بخش مادری آن از اندومتر رحم تشکیل شده است. با شروع ماه دوم، تروفوبلاست با تعداد زیادی از پرزهای ثانویه و ثالثیه که به آن ظاهری شعاعی (radial appearnace) می‌دهد، مشخص می‌شود (شکل ۷-۸). پرزهای بنیادی (stem villi) یا پرزهای لنگری (anchoring villi) از مزودرم صفحه کوریونی تا پوسته سیتوتروفوبلاست کشیده شده‌اند. سطح این پرزها از سین‌سیشیوم ساخته شده که روی یک لایه سلول‌های سیتوتروفوبلاستی قرار دارد سلول‌های سیتوتروفوبلاست نیز به نوبه خود یک هسته از مزودرم عروقی را می‌پوشانند (شکل ۸-۸A,C). دستگاه مویرگی در حال تکوین در هستهٔ ریشه‌های پرز در تماس با مویرگ‌های صفحهٔ کوریونی و ساقهٔ اتصال دهنده قرار می‌گیرد و بدین ترتیب به دستگاه عروقی خارج رویانی (extraembryonic vascular system) تبدیل می‌شود.

خون مادری توسط شریان‌های مارپیچی در رحم به جفت حمل می‌شود. تخریب عروق مادری برای آزادشدن خون به

Scanned by CamScanner

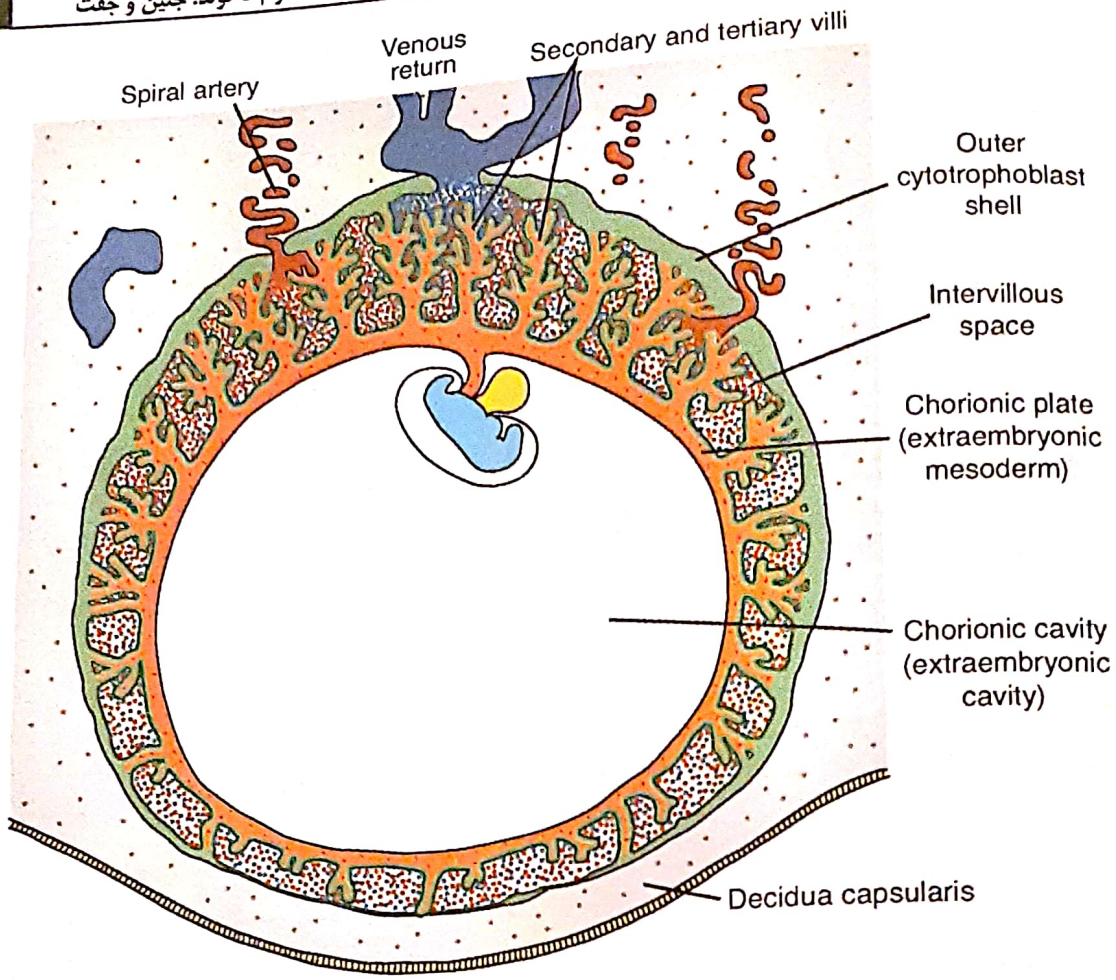

شکل ۸–۷ رویان انسان در شروع ماه دوم تکوین در قطب رویانی، پرزها متعدد هستند و به خوبی تشکیل شده‌اند ولی در قطب غیررویانی، تعداد آنها کم است و تکوین اندکی دارند.

دورن فضاهای بین پرزی (شکل‌های ۷–۸ و ۸–۸) با **تهاجم داخل عروقی** (endovascular invasion) توسط سلول‌های سیتوتروفوبلاست صورت می‌گیرد. این سلول که از انتهاهای پرزهای لنگری رها می‌شوند (شکل‌های ۷–۸ و ۸–۸) به پایانه‌های انتهایی شریان‌های مارپیچی هجوم برده و در آنجا جایگزین سلول‌های اندوتلیال مادری در جدار عروق می‌شوند و عروق دورگه (hybrid vessels) را به وجود می‌آورند که حاوی هر دو سلول مادری و جنینی می‌باشد. برای انجام این فرآیند، سلول‌های سیتوتروفوبلاست از حالت اپی‌تلیالی به اندوتلیالی تبدیل می‌شوند (epithelial-to-endothelial transition). تهاجم به شریان‌های مارپیچی توسط سلول‌های سیتوتروفوبلاست، این عروق را از حالت کم قطر و با مقاومت بالا به عروقی با قطر بزرگ و مقاومت پایین تغییر می‌دهد تا مقدار خون مادری در درون فضاهای بین پرزی افزایش یابد (شکل‌های ۷–۸ و ۸–۸).

در طول ماه‌های بعدی، زواید کوچک بسیاری از پرزهای بنیادی موجود به بیرون گسترش می‌یابند و تحت عنوان **پرزهای آزاد** (free villi) به **فضاهای بین پرزی** یا **لاکونار** (intervillous or lacunar spaces) اطراف کشیده می‌شوند. در ابتدا این پرزهای آزاد تازه شکل گرفته، اولیه هستند (شکل ۸C–۸)، اما با شروع ماه چهارم، سلول‌های سیتوتروفوبلاستی و تعدادی از سلول‌های بافت همبند ناپدید می‌شوند. بنابراین سین‌سیشیوم و جدار اندوتلیالی عروق خونی تنها لایه‌هایی هستند که جریان خون مادری و جنینی را از هم جدا می‌کنند (شکل ۸B,D–۸). غالباً سین‌سیشیوم بسیار نازک می‌شود و قطعات بزرگ حاوی هسته‌های متعدد از آن جدا شده و

Scanned by CamScanner

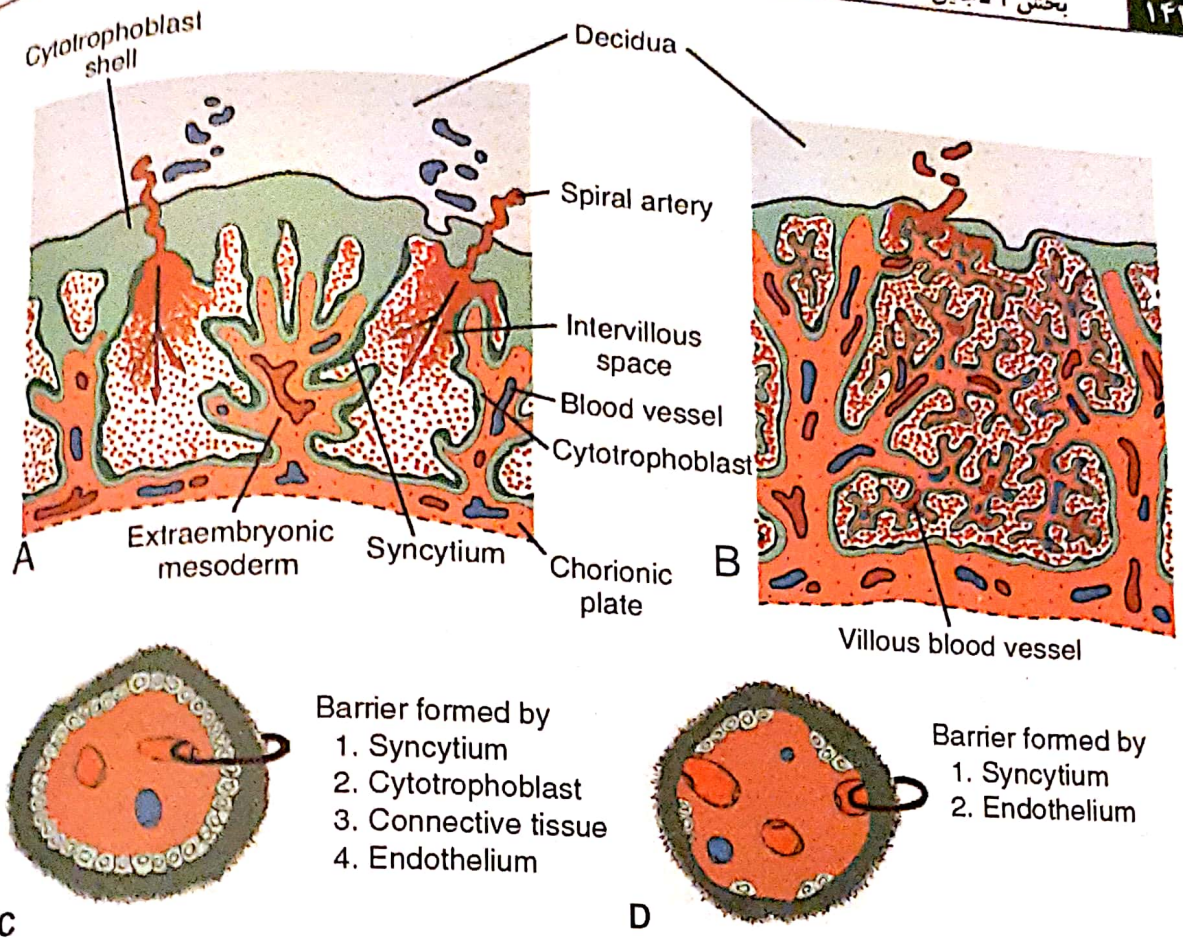

شکل ۸–۸ ساختار پرزها در مراحل مختلف تکوین. **A.** در طول هفته چهارم. مزودرم خارج رویانی به پرزهای پایه‌ای (ریشه‌ای) در جهت صفحهٔ دسیدوایی نفوذ می‌کند. **B.** در طول ماه چهارم. در بسیاری از پرزهای کوچک، جدار مویرگ‌ها در تماس مستقیم با سین‌سیشیوم قرار دارند. **D,C.** بزرگ‌شدن پرزها همان طور که در شکل ۸A,B–۸ نشان داده شده است.

در درون دریاچه‌های خونی بین پرزی غوطه‌ور می‌گردند. این قطعات تحت عنوان **گره‌های سین‌سیشیومی** (syncytial knots) وارد جریان خون مادری می‌شوند و معمولاً بدون اینکه علامتی ایجاد کنند تحلیل می‌روند. ناپدید شدن سلول‌های سیتوتروفوبلاستی از پرزهای کوچک به پرزهای بزرگ‌تر پیش می‌رود و با وجود اینکه همیشه تعدادی از آنها در پرزهای بزرگ باقی می‌مانند، در تبادل بین دو گردش خون شرکت نمی‌کنند.

■ کوریون پرزدار (بوته‌ای) و دسیدوای قاعده‌ای

در هفته‌های اول تکوین، پرزها همهٔ سطح کوریون را می‌پوشانند (شکل ۷–۸). با پیشرفت حاملگی، پرزهای قطب جنینی به رشد و گسترش خود ادامه می‌دهند و به **کوریون پرزدار** (chorion frondosum) [یا کوریون بوته‌ای (bushy chorion)] تبدیل می‌شوند. پرزهای روی قطب غیرجنینی (abembryonic pole) تحلیل می‌روند و در ماه سوم، این بخش از کوریون که اکنون **کوریون بدون پرز** (chorion leave) نامیده می‌شود، صاف می‌گردد (شکل ۹–۸ و ۱۰A–۸).

تفاوت بین قطب‌های جنینی وغیرجنینی کوریون، با ساختار **دسیدوا** (decidua) معلوم می‌شود. دسیدوا لایه عملکردی (functional layer) اندومتر رحم است که در حین زایمان می‌ریزد. دسیدوای روی کوریون پرزدار (بوته‌ای) **دسیدوای قاعده‌ای** (decidua basalis) نام دارد که متشکل از لایهٔ متراکمی از سلول‌های بزرگ به نام **سلول‌های دسیدوایی** (decidual cells) همراه با مقادیر زیادی از لیپیدها و گلیکوژن

Scanned by CamScanner

نکات بالینی

پره‌اکلامپسی (preeclampsia) بیماری است که با فشار خون مادری و پروتئینوری (proteinuria) به دلیل پرفیوژن ارگانی کاهش یافته مشخص می‌شود. پره‌اکلامپسی تقریباً در ۵ درصد حاملگی رخ می‌دهد. این بیماری می‌تواند تبدیل به اکلامپسی (eclampsia) گردد که با صرع مشخص می‌شود. پره‌اکلامپسی می‌تواند به طور ناگهانی در هر لحظه از حدود هفته ۲۰ حاملگی تا زمان تولد شروع شود و امکان دارد منجر به عقب‌ماندگی رشد جنین، مرگ جنین یا مرگ مادر گردد. در حقیقت پره‌اکلامپسی دلیل اصلی مرگ مادران باردار در ایالات متحده است که پس از زایمان به طور کامل قابل برگشت می‌باشد. البته لازم به ذکر است که زایمان زودهنگام نوزاد نیز او را در معرض خطر بسیاری از ناهنجاری‌های ناشی از تولد زودرس (preterm birth) قرار می‌دهد. با وجود تحقیقات فراوان در سال‌های اخیر، علت پره‌اکلامپسی هنوز مشخص نشده است. به نظر می‌رسد این عارضه یک بیماری تروفوبلاستی در ارتباط با نقص یا تمایز ناکامل سلول‌های تروفوبلاست باشد که بسیاری از آنها دچار تغییر شکل طبیعی اپی‌تلیال به اندوتلیال نشده‌اند. در نتیجه، تهاجم به عروق خونی مادری توسط این سلول‌ها اندک است. اینکه چگونه این سلول‌های غیرطبیعی باعث ایجاد فشارخون و سایر مشکلات می‌شوند، معلوم نیست. عوامل خطر برای پره‌اکلامپسی شامل پره‌اکلامپسی در بارداری‌های قبلی، زایمان اول (بارداری اول)، چاقی، سابقه فامیلی پره‌اکلامپسی، بارداری چندگانه (دوقلوزایی و بیشتر) و بیماری‌هایی همانند فشارخون بالا و دیابت می‌باشند. همچنین پره‌اکلامپسی به طور شایع در زنان مبتلا به هیداتیفرم مول (فصل ۴ را ببینید) دیده می‌شود که در این صورت این حالت در اوایل بارداری اتفاق می‌افتد.

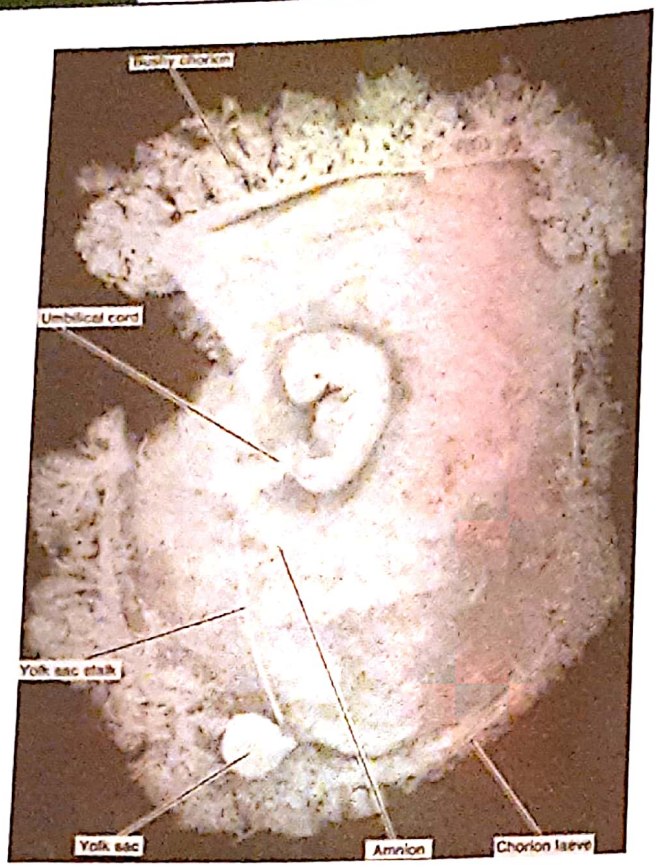

شکل ۹-۸ رویان ۶ هفته‌ای. کیسه آمنیون و حفره کوریون باز شده‌اند تا رویان نمایان شود. ظاهر بوته مانند (bushy) تروفوبلاست در قطب رویانی و پرزهای کوچک در قطب غیررویانی نشان داده شده است. به ساقه اتصال دهنده و کیسه زرده و مجرای زرده بسیار بلند آن توجه کنید.

است. این لایه که **صفحه دسیدوایی** (decidual plate) نام دارد، به طور محکم به کوریون متصل شده است. لایه دسیدوایی روی قطب غیرجنینی، **دسیدوای کپسولی** (decidual copsularis) نام دارد (شکل ۸-۱۰A). با رشد وزیکل کوریونی، این لایه کشیده شده و تحلیل می‌رود. در نتیجه، کوریون بدون پرز در تماس با جدار رحم [**دسیدوای جداری** (decidual parietalis)] در سمت مقابل رحم قرار می‌گیرد و این دو با هم ادغام می‌شوند (شکل‌های ۸-۱۰ الی ۸-۱۲). در این حالت لومن رحم مسدود می‌گردد. از این رو، تنها بخشی از کوریون که در رآیند تبادل شرکت می‌کند، کوریون پرزدار (بوته‌ای) است که به همراه با دسیدوای قاعده‌ای، **جفت** (placenta) را می‌سازد. به طور مشابهی، ادغام‌شدن آمنیون و کوریون، **غشای آمنیوکوریونیک** (amniochoronic membrane) را ساخته و حفرهٔ کوریونی را مسدود می‌سازد (شکل ۸-۱۰A,B). این غشاء هنگام زایمان پاره می‌شود (پاره‌شدن کیسه آب).

■ ساختار جفت

با شروع ماه چهارم، جفت دو جزء خواهد داشت: (۱) **بخش جنینی** (fetal portion) که از کوریون فروندوزوم (پرزدار)

Scanned by CamScanner

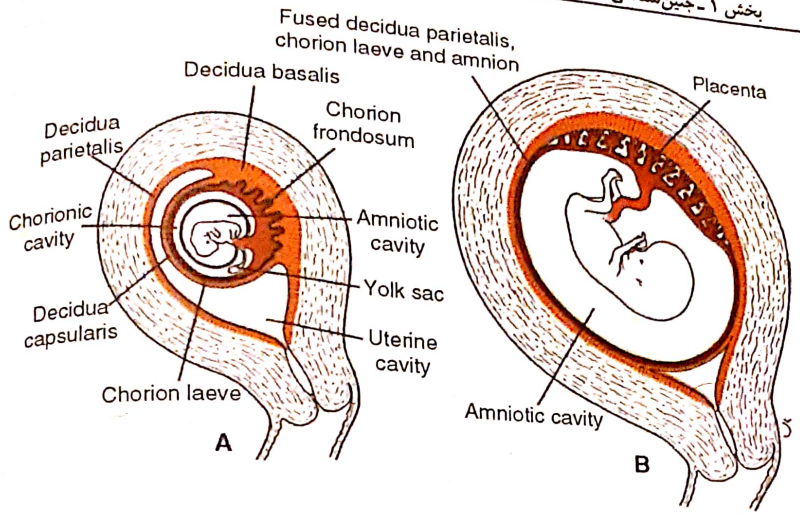

شکل ۱۰–۸ ارتباط غشاهای جنینی با جدار رحم. **A.** پایان ماده دوم. به کیسه زرده در حفره کوریون در بین آمنیون و کوریون توجه کنید. در قطب غیرورویانی، پرزها ناپدید شده‌اند (کوریون صاف). **B.** پایان ماه سوم. آمنیون و کوریون با هم ادغام شده‌اند و حفره رحمی با ادغام‌شدن کوریون صاف و دسیدوای جداری محو شده است.

ساخته شده است و (۲) **بخش مادری** (maternal portion) که از دسیدوای قاعده‌ای ساخته شده است (شکل ۱۰B–۸). جفت در سمت جنینی، با **صفحه کوریونی** (شکل ۱۳–۸) و در سمت مادری توسط دسیدوای قاعده‌ای محدود شده است (**صفحه دسیدوایی** تقریباً با جفت یکی شده است). در **ناحیه پیوستگاهی** (junctional zone)، سلول‌های تروفوبلاست و دسیدوایی با هم آمیخته شده‌اند. این ناحیه با سلول‌های غول‌پیکر سین‌سیشیال و دسیدوایی مشخص می‌شود و غنی از مادهٔ خارج سلولی بی‌شکل است. در این زمان بیشتر سلول‌های سیتوتروفوبلاست تحلیل رفته‌اند. بین صفحات کوریونی و دسیدوایی فضاهای بین پرزی وجود دارند که با خون مادری پر شده‌اند. این فضاها از لاکوناهای موجود در سین‌سیتوتروفوبلاست مشتق شده‌اند و با سن‌سیشیوم با منشأ جنینی مفروش شده‌اند. درخت‌های پرزی (villous trees) به درون دریاچه‌های خونی بین پرزی رشد می‌کنند (شکل‌های ۸–۸ و ۱۳–۸).

در طول ماه‌های چهارم و پنجم، دسیدوا تعدادی **دیواره‌های دسیدوایی** (decidual septa) می‌سازد که به درون فضاهای بین پرزی برجسته می‌شوند ولی به صفحه

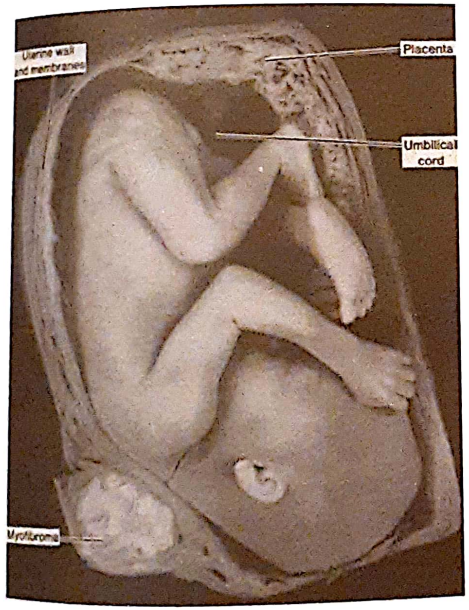

شکل ۱۱–۸ جنین ۱۹ هفته‌ای در وضعیت طبیعی خود در رحم. طناب نافی و جفت نشان داده شده‌اند. لومن رحم محو شده است. در جدار رحم یک توده بزرگ (میوفیبروما) وجود دارد.

Scanned by CamScanner

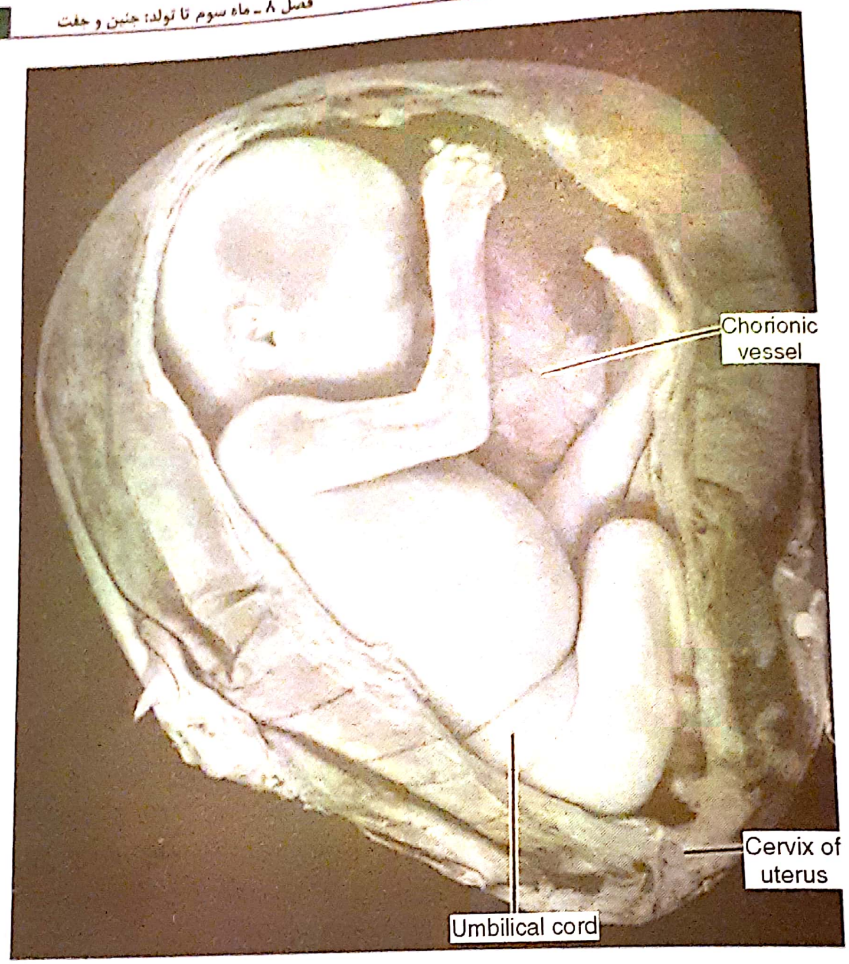

شکل ۱۲–۸ جنین ۲۳ هفته‌ای در رحم. بخش‌هایی از جدار رحم و آمنیون برداشته شده‌اند تا جنین نشان داده شود. در پس‌زمینه، عروق جفت به سمت طناب نافی همگرا شده‌اند. طناب نافی به طور محکم در اطراف شکم پیچ خورده و احتمالاً باعث ایجاد وضعیت غیرطبیعی جنین (breech position) در رحم شده است.

کوریونی نمی‌رسند (شکل ۱۳–۸). این دیواره‌ها یک هسته از بافت مادری دارند، ولی سطح آنها با لایه‌ای از سلول‌های سین‌سیشیال پوشیده شده است. به طوری که همیشه یک لایهٔ سین‌سیشیال، خون مادری را در دریاچه‌های بین پرزی از بافت جنینی پرزها جدا می‌کند. در نتیجه تشکیل دیواره‌های دسیدوایی، جفت به چندین بخش تحت عنوان **کوتیلدون** (cotyldedon) تقسیم می‌شود (شکل ۱۴–۸). از آنجایی که دیواره‌های دسیدوایی به صفحه کوریونی نمی‌رسند، ارتباط بین فضاهای بین پرزی در کوتیلدون‌های مختلف باقی می‌ماند.

در نتیجهٔ رشد بی‌وقفه جنین و گسترش رحم، جفت نیز بزرگ می‌شود. افزایش سطح آن تقریباً با گسترش رحم همخوانی دارد و در تمام دوران بارداری تقریباً ۱۵ الی ۳۰ درصد سطح داخلی رحم را می‌پوشاند. افزایش ضخامت جفت حاصل درختی شکل‌شدن (arborization) پرزهای موجود است نه به

Scanned by CamScanner

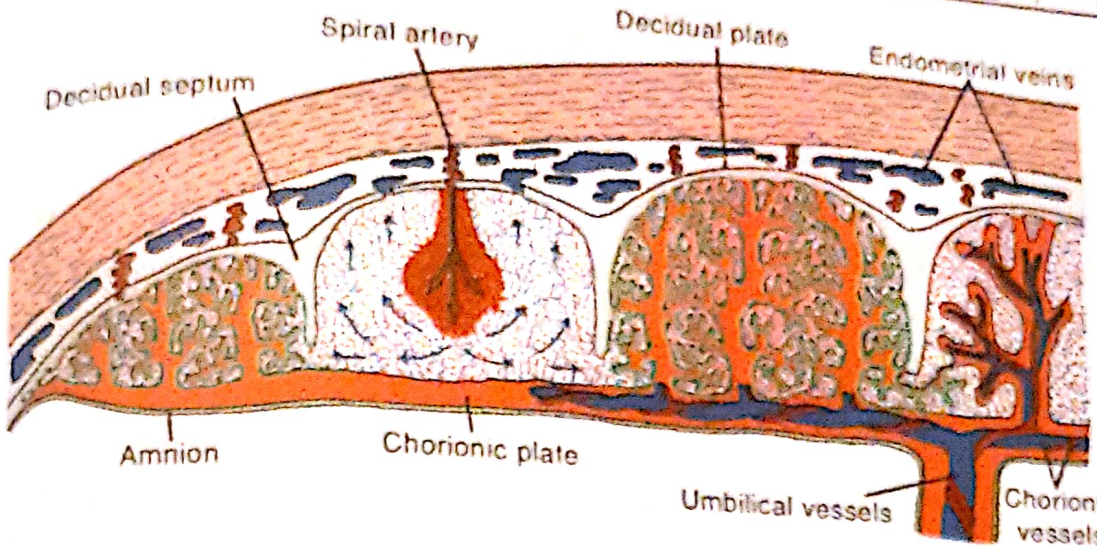

شکل ۱۳-۸ جفت در نیمه دوم بارداری. کوتیلدون‌ها تقریباً توسط دیواره‌های دسیدوایی (مادری) از هم جدا شده‌اند. بیشتر خون بین پرزی از طریق وریدهای اندومتری به جریان خون مادری برمی‌گردد و بخش کوچکی از خون وارد کوتیلدون‌های مجاور می‌شود. فضاهای بین پرزی توسط سین‌سیشیوم پوشیده شده‌اند.

علت نفوذ بیشتر آن به درون بافت‌های مادری.

جفت رسیده

در پایان بارداری (full term)، جفت صفحه مانند (discoid) بوده و قطری برابر ۱۵ الی ۲۵ سانتی‌متر، ضخامتی در حدود ۳ سانتی‌متر و وزنی در حدود ۵۰۰ الی ۶۰۰ گرم دارد. جفت در هنگام تولد، از جدار رحم جدا می‌شود و تقریباً ۳۰ دقیقه بعد از تولد نوزاد از حفرهٔ رحمی دفع می‌گردد. بعد از تولد، اگر جفت از **سمت مادری** دیده شود، ۱۵ الی ۲۰ ناحیهٔ اندکی برآمده **(کوتیلدون)** که با لایه نازکی از دسیدوای قاعده‌ای پوشیده شده‌اند، به طور واضح دیده می‌شوند (شکل ۱۴B-۸). شیارهای بین کوتیلدون‌ها در اثر دیواره‌های دسیدوایی ایجاد شده‌اند.

سطح جنینی جفت تماماً با صفحه کوریونی پوشیده شده است. تعدادی از شریان‌ها و وریدهای بزرگ **(عروق کوریونی)** به سمت طناب نافی همگرا می‌شوند (شکل ۱۴A-۸). کوریون نیز توسط آمنیون پوشیده شده است. اتصال طناب نافی معمولاً خارج از مرکز جفت (eccentric) است و حتی گاهی اوقات حاشیه‌ای (marginal) است. با این وجود به ندرت طناب نافی به غشاهای کوریونی خارج از جفت متصل می‌شود. البته در صورت اتصال به این ساختارها، حالت **اتصال پرده‌ای** (velamentous insertion) ایجاد می‌شود.

جریان خون جفت

کوتیلدون‌ها خون خود را از طریق ۸۰ الی ۱۰۰ شریان مارپیچی دریافت می‌کنند. این شریان‌ها صفحهٔ دسیدوایی را سوراخ کرده و در فواصل کم و بیش منظمی وارد فضاهای بین پرزی می‌شوند (شکل ۱۳-۸). فشار در این شریان‌ها خون را به عمق فضاهای بین پرزی می‌راند و پرزهای کوچک بسیاری از درخت پرزی را در خون اکسیژن‌دار غوطه‌ور می‌کند. با کاهش فشار، خون از صفحهٔ کوریونی به سمت دسیدوا برمی‌گردد و در این محل وارد وریدهای اندومتری می‌شود (شکل ۱۳-۸). از این رو خون از طریق وریدهای اندومتری از دریاچه‌های بین پرزی به جریان خون مادری برمی‌گردد.

روی هم رفته فضاهای بین پرزی جفت بالغ حاوی تقریباً ۱۵۰ میلی‌لیتر خون هستند که در هر دقیقه حدود سه یا چهار بار پر می‌شوند. این خون در طول پرزهای کوریونی که سطحی برابر ۴ الی ۱۴ متر مربع دارند، حرکت می‌کند. با وجود این، تبادل در همهٔ پرزها اتفاق نمی‌افتد و تنها در عروق جنینی که در تماس نزدیک با غشای سین‌سیشیال پوشاننده هستند، صورت می‌گیرد. در این پرزها، سین‌سیشیوم غالباً دارای حاشیه مسواکی متشکل از میکروویلوس‌های (microvilli) فراوانی است که سطح تبادل بین گردش خون مادری و جنینی را به طور قابل ملاحظه‌ای افزایش می‌دهند (شکل ۸D-۸). **غشای جفتی**

Scanned by CamScanner

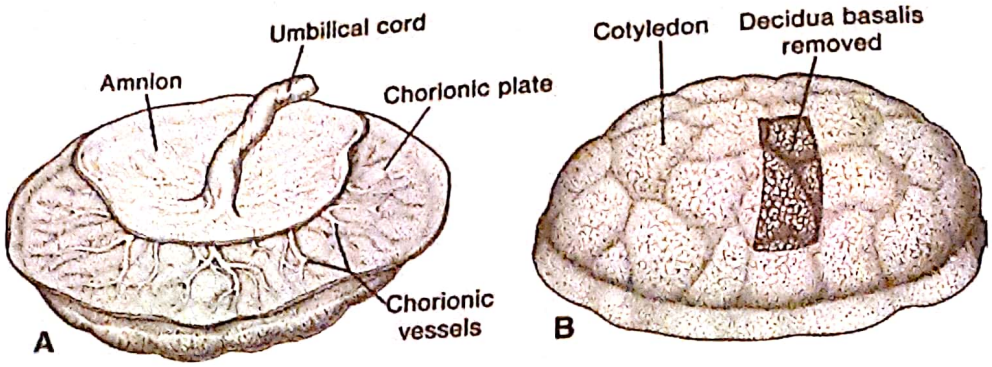

شکل ۸-۱۴ جفت رسیده (full-term). **A.** سمت جنینی. صفحه کوریونی و طناب نافی توسط آمنیون پوشیده شده است. **B.** سمت مادری که در آن کوتیلدون‌ها نشان داده شده‌اند. در یک ناحیه دسیدوا برداشته شده است. سمت مادری جفت همیشه در هنگام زایمان به دقت معاینه می‌شود و اغلب یک یا دو کوتیلدون با ظاهری سفید رنگ به دلیل ساخت بیش از حد فیبرینوئید و انفارکتوس گروهی از دریاچه‌های بین پرزی، وجود دارد.

(placental membrane) که خون مادری و جنینی را از هم جدا می‌کند، در ابتدا از چهار لایه تشکیل شده است: (۱) پوشش اندوتلیالی عروق جنینی، (۲) بافت همبند در مرکز پرز، (۳) لایه سیتوتروفوبلاست و (۴) سین‌سیشیوم (شکل ۸C-۸). با این حال، از ماه چهارم به بعد، غشای جفتی نازک می‌شود به طوری که پوشش اندوتلیالی عروق در تماس نزدیک با غشای سین‌سیشیال قرار می‌گیرد و سرعت تبادل به شدت افزایش می‌یابد (شکل ۸D-۸). غشای جفتی که گاهی اوقات **سد جفتی** (placental barrier) نیز نامیده می‌شود، یک سد واقعی نیست و مواد زیادی به طور آزادانه از آن عبور می‌کنند. از آنجایی که خون مادری در فضاهای بین پرزی توسط مشتقات کوریونی از خون جنینی جدا می‌شود، جفت انسان از نوع **هموکوریال** (hemochorial) محسوب می‌شود. به طور طبیعی، خون مادر و جنین با هم مخلوط نمی‌شود. با این حال تعداد اندکی از سلول‌های خونی جنینی، گاهی اوقات از نقایص و شکاف‌های میکروسکوپی موجود در غشای جفتی عبور می‌کنند.

عملکرد جفت

اعمال اصلی جفت شامل (۱) **تبادل محصولات گازی و متابولیک** بین گردش خون مادری و جنینی و (۲) **تولید هورمون‌ها** است.

تبادل گازها

تبادل گازها (مثل اکسیژن، دی‌اکسید کربن و منواکسید کربن) با انتشار ساده (simple diffusion) صورت می‌گیرد. در انتهای بارداری، جنین ۲۰ الی ۳۰ میلی‌لیتر اکسیژن در هر دقیقه از گردش خون مادری دریافت می‌کند و حتی یک وقفه کوتاه مدت در اکسیژن‌رسانی برای جنین کشنده است. جریان خون جنینی برای اکسیژن‌رسانی حیاتی است، چون مقدار اکسیژنی که به جنین می‌رسد قبل از هر چیز به مقدار اکسیژن منتقل شده بستگی دارد نه به میزان انتشار.

تبادل مواد غذایی و الکترولیت‌ها

تبادل مواد غذایی و الکترولیت‌ها مثل آمینواسیدها، اسیدهای چرب آزاد، کربوهیدرات‌ها و ویتامین‌ها سریع است و با پیشرفت بارداری افزایش می‌یابد.

انتقال آنتی‌بادی‌های مادری

کارآیی ایمونولوژیکی در پایان سه ماه اول شروع به تکامل می‌کند، به طوری که در این زمان جنین همهٔ اجزای **کمپلمان** (complement) را می‌سازد. ایمونوگلوبولین‌ها تقریباً شامل همهٔ **ایمونوگلوبولین‌های G مادری** (IgG) است که تقریباً در هفته چهاردهم شروع به انتقال از مادر به جنین می‌کند. بدین طریق، جنین در مقابل بیماری‌های عفونی مختلفی ایمنی غیرفعال به دست می‌آورد. شروع ساخت IgG پس از تولد در نوزادان صورت می‌گیرد ولی سطوح بالغ آن تا سن ۳ سالگی کسب نمی‌شود.

Scanned by CamScanner

نکات بالینی

اریتروبلاستوز جلینی و هیدروپس جلینی

از آنجایی که برخی از سلول‌های خونی جنینی از سد جفتی عبور می‌کنند، بنابراین توان بالقوه برانگیختن پاسخ ایمنی (از طریق آنتی‌بادی) توسط دستگاه ایمنی مادر را دارند. پایه و اساس این پاسخ بر این واقعیت استوار است که بیش از ۴۰۰ آنتی‌ژن مرتبط با سلول خونی قرمز شناخته شده است، به طوری که بیشتر آنها در طول دوران حاملگی مشکلی ایجاد نمی‌کنند ولی برخی از آنها می‌توانند پاسخ آنتی‌بادی مادری را بر ضد سلول‌های خونی جنینی تحریک کنند. این فرآیند مثالی از **ایزوایمونیزاسیون** (خودایمنی) است و اگر پاسخ مادری کافی باشد، آنتی‌بادی‌ها با حمله به سلول‌های قرمز خون آنها را همولیز کرده و باعث ایجاد **بیماری همولیتیک** (hemolytic disease) **جنین و نوزاد** می‌شود. از آنجایی که همولیز تعداد زیادی از سلول‌های خونی، تعداد سلول‌های خونی جنینی نابالغ **(اریتروبلاست‌ها)** را افزایش می‌دهد، در گذشته به این بیماری **اریتروبلاستوز جنینی** (erythroblastosis fetalis) نیز گفته می‌شد. بنابراین از آنجایی که کم‌خونی (آنمی) شدید خیلی کم اتفاق می‌افتد بنابراین عبارت بیماری همولیتیک جنین و نوزاد بسیار مناسب است. در موارد محدودی، آنمی (کم‌خونی) به حدی شدید می‌شود که هیدروپس جنینی (fetal hydrops) [ادم و نشت به درون حفرات بدن] اتفاق می‌افتد. این امر نیز منجر به مرگ جنین می‌شود (شکل ۱۵-۸). اکثر موارد شدید توسط آنتی‌ژن‌های **دستگاه گروه خونی CDE** [رسوس (Rhesus)] ایجاد می‌شود. **آنتی‌ژن Rh** یا D خطرناک‌ترین آنتی‌ژن است، زیرا ایمونیزاسیون می‌تواند از یک تماس (exposure) کوچک و بلافاصله ایجاد شود، به طوری که در حاملگی‌های بعدی نیز شدت آن بیشتر می‌شود. پاسخ آنتی‌بادی مادری در مواردی است که جنین D (Rh) مثبت و مادر D (Rh) منفی باشد و زمانی ایجاد می‌شود که سلول‌های قرمز خون جنین به دلیل خونریزی‌های کوچک در سطح پرزهای جفتی در هنگام تولد، وارد گردش خون مادری گردند. این بیماری با غربالگری زنان در اولین معاینه قبل از تولد برای تعیین نوع Rh خون و بررسی حضور آنتی‌بادی‌های آنتی ـ D (anti-D antibodies) (جهت مشخص کردن اینکه از قبل آن را ساخته است یا نه) قابل پیشگیری است. در زنان Rh منفی فاقد آنتی‌بادی‌های آنتی ـ D؛ زمانی که ادغام شدن خون جنین و مادر اتفاق افتاد (به طور مثال با انجام روش آمنیوسنتزیس و یا خاتمه یافتن بارداری) و یا پس از تولد Rh مثبت بودن نوزاد تشخیص داده شد، توصیه می‌شود درمان با ایمونوگلوبین Rh در هفته ۲۸ بارداری صورت گیرد. پس از معرفی ایمونوگلوبین Rh در سال ۱۹۶۸، بیماری همولیتیک در جنین و نوزاد در ایالات متحده تقریباً از بین رفته است.

آنتی‌ژن‌های **گروه خونی ABO** نیز می‌توانند پاسخ آنتی‌بادی (ایمنی) ایجاد کنند. اما اثرات آن خفیف‌تر از اثرات ایجاد شده توسط گروه CDE است. حدود ۲۰ درصد نوزادان عدم سازگاری مادری ABO دارند، اما تنها ۵ درصد آنها دچار بیماری می‌شوند. این گروه‌ها را می‌توان پس از زایمان به طور مؤثری درمان کرد.



شکل ۱۵-۸ هیدروپس جنینی در اثر تجمع مایع در بافت‌های جنینی.

Scanned by CamScanner

نکات بالینی

سد جفتی

هورمون‌های استروئیدی مادری بلافاصله از جفت عبور می‌کنند. سایر هورمون‌ها مثل تیروکسین که از سد می‌گذرند، با سرعت کمی عبور می‌کنند. بعضی از پروژسنین‌های مصنوعی به سرعت از جفت می‌گذرند و ممکن است جنین‌های دختر را عضلانی کنند. مورد خطرناک‌تر استفاده از استروژن مصنوعی **دی‌اتیل استیل بسترول** (diethylstilbestrol: DES) است که به راحتی از جفت عبور می‌کند. این مادهٔ ترکیبی در افرادی که در طول زندگی داخل رحمی خود در معرض آن قرار گرفته‌اند، منجر به ایجاد کارسینومای سلول شفاف (clear cell) واژن و ناهنجاری‌هایی در رحم و گردن رحم در جنس مؤنث و بیضه‌ها در جنس مذکر می‌شود (فصل ۹ را ببینید).

با وجود اینکه سد جفتی اغلب به عنون یک مکانیسم محافظتی در مقابل عوامل آسیب‌رسان در نظر گرفته می‌شود اما ویروس‌های بسیاری مثل ویروس سرخجه (rubella)، سیتومگالوویروس، کوکساکی، واریولا، واریسلا، اوریون و پولیومیلیت به راحتی از جفت عبور می‌کنند. در جنین، بعضی ویروس‌ها با ایجاد عفونت می‌توانند باعث مرگ سلولی و نواقص مادرزادی شوند (فصل ۹ را ببینید).

متأسفانه، بیشتر داروها و متابولیت‌های دارویی به راحتی از جفت عبور می‌کنند و ممکن است آسیب‌های جدی به جنین وارد سازند (فصل ۹ را ببینید). علاوه بر این استفاده مادر از هروئین (heroin) و کوکائین (cocaine) می‌تواند باعث اعتیاد جنین شود.

تولید هورمون

در پایان ماه چهارم، جفت مقدار مناسبی **پروژسترون** تولید می‌کند، به طوری که اگر جسم زرد برداشته شود یا نتواند به درستی عمل کند، حاملگی حفظ شده و ادامه می‌یابد. به احتمال زیاد همهٔ هورمون‌ها توسط تروفوبلاست سین‌سیشیال ساخته می‌شوند. علاوه بر پروژسترون، جفت مقادیر رو به افزایشی از **هورمون‌های استروژنی** و به طور غالب **استریول** (estriol) تولید می‌کند، به طوری که تا قبل از پایان حاملگی به حداکثر میزان خود می‌رسد. این سطوح بالای استروژن‌ها، رشد رحمی و تکوین غدد پستانی را تحریک می‌کنند.

در طی دو ماه اول حاملگی سین‌سیشیوتروفوبلاست، **گنادوتروپین کوریونی انسانی** (human chorionic gonadotropin [hCG]) نیز ترشح می‌کند که باعث بقای جسم زرد می‌شود. این هورمون در مادر از طریق ادرار دفع می‌شود و در مراحل اولیهٔ بارداری، حضور آن به عنوان علامت حاملگی است. هورمون دیگر تولید شده توسط جفت است. این هورمون شبیه هورمون رشد بوده و باعث تقدم یافتن جنین در مصرف گلوکز خون مادر می‌شود و به نوعی مادر را دیابتوژن (مستعد ابتلا به دیابت) می‌کند. سوماتوماموتروپین همچنین تکوین پستان‌ها را برای تولید شیر تحریک می‌کند.

سوماتوماموتروپین (قبلاً به آن لاکتوژن جفتی گفته می‌شد)

آمنیون و طناب نافی

خط بیضی‌شکل تاخوردگی بین اکتودرم جنینی و آمنیون (**پیوستگاه آمنیواکتودرمال** [amnio-ectodermal junction])، **حلقه نافی ابتدایی** (primitive umbilical ring) نام دارد. در هفته پنجم تکوین، ساختارهای زیر از حلقه عبور می‌کنند (شکل ۱۶A,C-۸): (۱) **ساقه اتصال دهنده** (connecting stalk) حاوی آلانتوئیس و عروق نافی [دو شریان و یک ورید]، (۲) **ساقه زرده‌ای** (yolk stalk) یا **مجرای زرده‌ای** (vitelline duct) همراه با عروق زرده‌ای و (۳) **کانال ارتباط دهنده حفره‌های داخل رویانی و خارج رویانی** (شکل ۱۶C-۸). کیسه زردهٔ حقیقی (yolk sac proper) فضایی را در **حفرهٔ کوریونی** اشغال می‌کند که فضای بین صفحه کوریونی و آمنیون است (شکل ۱۶B-۸).

با تکوین بیشتر، حفره آمنیون به سرعت در حفرهٔ کوریون بزرگ می‌شود، به طوری که آمنیون، ساقه‌های کیسه زرده و اتصال دهنده را احاطه کرده و **طناب نافی ابتدایی** (primitive umbilical cord) را می‌سازد (شکل ۱۶B-۸). در قسمت دیستال، طناب حاوی ساقه کیسه زرده و عروق نافی و در قسمت پروگزیمال‌تر، طناب نافی اولیه حاوی تعدادی از حلقه‌های روده‌ای و بقایای آلانتوئیس است (شکل ۱۶B,D-۸). کیسه زرده که در حفره کوریون دیده می‌شود، توسط ساقه خود با طناب نافی در تماس است. در پایان ماه سوم، آمنیون به حدی گسترش یافته که در تماس با کوریون قرار می‌گیرد تا حفره کوریون را مسدود سازد (شکل ۱۰B-۸). به طور معمول بعداً کیسه زرده چروک شده و به تدریج محو می‌گردد.

Scanned by CamScanner

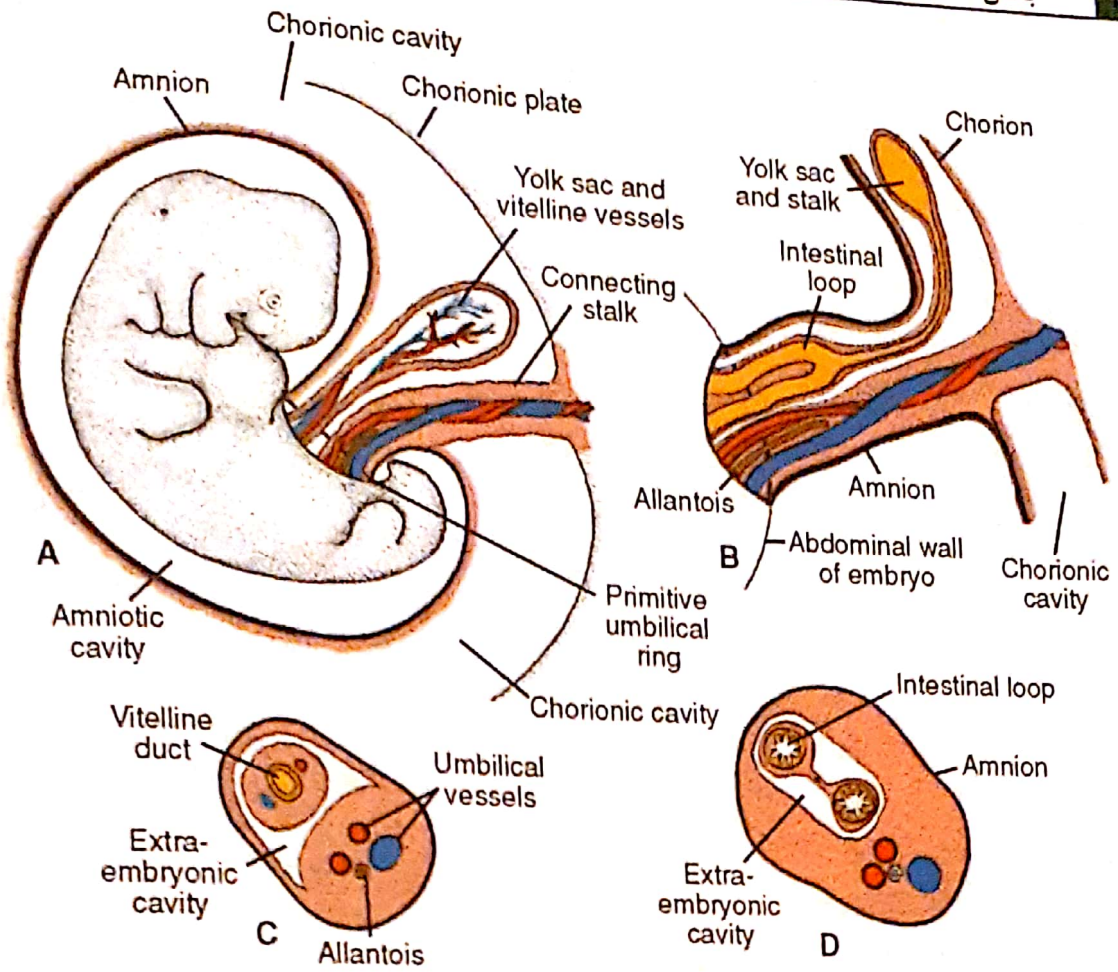

شکل ۱۶-۸ **A.** رویان ۵ هفته‌ای که ساختارهای عبوری از حلقه نافی اولیه را نشان می‌دهد. **B.** طناب نافی اولیه رویان ۱۰ هفته‌ای. **C.** مقطع عرضی از ساختارها در سطح حلقه نافی. **D.** مقطع عرضی از طناب نافی اولیه که قوس‌های روده‌ای وارد شده به طناب را نشان می‌دهد.

از آنجایی که حفره شکم به طور موقت برای حلقه‌های روده‌ای که رشد سریعی دارند، بسیار کوچک است، بعضی از آنها به درون فضای خارج رویانی در طناب نافی رانده می‌شوند. این حلقه‌های روده‌ای بیرون رانده شده یک **فتق نافی فیزیولوژیک** (physiological umbilical hernia) ایجاد می‌کنند (فصل ۱۵ را ببینید). تقریباً در پایان ماه سوم، قوس‌ها به درون بدن رویان باز گشته و حفره در محل طناب محو می‌شود. با مسدود شدن آلانتوئیس و مجرای زرده‌ای و عروق خونی آن، عروق نافی محصور شده توسط **ژله وارتون** (Wharton's jelly) تنها عناصر باقیمانده در طناب هستند. این بافت که غنی از پروتئوگلیکان است، به عنوان یک لایه محافظ برای عروق خونی عمل می‌کند. جداره‌های شریان‌ها عضلانی بوده و حاوی رشته‌های الاستیک فراوانی هستند که در تنگ‌شدن و انقباض سریع عروق نافی (بعد از اینکه طناب بریده شد) نقش دارند.

■ تغییرات جفت در پایان بارداری

در پایان حاملگی تغییراتی در جفت اتفاق می‌افتد که در نتیجه آن تبادلات بین دو جریان خون (مادر و جنین) کاهش می‌یابد. این تغییرات شامل (۱) افزایش بافت لیفی (فیبروز) در مرکز پرز، (۲) ضخیم‌شدن غشاهای قاعده‌ای در مویرگ‌های جنینی، (۳) تغییرات انسدادی در مویرگ‌های کوچک پرزها و (۴) رسوب فیبرینوئید (fibrinoid) بر روی سطح پرزها در ناحیهٔ تقاطعی و در صفحه کوریونی است. با ایجاد شدن فیبرینوئید زیاد، انفارکتوس دریاچه بین پرزی و گاهی اوقات کل یک کوتیلدون اتفاق می‌افتد. در نتیجه این اتفاق کوتیلدون ظاهری سفید پیدا می‌کند.

Scanned by CamScanner

نکات بالینی

ناهنجاری‌های طناب نافی

در هنگام تولد، قطر طناب نافی تقریباً ۱ الی ۲ سانتی‌متر و طول آن ۵۰ الی ۶۰ سانتی‌متر است. طناب نافی پیچ خورده است و **گره‌های کاذب** (false knots) می‌سازد. طول طناب نشان‌دهنده میزان تحرک جنین در داخل رحم است. کوتاهی طناب در موارد بیماری‌های حرکتی جنین و محدودیت حرکتی داخل رحمی دیده می‌شود. طناب خیلی بلند ممکن است دور گردن جنین بپیچد که معمولاً بی‌خطر است، در حالی که طناب کوتاه ممکن است در هنگام زایمان با کشیدن جفت از محل اتصال آن در رحم مشکلاتی ایجاد کند.

به طور طبیعی دو شریان و یک ورید در طناب نافی وجود دارد. اما در ۱ مورد از هر ۲۰۰ نوزاد فقط **یک شریان منفرد** وجود دارد و این کودکان با خطر حدود ۲۰ درصدی در داشتن سایز نواقص قلبی و عروقی روبرو هستند. شریانی که وجود ندارد، هم می‌تواند شکل نگرفته باشد (آژنزی) و هم ممکن است در ابتدای رشد تحلیل رفته باشد.

نوارهای آمنیونی

گاهی اوقات، پارگی‌های آمنیون منجر به ایجاد شدن نوارهای آمنیونی می‌شود که ممکن است دور قسمتی از جنین، به خصوص اندام‌ها و انگشتان، بپیچد. نتیجهٔ این حالت قطع‌شدگی‌ها، **تنگ‌شدگی‌های حلقه‌ای** (ring constrictions) و سایر مشکلات مثل دفرمیتی‌های کرانیوفاسیال (بدشکلی‌های جمجمه‌ای ـ صورتی) است (شکل ۱۷-۸). منشأ نوارها ناشناخته است.

مایع آمنیون

هیدرآمنیوس (hydramnios) یا **پلی‌هیدرآمنیوس** (polyhydramnios) اصطلاحی است که برای توصیف مایع آمنیوتیک بیش از حد (۱۵۰۰ الی ۲۰۰۰ میلی‌لیتر) به کار می‌رود، در حالی که **اولیگوهیدرآمنیوس** (oligohydramnios) به مقادیر کاهش یافته (کمتر از ۴۰۰ میلی‌لیتر) مایع آمنیون اشاره دارد. هر دو حالت با افزایش بروز نواقص مادرزادی همراه هستند. علل اولیهٔ هیدرآمنیوس شامل عوامل ناشناخته (۳۵ درصد)، دیابت مادر (۲۵ درصد)، و نقایص مادرزادی که شامل بیماری‌های دستگاه عصبی مرکزی (مثل آنسفالی) و نواقص لوله گوارش (آترزی‌ها، مثل آترزی مری) [که مانع بلع مایع توسط جنین می‌شود] است، می‌باشد. اولیگوهیدرآمنیوس وقوع کمتری دارد و می‌تواند در نتیجهٔ آژنزی کلیه باشد. فقدان مایع در حفره آمنیون باعث فشردن جنین می‌شود. مقدار اندک مایع نیز منجر به هیپوپلازی ریه‌ها می‌شود (مایع اندکی برای تنفس و ورود به ریه جنین وجود دارد).

پارگی زودرس آمنیون (premature rupture of the membranes [PROM]) پارگی غشاها قبل از شروع انقباضات رحم است که در ۱۰ درصد مواقع اتفاق می‌افتد. **PROM زودرس** (preterm PROM) قبل از هفته ۳۷ کامل بارداری و در ۳ درصد بارداری‌ها اتفاق می‌افتد. این حالت دلیل شایع تولد زودرس است. دلیل PROM زودرس مشخص نیست ولی عوامل خطر آن شامل بارداری قبلی زودرس یا PROM، سیاه‌پوست بودن، سیگار کشیدن، عفونت و پلی‌هیدرآمنیوس شدید می‌باشد.

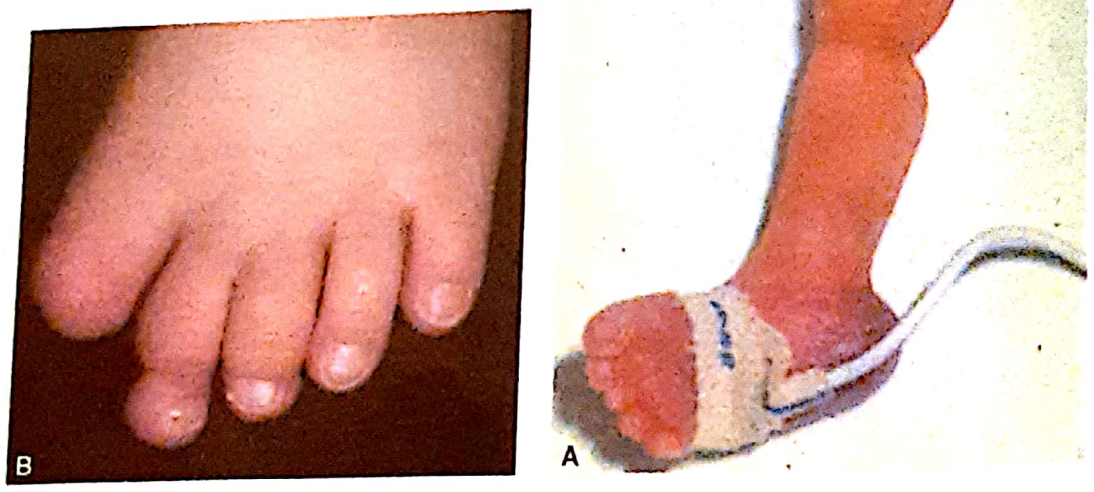

شکل ۱۷-۸ ناهنجاری‌های اندامی ایجاد شده توسط نوارهای آمنیونی. **A.** حلقه تنگ کننده اندام. **B.** قطع شدن انگشت (شست) و تنگ‌شدگی حلقه‌ای (انگشت دوم).

Scanned by CamScanner

■ مایع آمنیون

حفره آمنیون توسط مایع آبکی شفافی که بخشی از آن توسط سلول‌های آمنیونی و بخش عمده آن توسط خون مادری تولید می‌شود، پر شده است. مقدار مایع از تقریباً ۳۰ میلی‌لیتر در هفته ۱۰ بارداری تا ۴۵۰ میلی‌لیتر در ۲۰ هفتگی و ۸۰۰ الی ۱۰۰۰ میلی‌لیتر در هفته ۳۷ افزایش می‌یابد. در طول ماه‌های اول بارداری، رویان توسط طناب نافی خود در این مایع شناور است. مایع آمنیون به عنوان یک بالشتک محافظ عمل می‌کند. به طوری که (۱) به عنوان ضربه‌گیر عمل می‌کند، (۲) از چسبیدن رویان به آمنیون جلوگیری می‌کند و (۳) امکان حرکات جنینی را فراهم می‌کند. کل حجم مایع آمنیون در هر ۳ ساعت جایگزین می‌شود. از شروع ماه پنجم، جنین مایع آمنیونی خود را می‌بلعد، به طوری که حدوداً ۴۰۰ میلی‌لیتر (حدود نیمی از مقدار کل) در هر روز بلعیده می‌شود. ادرار جنین به طور روزانه به مایع آمنیون اضافه می‌گردد. از آنجایی که جفت به عنوان مبادله‌گر، باقیمانده‌های متابولیتی را دفع می‌کند، ادرار عمدتاً از آب تشکیل شده است. در حین تولد نوزاد، غشای آمنیوکوریونی به صورت یک گوه (wedge) هیدروستاتیک به اتساع کانال گردنی رحم کمک می‌کند.

■ غشاهای جنینی در دوقلوها

میزان وقوع بارداری‌های چندقلویی (دوقلویی، سه‌قلویی و غیره) در سال‌های اخیر افزایش یافته است و در ۳ درصد کل موارد تولد زنده در ایالات متحده دیده می‌شود. میزان دوقلوزایی در سال ۲۰۰۸ تا ۳۲/۶ تولد از هر ۱۰۰۰ تولد افزایش یافته است. دلیل این افزایش دو مطلب است: افزایش سن مادر در زمان تولد نوزادان و افزایش استفاده از درمان‌های باروری مثل فن‌آوری‌های کمک باروری (assisted reproductive technologies [ART]).

دوقلوهای دو تخمی

تقریباً ۹۰ درصد دوقلوها **دو تخمی** (dizygotic) یا **غیر همسان** (fraternal) هستند که میزان وقوع آن با افزایش سن مادر (دو برابر شدن در ۳۵ سالگی مادر) و استفاده از روش‌های باروری (ART) افزایش می‌یابد. این دوقلوها از بیرون افتادن همزمان دو تخمک و باروری با اسپرم‌های مجزا حاصل می‌شوند. از آنجایی که دو تخم محتویات ژنتیکی کاملاً متفاوتی دارند، شباهت این دوقلوها به هم شبیه برادران یا خواهران دیگر است. ممکن است این دوقلوها جنسیت مشابه یا متفاوتی داشته باشند. تخم‌ها به طور منفرد در رحم جایگزین می‌شوند و معمولاً هر کدام جفت، کیسه آمنیون و کوریون مخصوص به خود را دارند (شکل ۱۸A-۸). با این وجود، گاهی اوقات دو جفت به حدی به هم نزدیک می‌شوند که با هم یکی می‌شوند. به طور مشابه، جدار کیسه‌های کوریونی نیز ممکن است نزدیک هم قرار گرفته و با هم ادغام شوند (شکل ۱۸B-۸). گاهی اوقات دو قلوهای دوتخمی دو نوع سلول قرمز خونی متفاوتی دارند [**موزائیسم گلبول قرمز** (erythrocyte mosaicism)]. این امر نشان می‌دهد که ادغام‌شدن جفت‌ها باعث تبادل سلول‌های قرمز خون می‌شود.

دوقلوهای تک‌تخمی

نوع دوم دوقلوها که از یک تخمک بارور منفرد به وجود می‌آیند، دوقلوهای **تک‌تخمی** (monozygotic) یا **همسان** (identical) هستند. شیوع دوقلوهای تک‌تخمکی ۳ الی ۴ مورد در هر ۱۰۰۰ تولد است. این دوقلوها از تقسیم زیگوت (تخم) در مراحل مختلف تکوین ایجاد می‌شوند. اعتقاد بر این است که اولین جداشدگی در مرحلهٔ دو سلولی اتفاق می‌افتد که در این حالت دو تخم به صورت جداگانه تکوین می‌یابد. بلاستوسیست‌ها به طور جداگانه لانه‌گزینی کرده و هر کدام کیسه کوریونی و جفت خود را دارند (شکل ۱۹A-۸). با وجود این که طرز قرارگیری و آرایش غشاهای این دوقلوها شبیه دوقلوهای دوتخمی است ولی این دوقلوها را می‌توان از لحاظ شباهت بسیار زیاد گروه‌های خونی، اثر انگشت، جنسیت و شکل ظاهری مثل رنگ مو و چشم در دوقلوهای تک‌تخمکی، از یکدیگر افتراق داد.

جداشدن تخم معمولاً در مرحله اولیه بلاستوسیست اتفاق می‌افتد. توده سلولی داخلی به دو گروه مجزای سلولی در درون یک حفره بلاستوسیستی مشترک تقسیم می‌شود (شکل ۱۹B-۸). دو رویان حاصل یک جفت مشترک و یک حفره کوریونی مشترک دارند، اما حفرات آمنیون آنها جدا است (شکل ۱۹B-۸). در موارد نادر جدا شدن در مرحلهٔ صفحه زایای دو لایه‌ای، درست قبل از ظاهر شدن شیار اولیه اتفاق می‌افتد (شکل ۱۹C-۸). این شکل از جدا شدن باعث ایجاد شدن دوقلوها با یک جفت، یک کیسه آمنیونی و کوریونی مشترک

Scanned by CamScanner

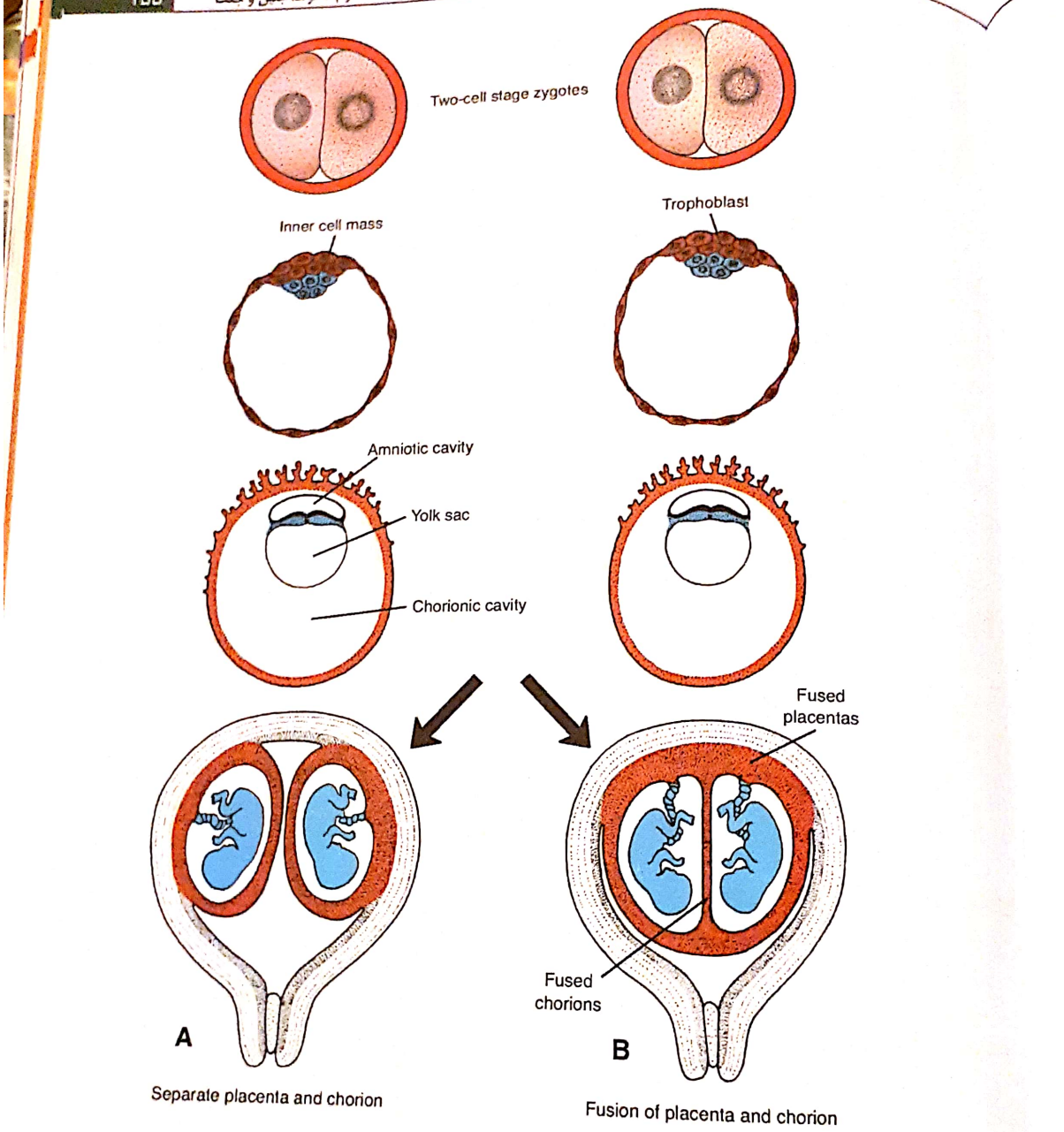

شکل ۱۸-۸ تکوین دوقلوهای دو تخمی. به طور طبیعی هر رویان آمنیون، کوریون و جفت مخصوص به خود را دارد **(A)**، اما گاهی اوقات جفت‌ها با هم یکی می‌شوند **(B)**. هر رویان معمولاً خون کافی دریافت می‌کند اما گاهی اوقات آناستوموزهای بزرگ خون بیشتری را به یکی از قل‌ها هدایت می‌کند.

Scanned by CamScanner

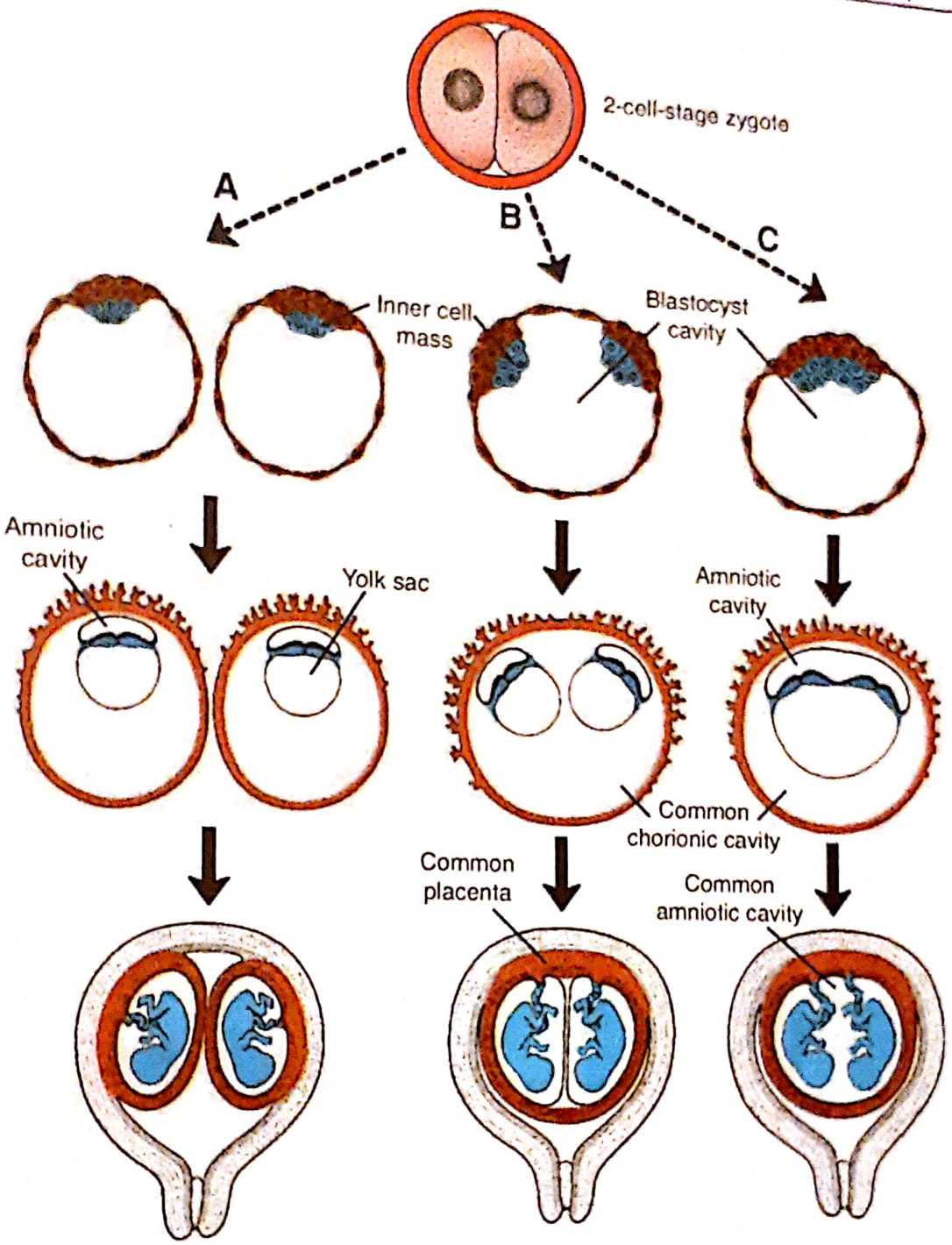

شکل ۱۹-۸ ارتباطات محتمل غشاهای جنینی در دوقلوهای تک‌تخمی. **A.** جدا شدن در مرحله دو سلولی اتفاق می‌افتد و هر رویان، جفت، حفره آمنیونی و حفره کوریونی مخصوص به خود را دارد. **B.** جدا شدن توده سلولی داخلی به دو گروه کاملاً مجزا. دو رویان ایجاد شده یک جفت مشترک و یک کیسه کوریونی مشترک ولی حفرات آمنیونی جدا خواهند داشت. **C.** جدا شدن توده سلولی داخلی در مرحلهٔ پایانی تکوین. رویان‌ها جفت، حفره آمنیونی و حفره کوریونی مشترک دارند.

خواهد شد. با وجود این که دوقلوها یک جفت مشترک دارند، ولی از خونرسانی متعادلی بهره می‌برند.

موارد سه قلوزایی نادر است (حدوداً ۱ تولد در هر ۷۶۰۰ بارداری). اما تولد چهار قلوها، پنج قلوها و غیره بسیار نادرتر است. در سال‌های اخیر، چندقلوزایی در مادرانی که گنادوتروپین‌ها (داروهای باروری) را برای رفع نقص تخمک‌گذاری دریافت می‌کنند، بیشتر شده است.

Scanned by CamScanner

ناهنجاری‌های مربوط به دوقلوها

بارداری‌های دوقلویی بروز بالاتری از مرگ و میر پیش از تولد و نواقص مادرزادی داشته و میزان زایمان زودرس (preterm) در آنها بیشتر است. حدود ۶۰ درصد دوقلوها زودرس به دنیا می‌آیند و معمولاً در هنگام تولد وزن کمی (LBW) دارند. هر دوی این عوامل خطر ناهنجاری را در دوقلوها بالا می‌برد و میزان مرگ ومیر در دوقلوها را تا سه برابر بیشتر از تک‌قلویی افزایش می‌دهد.

میزان بروز دوقلوزایی بیشتر از آن چیزی است که دیده می‌شود. زیرا میزان بارداری دوقلویی بیشتر از تولد دوقلویی است. بسیاری از دوقلوها قبل از تولد می‌میرند و بعضی مطالعات نشان داده‌اند که تنها ۲۹ درصد زنان حامله دوقلو، می‌توانند هر دو نوزاد را به دنیا بیاورند. اصطلاح **قل ناپدید شده** (vanishing twin) به مرگ یکی از جنین‌ها اشاره دارد. این ناپدید شده که در سه ماههٔ اول یا اوایل سه ماهه دوم اتفاق می‌افتد، به دلیل جذب شدن یکی از جنین‌ها یا تشکیل شدن جنین پاپیروسی (fetus papyraceus) است (شکل ۲۰-۸).

مشکل دیگر که باعث افزایش مرگ و میر در دوقلوها می‌شود، سندرم انتقال خون قل به قل (twin-twin transfusion syndrome) است که در ۱۵ درصد بارداری‌های تک‌تخمی تک‌کوریونی اتفاق می‌افتد. در این حالت، آناستوموزهای عروقی جفت که در بیشتر جفت‌های تک‌کوریونی به طور متعادلی وجود دارند، شکل می‌گیرند. به طوری که یکی از قل‌ها جریان خون بیشتری را دریافت می‌کند و جریان خون قل دیگر کاهش می‌یابد. در نتیجه یک قل بزرگ‌تر از دیگری می‌شود (شکل ۲۱-۸). پیش‌آگهی این سندرم ضعیف است و در ۵۰ الی ۷۰ درصد موارد مرگ هر دو قل اتفاق می‌افتد.

در مراحل بعدی تکوین، جدا شدن نسبی شیار و گره اولیه باعث به وجود آمدن دوقلوهای به هم چسبیده (conjoined twins) می‌شود. این دوقلوها براساس ماهیت و میزان اتصال به یکدیگر طبقه‌بندی می‌شوند (شکل‌های ۲۲-۸ و ۲۳-۸). گاهی اوقات دوقلوهای تک‌تخمی تنها با یک پل پوستی مشترک یا پل کبدی مشترک به هم چسبیده‌اند. نوع دوقلوهای به هم چسبیده به زمان و وسعت ناهنجاری‌های گره و شیار اولیه بستگی دارد. بیان نامناسب

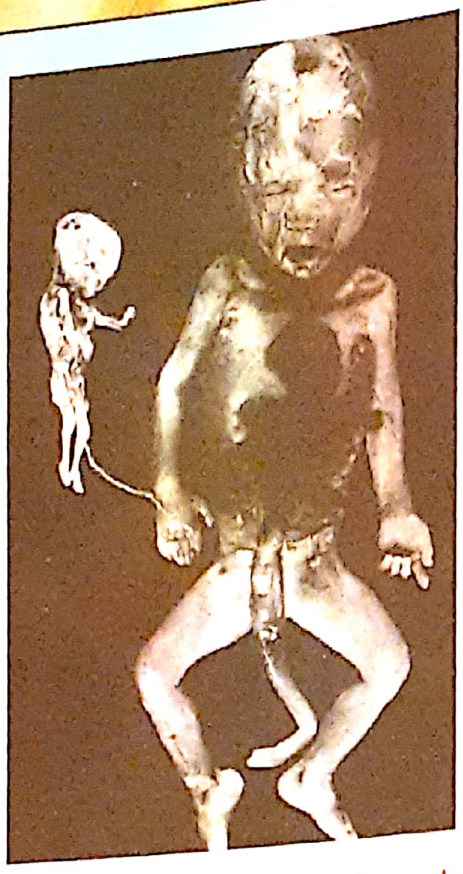

شکل ۲۰-۸ جنین پاپیروسی. یک جنین بزرگ‌تر است در حالی که جنین دیگر تحلیل رفته و شبیه مومیایی‌ها شده است و به همین دلیل به آن پاپیروس (papyraceus) گفته می‌شود.



شکل ۲۱-۸ دوقلوهای تک‌تخمی با سندرم انتقال خون دوقلو. آناستوموزهای عروقی جفت جریان خون نامتعادل به دو جنین را ایجاد کرده است.

Scanned by CamScanner

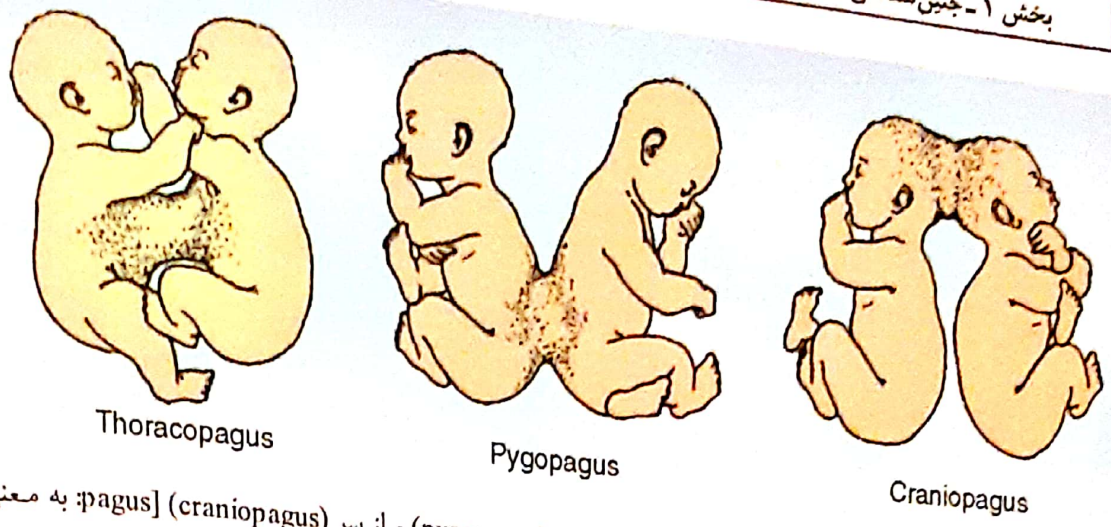

شکل ۲۲-۸ دوقلوهای به هم چسبیده از سینه (thoracopagus)، از کفل (pygopagus) و از سر (craniopagus) [pagus: به معنی بسته شده] دوقلوهای به هم چسبیده را فقط زمانی می‌توان جدا کرد که بخش‌های حیاتی مشترک نداشته باشند.

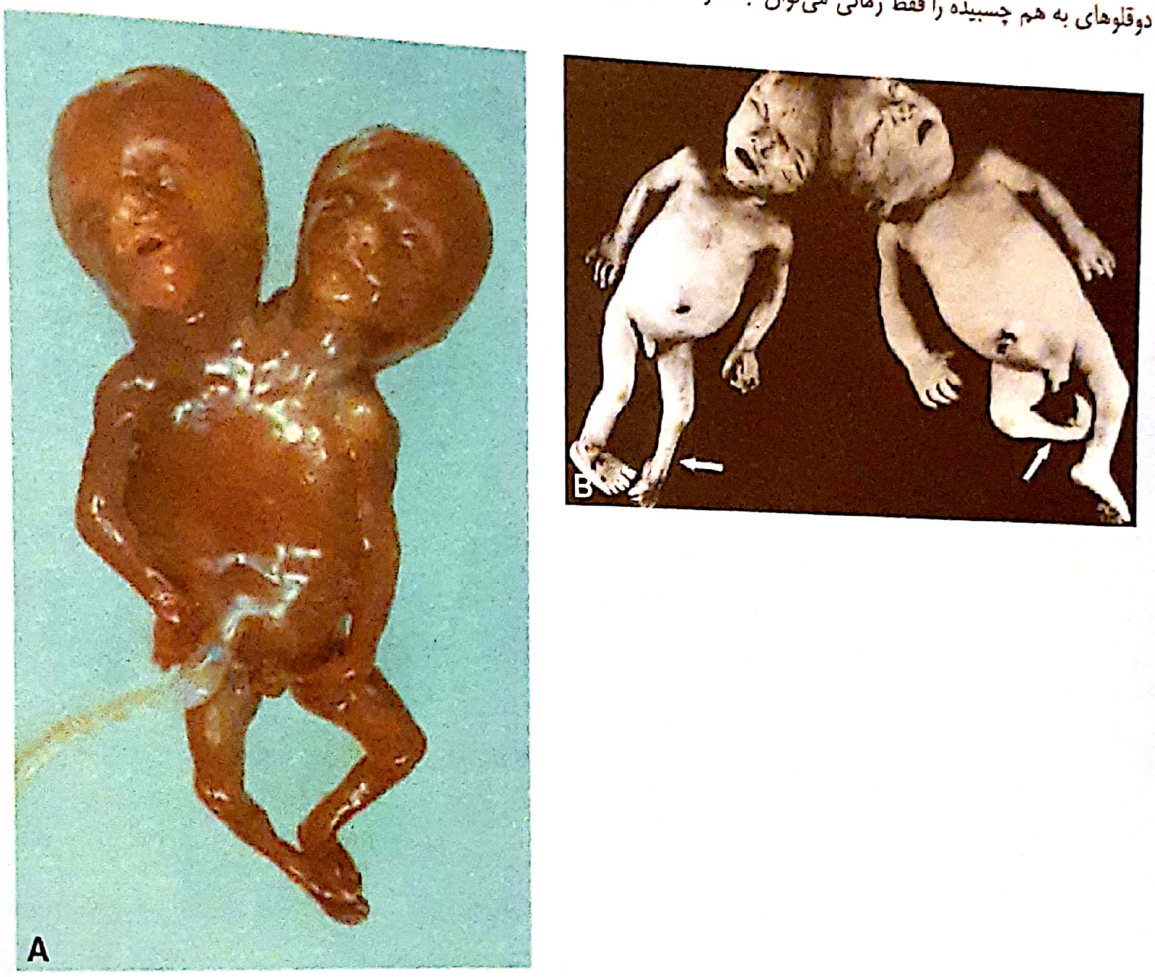

شکل ۲۳-۸ مثال‌هایی از دوقلوهای به هم چسبیده. **A.** دوقلو با دو سر یا دی‌سفالوس (dicephalus). **B.** دوقلوهای به هم چسبیده از سر (craniopagus) [متصل به هم از ناحیه سر].

ژن‌هایی مثل *GOOSECOID* نیز ممکن است باعث ایجاد دوقلوهای به هم چسبیده شود. بسیاری از دوقلوهای به هم چسبیده زنده می‌مانند، به طوری که از آن موارد می‌توان به زوج‌های معروف چانگ و انگ (Chang and Eng) که از شکم به هم چسبیده بودند اشاره کرد که در اواسط قرن هیجدهم برای نمایش دادن به انگلیس و ایالات متحده مسافرت کردند. آنها در نهایت در شمال کالیفرنیا ساکن شدند و به مزرعه‌داری پرداختند و از دو همسر خود

Scanned by CamScanner

صاحب ۲۱ فرزند شدند.

در دوقلوهای دو تخمی که یک برادر و یک خواهر به دنیا می‌آید ممکن است تستوسترون قل مذکر، تکوین قل مؤنث را تحت تأثیر قرار بدهد. بنابراین قل مؤنث فک‌های درشت‌تر و دندان‌های بزرگتر پیدا می‌کند. همچنین این افراد در آزمون‌های سنجش توانایی‌های خاص و انجام مهارت‌های رقص بهتر از سایر دختران هستند. آنها ۱۵ درصد شانس کمتری در ازدواج دارند و مشکلات باروری منجر به کاهش ۲۵ درصدی توانمندی‌های بارداری در آن‌ها می‌شوند.

نکات بالینی

تولد پیش از موعد (زودرس)

عوامل آغاز کنندهٔ زایمان شناخته نشده‌اند و ممکن است در اثر عوامل زیر صورت بگیرد: "**رهایی از عوامل نگهداری بارداری** (retreat from maintenance of pregnancy)" که در آن عوامل حمایت کنندهٔ حاملگی (مثل هورمون‌ها) قطع می‌شوند و یا **القای فعال** (active induction) ایجاد شده توسط عوامل تحریکی که رحم را مورد هدف قرار می‌دهند. احتمالاً اجزایی از هر دو پدیده در زایمان درگیر هستند. متأسفانه کمبود اطلاعات دربارهٔ این عوامل پیشگیری از **تولد پیش از موعد [زودرس]** (preterm birth) را محدود کرده است. تولد پیش از موعد (زایمان قبل از ۳۷ هفتگی) یا نوزادان نارس (premature infants) تقریباً ۱۲ درصد تولدها در ایالات متحده هستند و دلیل اصلی مرگ و میر نوزادان در ایالات متحده می‌باشند. این حالت سهم قابل توجهی در ناتوانی‌ها را نیز دارا می‌باشد. علت این تولدها پارگی زودرس غشاها (preterm PROM)، شروع زودرس زایمان و یا عوارض حاملگی که در آن موارد نیاز است زایمان زودرس انجام بگیرد، می‌باشد. عوامل خطر تولد زودرس شامل تولد زودرس قبلی، سیاه‌پوست بودن، بارداری‌های چندگانه (چندقلوزایی)، عفونت‌ها [مثل بیماری پریودنتال و واژینوزیس باکتریایی (bacterial vaginosis)] و BMI (شاخص توده بدن body mass index) [کم مادر (لاغر بودن زیاد مادر) می‌باشند.

■ زایمان (تولد)

در ۳۴ الی ۳۸ هفته اول بارداری، میومتر رحم به پیام‌های **زایمان** (parturition) [تولد (birth)] پاسخ نمی‌دهد. اما در طول ۲ الی ۴ هفته آخر حاملگی، این بافت وارد یک مرحله گذر (transitional) جهت آغاز **زایمان** (labor) می‌شود. در نهایت، این مرحله با ضخیم‌شدن میومتر در ناحیه فوقانی رحم و نرم و نازک‌شدن ناحیه تحتانی رحم و گردن رحم خاتمه می‌یابد.

زایمان به سه مرحله تقسیم می‌شود: (۱) **افاسمان** (effacement) [نازک و کوتاه شدن] و اتساع گردن رحم (این مرحله وقتی پایان می‌یابد که گردن رحم کاملاً متسع شده است)، (۲) **خروج جنین** و (۳) **خروج جفت و غشاهای جنینی**. **مرحله اول** زایمان با انقباضات رحم ایجاد می‌شود. این انقباضات کیسه آمنیونی را مثل یک گوه به کانال گردن رحم می‌فشارد و یا اگر غشاها پاره شوند، فشار با بخش نمایان جنین (معمولاً سر) اعمال می‌گردد. **مرحله دوم** نیز با انقباضات رحم همراه است اما مهم‌ترین نیرو با فشار داخل شکمی افزایش یافته (در اثر انقباض عضلات شکمی) ایجاد می‌گردد. **مرحله سوم** نیازمند انقباضات رحم است، به طوری که فشار داخل شکمی افزایش یافته به آن کمک می‌کند.

با منقبض شدن رحم، بخش فوقانی رحم جمع و لومن (حفره) آن کوچک و کوچک‌تر می‌گردد، در حالی که بخش تحتانی رحم باز می‌شود و به این ترتیب به نیروی وارده جهت می‌دهد. انقباضات معمولاً با فواصل حدود ۱۰ دقیقه شروع می‌شوند. در مرحله دوم زایمان (labor) ممکن است فاصله بین انقباضات به کمتر از یک دقیقه و در آخر به ۳۰ الی ۹۰ ثانیه برسد. وقوع ضربان‌دار (فاصله‌دار بودن) انقباضات برای زنده ماندن جنین الزامی است، زیرا این نیروها توان کافی برای قطع جریان خون رحمی ـ جفتی به جنین را دارند.

Scanned by CamScanner

خلاصه

دوره جنینی از هفته نهم حاملگی تا زمان تولد ادامه دارد و با رشد سریع بدن و بلوغ دستگاه‌های بدن مشخص می‌شود. رشد طولی به خصوص در ماه‌های سوم، چهارم و پنجم بارزتر است (تقریباً ۵ سانتی‌متر در ماه)، در حالی که افزایش وزن بیشتر در طول دو ماه آخر بارداری اتفاق می‌افتد (تقریباً ۷۰۰ گرم در ماه) (جدول ۱-۸). وزن اکثر نوزادان در هنگام تولد بین ۲۷۰۰ الی ۴۰۰۰ گرم (۶-۹lb) است. به وزن کمتر از **۲۵۰۰ گرم** (5lb 8 oz) **وزن کم در هنگام تولد** (low birth weight) و به **وزن کمتر از ۱۵۰۰ گرم** (3lb 5 oz) **وزن بسیار کم در هنگام تولد** (very low birth weight) گفته می‌شود. IUGR به نوزادانی اطلاق می‌شود که به رشد تعیین شده ژنتیکی خود نمی‌رسند و به طور پاتولوژیک کوچک هستند. این گروه متفاوت از نوزادانی هستند که سالم بوده و وزن آنها زیر صدک سن بارداری بوده و در گروه **SGA** طبقه‌بندی می‌شوند.

یک تغییر مهم آهسته شدن نسبی رشد سر است. در ماه سوم سر حدود نیمی از CRL است. در ماه پنجم، اندازه سر حدود یک سوم CHL و در زمان تولد یک چهارم CHL است (شکل ۲-۸).

در طول ماه پنجم، حرکات جنین به طور واضح توسط مادر قابل تشخیص بوده و جنین با موهای کوچک نازک پوشیده شده است.

جنین متولد شده در ماه ششم یا ابتدای ماه هفتم به سختی زنده می‌ماند (عمدتاً به دلیل عدم تمایز و تکامل مناسب دستگاه‌های عصبی مرکزی و تنفسی).

به طور کلی، **طول دوران بارداری** برای یک جنین **۲۸۰ روز یا ۴۰ هفته** بعد از آخرین قاعدگی و یا به طور دقیق‌تر، **۲۶۶ روز یا ۳۸ هفته بعد از لقاح** است.

جفت حاوی دو جزء است: (۱) بخش جنینی مشتق از **کوریون فرووزوم** یا **کوریون پرزدار** و (۲) بخش مادری مشتق شده از **دسیدوای قاعده‌ای**. فضای بین صفحات کوریونی و دسیدوایی با **دریاچه‌های بین پرزی** از خون مادری پر شده است. **درخت‌های پرزی** (بافت جنینی) درون دریاچه‌های خون مادری رشد کرده و در آنها غوطه‌ور هستند. جریان خون جنینی همیشه توسط (۱) یک غشای سین‌سیشیال (از مشتقات کوریون) و (۲) سلول‌های اندوتلیال مویرگ‌های جنینی، از جریان خون مادری جدا می‌شوند. از این رو جفت انسان از نوع **هموکوریال** است.

دریاچه‌های بین پرزی جفت کاملاً رشد یافته، حاوی تقریباً ۱۵۰ میلی‌لیتر از خون مادری هستند. این خون سه یا چهار بار در دقیقه تعویض می‌شود. مساحت ناحیه پرزدار ۴ الی ۱۴ متر مربع است و تبادل بین مادر و کودک را تسهیل می‌کند.

اعمال اصلی جفت شامل (۱) تبادل گازها، (۲) تبادل مواد غذایی و الکترولیت‌ها، (۳) انتقال آنتی‌بادی‌های مادری که باعث ایجاد ایمنی غیرفعال جنین می‌شود، (۴) تولید هورمون‌هایی مثل پروژسترون، استرادیول و استروژن (علاوه بر این، hCG و سوماتومامووتروپین را نیز تولید می‌کند) و (۵) سمیت‌زدایی از بعضی از داروها هستند.

آمنیون یک کیسه بزرگ حاوی مایع آمنیون است که جنین توسط طناب نافی خود در آن معلق می‌باشد. مایع (۱) به عنوان ضربه‌گیر عمل می‌کند، (۲) امکان حرکات جنینی را فراهم می‌سازد و (۳) مانع چسبیدن رویان به بافت‌های اطراف می‌شود. جنین مایع آمنیونی را می‌بلعد. سپس مایع از طریق لوله گوارش جذب و توسط جفت پاکسازی می‌شود. جنین ادرار را که عمدتاً آب است به مایع آمنیون اضافه می‌کند. مقدار زیاد مایع آمنیون **(هیدرآمنیوس)** با آنسفالی و آترزی مروی همراه است. در حالی که مقادیر ناکافی **(اولیگوهیدرآمنیوس)** آن با آژنزی کلیه مرتبط است.

طناب نافی که توسط آمنیون احاطه شده است حاوی (۱) دو شریان نافی، (۲) یک ورید نافی و (۳) ژله وارتون که به عنوان یک بالشتک محافظتی برای عروق عمل می‌کند، است.

غشاهای جنینی در دوقلوها براساس مبدأ و زمان شکل‌گیری آنها تغییر می‌کند. دوسوم دوقلوها **دو تخمی** یا **غیرهمسان** هستند؛ این دوقلوها دو آمنیون، دو کوریون و دوجفت دارند که گاهی اوقات با هم یکی شده‌اند. **دوقلوهای تک‌تخمی** معمولاً دو آمنیون، یک کوریون و یک جفت دارند. در **دوقلوهای به هم چسبیده** (که در آنها جنین‌ها کاملاً از هم جدا نشده‌اند) یک آمنیون، یک کوریون و یک جفت وجود دارد.

پیام‌های شروع کنندهٔ **زایمان (تولد)** مشخص نیستند، اما مقدمات زایمان معمولاً بین هفته‌های ۳۴ الی ۳۸ آغاز می‌شود. خود زایمان شامل سه مرحله است: (۱) افاسمان و اتساع گردن رحم، (۲) خروج جنین و (۳) خروج جفت و غشاهای جنینی.

Scanned by CamScanner

پرسش‌ها

۱. اولتراسوند در ماه هفتم بارداری فضای بسیار بزرگی (تجمع مایع) در حفره آمنیونی نشان می‌دهد. این وضعیت چه نام دارد و دلایل آن چیست؟

۲. در اواخر بارداری، خانمی متوجه شد که احتمالاً در طول هفته سوم بارداری، در محیط کار خود در معرض تولوئن (toluene) قرار گرفته است. اما او به همکارانش گفت که از آنجایی که جفت جنین را از عوامل سمی محافظت می‌کند (با عمل کردن به شکل یک سد)، بنابراین نگران جنین خود نیست. آیا او درست می‌گوید؟

Scanned by CamScanner



نواقص مادرزادی و تشخیص پیش از تولد

■ نواقص مادرزادی

نقص مادرزادی (birth defect)، **اختلال مادرزادی** (congenital malformation) و **ناهنجاری‌های مادرزادی** (congenital anomaly) اصطلاحات مترادفی هستند که برای توصیف بیماری‌های ساختاری، رفتاری، عملکردی و متابولیک موجود در هنگام تولد به کار می‌روند. واژه‌های مورد استفاده برای توصیف مطالعه این بیماری‌ها **تراتولوژی** (teratology) [در یونانی تراتوس (teratos) یعنی هیولا] و **دیس‌مورفولوژی** (dysmorphology) است. دیس‌مورفولوژیست‌ها معمولاً در بخش‌های ژنتیک بالینی کار می‌کنند. ناهنجاری‌های ساختاری بزرگ در ۳ درصد از نوزادان زنده متولد شده دیده می‌شود. نواقص مادرزادی علت اصلی (تقریباً ۲۵ درصد) مرگ و میر نوزادان است. این موارد پنجمین علت از دست دادن سال‌های زندگی بالقوه قبل از ۶۵ سالگی هستند و سهم بزرگی را در ناتوانی‌ها دارند. بروز این ناهنجاری‌ها در نژادهای گوناگون تفاوتی ندارد، به طوری که میزان مرگ و میر ایجاد شده در اثر نواقص مادرزادی در آسیایی‌ها، آفریقایی آمریکایی‌ها، آمریکایی‌های لاتین، سفیدها و آمریکایی‌های اصیل یکسان است.

دلایل ایجاد کننده نقایص مادرزادی به سه دسته تقسیم می‌شوند: نقایصی که به علت عوامل محیطی ایجاد می‌شوند (۱۵ درصد)؛ نقایص ایجاد شده توسط عومل ژنتیکی (۳۰ درصد) و نقایصی که از برهم‌کنش عوامل محیطی و میزان آسیب‌پذیری ژنتیکی یک فرد به وجود می‌آید. اکثر نقایص مادرزادی ایجاد شده در این دسته قرار می‌گیرند (۵۵ درصد) و جزئیات منشأ بسیاری از این ناهنجاری‌های مادرزادی، هنوز مشخص نشده است (شکل ۱-۹).

ناهنجاری‌های کوچک (minor anomalies) تقریباً در ۱۵ درصد نوزادان اتفاق می‌افتند. این موارد غیرطبیعی ساختاری، مثل میکروتیا (microtia) [گوش‌های کوچک]، نقاط پیگمانته (رنگدانه‌دار) و شکاف‌های پلکی کوتاه تهدیدکننده سلامت نیستند، اما در بعضی موارد با نواقص بزرگ همراه هستند. برای مثال نوزادان مبتلا به یک ناهنجاری کوچک، ۳ درصد شانس داشتن یک اختلال بزرگ را دارند؛ نوزادان با دو ناهنجاری کوچک ۱۰ درصد و با سه ناهنجاری کوچک یا بیشتر ۲۰ درصد احتمال ابتلا به یک اختلال بزرگ را دارند. بنابراین ناهنجاری‌های کوچک به عنوان سر نخی برای تشخیص نواقص پایه‌ای جدی‌تر محسوب می‌شوند. به عنوان مثال معایب گوش‌ها به راحتی قابل تشخیص هستند و تقریباً در همهٔ کودکان با اختلالات سندرمی دیده می‌شوند.

انواع ناهنجاری‌ها

ناهنجاری‌ها در طول شکل‌گیری ساختارها (مثلاً در حین ارگان‌زایی) اتفاق می‌افتند. این اختلالات ممکن است در عدم حضور کامل یا جزئی یک ساختار یا در تغییرات شکل‌گیری طبیعی آن اتفاق بیفتند. اختلالات در اثر عوامل محیطی و/ یا ژنتیکی که به طور مستقل یا همراه با هم عمل می‌کنند، ایجاد می‌شوند. منشأ بیشتر اختلالات در حین **هفته‌های سوم تا هشتم حاملگی** می‌باشد (شکل ۲-۹). با این وجود، برخی ترکیب‌های پیچیده نقایص مثل آنهایی که در موارد **هتروتاکسی** دیده می‌شود، زودتر در هفته دوم هنگامی که محورهای رویانی شکل می‌گیرند، ایجاد می‌شوند.

قطع‌شدگی‌ها (disruptions) منجر به تغییرات

Scanned by CamScanner

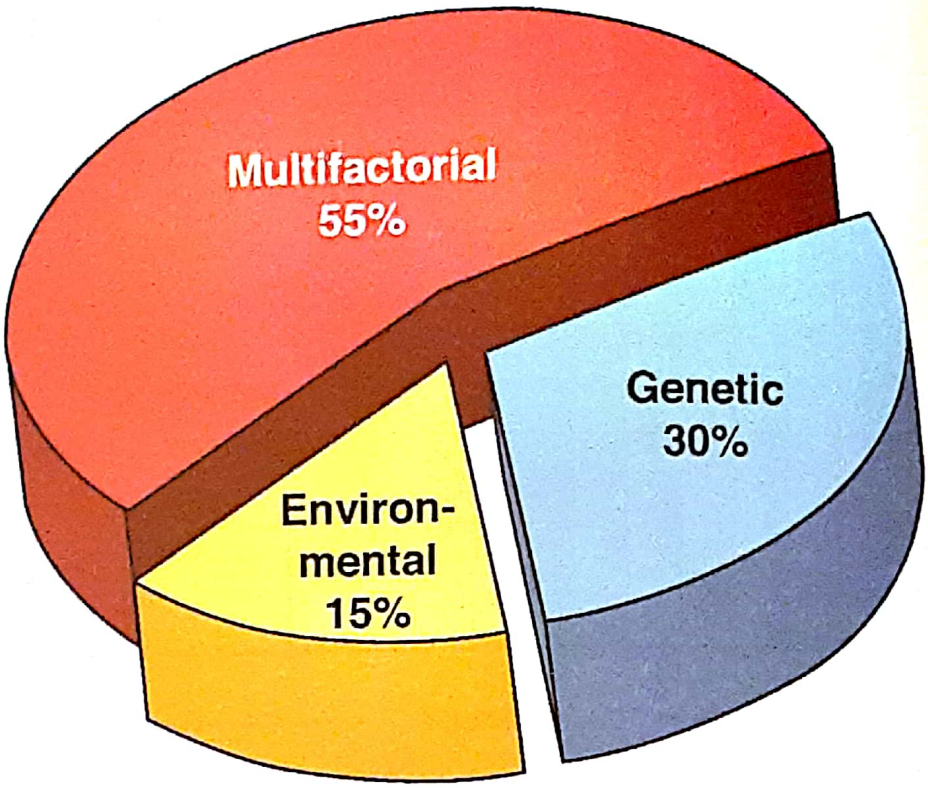

شکل ۱-۹. این نمودار میزان دخالت عوامل مختلف در ایجاد نقایص مادرزادی را نشان می‌دهد. حدود ۱۵ درصد نقایص فقط به دلایل محیطی مثل داروها، آلاینده‌های محیطی، بیماری‌های عفونی و بیماری‌های مادری (مثل دیابت، فنیل کتونوری، چاقی و غیره)، ۳۰ درصد نقایص فقط به دلایل ژنتیکی مثل ناهنجاری‌های کروموزومی و جهش‌های تک‌ژنی و ۵۵ درصد نقایص مادرزادی چندعاملی بوده و در اثر برهم‌کنش عوامل تراتوژن (محیطی) و ژنی ایجاد می‌شوند. البته گروه سوم (دلایل چند عاملی) شامل نقایص مادرزادی با علل نامعلوم نیز می‌باشد.

مورفولوژیک ساختارهای شکل گرفته می‌شود و به دلیل فرآیندهای مخرب به وجود می‌آیند. حوادث عروقی منجر شده به نقایص عرضی اندام‌ها (transverse limb defects) و نواقص ایجاد شده توسط نوارهای آمنیونی (aminotic bands) مثال‌هایی از عوامل مخرب هستند که باعث ایجاد قطع‌شدگی‌ها می‌شوند (شکل ۳-۹).

بدشکلی‌ها (deformations) به دلیل عوامل مکانیکی به وجود می‌آیند که شکل بخشی از جنین را در مدت زمان طولانی تغییر می‌دهد. برای مثال، پا چنبری (clubfoot) به دلیل تحت فشار قرار گرفتن در حفرهٔ آمنیون به وجود می‌آید (شکل ۴-۹). بدشکلی‌ها اغلب دستگاه عضلانی ـ اسکلتی را درگیر می‌کنند و ممکن است بعد از تولد برگشت‌پذیر باشند.

سندرم (syndrome) گروهی از ناهنجاری‌ها است که با هم رخ می‌دهند و علت مشترک خاصی دارند. این اصطلاح نشان می‌دهد که تشخیص همه ناهنجاری‌ها داده شده و خطر اتفاق مجدد آن نیز معلوم شده است. برعکس، **همراهی** (association) ظهور غیراتفاقی دو یا سه نقص است که بیشتر با هم اتفاق می‌افتند تا به صورت تکی. دلیل همراهی مشخص نشده است. همراهی VACTERL (ناهنجاری‌های مهره‌ای، مقعدی، قلبی، نایی ـ مروی، کلیوی و اندامی) مثالی از این مورد است. با وجود این که در همراهی‌ها تشخیص همه ناهنجاری‌ها ممکن نیست، اما به دلیل اینکه وجود یک جزء یا بیشتر جست و جوی سایر اعضای گروه را به دنبال دارد، مهم هستند.

عوامل محیطی

تا اوایل دهه ۱۹۴۰ فرض بر این بود که نواقص مادرزادی عمدتاً به دلیل عوامل ارثی ایجاد می‌شوند. با کشف N.Gregg که اظهار می‌داشت سرخجه (rubella) [سرخک آلمانی (German measles)] که مادر را در حین بارداری مبتلا می‌کند، باعث ناهنجاری رویان می‌شود، ناگهان معلوم شد که ممکن است اختلالات مادرزادی در انسان‌ها در اثر عوامل محیطی ایجاد شوند. مشاهدات W.Lenz در سال ۱۹۶۱ نواقص اندامی را به **تالیدومید** (thalidomide) [داروی آرام‌بخش] مرتبط کرد و مشخص ساخت که داروها نیز می‌توانند از جفت عبور کرده و نواقص مادرزادی را ایجاد کنند (شکل ۵-۹). از آن زمان عوامل بسیاری تحت عنوان **تراتوژن‌ها** (teratogens) [عوامل ایجاد کننده نواقص مادرزادی] شناخته شده‌اند (جدول ۱-۹).

Scanned by CamScanner

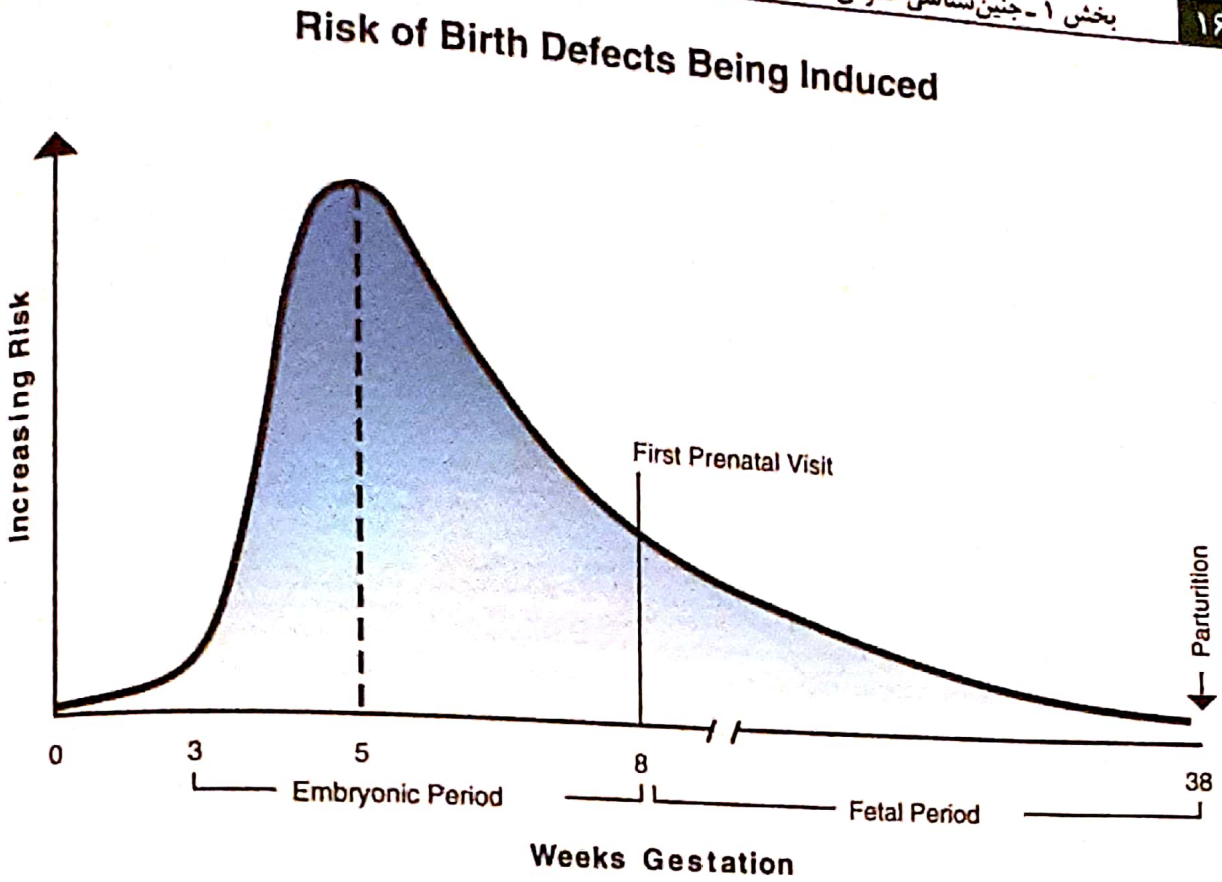

شکل ۲-۹. این نمودار زمان‌های بارداری را در مقابل خطر القای نواقص مادرزادی نشان می‌دهد. حساس‌ترین زمان، دوره رویانی در طول هفته‌های سوم تا هشتم است. دوره جنینی در پایان هفته هشتم شروع می‌شود و تا زمان زایمان ادامه دارد. در طول این زمان، خطر نواقص ساختاری اصلی کاهش می‌یابد اما دستگاه‌ها و ارگان‌ها ممکن است همچنان تحت تأثیر قرار بگیرند. برای مثال، مغز در طول دوره جنینی به تمایز ادامه می‌دهد به طوری که قرار گرفتن در معرض سموم می‌تواند ناتوانی در یادگیری یا ناتوانی ذهنی ایجاد کند. از آنجایی که اکثر نقایص مادرزادی قبل از هفته هشتم ایجاد می‌شوند، بنابراین بهتر است استراتژی‌های پیشگیری از این اختلالات قبل از تصمیم به بارداری اتخاذ شوند. متأسفانه خیلی از خانم‌ها تا هفته هشتم جهت معاینه اولیه اقدام نمی‌کنند و زمان مناسب جهت پیشگیری از اختلالات مادرزادی را از دست می‌دهند.

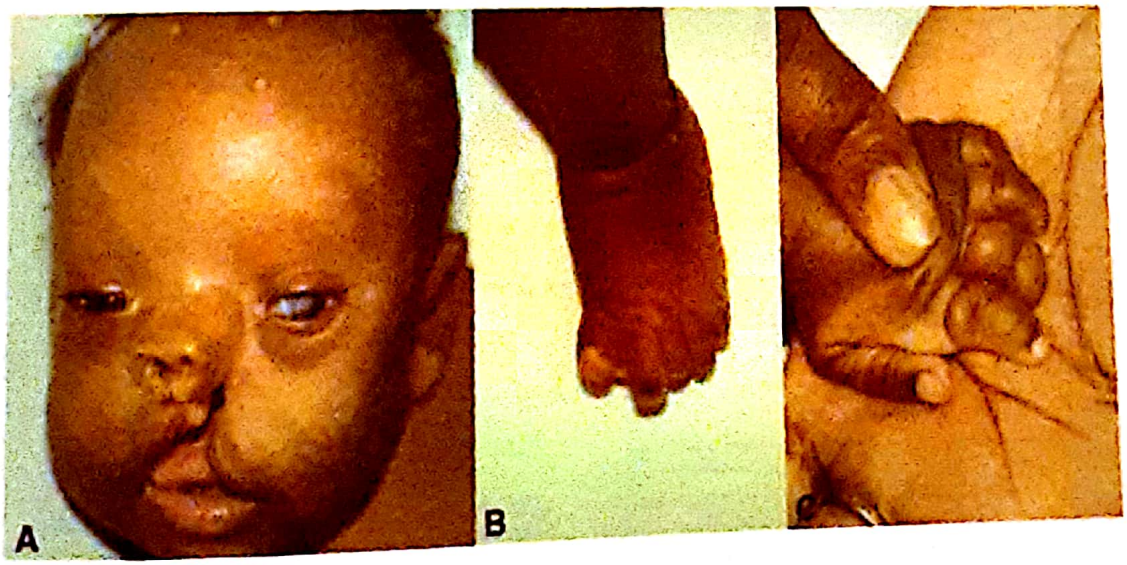

شکل ۳-۹. نقایص ایجاد شده توسط نوارهای آمنیوتیک مثال قطع‌شدگی‌ها هستند. A. شکاف لب. B. قطع‌شدگی انگشت شست پا. C. قطع‌شدگی انگشتان. ممکن است نوارهای آمنیون بلعیده شوند و یا دور ساختارهای مختلف بپیچند و باعث قطع‌شدگی‌های مختلف شوند. منشأ نوارهای آمنیون نامشخص است.

Scanned by CamScanner



شکل ۴-۹. قرارگیری غیرطبیعی اندام‌های تحتانی و پا چنبری مثال‌هایی از بدشکلی‌ها هستند. احتمالاً این نقایص حاصل الیگوهیدرآمنیوس (مایع بسیار کم آمنیون) هستند.



شکل ۵-۹. A, B. مثال‌هایی از فوکوملیا. نواقص اندامی با از دست دادن استخوان‌های بلند اندام‌ها مشخص می‌شود. این نواقص در اثر مصرف داروی تالیدومید ایجاد شده‌اند.

Scanned by CamScanner

جدول ۱-۹ ترانوژن‌های مربوط به ناهنجاری‌های شکلی انسان

ترانوژن	ناهنجاری‌های شکلی مادرزادی
عوامل عفونی	
ویروس سرخجه	کاتاراکت (آب مروارید)، گلوکوما، نواقص قلبی، کری، ناهنجاری‌های دندانی
سیتومگالوویروس	میکروسفالی، نواقص بینایی، ناتوانی ذهنی، مرگ جنین
ویروس هرپس سیمپلکس	میکروفتالمی، میکروسفالی، دیس‌پلازی شبکیه
ویروس واریسلا	اسکارهای پوستی، هیپوپلازی اندام‌ها، ناتوانی ذهنی، آتروفی عضلانی
توکسوپلاسموز	هیدروسفالوس، کلسیفیکاسیون مغزی، میکروفتالمی
سیفیلیس	ناتوانی ذهنی، کری
عوامل فیزیکی	
اشعه‌های X	میکروسفالی، اسپینا بیفیدا، شکاف کام، نواقص اندام‌ها
هیپرترمی	آنانسفالی، اسپینا بیفیدا، ناتوانی ذهنی
عوامل شیمیایی	
تالیدومید	نواقص اندام‌ها، ناهنجاری‌های شکلی قلبی
آمینوپترین	آنانسفالی، هیدروسفالی، شکاف لب و کام
دی‌فنیل هیدانتوئین (فنی‌توئین)	سندرم هیدانتوئین جنینی: نواقص صورت، ناتوانی ذهنی
والپروئیک اسید	نواقص لوله عصبی، ناهنجاری‌های قلبی، جمجمه‌ای ـ صورتی و اندام‌ها
تری‌متادیون	شکاف کام، نواقص قلبی، ناهنجاری‌های ادراری ـ تناسلی و اسکلتی
توپاماکس (توپیرامات)	شکاف لب و/یا شکاف کام
لیتیوم	ناهنجاری‌های شکلی قلبی
SSRIs	ناهنجاری‌های شکلی قلبی، نقایص لوله عصبی، آترزی مقعدی، شکاف‌های صورت و بسیاری از نواقص دیگر
شبه افیون‌ها (اپیوئیدها) مثل کدئین، هیدروکدون، اکسی‌کدون	نقایص لوله عصبی، نقایص قلبی، گاستروشیزی
آمفتامین	شکاف لب و کام، نواقص قلبی
وارفارین	ناهنجاری‌های شبکه اسکلتی (هیپوپلازی نازال، اپی‌فیزهای منقوط (stippled epiphyses) [اپی‌فیز با مراکز استخوان‌سازی متعدد]
مهارکننده‌های ACE	عقب‌ماندگی رشد، مرگ جنین
مایکوفنولات موفتیل	شکاف کام و لب، میکروسفالی، نواقص قلبی، میکروتیا
الکل	سندرم الکل جنینی (FAS)، شکاف‌های پلکی کوتاه، هیپوپلازی ماگزیلا، نواقص قلبی، ناتوانی ذهنی
ایزوترتینوئین (ویتامین A)	امبریوپاتی ایزوترتینوئین: گوش‌های کوچک با شکل ناهنجار، هیپوپلازی مندیبولار، شکاف کام، نواقص قلبی
حلال‌های صنعتی	سقط خودبخودی، تولد زودهنگام (زودرسی)، وزن کم هنگام تولد، نقایص جمجمه‌ای ـ صورتی و لولهٔ عصبی
جیوه معدنی	علایم نورولوژیک شبیه به علایم نورولوژیک در فلج مغزی
سرب	عقب‌ماندگی رشد، بیماری‌های نورولوژیک
هورمون‌ها	
داروهای آندروژنی	عضلانی شدن ارگان‌های تناسلی جنس مؤنث: لابیاها به هم چسبیده‌اند، هیپرتروفی کلیتوریس (آتی‌استرون، نوراتی‌استرون)

Scanned by CamScanner

جدول ۹-۱ (ادامه) تراتوژن‌های مربوط به ناهنجاری‌های شکلی انسان

تراتوژن	ناهنجاری‌های شکلی مادرزادی
DES	ناهنجاری‌های شکلی رحم و لوله‌های رحم و قسمت فوقانی واژن، سرطان واژن، ناهنجاری‌های شکلی بیضه‌ها
دیابت مادری	ناهنجاری‌های شکلی متنوع؛ نواقص قلبی و لوله عصبی شایع‌ترین‌ها هستند
چاقی مادر	نواقص قلبی، امفالوسل، نواقص لوله عصبی

SSRI: مهارکننده‌های جذب مجدد سروتونین (انتخابی). ACE: آنزیم تبدیل کننده آنژیوتانسین. FAS: سندرم جنین الکلی. DES: دی‌اتیل استیل بسترول

اصول تراتولوژی

عواملی که ظرفیت یک پدیده را برای ایجاد نواقص مادرزادی معین می‌کنند، مشخص شده‌اند و تحت عنوان **اصول تراتولوژی** نامیده می‌شوند. این اصول شامل موارد زیر است:

۱. آسیب‌پذیری در برابر تراتوژن به **ژنوتیپ محصول باروری** و چگونگی برهم‌کنش این محتوای ژنتیکی با محیط بستگی دارد. رفتار **ژنوم مادری** نیز در برابر متابولیسم دارو، مقاومت در برابر عفونت و سایر فرآیندهای بیوشیمیایی و مولکولی که محصول باروری را تحت تأثیر قرار می‌دهند، مهم است.

۲. آسیب‌پذیری در برابر تراتوژن‌ها با **مرحلهٔ تکاملی که جنین در معرض عوامل آسیب‌رسان قرار می‌گیرد**، تغییر می‌کند. حساس‌ترین دوره برای القای نواقص مادرزادی، **هفته‌های سوم تا هشتم** بارداری (دوره **رویان‌زایی**) است. هر دستگاه ارگانی می‌تواند یک یا چند مرحلهٔ مستعد ابتلا به ناهنجاری داشته باشد. برای مثال، شکاف کام می‌تواند در مرحله بلاستوسیستی (روز ۶)، در طول گاسترولاسیون (روز ۱۴)، در اوایل مرحله جوانه اندامی (هفته پنجم) و یا زمانی که طاقچه‌های کامی شکل می‌گیرند (هفته هفتم)، ایجاد شود. بنابراین از آنجایی که بیشتر ناهنجاری‌ها در حین رویان‌زایی ایجاد می‌شوند، نواقص نیز ممکن است قبل یا بعد از این زمان ایجاد گردند. هیچ مرحله‌ای از تکوین کاملاً بی‌خطر نیست (شکل ۲-۹).

۳. تظاهرات تکامل ناهنجار به **دوز (میزان) و مدت زمانی که جنین در معرض تراتوژن (عامل آسیب‌رسان) قرار می‌گیرد**، بستگی دارد.

۴. تراتوژن‌ها به وسیله روش‌های خاصی **(مکانیسم‌هایی)** بر روی سلول‌ها و بافت‌های در حال تکوین عمل می‌کنند تا رویان‌زایی ناهنجار **(پاتوژنزیس)** را آغاز کنند. ممکن است مکانیسم‌ها باعث مهار یک روند بیوشیمیایی یا مولکولی خاص شوند. پاتوژنزیس نیز ممکن است باعث مرگ سلولی، تکثیر سلولی کاهش یافته و یا سایر پدیده‌های سلولی شود.

۵. تظاهرات تکوین ناهنجار شامل مرگ، ناهنجاری شکلی، عقب‌ماندگی رشد و بیماری‌های عملکردی است.

عوامل عفونی

عوامل عفونی که باعث نواقص مادرزادی می‌شوند (جدول ۱-۹)، شامل تعدادی از ویروس‌ها هستند. نواقص مادرزادی ناشی از **سرخجه** (سرخک آلمانی) که در طی دوران بارداری رخ می‌دهد (سندرم سرخجه مادرزادی) در گذشته مشکل بزرگی بود اما تولید واکسن، به طور قابل ملاحظه‌ای بروز نواقص مادرزادی ناشی از این عامل را کاهش داده است.

سیتومگالوویروس (cytomegalovirus) یک تهدید جدی است. اغلب مادر علامتی ندارد اما اثرات آن بر روی جنین می‌تواند مخرب باشد. این نوع عفونت می‌تواند مشکلات جدی در هنگام تولد ایجاد کند و گاهاً منجر به مرگ شود. از سویی دیگر برخی نوزادان در هنگام تولد بدون علامت هستند و بعداً برخی از ناهنجاری‌ها مثل کری، مشکلات بینایی و ناتوانی ذهنی ظاهر می‌شوند.

ویروس هرپس سیمپلکس (herpes simplex) و **ویروس واریسلا** (varicella) می‌توانند نواقص مادرزادی ایجاد کنند. ناهنجاری‌های القاء شده توسط هرپس نادر هستند و معمولاً عفونت در هنگام تولد نوزاد منتقل شده و باعث بیماری‌های جدی و گاهی اوقات مرگ می‌شود. عفونت داخل رحمی واریسلا منجر به ایجاد زخم‌های پوستی، هیپوپلازی اندام‌ها، نواقص چشم‌ها و دستگاه عصبی مرکزی می‌گردد. ایجاد شدن نواقص مادرزادی به دلیل عفونت پیش از تولد با ویروس واریسلا شایع نیست و بستگی به زمان ابتلا به عفونت دارد. احتمال وجود ناهنجاری در نوزادانی که مادر آنها قبل از هفته ۱۳ بارداری دچار عفونت شده است، ۰/۴ درصد و در نوزادانی که

Scanned by CamScanner

مادر آنها در هفته‌های ۱۳ الی ۲۰ بارداری عفونی شده‌اند، ۲ درصد است.

سایر عفونت‌های ویروسی و هیپرترمی

ناهنجاری‌های شکلی به طور واضح متعاقب عفونت مادر با سرخک، اوریون، هپاتیت، پولیومیلیت، اکوویروس، کوکساکی ویروس و آنفلوانزا، ایجاد نمی‌شوند. ولی برخی از این عفونت‌ها ممکن است باعث سقط خودبه‌خودی یا مرگ جنین شود و یا احتمال دارد به جنین انتقال داده شود. به عنوان مثال، ویروس کوکساکی B (coxsackie B virus) ممکن است باعث افزایش سقط خود به خودی شود، در حالی که سرخک و اوریون می‌توانند باعث افزایش مرگ زودهنگام و یا دیرهنگام جنین و ابتلای نوزاد به سرخک و اوریون شود. هپاتیت B به مقدار زیادی به جنین منتقل شده و باعث هپاتیت جنین و نوزاد می‌گردد در حالی که هپاتیت A، C و E به ندرت از طریق جفت منتقل می‌شوند. به نظر می‌رسد اکوویروس‌ها (echoviruses) اثر مضری بر روی جنین داشته باشد. همچنین شواهدی مبنی بر وجود کسب ایمنی (immunization) بر علیه هرگونه بیماری آسیب‌رسان به جنین، وجود ندارد.

عامل پیچیده کننده که در اثر این عوامل و سایر عوامل عفونی ایجاد می‌شود، **تب‌زا بودن** (pyrogenic) [تب ایجاد می‌کنند] آنها و بالا بردن دمای بدن (**هیپرترمی** [hyperthermia]) است که در اثر تب یا منابع بیرونی و خارجی مثل حمام‌های داغ و سونا ایجاد شده و جزء عوامل تراتوژنیک می‌باشند. به طور مشخصی نورولاسیون تحت تأثیر دمای بالای بدن قرار می‌گیرد، به طوری که نواقص لوله عصبی مثل آنسفالی و اسپینا بیفیدا ایجاد می‌شوند.

توکسوپلاسموزیس (toxoplasmosis) باعث ایجاد نواقص مادرزادی می‌شود. گوشت خوب پخته نشده، مدفوع حیوانات اهلی به خصوص گربه‌ها و خاک آلوده به مدفوع می‌توانند ناقل انگل تک‌یاختهٔ توکسوپلاسموزیس گوندی (Toxoplasmosis gondii) باشند. ویژگی خاص عفونت توکسوپلاسموزیس جنینی، کلسیفیکاسیون‌های مغزی است. سایر علایمی که می‌توانند در هنگام تولد وجود داشته باشند شامل میکروسفالی (سر کوچک)، ماکروسفالی (سر بزرگ) یا هیدروسفالی (افزایش مایع مغزی ـ نخاعی در مغز) هستند. همانند سیتومگالوویروس، نوزادانی که در هنگام تولد طبیعی به نظر می‌رسند، می‌توانند بعداً دچار مشکلات بینایی، کری، صرع و ناتوانی ذهنی شوند.

تشعشعات

تشعشعات یونزا (ionizing radiation) به سرعت سلول‌های در حال تزاید را می‌کشند و یک تراتوژن بالقوه هستند که ممکن است بسته به دوز (میزان) و مرحله‌ای از تکوین که محصولت باروری در آن است، تقریباً هر نوع نقص مادرزادی را ایجاد کنند. تشعشعات ناشی از انفجارهای هسته‌ای نیز تراتوژنیک است. در میان زنان بارداری که در بمباران اتمی هیروشیما (Hiroshima) و ناگازاکی (Nagasaki) زنده ماندند، ۲۸ درصد سقط خودبه‌خودی جنین وجود داشت. ۲۵ درصد آنها نیز کودکانی به دنیا آوردند که در اولین سال تولدشان از دنیا رفتند و ۲۵ درصد زنان کودکانی با نقایص مادرزادی شدید که دستگاه عصبی مرکزی آنها را درگیر کرده بود، به دنیا آوردند. به طور مشابهی انفجار رآکتور هسته‌ای چرنوبیل (Chernobyl) که در آن ۴۰۰ برابر بمب‌های هسته‌ای تشعشعات آزاد شد، باعث ایجاد نواقص مادرزادی در سرتاسر منطقه انفجار شد. تشعشعات یک عامل جهش‌زا نیز هست و می‌تواند باعث تغییرات ژنتیکی سلول‌های زایا (germ cells) و به تبع آن ناهنجاری‌های شکلی شود.

داروهای فارماکوئیتیک و عوامل شیمیایی

ارزیابی نقش عوامل شیمیایی و داروهای فارماکوئیتیک (داروها) در ایجاد ناهنجاری‌ها در انسان به دو دلیل دشوار است: (۱) بیشتر مطالعات گذشته‌نگر هستند و به حافظه مادر برای سابقه در معرض قرار گرفتن این عوامل تکیه دارند و (۲) زنان باردار داروهای زیادی دریافت می‌کنند. مطالعه‌ای که توسط مؤسسه ملی سلامت (National Instututes of Health [NIH]) انجام شد حاکی از این بود که زنان باردار در طول دوره بارداری خود به طور متوسط ۴ دارو دریافت می‌کنند. تنها ۲۰ درصد زنان باردار هیچ دارویی مصرف نمی‌کنند. حتی با این مصرف وسیع داروها در طی دوران بارداری، اطلاعات کمی جهت قضاوت در مورد بی‌خطر بودن تقریباً ۹۰ درصد از این داروهای مصرف شده در دوران بارداری در دسترس است.

از سویی دیگر تعداد کمی از داروهایی که در دوران بارداری مصرف می‌شوند، به عنوان عامل تراتوژنیک معرفی شده‌اند. یک مثال در این مورد، داروی **تالیدومید** (داروی ضد تهوع و قرص خواب‌آور) است. در سال ۱۹۶۱ در آلمان غربی متوجه افزایش

Scanned by CamScanner

بروز **آملیا و ملومیلیا** (عدم حضور کامل یا جزیی اندام‌ها) که ناهنجاری‌های ارثی نادر هستند، گزارش شد (شکل ۳-۹). این مشاهده منجر به بررسی شرح حال پیش از زایمان کودکان مبتلا و کشف این موضوع شد که بسیاری از مادران در اوایل دوره بارداری تالیدومید مصرف کرده بودند. رابطهٔ علّی بین تالیدومید و ملومیلیا تنها به این دلیل کشف شد که دارو یک ناهنجاری غیرمعمول را ایجاد کرده بود. اگر نقص از نوع معمول‌تر بود مثل شکاف لب یا ناهنجاری‌های شکلی قلبی، همراهی با دارو به راحتی نادیده گرفته می‌شد.

کشف اینکه یک دارو مثل تالیدومید می‌تواند از جفت عبور کرده و نواقص مادرزادی ایجاد کند یک رویداد اثرگذار بود که منجر به ایجاد علم تراتولوژی و تأسیس جامعه تراتولوژی (teratology society) شد. امروزه تالیدومید همچنان به عنوان یک داروی تعدیل کننده ایمنی (immunomodulatory agnet) در درمان بیماران مبتلا به ایدز (AIDS) و سایر بیماری‌های ایمونوپاتولوژیکال مثل جذام، لوپوس اریتماتوزیس و گرافت (پیوند) در افراد بیمار استفاده می‌شود. تالیدومید نه تنها منجر به نواقص اندام‌ها می‌شود بلکه ناهنجاری‌های دیگری مثل ناهنجاری‌های شکلی قلبی، شکاف‌های دهانی ـ صورتی، ناتوانی ذهنی، اوتیسم و نواقص مربوط به دستگاه‌های ادراری ـ تناسلی و گوارش نیز ایجاد می‌کند.

ایزوترتینوئین (isotretinoin) [**آکوتان** (Accutane)] که یک آنالوگ **ویتامین A** است، الگوی خاصی از ناهنجاری‌ها تحت عنوان **امبریوپاتی ایزوترتینوئین** را ایجاد می‌کند. این دارو برای درمان آکنه کیستی (cysticance) و سایر درماتوزهای مزمن (chronic dermatoses) تجویز می‌شود، اما به شدت تراتوژنیک است و می‌تواند تقریباً هر نوع اختلال را ایجاد کند. حتی ممکن است رتینوئیدهای مطرح مثل اترتینات (etretinate)، توانایی ایجاد ناهنجاری را داشته باشد. براساس مطالعات بر روی حیوانات و این واقعیت که ایزوترتینوئین یک ترکیب بسیار مرتبط است، مصرف بالای ویتامین A یک عامل تراتوژن می‌باشد. در مورد مقدار دقیق ایجاد کننده اختلال (بیشتر از ۱۰،۰۰۰ یا ۲۵۰۰۰ واحد [IU]) اختلاف نظر وجود دارد ولی مقدار ویتامین A موجود در مولتی‌ویتامین‌ها (۲۰۰۰ تا ۸۰۰۰ واحد [IU]) آسیب‌رسان نیست. البته این مطلب در افرادی که بیش از یک مولتی‌ویتامین در روز مصرف می‌کند صادق نیست. سایر داروها با توانایی تراتوژنیک بودن شامل داروهای ضد تشنج **دی‌فنیل هیدانتوئین** (diphenylhydantoin) [**فنی‌توئین** (phenytoin)]، **والپروئیک اسید** (valproic acid) و **تری‌متادیون** (trimethadione) است که توسط زنان مبتلا به بیماری صرع (epileptic) استفاده می‌شوند. به طور خاص، تری‌متادیون و دی‌فنیل هیدانتوئین طیف وسیعی از ناهنجاری‌ها و الگوهای متفاوتی از بدشکلی‌ها را ایجاد می‌کنند که تحت عنوان **سندرم‌های هیدانتوئین جنینی و تری‌متادیون** شناخته می‌شوند. شکاف‌های صورتی (facial clefts) به طور خاص در این سندرم‌ها شایع هستند. داروهای ضد تشنج **والپروئیک اسید** خطر بروز نواقص متعددی مثل نواقص دیواره دهلیزی، شکاف کام، هیپوسپادیاس، پلی‌داکتیلی و کرانیوسینوستوزیس را افزایش می‌دهد. البته لازم به ذکر است که بیشترین خطر مربوط به بروز نواقص لوله عصبی و اسپینا بیفیدا است. داروی ضد تشنج کاربامازپین (Carbamazapine) نیز منجر به ایجاد نواقص لوله عصبی و احتمالاً برخی ناهنجاری‌های دیگر می‌شود. حتی داروهای ضد تشنج مثل **توپاماکس** (Topamax) [توپیرامات (topiramate)] خطر ابتلا به شکاف لب و/یا شکاف کام را افزایش می‌دهد. مسئله بسیار گیج کننده در مورد این بیماران این است که آنها نیاز به داروهایی جهت جلوگیری از صرع دارند. به دلیل تراتوژنیک بودن این داروها، نوع و میزان (دوز) دارویی که استفاده می‌شود، می‌بایست طوری باشد که کمترین خطر و بهترین نتیجه را برای مادر و کودک او داشته باشد.

داروهای ضد اضطراب (antianxiety) و **ضد جنون** (antipsychotic) [به ترتیب آرام‌بخش‌های کوچک و بزرگ] مشکوک به ایجاد ناهنجاری‌های شکلی مادرزادی هستند. ضد جنون‌های **فنوتیازین** (penothiazine) و **لیتیوم** (lithium) به عنوان عوامل تراتوژن اثبات شده‌اند. با وجود اینکه در تراتوژن بودن فنوتیازین‌ها اختلاف نظر وجود دارد، ولی همراهی بین لیتیوم و نواقص قلبی مادرزادی به ویژه ناهنجاری ابشتاین (Ebstein anomaly) با اینکه خطر وقوع آن کم است، مستندتر است.

به نظر می‌رسد **داروهای ضد افسردگی** (antidepressant drugs) که به عنوان **مهارکننده‌های انتخابی جذب مجدد سروتونین** (selective serotonin reuptake inhibitors [SSRIs]) عمل می‌کنند و شامل فلوکستین [(fluoxetine)پروزاک (prozac)]، پاروکستین (paraxetine) [پاکسیل (paxil)]، سرترالین (sertraline)

Scanned by CamScanner

[زولفت (zoloft)]، سیتالوپرام (citalopram) [سلکسا (celexa)] و اسیتالوپرام (escitalopram) [لکسابرو (lexapro)] می‌باشند، از لحاظ اپیدمیولوژی به نقایص چندگانه مادرزادی ربط داده شده‌اند که این مسئله احتمالاً به دلیل نقش سروتونین در تعیین محور چپ ـ راست است (مبحث «سمت‌گزینی» در فصل ۵ را ببینید).

داروهای **افیونی** (opioid) مثل کدئین (codeine)، **هیدروکدون** (hydrocodone) و **اکسی‌کدون** (oxycodone) که برای درمان درد شدید استفاده می‌شوند، در صورت استفاده معمول و هم استفاده نامناسب و بیش از حد، در سال‌های اخیر افزایش یافته است. مطالعات اپیدمیولوژیک، ارتباطی بین استفاده از این داروها و نقایص لوله عصبی، نقایص قلبی و گاستروشیزی (یک نقص جداره شکم) نشان داده‌اند.

مایکوفنولات موفتیل (mycophenolate mofetil [MMF]) یک داروی سرکوب کننده دستگاه ایمنی (immunosuppressant) است که در موارد پیوند ارگان‌ها، جهت جلوگیری از رد پیوند تجویز می‌شود. استفاده از این دارو در هنگام بارداری منجر به سقط‌های خودبه‌خودی و نواقص مادرزادی (شکاف کام و لب، میکروتیا [گوش‌های کوچک]، میکروسفالی و نواقص قلب) می‌شود.

داروی ضد انعقاد وارفارین (anticoagulant warfarin) تراتوژنیک است. نوزادانی که مادران آنها در سه ماهه اول بارداری از این دارو مصرف کرده‌اند، دچار ناهنجاری‌های اسکلتی (هیپوپلازی نازال، اپی‌فیزهای غیرطبیعی در استخوان‌های دراز و هیپوپلازی انگشتان) هستند. در عوض به نظر نمی‌رسد **هپارین** (heparin) تراتوژنیک باشد.

داروهای ضد فشار خون (antihypertensive agents) که **آنزیم تبدیل کننده آنژیوتانسین** (angiotensin-converting enzyme [ACE inhibitors]) را مهار می‌کنند، اگر در سه ماهه دوم و سوم مصرف شوند، عقب‌ماندگی رشد، اختلال در عملکرد کلیه، مرگ جنین و اولیگوهیدرآمنیوس ایجاد می‌کنند. اثر استفاده از این ترکیبات در سه ماهه اول بارداری مشخص نشده است.

در استفاده از تعدادی از ترکیبات دیگر که ممکن است به رویان یا جنین آسیب بزنند، باید احتیاط شود. در میان آنها پروپیل تیوراسیل (propylthiouracil) و پتاسیم یدید (potassium iodide) (گواتر و ناتوانی ذهنی)، استرپتومایسین (کری)، سولفونامیدها (کرنیکتروس [kernicterus])، ضد افسردگی ایمی‌پرامین (imipramine) (بدشکلی‌های اندامی)، تتراسایکلین‌ها (ناهنجاری‌های دندان و استخوان)، آمفتامین‌ها (شکاف‌های دهانی و ناهنجاری‌های قلبی ـ عروقی) و کینین (quinine) [کری] مهم‌تر هستند.

داروهای روان‌گردان، الکل و سیگار

یک مشکل رو به افزایش در جوامع امروزی استفاده مادران از مواد و داروهای روان‌گردان مثل LSD (لیسرژیک اسید دی‌اتیل آمید [lysergic acid diethylamide])، PCP (فن‌سیکلیدین [phencyclidine] یا گرد فرشته [agent dust])، ماری‌جوانا، الکل و کوکائین است. در مورد LSD، ناهنجاری‌های اندامی و اختلالات دستگاه عصبی مرکزی گزارش شده است. با وجود این با بررسی جامع بیش از ۱۰۰ مقاله این نتیجه حاصل شده است که LSD خالص در دوز متوسط تراتوژنیک نیست و آسیب ژنتیکی ایجاد نمی‌کند. نقصان مشابهی در شواهد قطعی تراتوژنیک بودن ماری‌جوانا و استفاده از **کوکائین** (cocaine) به زایمان زودرس، عقب‌ماندگی رشد داخل رحمی و سقط خود به خودی ارتباط داده شده است. همچنین ناهنجاری‌های شکلی قلب، دستگاه تناسلی ـ ادراری و مغز در کودکانی که مادران آنها کوکائین استفاده کرده بودند، دیده شده است و امکان ایجاد اثرات درازمدت بر روی رفتار وجود دارد. یکی از مشکلات ارزیابی اثرات این ماده مخدر این است که زنانی که کوکائین مصرف کرده‌اند، اغلب مواد دیگری به خصوص الکل نیز مصرف می‌کنند.

همراهی مستندی بین مصرف **الکل** توسط مادر و ناهنجاری‌های مادرزادی وجود دارد. از آنجایی که الکل می‌تواند طیف وسیعی از نواقص (از ناتوانی ذهنی تا ناهنجاری‌های ساختاری مغزی [مثل میکروسفالی و هولوپروزنسفالی]، صورتی و قلبی) ایجاد کند، اصطلاح **بیماری طیفی (وابسته به) الکل جنین** (fetal alcohol spectrum disorder [FASD]) برای هر نوع نقص مرتبط با الکل به کار می‌رود. **سندرم الکل جنینی** (fetal alcohol syndrome [FAS]) نهایت وخامت این طیف را نمایان می‌کند و شامل نواقص ساختاری، نقص رشد و ناتوانی ذهنی است (شکل ۶-۹). **بیماری تکوین عصبی مرتبط با الکل** (alcohol related neurodevelopmental disorder [ARND]) اشاره به درگیری دستگاه عصبی مرکزی دارد که هنوز تحت عنوان FAS

Scanned by CamScanner

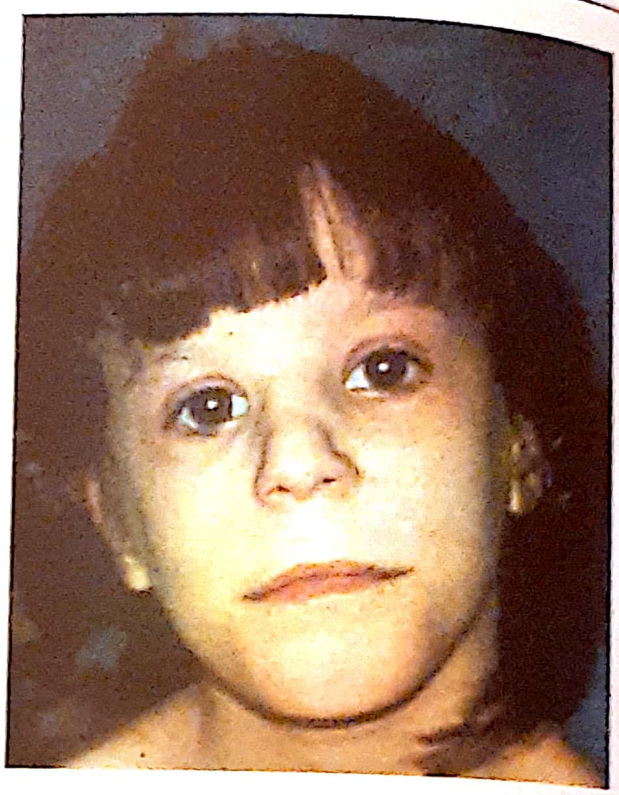

شکل ۶-۹. ویژگی‌های مشخص کودک مبتلا به سندرم الکل جنینی (FAS) که شامل فیلتروم نامشخص، لب فوقانی نازک، پل بینی فرورفته، بینی کوتاه و پهن بودن قسمت میانی صورت است.

تشخیص داده نشده‌اند. بروز FAS و ARND همراه با هم ۱ مورد در هر ۱۰۰ تولد زنده است. علاوه بر آن **الکل علت اصلی ناتوانی ذهنی است.** هنوز معلوم نشده است که چه مقدار از الکل باعث ایجاد مشکلات تکوینی می‌شود. میزان و زمان استفاده در دوران بارداری عوامل مهمی هستند ولی هیچ سطح "ایمنی" وجود ندارد. حتی ممکن است نوشیدن اندک الکل (بیش از ۵ بار نوشیدن در هر مهمانی) در مراحل مهم تکوین نیز باعث ایجاد نواقص مادرزادی مثل شکاف‌های دهانی ـ صورتی شود.

سیگار کشیدن با افزایش خطر شکاف‌های دهانی ـ صورتی (شکاف کام و لب) مرتبط است. همچنین سیگار کشیدن در عقب‌ماندگی رشد داخل رحمی و زایمان زودرس دخالت دارد.

هورمون‌ها

عوامل آندروژن

در گذشته پروژستین‌های سنتتیک (synthetic progestins) به کرات در طول حاملگی برای جلوگیری از سقط استفاده می‌شدند. پروژستین‌های اتی‌استرون (ethisterone) و نوراتی‌استرون (norethisterone) فعالیت آندروژنی قابل ملاحظه‌ای دارند و موارد بسیاری از بروز صفات جنسی مذکر (masculinization) در دستگاه تناسلی رویان‌های مؤنث گزارش شده است. ناهنجاری‌ها شامل کلیتوریس بزرگ شده همراه با درجات مختلفی از یکی‌شدن چین‌های لابیواسکروتال (labioscrotal folds) است.

مداخله کننده‌های اندوکرینی

مداخله کننده‌های اندوکرینی (endocrine disrupters) عوامل خارجی (exogeneous) هستند که در اعمال تنظیمی طبیعی هورمون‌های کنترل کننده روندهای تکوینی مداخله می‌کنند. به طور شایع‌تر این عوامل با عمل استروژن از طریق گیرنده آن تداخل ایجاد کرده و باعث ایجاد ناهنجاری‌های تکوینی دستگاه عصبی مرکزی و مجاری تولید مثل می‌شوند. در برهه‌ای از زمان معلوم شد که استروژن سنتتیک **دی‌اتیل استیل بسترول** (diethylstilbesterol [DES]) [که برای جلوگیری از سقط مصرف می‌شد] بروز کارسینوم‌های واژن و گردن رحم را در زنانی که در دوران جنینی در معرض آن قرار گرفته‌اند، افزایش داده است. علاوه بر این درصد بالاتری از این زنان، اختلال عملکرد باروری به علت ناهنجاری‌های مادرزادی رحم، لوله‌های رحم و قسمت فوقانی واژن داشتند. اگر رویان‌های مذکر در رحم در معرض این دارو قرار بگیرند، می‌توانند متأثر شوند. شواهدی از افزایش ناهنجاری‌های بیضه و آنالیز غیرطبیعی اسپرم در میان این افراد وجود دارد. با این حال، برخلاف زنان، در مردان افزایش خطر کارسینوم پیشروندهٔ دستگاه تناسلی دیده نمی‌شود.

امروزه **استروژن‌های محیطی** یک عامل نگران کننده تلقی می‌شوند و مطالعات متعددی برای تعیین آثار آنها روی جنین در حال انجام است. تعداد کاهش یافته اسپرم و افزایش بروز سرطان‌های بیضه، هیپوسپادیاس و سایر ناهنجاری‌های مجاری تولیدمثل در انسان‌ها، همراه با ناهنجاری‌های اثبات شده دستگاه عصبی مرکزی (بروز صفات مذکر در مغز زنان و زنانه‌شدن مغز مردان) در سایر گونه‌ها که در محیط با خطر در معرض بودن بالا قرار داشتند، آگاهی ما را در مورد آثار احتمالی مضر این عوامل افزایش داده است. بسیاری از این موارد در اثر مواد شیمیایی مورد استفاده برای مقاصد صنعتی و از حشره‌کش‌ها ایجاد شده‌اند.

Scanned by CamScanner

قرص‌های ضد بارداری خوراکی

به نظر می‌رسد **قرص‌های تنظیم تولید** (birth control pills) حاوی استرون‌ها و پروژسترون‌ها توانایی تراتوژنیسیته اندکی دارند. با وجود این، از آنجایی که سایر هورمون‌ها مثل دی‌اتیل استیل بسترول (DES) ناهنجاری ایجاد می‌کنند، استفاده از قرص‌های خوراکی ضد بارداری در صورتی که احتمال حاملگی وجود داشته باشد، می‌بایست قطع گردد.

کورتیزون

مطالعات آزمایشگاهی به دفعات نشان داده‌اند که کورتیزون (cortisone) تزریقی به موش و خرگوش در مراحل خاصی از بارداری باعث ایجاد درصد بالایی از شکاف کام در نوزادان می‌شود. همچنین برخی از مطالعات اپیدمیولوژیک اخیر نشان داده‌اند که زنانی که در طی دوران بارداری کورتیکواستروئید مصرف کرده‌اند، با خطر بیشتری در به دنیا آوردن کودکی با شکاف دهانی ـ صورتی روبرو هستند.

لقاح آزمایشگاهی

شواهد حاصل از چندین مطالعه نشان می‌دهند که تکنیک‌های **لقاح آزمایشگاهی** (IVF) می‌توانند منجر به افزایش نقایص مادرزادی شوند. احتمال رخ دادن این نقایص در این روش، در مقایسه با تکنیک **تزریق داخل سیتوپلاسمی اسپرم** (ICSI)، بیشتر است. علاوه بر آن، در درمان‌های ناباروری مثل القای شیمیایی (به کمک دارو) جهت تخمک‌گذاری یا انجام لقاح آزمایشگاهی (IVF)، خطر اختلالاتی مثل تولد مرده، وزن کم هنگام تولد و زودرس (prematurity) بودن را افزایش می‌دهد.

بیماری مادر

دیابت

اختلال در متابولیسم کربوهیدرات‌ها در طی دوران حاملگی، در مادران دیابتی باعث بروز بالای مرده‌زایی، مرگ نوزدان، نوزادان به طور غیرطبیعی بزرگ و ناهنجاری‌های شکلی مادرزادی می‌شود. خطر ناهنجاری‌های مادرزادی در کودکان متولد شده از مادران مبتلا به دیابت پیش از بارداری (دیابت تشخیص داده شده قبل از بارداری؛ هر دو نوع ۱ [وابسته به انسولین] و نوع ۲ [غیروابسته به انسولین]) سه تا چهار برابر بیشتر از کودکان مادران غیردیابتی است و تا ۸۰ درصد در کودکان مادران دیابتی که این بیماری را به طور بلندمدت داشته‌اند، گزارش شده است. خطر بروز طیف وسیعی از ناهنجاری‌های مختلف مثل نواقص لوله عصبی و نواقص قلبی مادرزادی و بالا است. البته خطر دیس‌ژنزی دمی (caudal dysgenesis) یا سیرنوملیا (sirenomelial) (شکل ۸-۵) بالاتر است.

عوامل مسئول برای این ناهنجاری‌ها مشخص نشده‌اند، با وجود این شواهد موجود نشان می‌دهند که سطوح تغییر یافتهٔ گلوکز در ایجاد آنها نقش دارند و **انسولین** تراتوژنیک نیست. در این زمینه، ارتباط معنی‌داری بین شدت و مدت زمان بیماری مادر و بروز ناهنجاری‌های شکلی وجود دارد. همچنین کنترل شدید سطوح گلوکز مادری قبل از دوران بارداری و در حین آن، میزان بروز ناهنجاری‌های شکلی را به نسبت آنچه در جمعیت عمومی دیده می‌شود، کاهش می‌دهد.

با اینکه میزان خطر نواقص مادرزادی مرتبط با دیابت دوران بارداری (دیابتی که در اوایل بارداری تشخیص داده شده است) کمتر مشخص شده است، ولی برخی از مطالعات نه همه آنها نشان می‌دهند که میزان این خطر افزایش یافته است. از آنجایی که باور بر این است که زمان شروع دیابت بارداری (gestational diabetes) بعد از دوره بحرانی برای ایجاد نقایص مادرزادی ساختاری القاء شده (هفته‌های ۳ الی ۸ بارداری)، می‌باشد، برخی محققین اظهار داشته‌اند که هرگونه خطر افزایش یافته مشاهده شده ممکن است به این دلیل باشد که برخی زنان که در آنها دیابت بارداری تشخیص داده شده است، قبل از بارداری دیابت داشته‌اند ولی تا آن زمان تشخیص داده نشده است.

فنیل‌کتونوری

مادران مبتلا به **فنیل‌کتونوری** (phenylketonuria [PKU]) که در آنها نقص آنزیم فنیل‌آلانین هیدروکسیلاز (phenylalanine hydroxylase) وجود داشته یا میزان آن کاهش یافته است، با غلظت‌های سرمی بالای فنیل‌آلانین و خطر داشتن نوزادانی با ناتوانی ذهنی، میکروسفالی و نواقص قلبی روبرو هستند. این خطر در زنان مبتلا به PKU که رژیم غذایی با فنیل‌آلانین کم را قبل از بارداری و در حین بارداری رعایت می‌کنند، به حد جمعیت عمومی کاهش می‌یابد.

کمبودهای تغذیه‌ای

با وجود اینکه کمبودهای تغذیه‌ای بسیاری (به خصوص کمبود

Scanned by CamScanner

ویتامین‌ها) در آزمایشگاه‌های حیوانی به عنوان عامل تراتوژنیک در حیوانات آزمایشگاهی اثبات شده‌اند، ولی شواهد اندکی در خصوص تأثیرگذار بودن کمبودهای تغذیه‌ای در انسان‌ها وجود دارد. یک مثال، **کرتینیسم همه‌گیر** (endemic cretinism) به دلیل **کمبود ید** (iodine deficiency) ایجاد شده و منجر به رشد اندک ذهنی و فیزیکی می‌شود. شواهد اخیر نشان می‌دهند که رژیم‌های غذایی فاقد متیل، منجر به تغییر بیان ژن‌های اثرگذاری شده (imprinted genes) می‌شود و ممکن است باعث نقایص و بیماری‌های مادرزادی مثل سرطان‌های پس از تولد گردد. در نهایت، مطالعات اخیر نشان می‌دهند که تغذیه ضعیف مادر قبل از بارداری و در حین بارداری باعث وزن کم هنگام تولد و نواقص مادرزادی می‌شود و همچنین گرسنگی‌های شدید در طول بارداری با دو یا سه برابر بیشتر شدن اختلال شیزوفرنی در کودکان، مرتبط است.

چاقی

وجود چاقی (obesity) در ایالات متحده شایع بوده به طوری که در ۱۵ سال اخیر دو برابر شده است. در **سال‌های ۲۰۰۷ الی ۲۰۰۸ بیش از یک سوم از زنان در سنین باروری، چاق** (با BMI [body mass index] **بیش از ۳۰) بودند.**

چاقی پیش از بارداری با دو برابر افزایش خطر داشتن یک کودک با نقص لولهٔ عصبی همراه است. علت این امر مشخص نشده است اما ممکن است با اختلالات متابولیکی مادری که گلوکز، انسولین یا سایر عوامل را تحت تأثیر قرار می‌دهد، مرتبط باشد. همچنین چاقی پیش از بارداری خطر داشتن کودک با نقص قلبی، امفالوسل و ناهنجاری‌های چندگانه مادرزادی را افزایش می‌دهد.

هیپوکسی

هیپوکسی (hypoxia) باعث ایجاد ناهنجاری‌های شکلی مادرزادی در حیوانات آزمایشگاهی مختلفی می‌شود. اینکه آیا در مورد انسان نیز نتایج هیپوکسی همین طور است یا خیر، هنوز مشخص نشده است. با وجود اینکه کودکانی که در ارتفاعات نسبتاً بلند متولد شده‌اند، معمولاً سبک‌تر و کوچک‌تر از آنهایی هستند که نزدیک یا در سطح دریا متولد شده‌اند، اما افزایشی در بروز ناهنجاری‌های مادرزادی دیده نشده است. علاوه بر آن، زنان مبتلا به بیماری قلبی - عروقی سیانوتیک اغلب نوزادان کوچک اما معمولاً بدون ناهنجاری‌های شکلی مادرزادی بزرگ به دنیا می‌آورند.

فلزات سنگین

سال‌ها پیش تحقیقات در ژاپن نشاد داد که تعدادی از مادران با رژیم‌های غذایی عمدتاً حاوی ماهی، کودکانی با علایم نورولوژیکی چندگانه شبیه فلج مغزی (cerebral palsy) به دنیا می‌آورند. بررسی‌های بعدی نشان داد که ماهی‌ها حاوی سطوح بالا و غیرطبیعی **جیوهٔ آلی** (organic mercury) بودند که توسط کارخانجات بزرگ به خلیج میناماتا Minamata) (Bay و سایر آب‌های رودخانه‌ای ژاپن ریخته می‌شد. در بسیاری از مادران هیچ علامتی دیده نمی‌شد. این امر بیان کننده حساسیت بیشتر جنین نسبت به جیوه در مقایسه با مادر بود. مشاهدات مشابهی در ایالات متحده، به دنبال سم‌پاشی ذرت‌ها با قارچ‌کش‌های حاوی جیوه و خورده شدن آنها توسط خوک‌ها و مصرف گوشت خوک‌ها توسط زنان باردار، صورت گرفت. به طور مشابه در عراق، هزاران کودک بعد از اینکه مادران آنها حبوبات سم‌پاشی شده با قارچ‌کش‌های حاوی جیوه خوردند، مبتلا به ناهنجاری شدند.

سرب نیز با سقط‌های افزایش یافته، عقب‌ماندگی رشد و بیماری‌های نورولوژیک همراه است.

تراتوژنزیس در اثر عوامل مردانه

تعدادی از مطالعات نشان داده‌اند که قرار گرفتن در معرض مواد شیمیایی و سایر عوامل مثل اتیل نیتروز اوره (ethylnitrosourea) و تشعشعات می‌توانند در سلول‌های زایای جنس مذکر، جهش ایجاد کند. بررسی‌های اپیدمیولوژیک شغل پدران و قرار گرفتن محیطی در معرض جیوه، سرب، حلال‌ها، الکل، کشیدن سیگار و سایر ترکیبات را به سقط خود به خودی، وزن کم هنگام تولد، نواقص مادرزادی ربط داده است. **سن بالای پدر** عاملی برای افزایش خطر برخی از نواقص مادرزادی ساختاری، سندرم داون و جهش‌های اتوزومی غالب جدید است. به دلیل جهش‌های ایجاد شده، مردان در مقایسه با زنان، جهش‌های بیشتری به کودکان خود انتقال می‌دهند. البته سن پدر هم عامل غالبی در تعیین اینکه چند جهش جدید در کودکان ظاهر می‌شود، است. بنابراین سنی که در آن مردان صاحب فرزند می‌شوند به طور قابل توجهی بر روی میزان تغییرات ژنتیکی در آن جمعیت تأثیر می‌گذارد، به طوری که مردان مسن‌تر صاحب کودکانی می‌شوند که جهش‌های ژنی

Scanned by CamScanner

نکات بالینی

پیش‌گیری از نواقص مادرزادی

بسیاری از نواقص مادرزادی قابل پیشگیری هستند. به عنوان مثال مکمل‌های نمک باید ناتوانی ذهنی و بدشکلی‌های استخوانی ناشی از **کرتینیسم** (cretinism) را برطرف می‌کند. کنترل متابولیک دقیق زنان دیابتی یا مبتلا به PKU قبل از بارداری‌شدن، بروز نواقص مادرزادی را در کودکان آنها کاهش می‌دهد. **مکمل فولات** (folate supplementation) بروز نواقص لوله عصبی مثل اسپینا بیفیدا و آنسفالی و همچنین خطر اختلالات ایجاد شده تولد هیپرترمی را کاهش می‌دهد. پرهیز از الکل و سایر داروها در تمام مراحل بارداری بروز نواقص هنگام تولد را کاهش خواهد داد. وجه مشترک اساسی برای همهٔ روش‌های پیشگیری شروع مداخلات **قبل از تصمیم به بارداری** است.

برای پزشک تجویز داروها برای زنان در سنین باروری با فرض حاملگی احتمالی و توانایی تراتوژنیک بودن ترکیبات دارویی مهم است. اخیراً صدها کودک با نواقص شدید متولد شده‌اند که ناشی از مصرف **رتینوئیدها** بوده است (**امبریوپاتی ایزوترتینوئین** [isotretinoin embryophathy]). این ترکیبات برای درمان **آکنه کیستی** (cystic acne) استفاده می‌شوند (ایزوترتینوئین، آکوتان). از آنجایی که بیماران مبتلا به آکنه معمولاً جوان هستند و می‌توانند از نظر جنسی فعال باشند، این داروها را باید با احتیاط مصرف کرد.

بیشتری دارند. حتی انتقال سم به واسطه پدر نیز از طریق مایع منی و از طریق آلودگی اعضاء خانوده از مواد شیمیایی که با لباس‌های کار پدر به خانه آورده شده است نیز امکان‌پذیر است.

■ تشخیص پیش از تولد

بیشتر ایجاد می‌کند (شکل ۷-۹). در حقیقت این روش که اولین بار در دهه ۱۹۵۰ استفاده شد، به حدی پیشرفت کرده است که ارزیابی جریان خون در عروق بزرگ، حرکت دریچه‌های قلب و جریان مایع در نای و برونش‌ها را امکان‌پذیر کرده است. این روش بی‌خطر بوده و کاربرد وسیعی دارد. تقریباً ۸۰ درصد زنان

Scanned by CamScanner

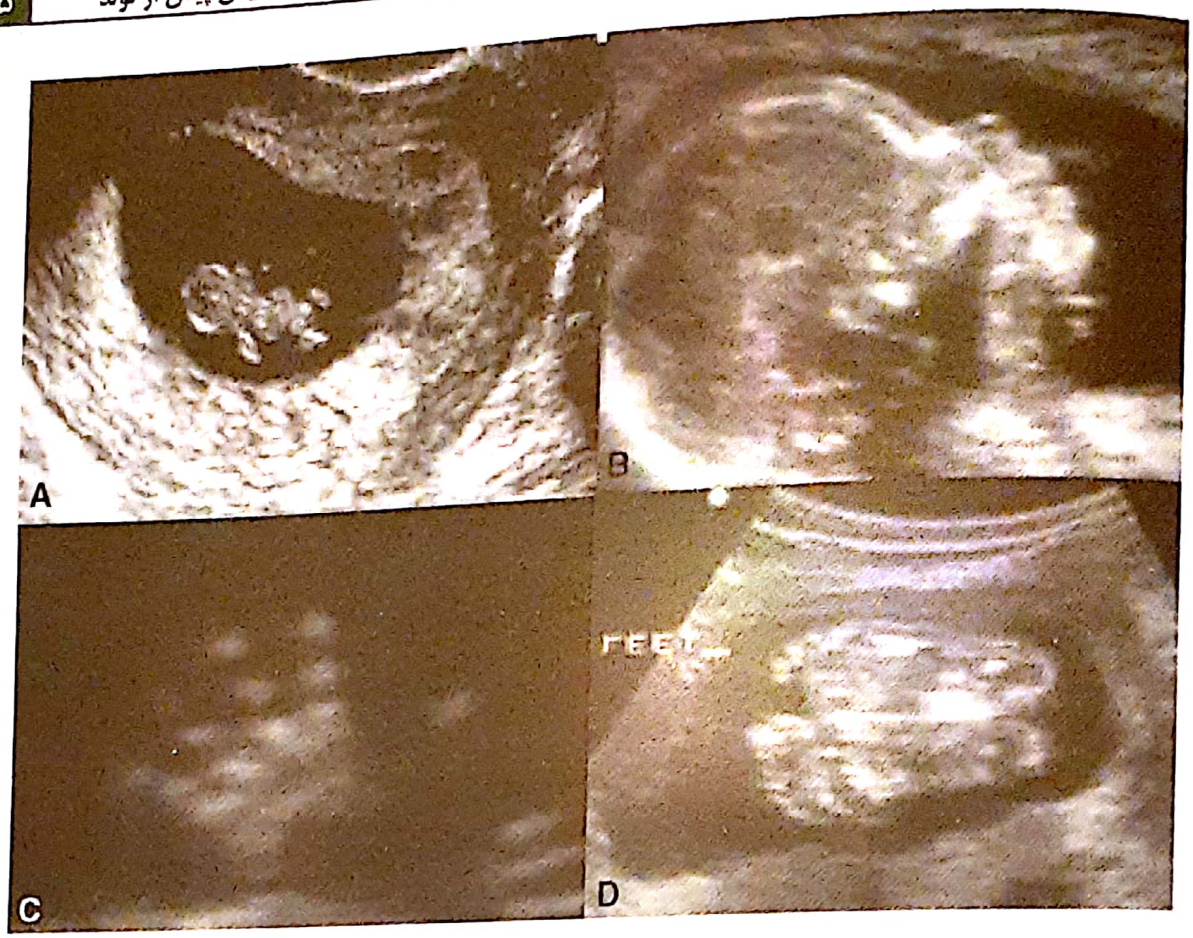

شکل ۷-۹. مثال‌هایی از مؤثر بودن اولتراسوند در تصویربرداری رویان و جنین. **A.** رویان ۶ هفته‌ای. **B.** نمای طرفی از صورت جنین. **C.** دست. **D.** پاها.

اندازه‌گیری‌های چندگانه این پارامترها در طول زمان توانایی تعیین پیشرفت رشد جنین را بهبود می‌بخشد.

ناهنجاری‌های مادرزادی شامل نواقص لوله عصبی (آنسفالی و اسپینا بیفیدا) (فصل ۱۸ را ببینید)، نواقص جدار شکم مثل امفالوسل و گاستروشیزی (فصل ۱۵ را ببینید) و نواقص قلبی (فصل ۱۳ را ببینید) و نواقص صورتی شامل شکاف لب و کام (فصل ۱۷ را ببینید) را می‌توان با سونوگرافی مشخص کرد.

اولتراسوند با انجام یک آزمایش به نام **شفاف بودن پشت گردنی** (nuchal translucency) برای غربالگری سندرم داون و سایر ناهنجاری‌های کروموزومی نیز استفاده می‌شود. در این آزمایش فضای ترانس‌لوسنت (شفاف) خلف گردن جنین بررسی می‌شود. در موارد سندرم داون و سایر اختلالات، در این فضا مایع تجمع می‌یابد. آزمایش شفاف بودن پشت گردنی در هفته‌های ۱۱ الی ۴۱ بارداری انجام می‌شود. ترکیب نتایج این آزمایش به اضافه اطلاعات به دست آمده از غربالگری سرم مادری و سن مادر می‌تواند تخمینی از خطر بروز سندرم داون ارائه دهد. براساس میزان این خطر، فرد باردار می‌تواند تصمیم بگیرد که آیا از روش تشخیصی تهاجمی‌تری مثل آمنیوسنتزیس که تشخیص دقیق‌تری ارائه می‌دهد استفاده کند یا نه.

غربالگری سرم مادر

بررسی نشانگرهای بیوشیمیایی وضعیت جنین به پیشرفت **آزمایش‌های غربالگری سرم مادر** (maternal serum screening tests) انجامیده است. یکی از اولین تست‌ها، ارزیابی غلظت **آلفا ـ فیتوپروتئین** ([AFP] α-fetoprotein) است. AFP به طور طبیعی توسط کبد جنین تولید می‌شود. تولید این پروتئین، تقریباً در هفته ۱۴ به اوج خود می‌رسد و از طریق جفت به جریان خون مادری "تشت می‌کند". بنابراین غلظت AFP در سرم مادر، در طول سه ماهه دوم بارداری افزایش می‌یابد و بعد از هفته‌های سی‌ام بارداری با روند ثابتی کاهش می‌یابد. در مورد نواقص لوله عصبی و سایر ناهنجاری‌ها

Scanned by CamScanner

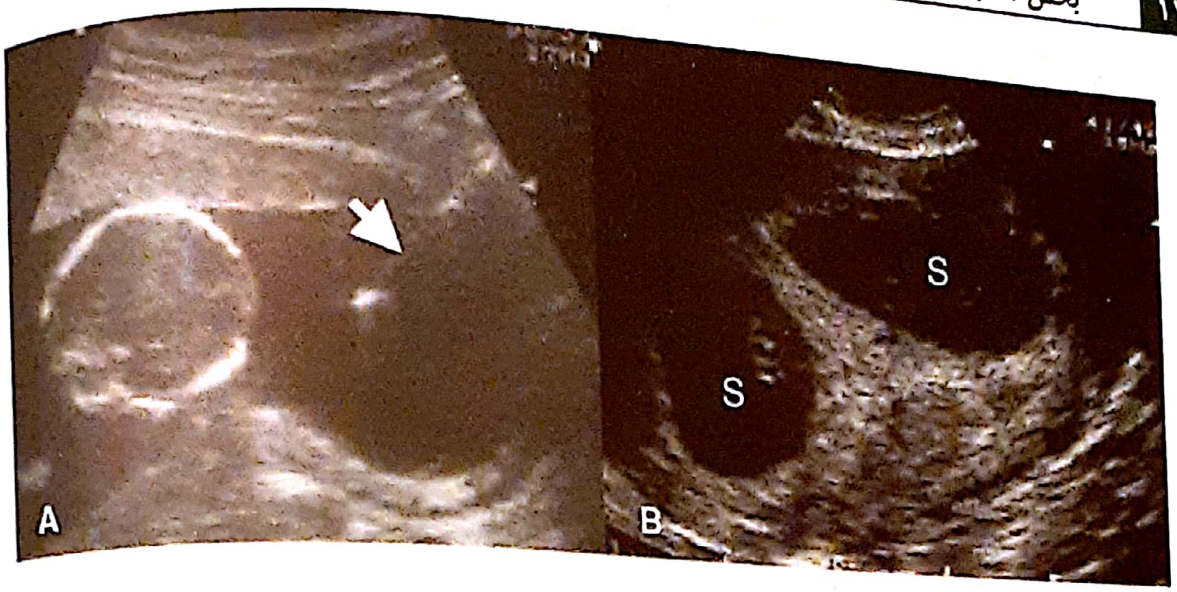

شکل ۸-۹.A. تصویربرداری اولتراسوند موقعیت جمجمه جنین و مکان سوزن درون حفرهٔ آمنیونی (پیکان) حین آمنیوسنتز را نشان می‌دهد. B. دوقلوها. اولتراسوند وجود دو کیسهٔ آبستنی (gestational sac) (S) را نشان می‌دهد.

(امفالوسل، گاستروشیزی، اکستروفی مثانه، سندرم نوار آمنیونی، تراتوم خاجی ـ دنبالچه‌ای و آترزی روده‌ای)، سطوح AFP در مایع آمنیونی و سرم مادر افزایش می‌یابد. در مواردی دیگر غلظت AFP کاهش می‌یابد، مثلاً در سندرم داون، تریزومی ۱۸، ناهنجاری‌های کروموزوم جنسی و تریپلوئیدی، غربالگری AFP به همراه آزمایش‌های مارکرهای سه ماهه دوم (مثل گنادوتروپین کوریونی انسان [hCG]، استریول غیرکونژوگه و اینهیبین A (inhibin A) میزان تشخیص نواقص مادرزادی را با استفاده از غربالگری سرم مادری بالا می‌برد.

آمنیوسنتزیس

برای **آمنیوسنتزیس** (amniocentesis) یک سوزن از طریق شکم وارد حفرهٔ آمنیونی می‌شود (با کمک اولتراسوند؛ شکل ۸A-۹) و تقریباً ۲۰ الی ۳۰ میلی‌لیتر از مایع کشیده می‌شود. به دلیل مقدار مایع مورد نیاز، این روش قبل از هفته ۱۴ بارداری (زمانی که مقادیر کافی مایع بدون ایجاد خطر برای جنین در دسترس نیست) انجام نمی‌شود. مطالعات اخیر نشان داده‌اند که خطر از بین رفتن جنین با انجام این روش پایین بوده و یک مورد در هر ۳۰۰ الی ۵۰۰ مورد است. البته اگر این روش توسط متخصصین بسیار ماهر انجام شود میزان خطر آن پایین‌تر نیز می‌رود.

خود مایع آمنیون جهت عوامل بیوشیمیایی مثل AFP و استیل کولین استراز (acetylcholinesterase) مورد بررسی قرار می‌گیرد. به علاوه می‌توان سلول‌های جنینی موجود در مایع آمنیونی را پیدا و برای کاریوتیپ متافازی و سایر آنالیزهای ژنتیکی استفاده کرد (فصل ۲ را ببینید). متأسفانه سلول‌های به دست آمده به سرعت تقسیم نمی‌شوند و بنابراین باید کشت‌های سلولی حاوی میتوژن‌ها را تهیه کرد تا سلول‌های متافازی کافی برای آنالیز فراهم شود. نتایج کشت این سلول‌ها ۱ الی ۲ هفته بعد مشخص می‌شود. هنگامی که کروموزوم‌ها به دست آمدند، تغییرات اصلی کروموزومی نظیر جابجایی‌ها (translocations)، شکستگی‌ها (breaks)، تریزومی‌ها (trisomies) و مونوزومی‌ها (monosomies) را می‌توان تشخیص داد. با رنگ‌آمیزی ویژه (گیمسا [Giemsa]) و روش‌هایی با تفکیک بالا (high-resolution techniques) می‌توان الگوهای دسته‌بندی کروموزومی (chromosome-banding patterns) را مشخص کرد. علاوه بر این اکنون که ژنوم انسان تعیین شده است، آنالیزهای مولکولی پیشرفته‌تر با استفاده از واکنش زنجیره پلی‌مرازی (polymerase chain reaction [PCR]) و ارزیابی‌های ژنوتیپی، سطح تعیین ناهنجاری‌های ژنتیکی را بالا خواهد برد.

نمونه‌گیری پرزهای کوریونی

نمونه‌گیری پرزهای کوریونی (chorionic villus sampling [CVS]) با وارد کردن سرنگ از طریق شکم یا از طریق واژن به توده جفتی و آسپیره کردن تقریباً ۵ الی ۳۰

Scanned by CamScanner

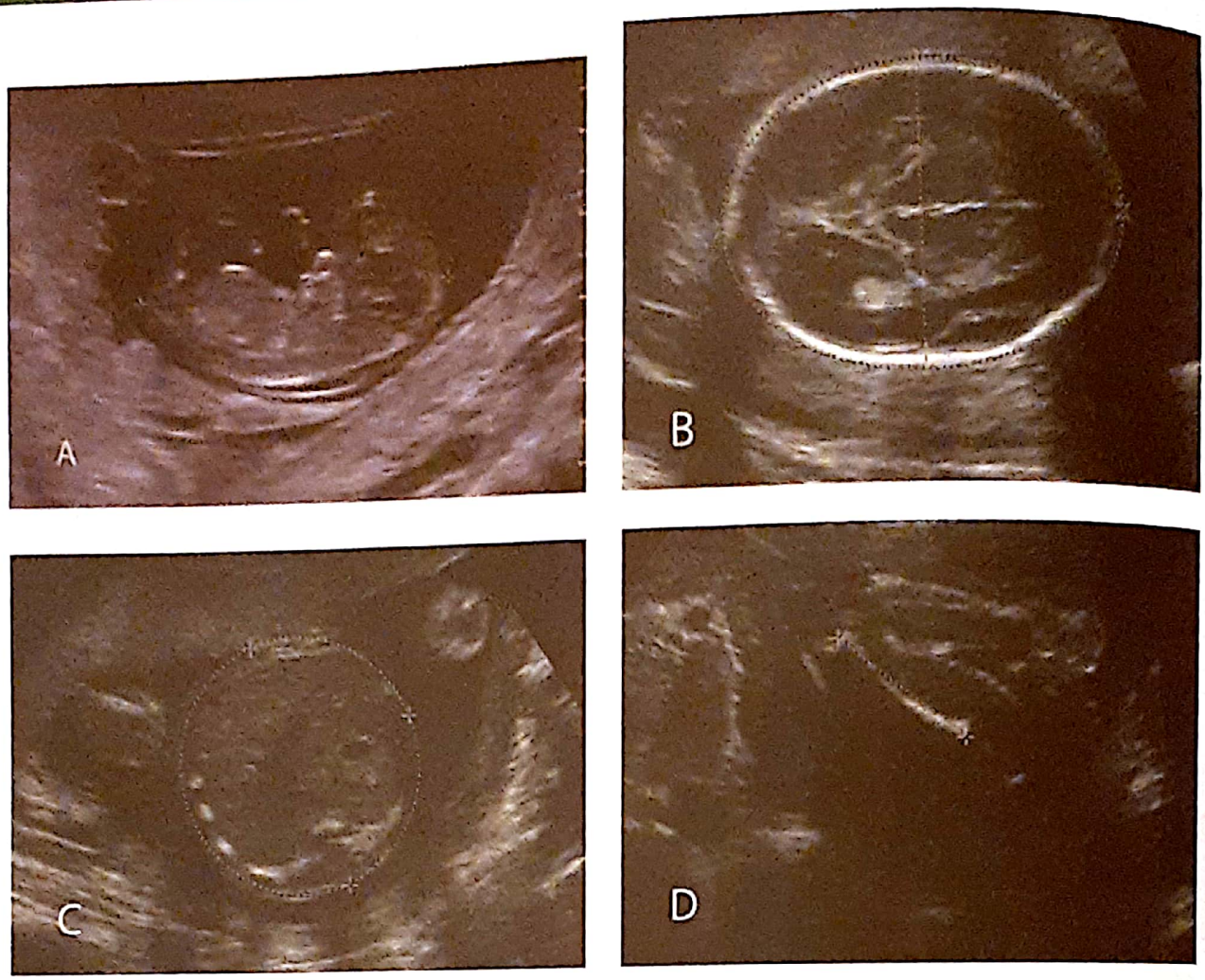

شکل ۹-۹. اولتراسوند اندازه‌های به کار رفته برای ارزیابی رشد رویان و جنین را نشان می‌دهد. **A.** طول سر تا کفل [CRL] در یک جنین ۱۰ هفته و ۶ روزه. **B.** محیط سر و قطر بای‌پریتال (B-P) جمجمه [هفته ۲۰]. **C.** محیط شکم [هفته ۲۰]. **D.** طول استخوان ران [هفته ۲۰].

میلی‌گرم از بافت پرزی انجام می‌گیرد. در این روش می‌توان سلول‌ها را بلافاصله آنالیز کرد، اما دقت نتایج به دلیل خطاهای کروموزومی شایع در جفت طبیعی با مشکل مواجه است. بنابراین سلول‌ها از هسته مزانشیمی با تریپسینه کردن تروفوبلاست خارجی، جدا شده و کشت داده می‌شوند. به دلیل تعداد زیاد سلول‌های تهیه شده، تنها ۲ الی ۳ روز کشت برای امکان‌پذیر شدن آنالیز ژنتیکی لازم است. بنابراین زمان برای تعیین ماهیت ژنتیکی جنین در مقایسه با روش آمنیوسنتزیس کاهش می‌یابد. با وجود این خطر از بین رفتن جنین با انجام CVS توسط افراد ماهر و با تجربه، تقریباً روش آمنیوسنتزیس است. البته مواردی وجود داشتند که در آنها این روش موجب افزایش خطر کاهش اندازه اندام‌ها (به ویژه انگشتان) شده است.

در گذشته به جز اولتراسونوگرافی، این آزمایش‌های تشخیصی پیش از تولد به صورت معمول انجام نمی‌شدند، اما با آغاز سال ۲۰۰۷ کالج آمریکایی متخصصین زنان، زایمان و مامایی (American college of Obstetricians and Gynecologists) توصیه کرد که آزمایش‌های تهاجمی (آمنیوسنتزیس و CVS) برای آنوپلوئیدی (تعداد غیرطبیعی کروموزوم‌ها) باید برای همه زنان صرفنظر از سن آنها انجام شود. عواملی که زنان را در معرض خطر بیشتری قرار می‌دهند عبارتند از:

- سن بالای مادر (۳۵ سال و بالاتر)
- سابقه خانوادگی قبلی ابتلا به یک مشکل ژنتیکی، به طور مثال والدین دارای کودکی مبتلا به سندرم داون یا نقص اولیه عصبی
- وجود بیماری مادری مثل دیابت
- اولتراسوند یا تست غربالگری سرم غیرطبیعی

Scanned by CamScanner

■ درمان جنین

انتقال خون جنینی

در موارد آنمی (کم‌خونی) جنینی که به واسطهٔ آنتی‌بادی‌های مادری یا سایر علل ایجاد می‌شود، می‌توان انتقال خون به جنین را انجام داد. اولتراسوند برای هدایت وارد کردن سرنگ به ورید طناب نافی به کار می‌رود و خون مستقیماً به جنین منتقل می‌شود.

درمان پزشکی و دارویی جنین

درمان عفونت‌ها، آریتمی‌های قلبی جنین، عملکرد کاهش یافتهٔ تیروئید و سایر مشکلات پزشکی معمولاً بر روی مادر انجام می‌شود که بعد از عبور از جفت به جنین می‌رسد. با این حال در بعضی موارد می‌توان دارو را با تزریق داخل عضلانی به ناحیه گلوتئال (باسن) جنین و یا تزریق از طریق ورید نافی تجویز کرد.

جراحی جنین

به دلیل پیشرفت‌های اولتراسوند و روش‌های جراحی، انجام عمل جراحی بر روی جنین امکان‌پذیر شده است. با وجود این به دلیل خطرهای موجود برای مادر، جنین و بارداری‌های بعدی، این روش‌ها تنها در مراکز دارای تیم‌های مجرب و تنها زمانی انجام می‌شوند که هیچ جایگزین مناسبی وجود نداشته باشد. انواع مختلف جراحی‌ها را می‌توان انجام داد که شامل گذاشتن شنت برای برداشتن مایع از ارگان‌ها و حفرات است. برای مثال در بیماری انسدادی ادرار پیشابراه می‌توان یک شنت را وارد مثانه جنین کرد. مسئله مهم تشخیص به موقع این بیماری برای جلوگیری از آسیب به کلیه است. جراحی خارج رحمی (ex utero) که در آن رحم باز می‌شود و جنین مستقیماً تحت جراحی قرار می‌گیرد، برای ترمیم فتق‌های مادرزادی دیافراگم، برداشتن ضایعات کیستی (آدنوماتوئید) در ریه و ترمیم نواقص اسپینا بیفیدا مورد استفاده قرار می‌گیرد. همچنین در سال‌های اخیر انجام مداخلات درمانی برای جنین برای نقایص قلبی مادرزادی خاصی انجام‌پذیر است. با این وجود در حال حاضر بسیاری از مداخلات جراحی بر روی جنین مراحل آزمایشی را می‌گذارند و می‌بایست کارآزمایی‌های بالینی برای بررسی میزان مؤثر بودن آنها انجام شود.

پیوند سلول‌های بنیادی و ژن درمانی

از آنجایی که جنین تا قبل از هفته ۱۸ بارداری قابلیت ایمنی خود را به دست نمی‌آورد، می‌توان بافت‌ها یا سلول‌ها را قبل از این زمان، بدون پس زده شدن آنها، پیوند زد. تحقیقات در این زمینه بر روی سلول‌های بنیادی خون‌ساز (hematopoietic stem cells) برای درمان نقص ایمنی و اختلالات هماتولوژیک متمرکز شده است. ژن درمانی (gene therapy) برای بیماری‌های متابولیک ارثی مثل تی- ساکس (Tay-Sachs) و فیبروز کیستیک (cystic fibrosis) نیز تحت بررسی و تحقیق است.

خلاصه

عوامل مختلف (جدول ۱-۹) و فاکتورهای ژنتیکی ایجاد کننده اختلالات مادرزادی شناسایی شده‌اند و تقریباً در **۳ درصد همهٔ نوزادان زنده متولد شده نقایص مادرزادی رخ خواهد داد.** عوامل ایجادکننده نقایص مادرزادی شامل ویروس‌هایی مثل سرخجه و سیتومگالوویروس؛ تشعشعات؛ داروهایی مثل تالیدومید، آمینوپترین، ضد تشنج‌ها، ضد جنون‌ها و ترکیبات ضد اضطراب؛ مواد مخدر موجود در جامعه مثل سیگار و الکل؛ هورمون‌هایی مثل دی‌اتیل بسترول (DES) و دیابت مادری هستند. اثرات تراتوژن‌ها به **ژنوتیپ مادر و جنین، مرحله‌ای از تکوین که جنین در معرض این عوامل قرار می‌گیرد و میزان و مدت زمان در معرض بودن** بستگی دارد. اصلی‌ترین ناهنجاری‌ها در طول **دورهٔ امبریوژنزیس (دوره تراتوژنیک؛ هفته‌های سوم تا هشتم)** ایجاد می‌شود اما جنین در مراحل قبل و بعداز این زمان نیز مستعد است، به طوری که هیچ دوره‌ای از بارداری کاملاً بی‌خطر نیست. **پیشگیری** بسیاری از نواقص مادرزادی امکان‌پذیر است اما به شروع اقدامات پیشگیرانه **قبل از بارداری** و افزایش آگاهی پزشکان و مادران از این خطرها بستگی دارد.

روش‌های مختلفی برای ارزیابی رشد وضعیت تکوین جنین در دسترس هستند. **اولتراسوند** می‌تواند به دقت پارامترهای سن و رشد جنین و بسیاری از ناهنجاری‌ها را مشخص کند. **غربالگری سرم مادر** برای **آلفا فیتوپروتئین** (AFP) و سایر مارکرها می‌تواند وجود نقص لوله عصبی یا سایر ناهنجاری‌ها را نشان کند. ترکیب غربالگری سرم مادری و اولتراسوند برای تشخیص **شفاف بودن پشت گردنی** برای تشخیص سندرم داون و سایر ناهنجاری‌های کروموزومی استفاده می‌شود.

Scanned by CamScanner

آمنیوسنتزیس روشی است که در آن یک سوزن وارد حفره آمنیون شده و از مایع آمنیون نمونه تهیه می‌شود. این مایع را می‌توان از نظر بیوشیمیایی آنالیز کرد. همچنین با انجام این کار سلول‌هایی برای کشت و آنالیز ژنتیکی فراهم می‌گردد. **نمونه‌گیری پرزهای کوریونی** (CVS)، آسپیره کردن نمونه بافتی به طور مستقیم از جفت جهت تهیه سلول برای آنالیز ژنتیکی است. در گذشته روش‌های تشخیصی تهاجمی مثل آمنیوسنتزیس و CVS فقط به زنان در معرض خطر زیاد مثل زنان با سن بالا (۳۵ سال و بالاتر)، سابقه اختلالات لوله عصبی در خانواده و سابقه بارداری دارای اختلالات کروموزومی، وجود ناهنجاری ژنتیکی در یکی از والدین و مادر حامل بیماری وابسته به کروموزوم X توصیه می‌شد. در سال‌های اخیر میزان خطر انجام این روش‌ها کاهش یافته و از این رو به طور وسیع‌تری انجام می‌شوند.

پزشکی نوین همچنین جنین را یک بیمار در نظر می‌گیرد به طوری که می‌توان درمان‌هایی مثل تزریق خون، تجویز دارو برای بیماری‌ها، جراحی جنینی و ژن درمانی را بر روی جنین‌ها انجام داد.

■ پرسش‌ها

۱. آمنیوسنتزیس سطح بالای AFP را نشان می‌دهد. تشخیص افتراقی شامل چیست و چگونه می‌توان تشخیص قطعی داد؟

۲. تقریباً ۸ هفته از بارداری خانمی ۴۰ ساله می‌گذرد. تست‌های موجود برای تعیین اینکه کودک سندرم داون دارد، چیست؟ خطرها و مزایای هر روش چیست؟

۳. چرا تعیین وضعیت نوزاد پیش از تولد مهم است؟ چه عوامل مادری یا خانوادگی نگرانی شما را راجع به سلامت نوزاد متولد نشده بیشتر می‌کند؟

۴. چه عواملی جهش‌زایی را تحت تأثیر قرار می‌دهند.

۵. خانمی جوان که در هفته سوم حاملگی دچار تب ۱۰۴ درجه فارنهایت شده است، به دلیل ترس از آسیب رساندن داروها به کودکش از مصرف دارو خودداری می‌کند. آیا کار او صحیح است؟

۶. خانم جوانی که قصد بارداری دارد اسید فولیک و سایر ویتامین‌ها را استفاده می‌کند. آیا او نیاز به چنین مکملی دارد و اگر نیاز دارد می‌بایست در چه زمانی و به چه مقداری آنها را مصرف کند؟

۷. خانم جوانی که به دیابت وابسته به انسولین مبتلا است، قصد بارداری دارد و در مورد احتمال اثرات مضر بیماری خود بر روی کودک متولد نشده‌اش نگران است. آیا نگرانی‌های او به جا است؟ پیشنهاد شما چیست؟

Scanned by CamScanner

@medicaluniversity

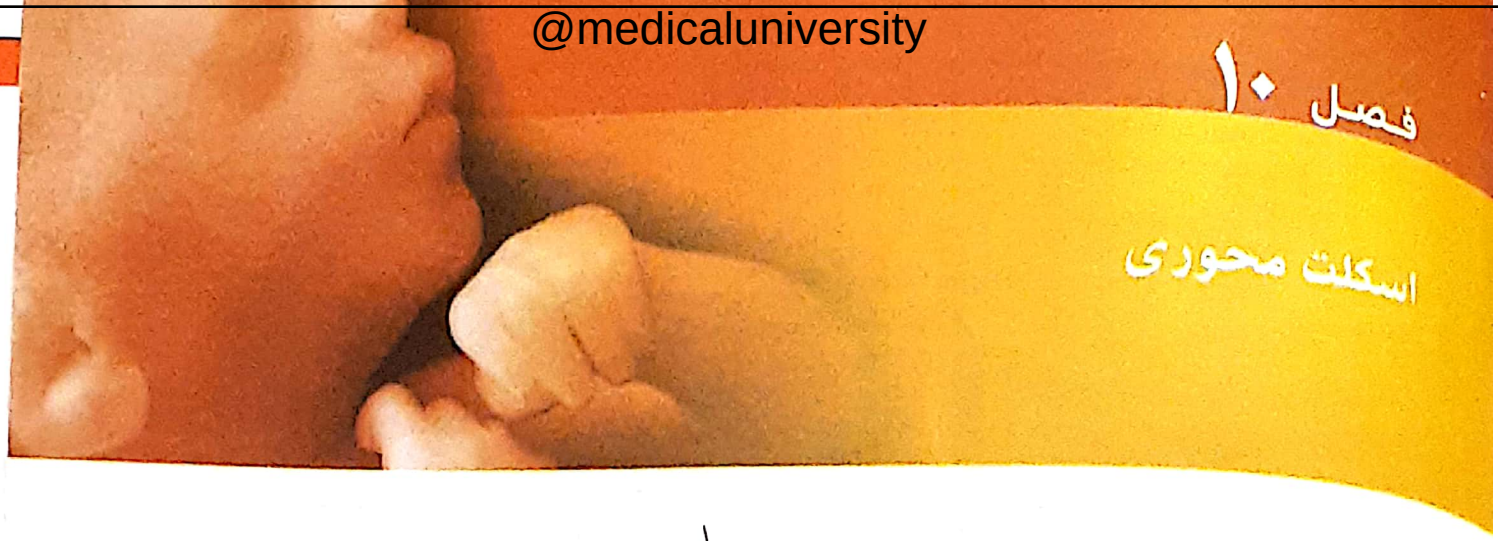

فصل ۱۰

اسکلت محوری

اسکلت محوری (axial skeleton) شامل جمجمه، ستون مهره‌ها، دنده‌ها و استرنوم است. به طور کلی دستگاه اسکلتی (skeletal system) از **مزودرم کنار محوری** و **صفحه جانبی (لایه جداری)** و از **ستیغ عصبی** ایجاد می‌شود. مزودرم کنار محوری یک مجموعهٔ سگمانته (قطعه قطعه) بافتی را ایجاد می‌کند که مثل آجر در هر طرف لوله عصبی بر روی هم چیده شده‌اند. این قطعات در ناحیه سری، **سومیتومر** (somitomer) از ناحیه پس‌سری به سمت دمی، **سومیت** (somite) نامیده می‌شوند. سومیت‌ها به یک بخش شکمی ـ داخلی تحت عنوان **اسکلروتوم** (sclerotome) و یک بخش پشتی ـ خارجی به اسم **درمومیوتوم** (dermomyotome) تمایز می‌یابند. در پایان هفته چهارم سلول‌های اسکلروتوم پلی‌مورف (چندشکلی) شده و بافت درهم تنیده سستی به نام **مزانشیم** (mesenchyme) یا بافت همبند رویانی (embryonic connective tissue) را می‌سازند (شکل ۱-۱۰). ویژگی سلول‌های مزانشیمی مهاجرت و تمایز در مسیرهای متعدد است. این سلول‌ها می‌توانند به فیبروبلاست، کندروبلاست یا **استئوبلاست (سلول‌های سازنده استخوان)** تبدیل شوند.

توانایی استخوان‌سازی مزانشیم به سلول‌های اسکلروتوم محدود نشده است، بلکه در لایه جداری (سوماتیک) مزودرم صفحه جانبی جدار بدن نیز اتفاق می‌افتد. این لایه از سلول‌های مزودرمی در ساخت استخوان‌های کمربندهای لگنی و شانه‌ای، اندام‌ها و استرنوم شرکت می‌کنند. سلول‌های ستیغ عصبی در ناحیهٔ سر نیز به مزانشیم تمایز یافته و در ساخت استخوان‌های صورت و جمجمه شرکت می‌کنند. سومیت‌ها و سومیتومرهای پس‌سری (اکسیپیتال) نیز در ساخت بقیه بخش‌های جمجمه شرکت می‌کنند. در بعضی استخوان‌ها مثل استخوان‌های پهن جمجمه، مزانشیم موجود در درم مستقیماً به استخوان تمایز می‌یابد. به این روش، **استخوانی‌شدن داخل غشایی** (intramembranous ossification) گفته می‌شود (شکل ۲-۱۰). با وجود این در بیشتر استخوان‌ها، سلول‌های مزانشیمی ابتدا به **مدل‌های غضروف هیالین** (شفاف) تبدیل می‌شوند که غضروف نیز به نوبه خود با **استخوانی‌شدن داخل غضروفی** (endochondral ossification) به استخوان تبدیل می‌شود (شکل ۳-۱۰). در بخش‌های بعدی راجع به تکوین اکثر ساختارهای استخوانی مهم و برخی از ناهنجاری آنها بحث خواهد شد.

■ جمجمه

جمجمه (skull) را می‌توان به دو قسمت تقسیم کرد: **نوروکرانیوم** (neurocranium) که یک جعبه محافظ در اطراف مغز می‌سازد و **ویسروکرانیوم** (viscerocranium) که اسکلت صورت را تشکیل می‌دهد.

نوروکرانیوم

نوروکرانیوم برای درک راحت‌تر به دو بخش تقسیم می‌شود: (۱) **بخش غشایی** (membranous part) متشکل از **استخوان‌های پهن** که مغز را به شکل یک گنبد (vault) در بر گرفته‌اند و (۲) **بخش غضروفی** (cartilaginous part) یا **کندروکرانیوم** (chondrocranium) که استخوان‌های قاعده جمجمه را می‌سازد.

Scanned by CamScanner

@medicaluniversity

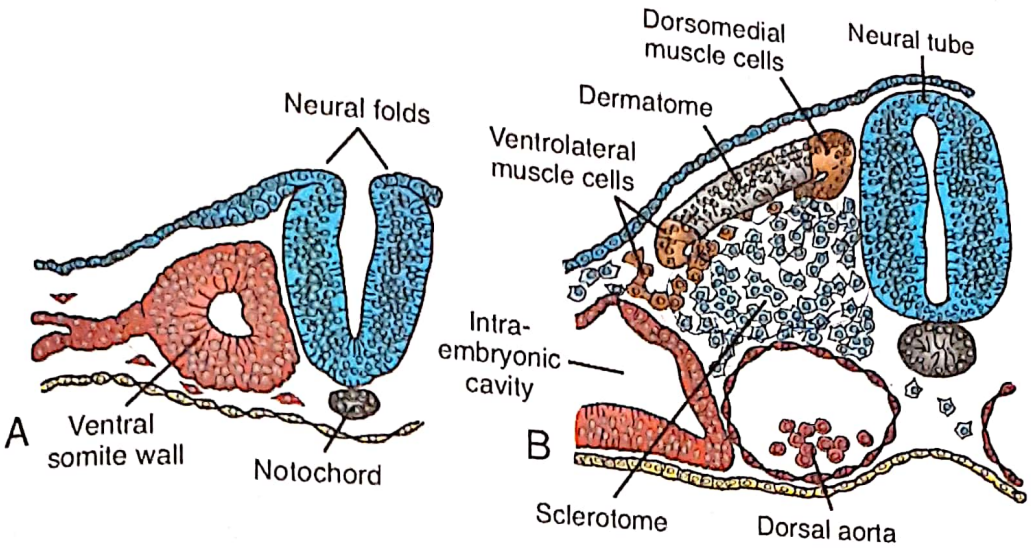

شکل ۱-۱۰. تکوین سومیت. **A.** سلول‌های مزودرم کنار محوری اطراف یک حفره کوچک آرایش می‌یابند. **B.** در نتیجهٔ تمایز بیشتر، سلول‌ها در جدار شکمی ـ داخلی ترتیب قرارگیری اپی‌تلیال خود را از دست داده و مزانشیمی می‌شوند. به مجموع این سلول‌ها اسکلروتوم گفته می‌شود. سلول‌ها در نواحی شکمی ـ خارجی و پشتی ـ داخلی سلول‌های عضلانی را ایجاد کرده و همچنین به زیر اپی‌تلیوم پشتی باقی مانده (درماتوم) مهاجرت می‌کنند تا میوتوم را بسازند.

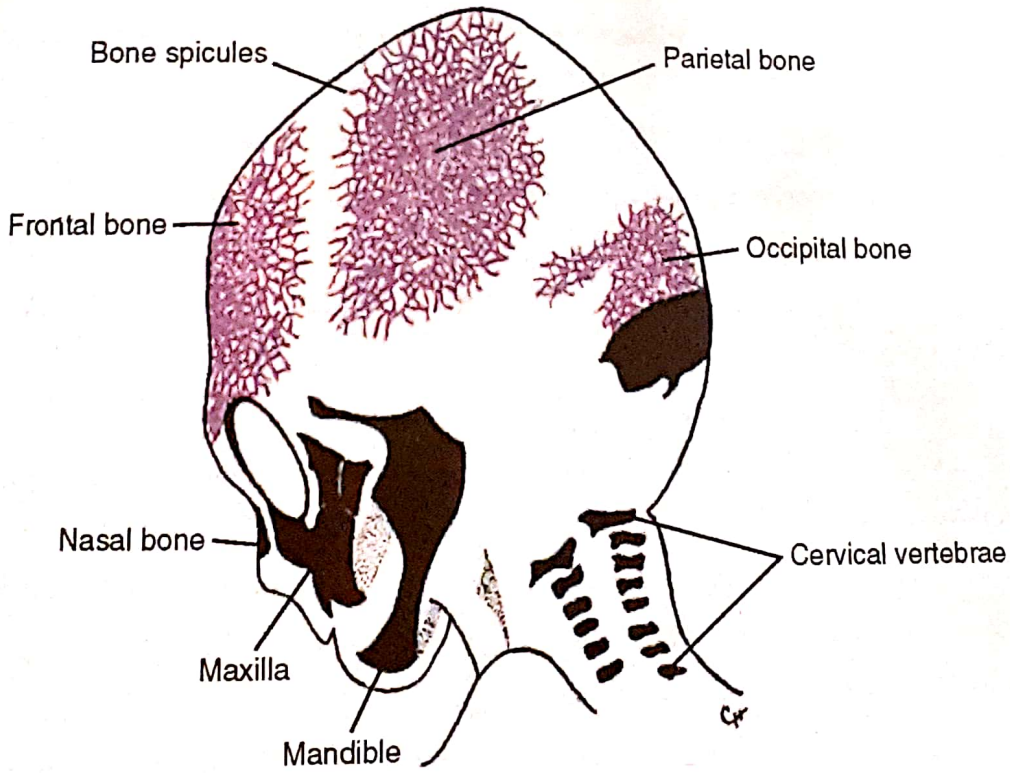

شکل ۲-۱۰. استخوان‌های جمجمه جنین ۳ ماهه که نحوه گسترش تیغه‌های استخوانی (bone spicules) را از مراکز استخوان‌سازی اولیه در استخوان‌های پهن جمجمه نشان می‌دهد.

Scanned by CamScanner

@medicaluniversity

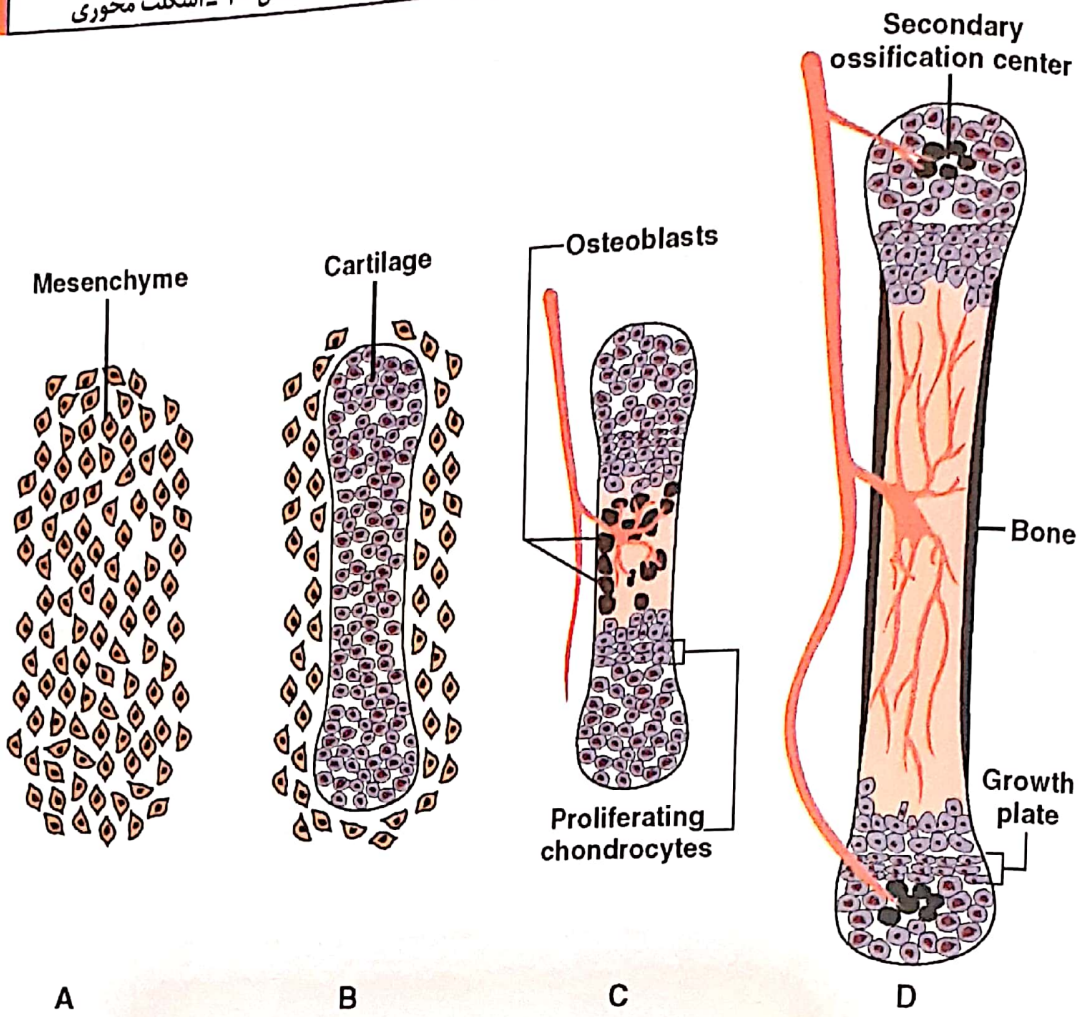

شکل ۳-۱۰. تشکیل درون غضروفی استخوان. **A.** سلول‌های مزانشیمی شروع به تراکم و تمایز به کندروسیت‌ها می‌کنند. **B.** کندروسیت‌ها یک الگوی غضروفی برای استخوان آینده می‌سازند. **C** و **D.** عروق خونی به مراکز الگوی غضروفی هجوم آورده و استئوبلاست‌ها (سلول‌های سیاه) را پدید می‌آورند و تزاید سلول‌های کندروسیتی را به انتهاهای (اپی‌فیزهای) استخوان‌ها محدود می‌کنند. کندروسیت‌های سمت تنه (دیافیز) دچار هایپرتروفی و آپوپتوز می‌شوند، به طوری که ماتریکس اطراف را نیز مینرالیزه [معدنی] می‌کنند. استئوبلاست‌ها به ماتریکس مینرالیزه شده متصل می‌شوند و ماتریکس استخوانی را رسوب می‌دهند. بعداً همان طور که عروق خونی به اپی‌فیز هجوم می‌آورند، مراکز استخوان‌سازی ثانویه شکل می‌گیرند. رشد استخوان‌ها با تکثیر کندروسیت‌ها در صفحات رشد حفظ می‌شود.

نوروکرانیوم غشایی

بخش غشایی جمجمه از سلول‌های ستیغ عصبی و مزودرم کنار محوری (همان طور که در شکل ۴-۱۰ نشان داده شده است) مشتق می‌شود. مزانشیم از این دو منبع مغز را احاطه کرده و با روش **استخوانی‌شدن داخل غشایی** استخوانی می‌شود. نتیجه این امر شکل‌گیری استخوان‌های غشایی پهن است که با وجود **تیغه‌های استخوانی سوزنی شکل** (needle-like bone spicules) مشخص می‌شوند. این تیغه‌ها به طور پیشرونده‌ای از مراکز استخوانی‌شدن اولیه به سمت محیط کشیده می‌شوند (شکل ۲-۱۰). با رشد بیشتر در طی دوران زندگی جنینی و بعد

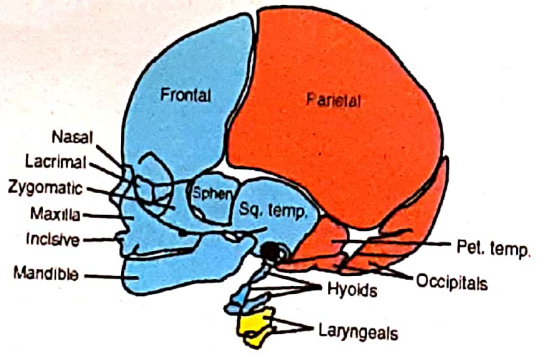

شکل ۴-۱۰. ساختارهای اسکلتی سر و صورت. مزانشیم این ساختارها از سلول‌های ستیغ عصبی (آبی)، مزودرم کنار محوری (سومیت‌ها و سومیتومرها) (قرمز) و مزودرم صفحه جانبی (زرد) مشتق شده است.

Scanned by CamScanner

@medicaluniversity

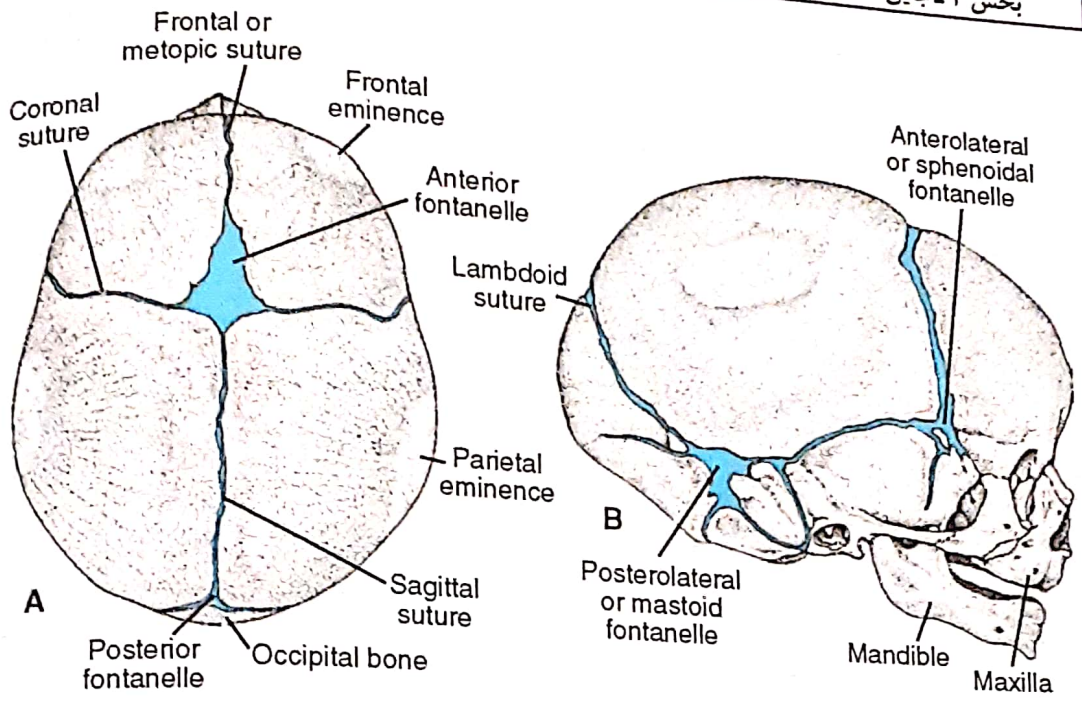

شکل ۵-۱۰. جمجمه نوزاد از نمای فوقانی (A) و از سمت راست (B). به ملاج‌های قدامی و خلفی و درزها توجه کنید. ملاج خلفی حدود سه ماه بعد از تولد و ملاج قدامی حدود نیمه سال دوم پس از تولد بسته می‌شود. بسیاری از درزها در دوران بزرگسالی ناپدید می‌شوند.

از تولد، استخوان‌های غشایی با قرارگیری لایه‌های جدید بر روی سطح بیرونی و بازجذب استئوکلاستی همزمان از درون، بزرگ می‌شوند.

جمجمه نوزاد

در هنگام تولد، استخوان‌های پهن جمجمه توسط درزهای باریکی از بافت همبند یعنی **درزها** (suture) از هم جدا هستند. در نقاطی که بیش از دو استخوان به هم می‌رسند، درزها پهن بوده و **ملاج** (fontanelle) نام دارند (شکل ۵-۱۰). بزرگ‌ترین آنها **ملاج قدامی** است که در محل به هم رسیدن دو استخوان پریتال (آهیانه‌ای) و دو استخوان فرونتال (پیشانی) قرار دارد. درزهاو ملاج‌ها باعث می‌شوند که استخوان‌های جمجمه در حین تولد با هم همپوشانی داشته باشند [**حالت‌پذیری** (molding)]. کمی بعد از تولد، استخوان‌های غشایی به مکان‌های اولیه خود باز می‌گردند و جمجمه ظاهری بزرگ و گرد پیدا می‌کند. در حقیقت اندازه کاسه سر (vault) در مقایسه با ناحیه کوچک صورت، بزرگ است (شکل ۵B-۱۰).

درزها و ملاج برای مدت قابل ملاحظه‌ای بعد از تولد غشایی باقی می‌مانند. استخوان‌های کاسه سر جمجمه باید از تولد به رشد خود ادامه می‌دهند (عمدتاً به دلیل اینکه مغز رشد می‌کند). با وجود اینکه کودک ۵ الی ۷ ساله تقریباً همهٔ ظرفیت جمجمه‌ای (cranial capacity) خود را کسب کرده است ولی برخی از درزها تا دوران بلوغ باز باقی می‌مانند. در اولین سال‌های بعد از تولد، لمس ملاج قدامی می‌تواند اطلاعات باارزشی از پیشرفت روند طبیعی استخوانی شدن جمجمه و فشار داخل جمجمه‌ای (intracranail pressure) طبیعی فراهم کند. در اکثر موارد ملاج قدامی در ۱۸ ماهگی و ملاج خلفی در ماه‌های اول الی دوم پس از تولد بسته می‌شوند.

نوروکرانیوم غضروفی یا کندروکرانیوم

نوروکرانیوم غضروفی یا کندروکرانیوم جمجمه در ابتدا از تعدادی از غضروف‌های مجزا تشکیل شده است. غضروف‌هایی که در جلوی حد سری (rostral) نوتوکورد (یعنی در سطح غدهٔ هیپوفیز در مرکز زین ترکی خاتمه می‌یابند) قرار دارند، از سلول‌های ستیغ عصبی مشتق شده‌اند و **کندروکرانیوم پره‌کوردال** (prechordal chondrocranium) را می‌سازند. ولی آنهایی که در خلف این حد قرار گرفته‌اند از اسکلروتوم‌های پس‌سری ایجاد شده از مزودرم کنار محوری

Scanned by CamScanner

@medicaluniversity

مشتق می‌شوند و **کندروکرانیوم کوردال** (chordal chondrocranium) را می‌سازند. قاعدهٔ جمجمه با پیوستن این غضروف‌ها به هم تشکیل می‌شود و با استخوانی‌شدن داخل غضروفی استخوانی می‌گردد (شکل‌های ۳-۱۰ و ۶-۱۰).

ویسروکرانیوم

ویسروکرانیوم شامل استخوان‌های صورت است و عمدتاً از دو قوس حلقی اول ایجاد می‌شود (فصل ۱۷ را ببینید). بخش پشتی قوس اول، **زایده ماگزیلاری** (maxillary process) نام دارد که در جلو تا زیر ناحیه چشم کشیده شده و به **فک فوقانی** (maxilla)، **استخوان گونه‌ای** (zigomatic bone) و **بخشی از استخوان گیجگاهی** (temporal bone) تبدیل می‌شود (شکل ۷-۱۰). بخش شکمی یا **زایده مندیبولار** (mandibular process) حاوی **غضروف مکل** (Meckel cartilage) است. مزانشیم اطراف غضروف مکل فشرده شده و با استخوانی شدن داخل غشایی، استخوانی می‌شود تا **مندیبل** (فک تحتانی) را بسازد. غضروف مکل به جز در قسمت **رباط اسفنومندیبولار** (sphenomandibular ligament) ناپدید می‌شود. انتهای پشتی (dorsal tip) زایده مندیبولار همراه با انتهای پشتی قوس حلقی دوم بعداً به استخوانچه‌های **سندانی** (incus)، **چکشی** (malleus) و **رکابی** (stapes) تبدیل

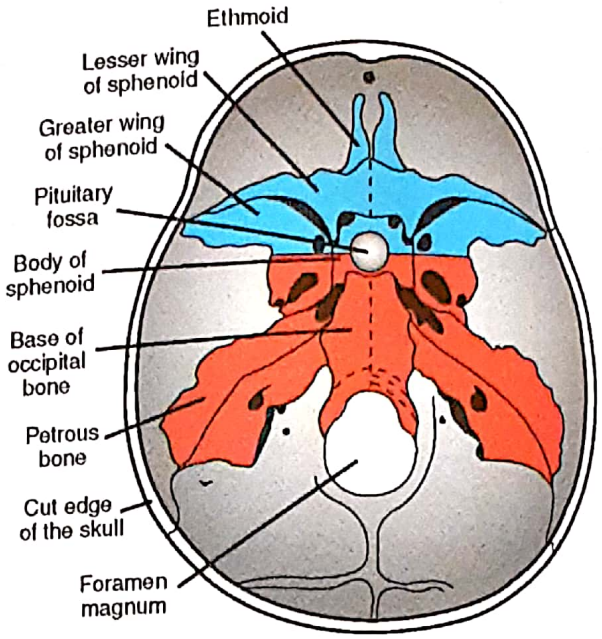

شکل ۶-۱۰. نمای پشتی کندروکرانیوم یا قاعده جمجمه در بالغین که استخوان‌های ساخته شده با روش استخوانی‌شدن داخل غضروفی را نشان می‌دهد. استخوان‌هایی که بخش سری‌تر نسبت به نیمه سری زین ترکی را می‌سازند از سلول‌های ستیغ عصبی منشأ گرفته‌اند و در تشکیل کندروکرانیوم پره‌کوردی (در جلوی نوتوکورد) (آبی) شرکت می‌کنند. استخوان‌هایی که خلف این بخش را می‌سازند از مزودرم کنار محوری (کندروکرانیوم کوردال) منشأ می‌گیرند (قرمز).

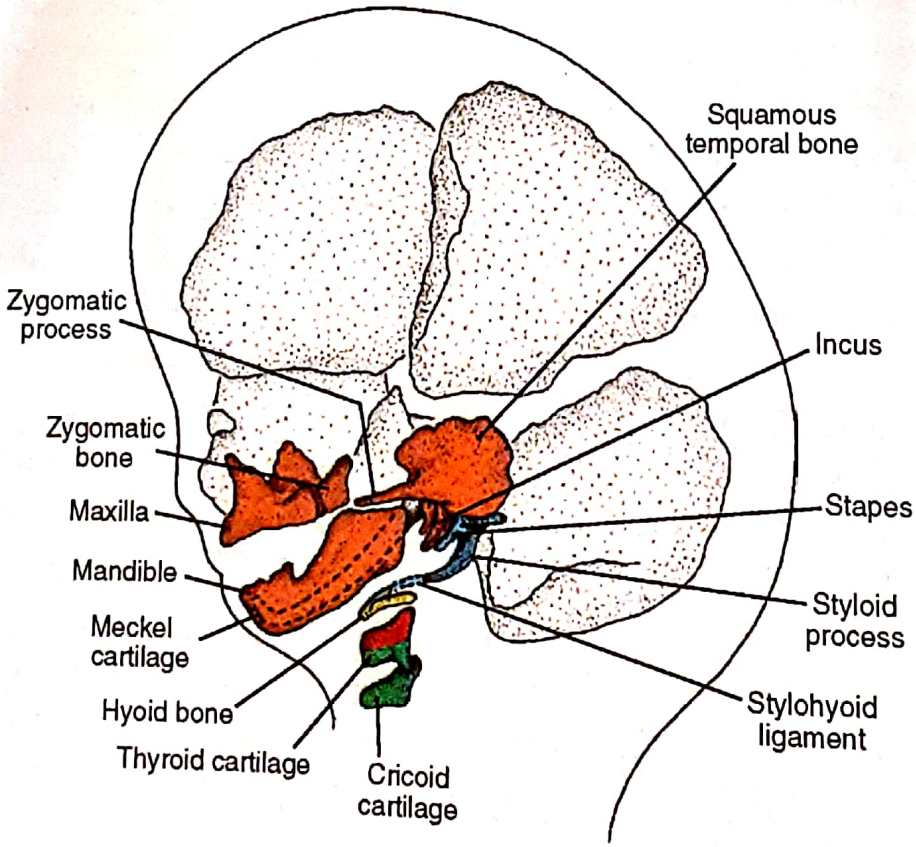

شکل ۷-۱۰. نمای طرفی ناحیه گردنی و سری جنین مسن‌تر که مشتقات غضروف‌های قوسی شرکت کننده در ساخت استخوان‌های صورت را نشان می‌دهد.

Scanned by CamScanner

@medicaluniversity

خواهند شد (شکل ۷-۱۰). استخوانی‌شدن این سه استخوانچه در ماه چهارم آغاز می‌گردد و اولین استخوان‌هایی هستند که کاملاً استخوانی می‌شوند. مزانشیم جهت ساخت استخوان‌های صورت که شامل استخوان‌های بینی (nasal) و اشکی (lacrimal) است از سلول‌های ستیغ عصبی مشتق می‌شود (شکل ۴-۱۰).

در ابتدا صورت در مقایسه با نوروکرانیوم کوچک است. این حالت به دلیل (۱) نبود سینوس‌های هوایی پارانازال (اطراف بینی) و (۲) اندازه کوچک استخوان‌ها به ویژه فک‌ها می‌باشد. با ظهور دندان‌ها و تکوین سینوس‌های هوایی، صورت ویژگی کودکانه خود را از دست می‌دهد.

نکات بالینی

نواقص کرانیوفاسیال (جمجمه‌ای ـ صورتی) و دیس‌پلازی اسکلتی

سلول‌های ستیغ عصبی

سلول‌های ستیغ عصبی منشأ گرفته از نورواکتودرم، اسکلت صورت و بخشی از جمجمه را می‌سازند. همچنین این سلول‌ها هنگام ترک اکتودرم عصبی (نورواکتودرم) جمعیت آسیب‌پذیری هستند و مورد هدف تراتوژن‌ها قرار می‌گیرند. بنابراین تعجب‌آور نیست که ناهنجاری‌های جمجمه‌ای ـ صورتی (craniofacial defects) نواقص شایع هنگام تولد باشند (فصل ۱۷ را ببینید).

کرانیوشیزی

در بعضی موارد، کاسه سر تشکیل نمی‌شود (کرانیوشیزی [cranioschisis]) و بافت مغز که در معرض مایع آمنیونی قرار می‌گیرد، تحلیل رفته و آنسفالی (anencephaly) ایجاد می‌شود. کرانیوشیزی به دلیل نقص در بسته‌شدن سوراخ عصبی (نوروپور) سری ایجاد می‌شود (شکل ۸A-۱۰). کودکان با چنین نواقص مغزی و جمجمه‌ای شدید نمی‌توانند زنده بمانند. کودکان با نواقص نسبتاً کوچک در جمجمه که در آنها مننژها و/یا بافت مغزی بیرون زده‌اند (که به ترتیب **مننگوسل کرانیال** و **مننگوانسفالوسل** نامیده می‌شوند) را می‌توان با موفقیت درمان کرد (شکل ۸B-۱۰). در چنین مواردی وسعت نواقص نورولوژیک به مقدار آسیب بافت مغز بستگی دارد.

کرانیوسینوستوزیس

دسته مهم دیگری از ناهنجاری‌های جمجمه‌ای در اثر بسته‌شدن زودرس یک یا چند درز ایجاد می‌شود. این ناهنجاری‌ها در مجموع تحت عنوان **کرانیوسینوستوزیس** (craniosynostosis) نامیده می‌شوند که در ۱ مورد از هر ۲۵۰۰ تولد زنده اتفاق می‌افتند و **ویژگی بیش از ۱۰۰ سندرم ژنتیکی** هستند. تنظیم رشد و بسته‌شدن درزها به خوبی مشخص نشده ولی ممکن است برهم کنش بین مرزهای سلول‌های ستیغ عصبی ـ مزودرمی (neural crest-mesoderm cell boundaries) در این روند دخیل باشد. برای مثال سلول‌های ستیغ عصبی استخوان‌های فرونتال را می‌سازند در حالی که مزودرم کنار محوری، استخوان‌های پاریتال و مزانشیم سست در درزهای کرونال را به وجود می‌آورد. همچنین سلول‌های ستیغ عصبی بین استخوان‌های پریتال مهاجرت کرده و اولین بخش درز ساژیتال را می‌سازد. پیام‌رسانی مولکولی در این مرزها، تکثیر و تمایز سلولی را تنظیم می‌کند. برای مثال EFNB1 مولکول ephrin-B1 که یک لیگاند برای گیرنده‌های EphB است را کد می‌کند. این مولکول باعث می‌شود تا سلول‌ها همدیگر را پس بزنند (از هم فاصله بگیرند). این روند یک فعالیت ضد چسبندگی مهم برای جلوگیری از زود بسته‌شدن درزها می‌باشد. جهش‌هایی که منجر به از بین رفتن عملکرد EFNB1 می‌شود، باعث ایجاد **سندرم جمجمه‌ای ـ پیشانی ـ بینی** (craniofrontonasal syndrome) می‌گردد. از علایم این سندرم سین‌استوزیس درز کرونال و هایپرتلوریسم (hypertelorism) است. تکثیر سلول‌های ستیغ عصبی در استخوان‌های فرونتال تا حدی توسط عوامل رونویسی MSX2 و TWIST1 (که همراه با هم در مسیرهای موازی عمل می‌کنند) تنظیم می‌شود. جهش‌های MSX2 باعث ایجاد **کرانیوسینوستوزیس نوع بوستون** (Boston-type craniosynostosis) می‌شود که در آن تعدادی از درزها تحت تأثیر قرار می‌گیرند. ولی جهش در TWIST1 باعث **سندرم ساتره ـ کوتزن**

Scanned by CamScanner

@medicaluniversity

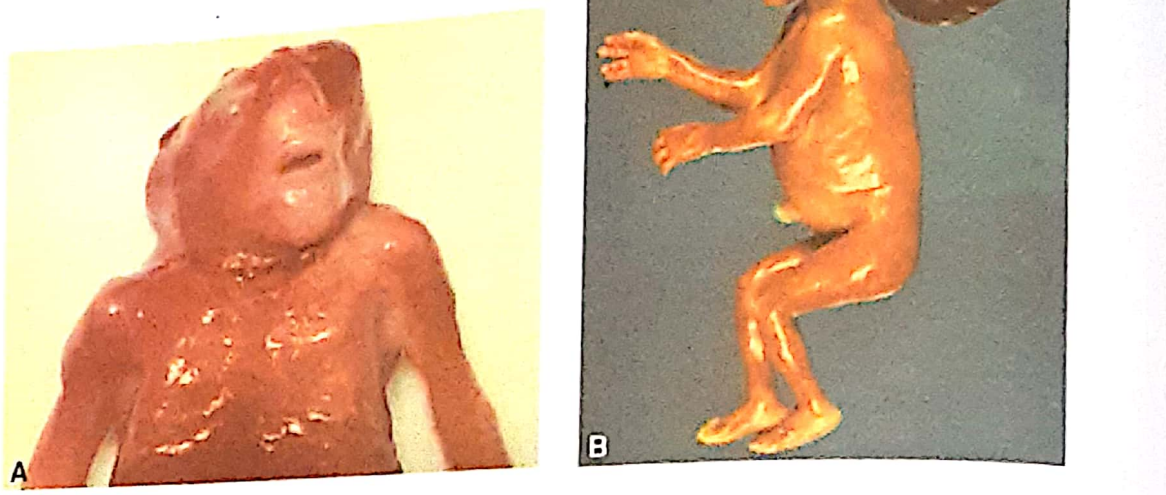

شکل ۸-۱۰.A. کودک مبتلا به آننسفالی. چین‌های عصبی سری برجسته نشده و با هم یکی نشده‌اند. سورخ عصبی (نوروپور) سری نیز باز باقی مانده است. جمجمه شکل نگرفته و بافت مغزی تحلیل رفته است. B. بیمار مبتلا به مننگوسل. این ناهنجاری نسبتاً شایع را می‌توان به طور موفقیت‌آمیز ترمیم کرد.

(Saethre-Chotzen syndrome) می‌شود. در این سندرم سین‌استوزیس درز کرونال و پلی‌داکتیلی دیده می‌شود.

عوامل رشد فیبروبلاستی (fibroblast growth factors: FGFs) و **گیرنده‌های عوامل رشد فیبروبلاستی** (fibroblast growth factors receptors: FGFRs) نقش مهمی در تکامل دستگاه اسکلتی دارند. خانواده FGF و گیرنده آنها اعضای متعددی دارند. این عوامل همراه با هم حوادث سلولی که شامل تزاید، تمایز و مهاجرت است را تنظیم می‌کنند. پیام‌رسانی، توسط گیرنده‌ها واسطه گری می‌شود. این گیرنده‌ها، **گیرنده‌های تیروزین کینازی عرض غشایی** (transmembrane tyrosine kinase receptors) هستند که هر کدام از آنها سه بخش ایمونوگلوبولینی خارج سلولی (extracellular immunoglobulin domains)، یک قطعه عرض غشایی (ترانس‌ممبران) و یک بخش تیروزین کیناز (tyrosine kinase domain) سیتوپلاسمی دارند. FGFR1 و FGFR2 همراه با هم در نواحی پیش‌استخوانی و پیش‌غضروفی که شامل ساختارهای جمجمه‌ای ـ صورتی هستند، بیان می‌شوند. FGFR3 در صفحات رشد غضروفی استخوان‌های بلند و در ناحیه پس‌سری (اکسیپیتال) بیان می‌شود. در کل، FGFR2 تزاید را افزایش می‌دهد و FGFR1 تمایز استخوان‌سازی را پیش می‌برد، در حالی که نقش FGFR3 مشخص نیست. جهش در این گیرنده‌ها (که اغلب به صورت جابجایی یک اسید آمینه منفرد اتفاق می‌افتد) به انواع خاصی از **کرانیوسینوستوزیس (FGFR1، FGFR2 و FGFR3)** و شکل‌های مختلفی از **دیس‌پلازی اسکلتی** (skeletal dysplasia) [FGFR3] ربط داده شده است (جدول ۱-۱۰).

شکل جمجمه بسته به اینکه کدام یک از درزها زود بسته شود، متفاوت است. زود بسته‌شدن درز ساژیتال (۵۷ درصد موارد) باعث پهن شدن ناحیه پیشانی (فرونتال) و پس‌سری (اکسیپیتال) شده و جمجمه دراز و باریک [اسکافوسفالی (scaphocephaly)] می‌شود (شکل ۹-۱۰). زود بسته‌شدن درز کرونال (۲۰ الی ۲۵ درصد موارد) باعث به وجود آمدن جمجمه کوتاه می‌شود. این حالت براکی‌سفالی (brachycephaly) نام دارد (شکل ۱۰A-۱۰). اگر درزهای کرونال به طور زودرس در یک سمت بسته شوند جمجمه به طور نامتقارن پهن گشته و **پلاجیوسفالی** (plagiocephaly) ایجاد می‌شود (شکل ۱۰B,C-۱۰).

Scanned by CamScanner

@medicaluniversity

جدول ۱-۱۰ ژن‌های مرتبط با نقایص اسکلتی

ژن	کروموزوم	ناهنجاری	فنوتیپ
FGFR1	8p12	سندرم فایفر (Pfeiffer)	کرانیوسینوستوزیس، شست‌های بزرگ دست و پا، جمجمه برگ شبدری، صورت تکوین یافته
FGFR2	10q26	سندرم فایفر	مشابه
		سندرم آپرت (Apert)	کرانیوسینوستوزیس، صورت تکوین یافته، سین‌داکتیلی قرینه انگشتان دست و پا
		سندرم جکسون - وایس (Jackson-Weiss)	کرانیوسینوستوزیس، صورت تکوین نیافته، اختلالات پا، دست‌ها معمولاً درگیر نمی‌شوند
		سندرم کروزون (Crouzon)	کرانیوسینوستوزیس، صورت تکوین نیافته، نقایص در دست و پا مشاهده نمی‌شود
FGFR3	4p16	آکندروپلازی (ACH)	کوتولگی با اندام کوتاه، صورت تکوین نیافته
		دیسپلازی تاناتوفور (نوع I)	فمورهای کوتاه خمیده، همراه یا بدون جمجمه برگ شبدری
		دیسپلازی تاناتوفور (نوع II)	فمورهای نسبتاً بلند، جمجمه شدیداً برگ شبدری
		هیپوکندروپلازی	اشکال خفیف‌تر آکندروپلازی با ظاهر طبیعی سر و صورت
MSX2	5q35	کرانیوسینوستوزیس نوع بوستون	کرانیوسینوستوزیس
TWIST	7p21	سندرم ساتره ـ کوتزن (Saethre-Chotzen)	کرانیوسینوستوزیس، هیپوپلازی وسط صورت، شکاف کام، اختلالات مهره، اختلالات دست و پا
HOXA13		سندرم دست پا ـ تناسلی (hand-food-genital)	انگشتان کوچک و کوتاه، رحم تقسیم شده، هیپوسپادیاس
HOXD13	2q31	چند انگشت بهم چسبیده (synpolydactyly)	انگشتان متعدد و متصل بهم
TBX5	12q24.1	نقایص اندام فوقانی و قلب	نقایص انگشتان، فقدان رادیوس، هیپوپلازی استخوان اندام‌ها، نقایص دیواره دهلیزی و بطنی، اختلالات هدایتی
COLIA1 و *COLIA2*		نقایص اندام، صلبیه آبی	کوتاهی، خمیدگی و معدنی شدن اندک استخوان‌های دراز، صلبیه آبی
Fibrillin (FBN1)	15q15-21	سندرم مارفان (Marfan)	اندام‌ها و صورت بلند، نقایص استرنوم (قفسه سینه کبوتری و قیفی شکل)، اتساع و دو لایه شدن جدار آئورت صعودی، دررفتگی عدسی‌ها

شایع‌ترین علت کرانیوسینوستوزیس، ژنتیکی است (جدول ۱-۱۰). علل دیگر شامل نقص ویتامین D، در معرض تراتوژن‌ها بودن (تراتوژن‌هایی مثل دی‌فنیل هیدانتوئین، رتینوئیدها، اسید والپروئیک، متوترکسات و سیکلوفسفامید) و عوامل داخل رحمی متأثر کننده جنین (مثل اولیگوهیدرآمنیوس و سابقه **حاملگی‌های متعدد منجر به تولد**) می‌باشند.

دیس‌پلازی اسکلتی

آکندروپلازی (achondroplasia [ACH]) شایع‌ترین شکل دیسپلازی اسکلتی است (۱ مورد در هر ۲۰,۰۰۰ تولد زنده) که اساساً استخوان‌های بلند را تحت تأثیر قرار می‌دهد (شکل ۱۱A-۱۰). سایر نقایص استخوانی شامل جمجمه بزرگ (مگالوسفالی) با میان صورت (midface) کوچک (شکل ۱۱B-۱۰)، انگشتان کوتاه و افزایش میزان انحنای

Scanned by CamScanner

@medicaluniversity

جدول ۱-۱۰ ژن‌های مرتبط با نقایص اسکلتی

ژن	کروموزوم	ناهنجاری	فنوتیپ
FGFR1	8p12	سندرم فایفر (Pfeiffer)	کرانیوسینوستوزیس، شست‌های بزرگ دست و پا، جمجمه برگ شبدری، صورت تکوین یافته مشابه
FGFR2	10q26	سندرم فایفر سندرم آپرت (Apert)	کرانیوسینوستوزیس، صورت تکوین یافته، سین‌داکتیلی قرینه انگشتان دست و پا
		سندرم جکسون ـ وایس (Jackson-Weiss)	کرانیوسینوستوزیس، صورت تکوین نیافته، اختلالات پا، دست‌ها معمولاً درگیر نمی‌شوند
		سندرم کروزون (Crouzon)	کرانیوسینوستوزیس، صورت تکوین نیافته، نقایص در دست و پا مشاهده نمی‌شود
FGFR3	4p16	آکندروپلازی (ACH)	کوتولگی با اندام کوتاه، صورت تکوین نیافته
		دیسپلازی تاناتوفور (نوع I)	فمورهای کوتاه خمیده، همراه یا بدون جمجمه برگ شبدری
		دیسپلازی تاناتوفور (نوع II)	فمورهای نسبتاً بلند، جمجمه شدیداً برگ شبدری
		هیپوکندروپلازی	اشکال خفیف‌تر آکندروپلازی با ظاهر طبیعی سر و صورت
MSX2	5q35	کرانیوسینوستوزیس نوع بوستون	کرانیوسینوستوزیس
TWIST	7p21	سندرم ساتره ـ کوتزن (Saethre-Chotzen)	کرانیوسینوستوزیس، هیپوپلازی وسط صورت، شکاف کام، اختلالات مهره، اختلالات دست و پا
HOXA13		سندرم دست پا ـ تناسلی (hand-food-genital)	انگشتان کوچک و کوتاه، رحم تقسیم شده، هیپوسپادیاس
HOXD13	2q31	چند انگشت بهم چسبیده (synpolydactyly)	انگشتان متعدد و متصل بهم
TBX5	12q24.1	نقایص اندام فوقانی و قلب	نقایص انگشتان، فقدان رادیوس، هیپوپلازی استخوان اندام‌ها، نقایص دیواره دهلیزی و بطنی، اختلالات هدایتی
COLIA1 و *COLIA2*		نقایص اندام، صلبیه آبی	کوتاهی، خمیدگی و معدنی شدن اندک استخوان‌های دراز، صلبیه آبی
Fibrillin (FBN1)	15q15-21	سندرم مارفان (Marfan)	اندام‌ها و صورت بلند، نقایص استرنوم (قفسه سینه کبوتری و قیفی شکل)، اتساع و دو لایه شدن جدار آئورت صعودی، دررفتگی عدسی‌ها

شایع‌ترین علت کرانیوسینوستوزیس، ژنتیکی است (جدول ۱-۱۰). علل دیگر شامل نقص ویتامین D، در معرض تراتوژن‌ها بودن (تراتوژن‌هایی مثل دی‌فنیل هیدانتوئین، رتینوئیدها، اسید والپروئیک، متوترکسات و سیکلوفسفامید) و عوامل داخل رحمی متأثرکننده جنین (مثل اولیگوهیدرآمنیوس و سابقه **حاملگی‌های متعدد منجر به تولد**) می‌باشند.

دیس‌پلازی اسکلتی

آکندروپلازی (achondroplasia [ACH]) شایع‌ترین شکل دیسپلازی اسکلتی است (۱ مورد در هر ۲۰,۰۰۰ تولد زنده) که اساساً استخوان‌های بلند را تحت تأثیر قرار می‌دهد (شکل ۱۱A-۱۰). سایر نقایص استخوانی شامل جمجمه بزرگ (مگالوسفالی) با میان صورت (midface) کوچک (شکل ۱۱B-۱۰)، انگشتان کوتاه و افزایش میزان انحنای

Scanned by CamScanner

@medicaluniversity



شکل ۹-۱۰. کرانیوسینوستوزیس درگیر کننده درز ساژیتال. **A.** کودک مبتلا به اسکافوسفالی ایجاد شده در اثر زود بسته‌شدن درز ساژیتال. به شکل باریک و دراز سر با نواحی فرونتال و اکسیپیتال برجسته توجه کنید. **B** و **C.** اسکن‌های توموگرافی کامپیوتری (CT) جمجمه که شکل باریک و دراز سر با نواحی فرونتال و اکسیپیتال بزرگ شده را نشان می‌دهند **(B)**. این حالت در اثر زود بسته‌شدن درز ساژیتال ایجاد شده است **(C)**.

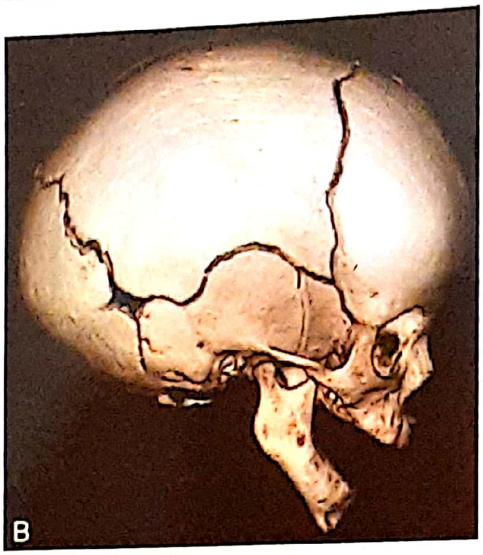







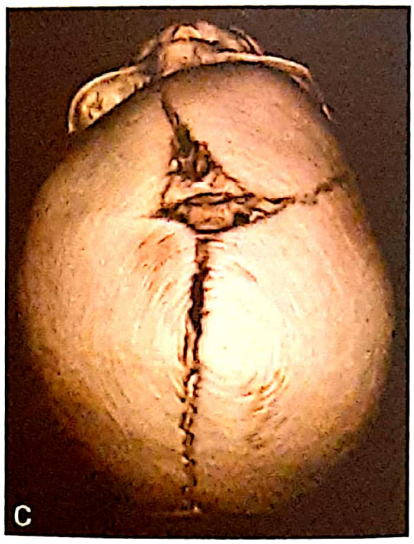

شکل ۱۰-۱۰. کرانیوسینوستوزیس درگیر کننده درزهای کرونال. **A.** کودک مبتلا به براکی‌سفالی ایجاد شده در اثر زود بسته‌شدن درزهای کرونال. به شکل بلند جمجمه و نواحی فرونتال و اکسیپیتال پهن شده توجه کنید. **B.** کودک مبتلا به پلاجیوسفالی ایجاد شده در اثر زود بسته‌شدن درز کرونال در یک سمت جمجمه **C.** CT اسکن جمجمه که پلاجیوسفالی ایجاد شده در اثر زود بسته‌شدن درز کرونال در یک سمت را نشان می‌دهد.

Scanned by CamScanner

@medicaluniversity

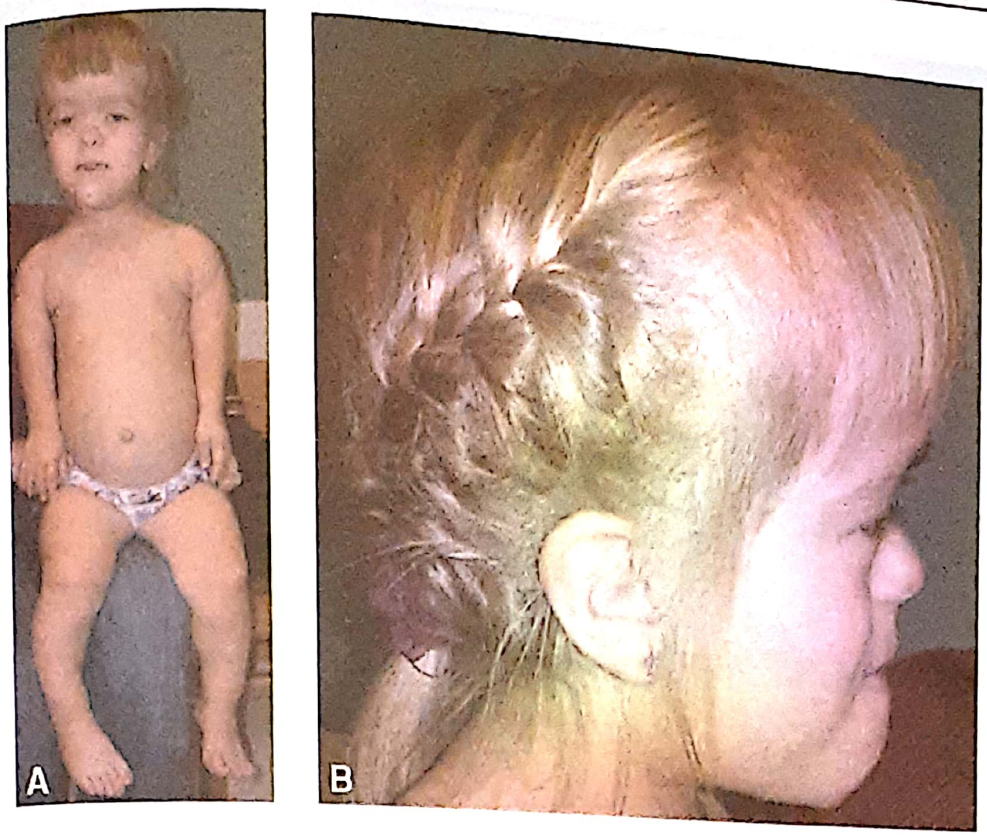

شکل ۱۱-۱۰. A. کودک نه ساله مبتلا به آکندروپلازی (ACH) با سر بزرگ، اندام‌های فوقانی و تحتانی کوتاه، انگشتان کوتاه و شکم برآمده. B. نمای طرفی سر بیمار مبتلا به ACH که در آن پیشانی برجسته و هیپوپلازی وسط صورت دیده می‌شود.

ستون مهره‌ها است. ACH به شکل اتوزومال غالب به ارث می‌رسد و در ۹۰ درصد موارد به علت جهش‌هایی تازه تک‌گیر (sporadic) است.

دیس‌پلازی تاناتوفور (Thanatophoric dysplasia) شایع‌ترین شکل دیس‌پلازی اسکلتی کشنده نوزادان است (۱ مورد در هر ۴۰,۰۰۰ تولد زنده). دو نوع از این نوع دیس‌پلازی‌ها وجود دارد که هر دو نوع اتوزومال غالب هستند. دیس‌پلازی نوع I با استخوان‌های ران (فمور) کوتاه انحنادار با یا بدون جمجمه برگ شبدری (cloverleaf skull) مشخص می‌شود. افراد مبتلا به دیس‌پلازی نوع II استخوان‌های ران (فمور) نسبتاً بلند، صاف و جمجمه شدیداً برگ شبدری شکل (که به علت کرانیوسینوستوزیس ایجاد شده است) دارند (شکل ۱۲-۱۰). یک اصلاح دیگر برای جمجمه برگ شبدری، جمجمه گل کلمی (kleeblattschädel) است. این اختلال زمانی ایجاد می‌شود که همه درزها به طور زودرس بسته شوند و رشد مغز از طریق ملاج‌های قدامی و اسفنوئید ادامه یابد.

هیپوکندروپلازی (hypochondroplasia) یک شکل اتوزومال غالب دیگر از دیس‌پلازی اسکلتی است که به نظر

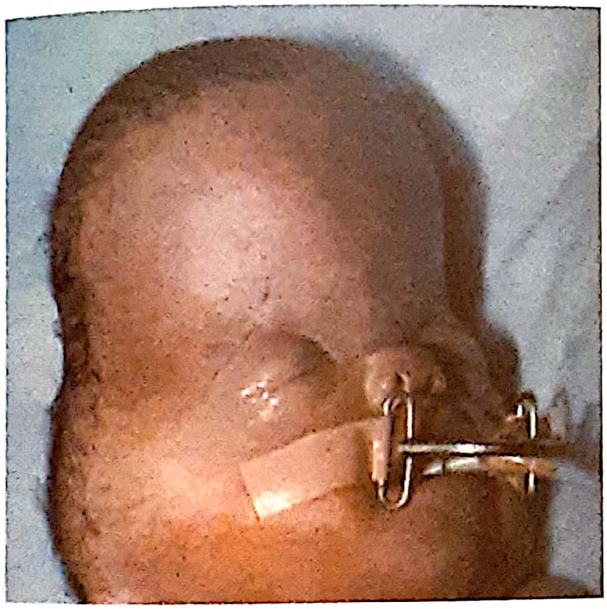

شکل ۱۲-۱۰. بیمار با جمجمه برگ شبدری که ویژگی **کوتولگی** (dwarfism) تاناتوفور نوع II است. شکل جمجمه به دلیل رشد غیرطبیعی قاعده جمجمه (که در اثر جهش در *FGFR3* ایجاد می‌شود) تغییر می‌کند. در این افراد کرانیوسینوستوزیس نیز اتفاق می‌افتد. درزهای ساژیتال، کرونال و لامبدوئید معمولاً درگیر هستند.

Scanned by CamScanner

@medicaluniversity

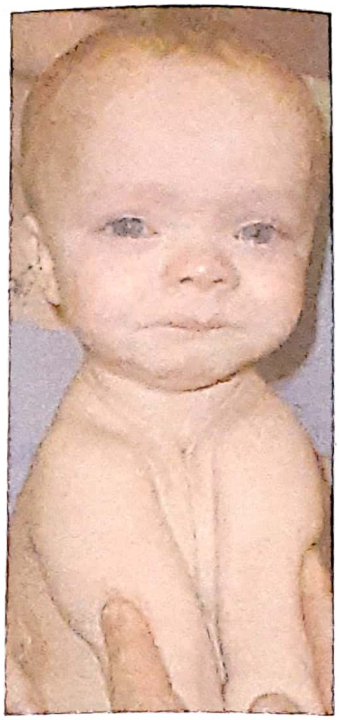

شکل ۱۳-۱۰. کودک مبتلا به دیسوستوزیس کلایدوکرانیال با دیس‌پلازی اسکلتی عمومی. از مشخصه‌های این بیماری می‌توان به دیر بسته‌شدن ملاج‌ها و کاهش میزان مینرالیزاسیون (معدنی شدن) درزهای جمجمه‌ای (که در اثر آن سر به علت بزرگ شدن استخوان‌های فرونتال، پریتال و اکسیپیتال بزرگ می‌شود) اشاره کرد. سایر بخش‌های اسکلت بدن نیز درگیر می‌شود و در اغلب اوقات استخوان‌های کلاویکل یا تکوین اندکی یافته‌اند و یا اصلاً تکوین نیافته‌اند.

می‌رسد نوع معتدلی از ACH باشد. جهش‌های FGFR3 که در همهٔ اشکال دیس‌پلازی‌های اسکلتی رخ می‌دهند، باعث استخوان‌سازی داخل غضروفی غیرطبیعی می‌شوند، به طوری که رشد استخوان‌های بلند و قاعدهٔ جمجمه شدیداً تحت تأثیر قرار می‌گیرند.

دیس‌پلازی اسکلتی عمومی

دیسوستوزیس کلایدوکرانیال (cleidocranial dysostosis) یک مثال از دیسپلازی عمومی بافت‌های استخوانی و دندانی است که با دیر بسته‌شدن ملاج‌ها و کاهش میزان معدنی شدن (مینرالیزاسیون) درزهای جمجمه (که منجر به بزرگ‌شدن استخوان‌های فرونتال، پریتال و اکسیپیتال) مشخص می‌شود (شکل ۱۳-۱۰). سایر بخش‌های دستگاه اسکلتی نیز تحت تأثیر قرار می‌گیرند و اغلب اوقات استخوان‌های کلاویکل (ترقوه) یا کمتر تکامل یافته و یا تشکیل نشده‌اند.

آکرومگالی

آکرومگالی (acromegaly) در اثر هیپرتیروئیدی مادرزادی و تولید بیش از حد هورمون رشد ایجاد شده و با بزرگ‌شدن نامتناسب صورت، دست‌ها و پاها مشخص می‌شود. گاهی اوقات این اختلال باعث رشد قرینه بیش از حد و **ژیگانتیسم** (gigantism) می‌شود.

میکروسفالی

میکروسفالی (microcephaly) معمولاً یک ناهنجاری است که در آن مغز رشد نکرده و در نتیجه جمجمه بزرگ نمی‌شود (شکل ۱۴-۱۰). بیشتر کودکان مبتلا به میکروسفالی به شدت از لحاظ ذهنی ناتوان هستند.

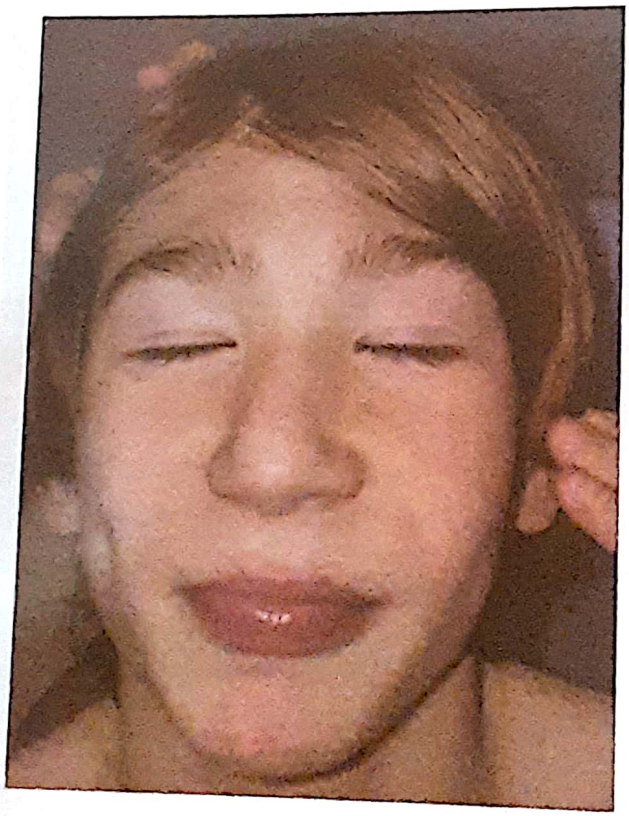

شکل ۱۴-۱۰. کودک مبتلا به میکروسفالی. در این تصویر سر کوچک به دلیل عدم رشد مغز و نرسیدن به اندازه طبیعی دیده می‌شود. یکی از دلایل این ناهنجاری در معرض الکل بودن مادر در هنگام بارداری است. در اکثر موارد میکروسفالی همراه با ناتوانی ذهنی بالایی است.

Scanned by CamScanner

@medicaluniversity

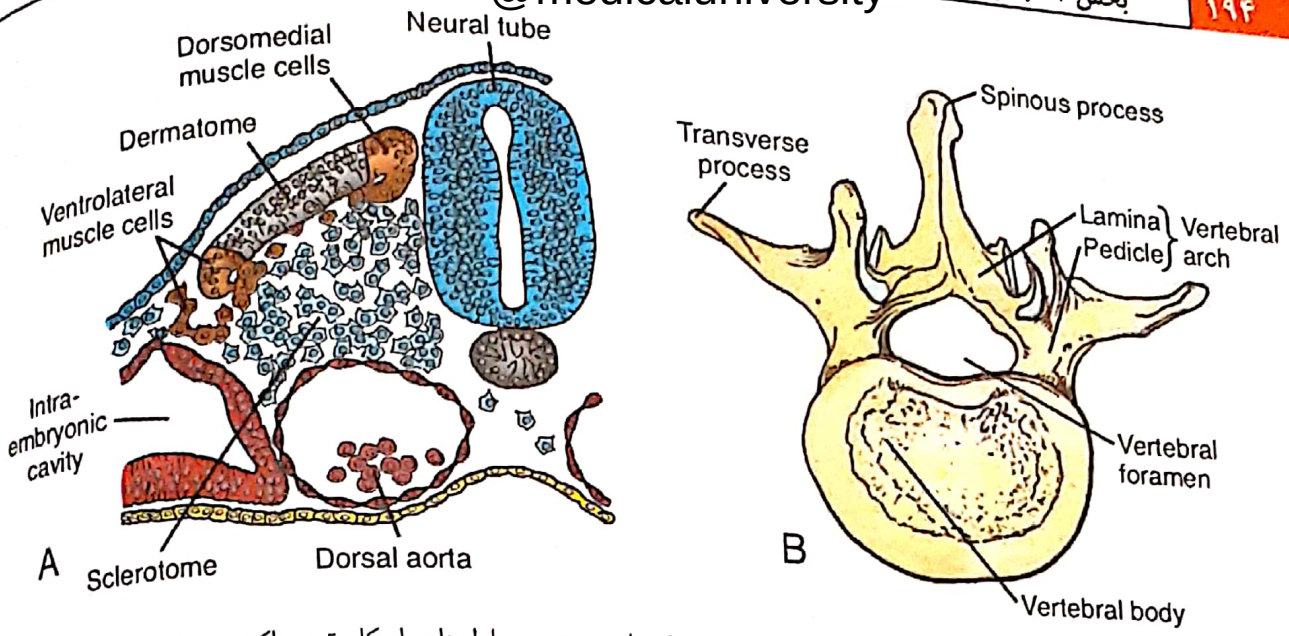

شکل ۱۵-۱۰.A. مقطع عرضی که نواحی در حال تکوین یک سومیت را نشان می‌دهد. سلول‌های اسکلروتوم پراکنده می‌شوند تا به اطراف لوله عصبی و نوتوکورد بروند و در ساخت مهره‌ها شرکت کنند. **B.** مثالی از یک مهره تیپیک (معمول) که اجزاء مختلف آن را نشان می‌دهد.

■ مهره‌ها و ستون مهره‌ها

مهره‌ها از بخش‌های اسکلروتومی سومیت‌ها ساخته می‌شوند. سومیت‌ها از مزودرم کنار محوری مشتق شده‌اند (شکل ۱۵A-۱۰). یک مهره تیپیک (معمول) از یک **قوس مهره‌ای** (vertebral arch) و **سوراخ مهره‌ای** (vertebral foramen) (که نخاع از درون آن عبور می‌کند)، یک **تنه** (body)، دو **زایده عرضی** (transverse process) و یک **زایده خاری** (spinous process) است (شکل ۱۵B-۱۰). در طول هفته چهارم، سلول‌های اسکلروتوم به اطراف نخاع و نوتوکورد مهاجرت می‌کنند تا با سلول‌های سومیت طرف مقابل در سمت دیگر لوله عصبی یکی شوند (شکل ۱۵A-۱۰). با ادامه تکوین، بخش اسکلروتوم هر سومیت نیز دچار فرآیندی به نام **قطعه‌بندی مجدد** (resegmentation) می‌شود. قطعه‌بندی مجدد زمانی اتفاق می‌افتد که نیمه دمی هر اسکلروتوم رشد می‌کند و با نیمه سری اسکلروتوم مجاور زیرین خود یکی می‌شود (پیکان‌ها در شکل ۱۶A,B-۱۰). بنابراین هر مهره از ترکیب نیمه دمی یک سومیت و نیمه سری سومیت مجاور آن شکل می‌گیرد. در نتیجه این فرآیند، عضلات مشتق شده از ناحیه میوتوم هر سومیت، با عبور از روی دیسک‌های بین مهره‌ای به دو سومیت مجاور متصل شده و می‌توانند ستون مهره‌ها را حرکت دهند. شکل‌گیری مهره‌های مختلف توسط ژن‌های HOX تنظیم می‌شود.

سلول‌های مزانشیمال بین بخش‌های سری و دمی سگمان (قطعه) اسکلروتومی مبدأ، تزاید نمی‌یابند اما فضای بین دو تنه مهره‌ای پیش غضروفی را پر می‌کنند تا در تشکیل **دیسک بین مهره‌ای** (intervertebral disc) شرکت کنند (شکل ۱۶B-۱۰). با وجود اینکه نوتوکورد در ناحیه تنه‌های مهره‌ای از بین می‌رود ولی در ناحیه دیسک بین مهره‌ای باقی مانده و بزرگ می‌شود تا در این محل در تشکیل **هسته ژلاتینی** (nucleus pulposus) شرکت کند. این هسته بعداً توسط رشته‌های حلقوی **حلقه لیفی** (annulus fibrosus) دربر گرفته خواهد شد. این دو ساختار با یکدیگر دیسک بین مهره‌ای را می‌سازند (شکل ۱۶C-۱۰).

قطعه‌بندی مجدد اسکلروتوم‌ها، مهره‌های نهایی را خواهد ساخت. با این کار میوتوم‌ها بر روی دیسک‌های بین مهره‌ای پل می‌زنند تا توانایی تحرک مهره‌ها را ایجاد کنند (شکل ۱۶C-۱۰). به همین دلیل، شریان‌های بین قطعه‌ای (intersegmental arteries) که در ابتدا بین اسکلروتوم‌ها قرار دارند، بعداً از وسط تنه‌های مهره‌ها عبور می‌کنند. همچنین اعصاب نخاعی در نزدیکی دیسک‌های بین مهره‌ای قرار گرفته و ستون مهره‌ها را از طریق سوراخ‌های بین مهره‌ای ترک می‌کنند.

با شکل‌گیری مهره‌ها، دو **انحنای اولیه** (primary curve) در ستون مهره‌ها ایجاد می‌شود: **انحنای سینه‌ای**

Scanned by CamScanner

@medicaluniversity

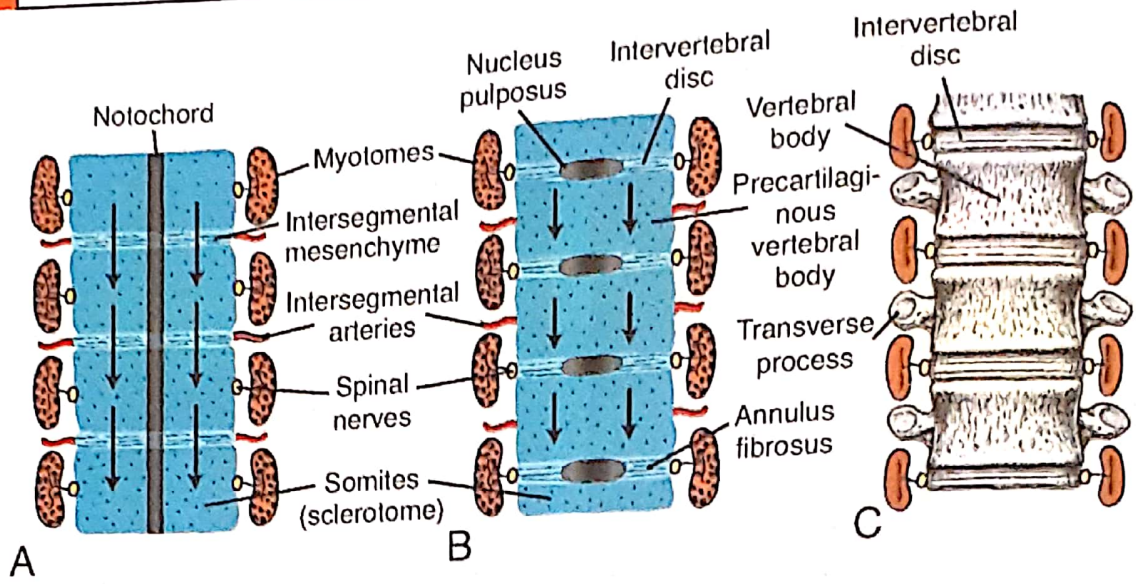

شکل ۱۶-۱۰. شکل‌گیری ستون مهره‌ها در مراحل مختلف تکوین. **A.** در هفته چهارم تکوین، قطعات اسکلروتومی توسط بافت بین قطعه‌ای کم تراکم‌تر از هم جدا شده‌اند. به موقعیت میوتوم‌ها، شریان‌های بین قطعه‌ای و اعصاب قطعه‌ای توجه کنید. **B.** تزاید و تکثیر نیمه دمی یک اسکلروتوم درون مزانشیم بین قطعه‌ای و نیمه سری اسکلروتوم مجاور زیرین صورت می‌گیرد (پیکان‌ها). به ظهور دیسک‌های بین مهره‌ای توجه کنید. **C.** مهره‌ها توسط نیمه‌های فوقانی و تحتانی دو اسکلروتوم متوالی و بافت بین قطعه‌ای شکل می‌گیرند. میوتوم‌ها دیسک‌های بین مهره‌ای را پل می‌زنند و به همین دلیل می‌توانند ستون مهره‌ها را حرکت دهند.

(thoracic curvature) و **انحنای خاجی** (sacral curvature). بعداً دو **انحنای ثانویه** (secondary curve) تشکیل می‌شود: **انحنای گردنی** (cervical curvature) هنگامی که کودک گردن خود را نگه می‌دارد و انحنای کمری (lumbar curvature) هنگامی که کودک راه رفتن را آموخته و شروع می‌کند.

نکات بالینی

نواقص مهره‌ای

روند شکل‌گیری و بازآرایی اسکلروتوم‌های قطعه‌ای به مهره‌های نهایی پیچیده است. ادغام‌شدن غیرقرینه دو مهره متوالی یا عدم وجود نیمه یک مهره باعث ایجاد **اسکولیوز** (scoliosis) [**انحنای طرفی ستون مهره‌ها**] می‌شود. این حالت نسبتاً شایع است. همچنین ممکن است تعداد مهره‌ها بیشتر یا کمتر از حالت طبیعی باشد. در **توالی کلیپل ـ فایل** (Klippel-Feil sequence) مهره‌های گردنی با هم یکی شده‌اند این حالت نیز منجر به کاهش تحرک و کوتاهی گردن شده است.

یکی از جدی‌ترین نواقص مهره‌ها در نتیجه ادغام ناقص یا یکی نشدن قوس‌های مهره‌ای است. چنین ناهنجاری که تحت عنوان **مهره شکافدار** (cleft vertebra) یا **مهره دو شاخ** (spina bifida) [اسپینا بیفیدا] شناخته می‌شود، می‌تواند تنها ی قوس مهره‌ای استخوانی را درگیر کند و به نخاع آسیبی نرساند. در این موارد، استخوان ناقص با پوست پوشیده شده و هیچ نقص نورولوژیکی وجود ندارد [**اسپینا بیفیدای مخفی** (spina bifida occulta)]. ناهنجاری شدیدتر **اسپینا بیفیدای کیستیک** (spina bifida cystica) است که در آن لوله عصبی بسته نشده و قوس‌های مهره‌ای شکل نمی‌گیرند و در نتیجه بافت عصبی نمایان است. هرگونه نقص نورولوژیک به سطح و گستردگی ضایعه بستگی دارد (شکل ۱۷-۱۰). از این نقص که در ۱ مورد از هر ۲۵۰۰ تولد اتفاق می‌افتد، می‌توان در بسیاری از موارد با تجویز اسید فولیک به مادر قبل از بارداری پیشگیری کرد (فصل ۶ را ببینید). اسپینا بیفیدا را می‌توان پیش از تولد با سونوگرافی

Scanned by CamScanner

@medicaluniversity

تشخیص داد و اگر بافت عصبی نمایان باشد، روش آمنیوسنتزیس، سطوح بالای آلفافیتوپروتئین (α-fetoprotein) در مایع آمنیونی را نشان می‌دهد (برای انواع مختلف اسپینا بیفیدا شکل ۷-۶ را ببینید).

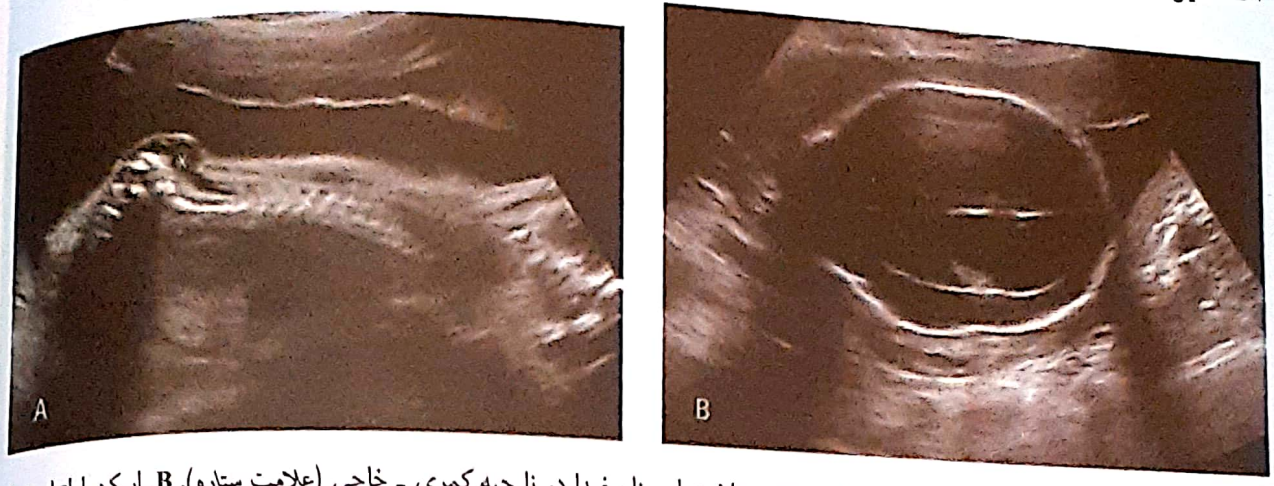

شکل ۱۷-۱۰.A. اسکن اولتراسوند از یک جنین ۲۶ هفته مبتلا به اسپینا بیفیدا در ناحیه کمری ـ خاجی (علامت ستاره). **B.** اسکن اولتراسوند از جمجمه یک جنین ۲۶ هفته مبتلا به اسپینا بیفیدا به دلیل شکل جمجمه، این اسکن، و علامت لیمو (lemon sign)، نام دارد. این علامت در برخی از این بیماران دیده می‌شود که به دلیل هل داده شدن مغز در جهت‌دهی و تغییر شکل سر ایجاد می‌گردد (به مبحث ناهنجاری آرنولد ـ کیاری رجوع کنید).

■ دنده‌ها و استرنوم

بخش استخوانی هر دنده از سلول‌های اسکلروتومی که در مزودرم کنار محوری باقی مانده است و از زواید دنده‌ای (costal processes) مهره‌های سینه به وجود می‌آید. غضروف‌های دنده‌ای از سلول‌های اسکلروتومی که از **مرز سومیتی خارجی** (lateral somatic frontier) گذشته و به مزودرم صفحه جانبی مجاور خود مهاجرت می‌کنند، تشکیل می‌شود (فصل ۱۱ را برای توضیحات مرز سومیتی خارجی ببینید). استرنوم به طور مستقل در لایه جداری مزودرم صفحه جانبی در دیواره شکمی (قدامی) بدن به وجود می‌آید. دو نوار جناغی (sternal band) در لایه جداری (سوماتیک) مزودرم صفحه جانبی در هر طرف خط وسط بدن به وجود می‌آیند که بعداً به هم ملحق شده و مدل غضروفی دسته جناغ (manubrium)، استرانبرها (sternebrae) و زایده خنجری (xiphoid process) را می‌سازند.

نکات بالینی

نقایص دنده‌ای

گاهی اوقات دنده‌های اضافی به طور معمول در نواحی کمری یا گردنی تشکیل می‌شوند. **دنده‌های گردنی** تقریباً در ۱ درصد جمعیت دیده می‌شوند و معمولاً به مهره هفتم گردنی متصل هستند. به علت محل این دنده، ممکن است شبکه عصبی بازویی یا شریان ساب‌کلاوین تحت فشار قرار گرفته و درجاتی از بی‌حسی در اندام ایجاد گردد.

نقایص استرنوم

جناغ شکاف‌دار (cleft sternum) یک نقص بسیار نادر است و امکان دارد کامل باشد و یا در هر انتهای استرنوم اتفاق بیفتد. در این حالت احشای موجود در قفسه سینه تنها با پوست و بافت نرم پوشیده می‌شوند. این نقص هنگامی ایجاد می‌شود که نوارهای استرنال (جناغی) نتوانند به سمت هم در خط وسط رشد کنند. **مراکز استخوان‌سازی هیپوپلاستیک** (hypoplastic ossificaton centers) و

Scanned by CamScanner

@medicaluniversity

ادغام‌شدن زودرس قطعات استرنال نیز در نوزادان دچار نقایص قلبی رخ می‌دهد (۵۰-۲۰ درصد). مراکز متعدد استخوان‌سازی در مانوبریوم استرنوم (دسته جناغ) در ۲۰-۶ درصد کودکان دیده می‌شود اما به طور اختصاصی در مبتلایان به سندرم داون شایع است.

قفسه سینه قیفی شکل (pectus excavatum) اصطلاحی است که در مواردی که استرنوم در جهت خلفی فرو رفته است، به کار می‌رود. **قفسه سینه کبوتری** (pectus carinatum) به مسطح شدن دو طرفه قفسه سینه به همراه یک استرنوم برجسته گفته می‌شود. برجسته‌شدن استرنوم در این حالت شبیه بدنه قایق است. هر دو نقص می‌توانند به علت اختلالات بسته‌شدن دیواره شکمی بدن یا نقایص تشکیل غضروف‌های دنده‌ای یا استرنوم ایجاد شده باشند.

خلاصه

دستگاه اسکلتی از مزانشیم مشتق شده از لایه زایای مزودرم و ستیغ عصبی تکوین می‌یابد. برخی از استخوان‌ها مثل استخوان‌های پهن جمجمه با روش **استخوان‌سازی داخل غشایی** استخوانی می‌شوند. در این روش سلول‌های مزانشیمی مستقیماً به استئوبلاست تغییر شکل می‌دهند (شکل ۲-۱۰). در بیشتر استخوان‌ها مثل استخوان‌های بلند اندام‌ها، مزانشیم متراکم شده و مدل‌های غضروف هیالینی (شفاف) استخوان‌ها را می‌سازد (شکل ۳-۱۰). مراکز استخوان‌سازی در این مدل‌های غضروفی ظاهر شده و استخوان به تدریج با روش **استخوان‌سازی داخل غضروفی** استخوانی می‌شود.

جمجمه شامل **نوروکرانیوم** و **ویسروکرانیوم** (صورت) است. نوروکرانیوم شامل **بخش غشایی** (که کاسه سر را می‌سازد) و یک بخش غضروفی به نام **کندروکرانیوم** (که قاعدهٔ جمجمه را می‌سازد) می‌باشد. سلول‌های ستیغ عصبی صورت بخشی از کاسه سر و بخش پره‌کوردی کندروکرانیوم (بخشی که سری‌تر از غده هیپوفیز قرار می‌گیرد) را می‌سازد. مزودرم مجاور محوری سایر قسمت‌های جمجمه را می‌سازد.

ستون مهره‌ها و دنده‌ها از اسکلروتوم سومیت‌ها و استرنوم از مزودرم در جدار شکمی بدن مشتق می‌شود. یک مهرهٔ نهایی با متراکم شدن نیمه دمی یک اسکلروتوم و ادغام شدن آن با نیمه سری اسکلروتوم مجاور زیرین ایجاد می‌شود (شکل ۱۶-۱۰).

بسیاری از ناهنجاری‌های دستگاه اسکلتی شامل نواقص مهره‌ای (اسپینا بیفیدا)، جمجمه‌ای (کرانیوشیزی و کرانیوسینوستوزیس) و صورتی (شکاف کام) است. بدشکلی‌های بزرگ اندام‌ها نادر هستند اما نواقص رادیوس و انگشتان اغلب با سایر ناهنجاری‌ها (**سندرم‌ها**) همراه هستند.

■ پرسش‌ها

۱. چرا درزهای جمجمه مهم هستند؟ آیا این درزها دچار ناهنجاری می‌شوند؟
۲. علت اسکولیوزیس را به عنوان یک ناهنجاری مهره‌ای شرح دهید. چه ژن‌هایی ممکن است در این ناهنجاری درگیر باشند؟

Scanned by CamScanner

@medicaluniversity

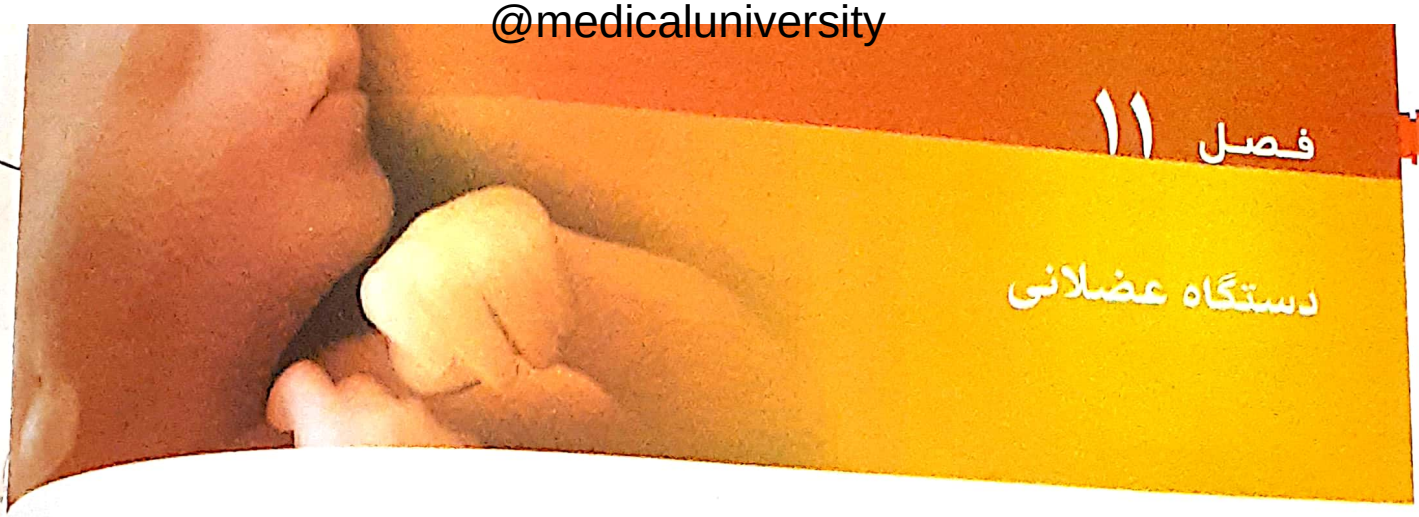

فصل ۱۱

دستگاه عضلانی

به استثنای برخی از بافت‌های عضلانی صاف، دستگاه عضلانی که شامل **عضلات اسکلتی، صاف و قلبی** است از لایه زایای مزودرم تشکیل می‌شود. عضله اسکلتی از **مزودرم مجاور محوری** که سومیت‌ها را از ناحیهٔ پس‌سری (اکسیپیتال) تا خاجی (ساکرال) و سومیتومرها را در سر تشکیل می‌دهد، به وجود می‌آید. عضلهٔ صاف از **مزودرم احشایی** اطراف لوله گوارش اولیه و مشتقات آن و از اکتودرم (عضلات صاف مردمک، غده پستان و غده عرق) و عضله قلبی از **مزودرم احشایی** اطراف لوله قلبی تمایز می‌یابد.

■ عضلات اسکلتی مخطط

عضلات سر (فصل ۱۷ را ببینید) از **۷ سومیتومر** مشتق می‌شود. سومیتومرها حلقه‌هایی از سلول‌های مزانشیمی نسبتاً قطعه‌قطعه هستند که از مزودرم کنار محوری مشتق شده‌اند (فصل ۶ را ببینید). عضلات اسکلتی محوری، جدار تنه و اندام‌ها از **سومیت‌ها** مشتق می‌شوند. سومیت‌ها در ابتدا به صورت سومیتومر تشکیل شده و از ناحیهٔ پس‌سری (اکسیپیتال) تا جوانهٔ دمی (tail bud) وجود دارند. این سومیتومرها پس از قطعه‌قطعه شدن، فوراً تحت فرآیند **اپی‌تلیزاسیون** (epithelization) قرار می‌گیرند و یک "توپی" از جنس سلول‌های اپی‌تلیال با یک حفره در مرکز را تشکیل می‌دهند (شکل ۱۱-۱A). ناحیهٔ شکمی هر سومیت دوباره مزانشیمی شده و **اسکلروتوم** (sclerotome) را که سلول‌های تشکیل دهندهٔ استخوان مهره‌ها و دنده‌ها است، تشکیل می‌دهد (شکل ۱۱-۱B-D). سلول‌های ناحیهٔ فوقانی سومیت، درماتوم و دو ناحیهٔ تشکیل دهندهٔ عضله را به ترتیب در لبه‌های شکمی - طرفی (ventrolateral lip: VLL) و پشتی - داخلی (dorsomedial lip: DML) تشکیل می‌دهند (شکل ۱۱-۱B). سلول‌های این دو ناحیه مهاجرت کرده و تکثیر می‌یابند تا سلول‌های پیش‌ساز عضلانی را در ناحیه شکمی **درماتوم** (dermatome) ایجاد کنند که با این کار در نهایت **درمومیوتوم** (dermomyotome) تشکیل می‌گردد (شکل ۱۱-۱B,C و ۱۱-۲). همچنین بعضی از سلول‌های لبه شکمی - طرفی (VLL) به لایهٔ جداری مجاور مزودرم صفحهٔ جانبی مهاجرت می‌کنند (شکل ۱۱-۱B) تا عضلات **اینفراهیوئید** (تحت لامی)، **جدار شکم** (مستقیم شکمی، مایل داخلی، مایل خارجی و عرضی شکم) و عضلات **اندام‌ها** را تشکیل دهند. سلول‌های باقی‌ماندهٔ میوتوم، **عضلات پشت** و **کمربند شانه‌ای** و **عضلات بین دنده‌ای** را می‌سازند (جدول ۱۱-۱).

در ابتدا مرز کاملاً مشخصی بین هر سومیت و لایهٔ جداری مزودرم صفحهٔ جانبی وجود دارد که **مرز سومیتی خارجی** (lateral somitic frontier) نامیده می‌شود (شکل ۱۱-۱B). این مرز دو بخش مزودرمی را در جنین از هم جدا می‌کند:

۱. **بخش مجاور محوری** (primaxial domain) که شامل ناحیهٔ اطراف لولهٔ عصبی است و فقط حاوی سلول‌های مشتق از سومیت (مزودرم کنار محوری) می‌باشد.

۲. **بخش دور از محور** (abaxial domain) که متشکل از لایهٔ جداری مزودرم صحفه جانبی همراه با سلول‌های سومیتی که از مرز سومیتی خارجی مهاجرت کرده‌اند، می‌باشد.

Scanned by CamScanner

@medicaluniversity

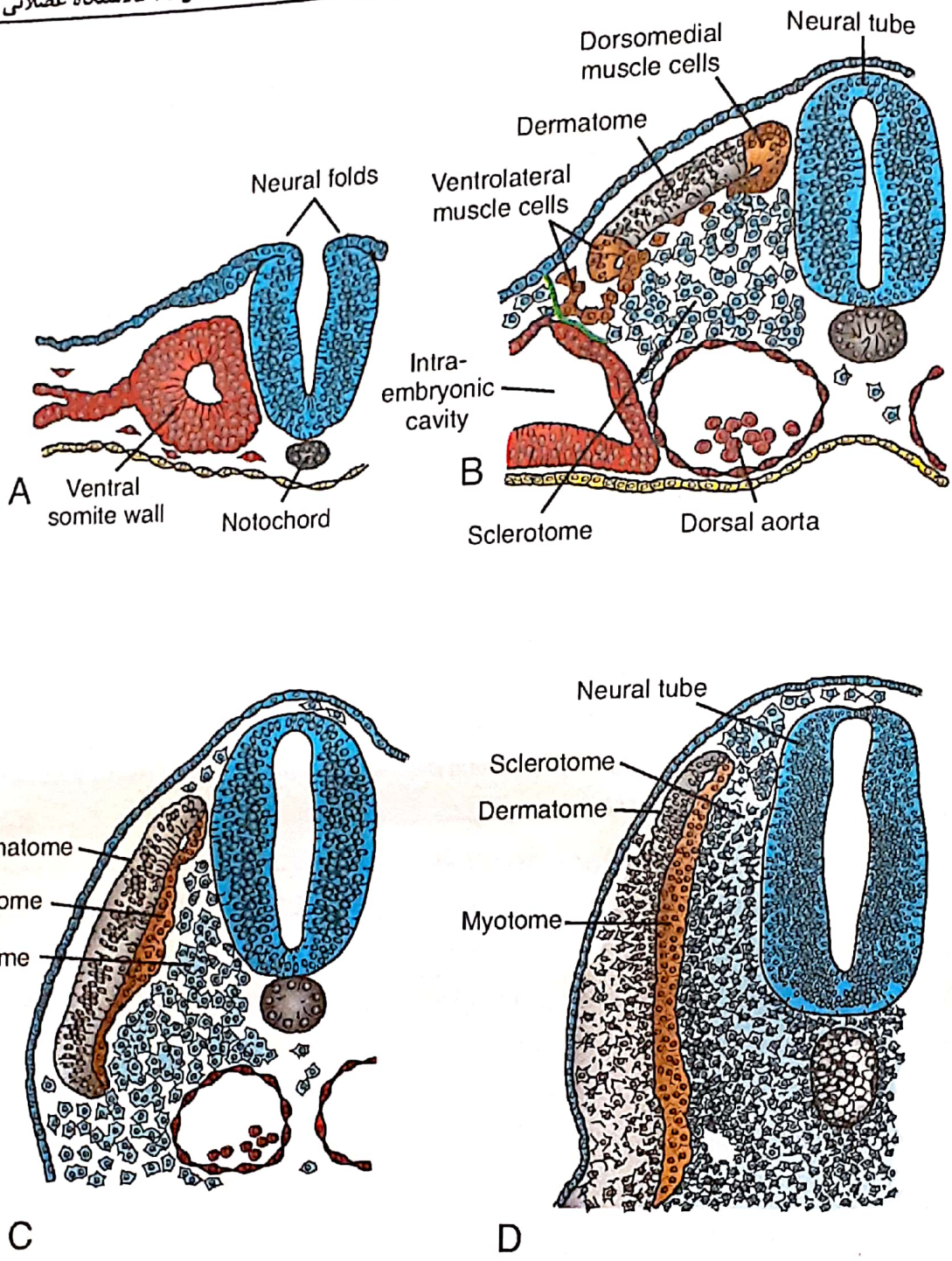

شکل ۱-۱۱. مقطع عرضی نشان‌دهندهٔ مراحل تکوین یک سومیت. **A.** سلول‌های مزودرمی اپی‌تلیالی شده و پیرامون یک حفرهٔ کوچک آرایش می‌یابند. **B.** سلول‌های دیوارهٔ شکمی و داخلی سومیت مشخصات اپی‌تلیالی خود را از دست می‌دهند و به اطراف لولهٔ عصبی و نوتوکورد مهاجرت می‌کنند. برخی از سلول‌ها به درون لایهٔ جداری مزودرم صفحهٔ جانبی حرکت می‌کنند. در مجموع این سلول‌ها اسکلروتوم را تشکیل می‌دهند. سلول‌های نواحی پشتی ـ داخلی (DML) و شکمی ـ طرفی (VLL) سومیت، پیش‌سازهای سلول‌های عضلانی را تشکیل می‌دهند. سلول‌های این دو ناحیه به قسمت شکمی درماتوم مهاجرت می‌کنند و درمومیوتوم را تشکیل می‌دهند. همچنین سلول‌های VLL با عبور از مرز سومیتی خارجی (خط سبز) به درون لایه جداری مزودرم صفحه جانبی مهاجرت می‌کنند. مجموع سلول‌های سومیتی و مزودرم صفحهٔ جانبی بخش مزودرمی دور از محور (abaxial) را تشکیل می‌دهند در حالی که بخش مزودرمی مجاور محوری (primaxial) تنها شامل سلول‌های سومیتی (مزودرم مجاور محوری) است. **C.** سلول‌های درماتوم و سلول‌های عضلانی مرتبط با آنها مجموعاً درمومیوتوم را تشکیل می‌دهند. **D.** درمومیوتوم شروع به تمایز می‌کند: سلول‌های میوتوم در تشکیل عضلات مجاور محوری شرکت می‌کنند و سلول‌های درماتوم درم پشت را می‌سازند.

Scanned by CamScanner

@medicaluniversity

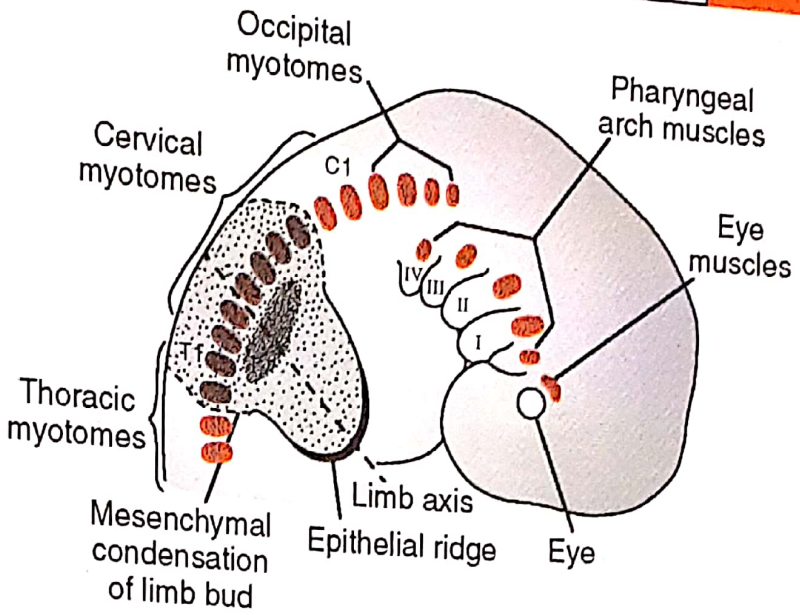

شکل ۲-۱۱. این شکل ساختمان عضلانی سر و گردن منشأ گرفته از سومیتومرها و میوتوم‌هایی را که از ناحیهٔ پس سری (اکسیپیتال) به پایین در یک جنین ۷ هفته‌ای تشکیل شده‌اند، نشان می‌دهد.

سلول‌های عضلانی که از مرز سومیتی خارجی عبور می‌کنند (آنهایی که از لبهٔ VLL میوتوم منشأ گرفته‌اند) و وارد مزودرم صفحهٔ جانبی می‌شوند، پیش‌سازهای سلول عضلانی **دور از محور** (abaxial) هستند و پیام‌های زیادی از مزودرم صفحه جانبی برای تمایز دریافت می‌کنند (شکل ۳-۱۱). سلول‌هایی که در مزودرم مجاور محوری باقی می‌مانند و از مرز سومیتی خارجی عبور نمی‌کنند (باقیمانده سلول‌های VLL و کل سلول‌های DML)، پیش‌سازهای سلول عضلانی **مجاور محوری** (primaxial) هستند و پیام‌های زیادی از لولهٔ عصبی و نوتوکورد دریافت می‌کنند (شکل ۳-۱۱). صرف نظر از بخش (domain) آنها، **هر میوتوم عصب خود را از اعصاب نخاعی مشتق از همان قطعه‌ای که سلول عضلانی از آن ایجاد شده است، دریافت می‌کند.**

جدول ۱-۱۱ منشأ عضلات از پیش‌سازهای دور از محور (abaxial) و مجاور محوری (primaxial)

	مجاور محوری	دور از محور
ناحیهٔ گردنی	عضلات اسکالن (نردبانی)	اینفراهیوئید (تحت لامی)
	جنیوهیوئید	
	عضلات پره‌ورتبرال (جلو مهره‌ای)	
ناحیهٔ سینه‌ای ـ شکمی	عضلات بین دنده‌ای	پکتورالیس مینور و پکتورالیس ماژور
		مایل خارجی شکم
		مایل داخلی شکم
		عرضی شکم
		استرنالیس (جناغی)
		مستقیم شکمی
		دیافراگم لگنی
اندام فوقانی	عضلات رومبوئید	عضلات دیستال اندام
	لواتور (بالا برندهٔ) اسکاپولا	
	لاتیسموس دورسی	
اندام تحتانی[a]		تمام عضلات اندام تحتانی

a. منشأ دقیق عضلات ناحیهٔ لگنی و اندام تحتانی تعیین نشده است ولی اکثراً و نه تمام آنها، مبدأ دور از محور (abaxial) دارند.

Scanned by CamScanner

@medicaluniversity

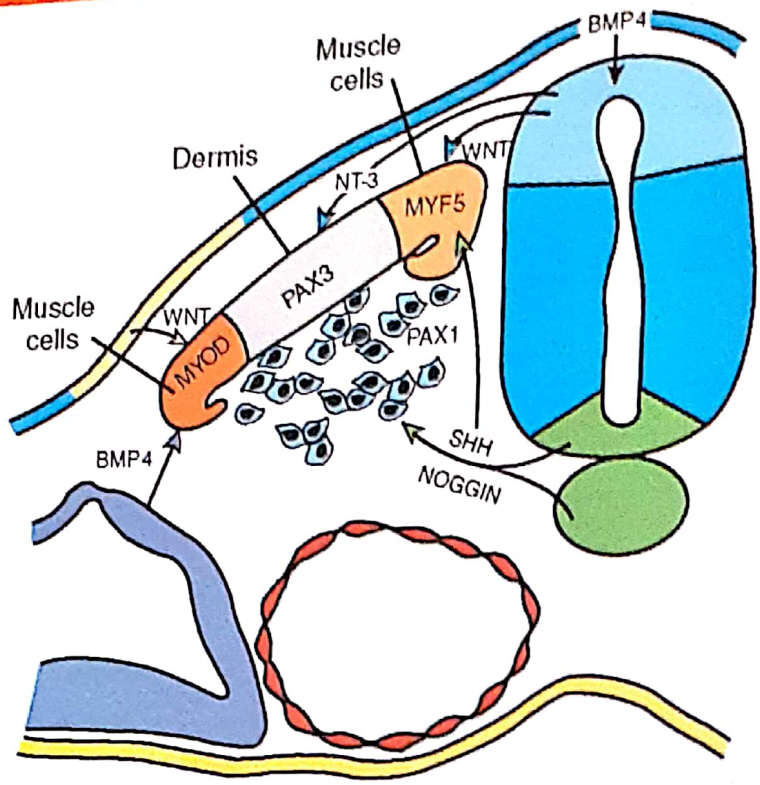

شکل ۳-۱۱. الگوهای بیان ژن‌هایی که تمایز سومیت را تنظیم می‌کنند. sonic hedgehog (SHH) و noggin مترشحه از نوتوکورد و صفحهٔ کفی لولهٔ عصبی، باعث می‌شوند بخش شکمی سومیت، اسکلروتوم را بسازد و *PAX1* را که کنترل غضروف‌سازی و تشکیل مهره‌ها را بر عهده دارد، بیان کند. پروتئین‌های WNT و غلظت کم SHH مترشحه از لولهٔ عصبی پشتی، *PAX3* را که تعیین کنندهٔ درماتوم است، فعال می‌کنند. پروتئین‌های WNT، همچنین بخش پشتی ـ داخلی (DML) سومیت را هدایت می‌کنند تا سلول‌های پیش‌ساز عضلانی را تشکیل دهند و ژن اختصاصی عضله یعنی *MYF5* را بیان کنند. بخش درماتوم سومیت به وسیلهٔ نوروتروفین ۳ (NT-3) مترشحه از لولهٔ عصبی پشتی هدایت می‌شود تا درم را به وجود آورد. تأثیر مجموعهٔ پروتئین‌های WNT فعال کننده و پروتئین‌های BMP4 مهار کننده، بیان *MyoD* را در ناحیهٔ شکمی ـ خارجی (VLL) فعال می‌کند تا گروه دوم پیش‌سازهای سلول‌های عضلانی را ایجاد کند.

مرز سومیتی خارجی مرز بین درم مشتق از درماتوم در پشت و درم مشتق از مزودرم صفحه جانبی در جدار تنه نیز است. همچنین مرز سومیتی خارجی مرزی را برای تکوین دنده مشخص می‌کند به طوری که اجزاء استخوانی هر دنده از سلول‌های اسکلروتوم کنار محوری (primaxial) مشتق شده و بخش‌های غضروفی آن دنده‌ها که به استرنوم متصل شده از سلول‌های اسکلروتومی که از مرز سومیتی خارجی گذشته و مهاجرت کرده‌اند (سلول‌های دور از محور [abaxial]) مشتق می‌شوند.

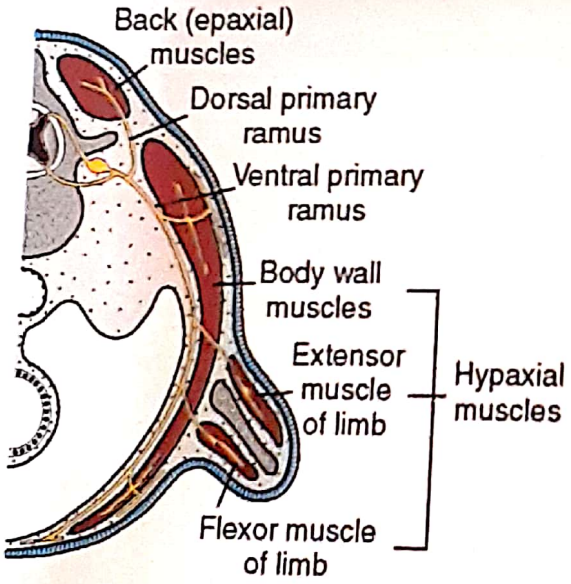

شکل ۳-۱۱. مقطع عرضی از وسط رویان که نشان‌دهندهٔ عصب‌دهی جهت تکوین عضلات است. عضلات فوق محوری (epaxial) [عضلات حقیقی پشت] توسط شاخه‌های اولیهٔ پشتی (خلفی) و عضلات زیرمحوری (hypaxial) [جدار تنه و اندام] توسط شاخه‌های اولیهٔ شکمی (قدامی) عصب‌دهی می‌شوند.

■ عصب‌دهی عضلات اسکلتی محوری

تعریف جدیدی از تکوین عضله که با بخش‌های مجاور محوری (primaxial) و دور از محور (abaxial) صورت می‌گیرد، متفاوت از مفاهیم قدیمی اپی‌مر (عضلات پشت) و هیپومر (عضلات اندام و جدار تنه) [که براساس تعریف عملکردی عصب‌دهی بود] است: عضلات اپی‌مری توسط شاخه‌های اولیه پشتی (dorsal primary rami) و عضلات هیپومری به ویسله شاخه‌های اولیه شکمی (ventral primary rami) عصب‌دهی می‌شدند. تعریف جدید براساس **منشأ رویان‌شناختی** حقیقی سلول‌های عضلانی از دو جمعیت متفاوت پیش‌سازهای سلول‌های عضلانی (یعنی سلول‌های دور

Scanned by CamScanner

@medicaluniversity

از محور و مجاور محوری) است نه عصب‌دهی آنها. این تعریف این حقیقت را نفی نمی‌کند که عضلات روی **محوری** (epaxial) [عضلات پشت] به وسیلهٔ شاخه‌های اولیه پشتی و **عضلات زیر محوری** (hypaxial) [عضلات جدار تنه و اندام‌ها] به وسیله شاخه‌های اولیه شکمی عصب‌دهی می‌شوند (شکل ۴-۱۱).

عضلات اسکلتی و تاندون‌ها

در طول تمایز، سلول‌های پیش‌ساز (**میوبلاست‌ها** [myoblasts]) با هم ادغام شده و رشته‌های عضلانی دراز و چند هسته‌ای را تشکیل می‌دهند. میوفیبریل‌ها به زودی در سیتوپلاسم تجمع یافته و تا پایان ماه سوم، خطوط عرضی (که مشخصه عضلهٔ اسکلتی هستند) ظاهر می‌شوند. فرآیند مشابهی نیز در هفت سومیتومر ناحیهٔ سر که نسبت به سومیت‌های پس‌سری (اکسیپیتال)، سری‌تر قرار گرفته‌اند، اتفاق می‌افتد. سومیتومرها قبل از تمایز هرگز تفکیک نشده و بخش‌های مشخصی مثل اسکلروتوم و درمومیوتوم تشکیل نمی‌دهند. **تاندون‌ها** (tendons) که باعث اتصال عضلات به استخوان‌ها می‌شوند از سلول‌های اسکلروتوم مجاور میوتوم‌ها در کناره‌های قدامی و خلفی سومیت‌ها به وجود می‌آیند. عامل رونویسی **SCLERAXIS** تکوین تاندون‌ها را تنظیم می‌کند.

تنظیم مولکولی تکامل عضلانی

ژن‌های تنظیم کنندهٔ تکوین عضلانی اخیراً شناسایی شده‌اند. پروتئین شکل دهندهٔ استخوان ۴ (BMP4) و احتمالاً عوامل رشد فیبروبلاستی (FGFs) مترشحه از مزودرم صفحه جانبی همراه با پروتئین‌های WNT مترشحه از اکتودرم مجاور، به سلول‌های VLL درمومیوتوم پیام می‌دهند تا ژن اختصاصی عضله به نام MyoD را بیان کنند (شکل ۳-۱۱). BMP4 ترشح شده از سلول‌های اکتودرم، تولید پروتئین‌های WNT را از لولهٔ عصبی پشتی القا می‌کند. به طور همزمان غلظت کمی از پروتئین‌های SHH (که به وسیلهٔ نوتوکورد و صفحهٔ کفی لوله عصبی ترشح می‌شود) به سلول‌های DML درمومیوتوم می‌رسد. این پروتئین‌ها بیان MYF5 و MyoD را در این سلول‌ها القاء می‌کنند (دقت کنید که SHH نقشی در اختصاصی کردن سلول‌های VLL ندارد). MyoD و MYF5 اعضای یک خانواده از عوامل رونویسی هستند که **عوامل تنظیم کنندهٔ میوژنیک** (myogenic regulatory factors [MRFs]) نامیده می‌شوند. این گروه از ژن‌ها مسیر تکوین عضلانی را فعال می‌کنند.

الگوی شکل‌گیری عضلات

الگوهای تشکیل عضلات به وسیلهٔ بافت همبندی که میوبلاست‌ها به درون آن مهاجرت می‌کنند، کنترل می‌شود. این بافت‌های همبند در ناحیهٔ سر، از **سلول‌های ستیغ عصبی**، در نواحی گردنی و پس‌سری (اکسیپیتال) از **مزودرم سومیتی** و در جدار تنه و اندام‌ها از **لایهٔ جداری مزودرم صفحه جانبی** منشأ می‌گیرند.

عضلات سر

تمام عضلات ارادی ناحیهٔ سر از مزودرم کنار محوری (سومیت‌ها و سومیتومرها) مشتق می‌شوند. این عضلات شامل عضلات زبان، چشم (به استثنای عضله عنبیه که از اکتودرم جام بینایی ایجاد می‌شود) و عضلات مربوط به قوس‌های حلقی (احشایی) می‌باشند (جدول ۲-۱۱ و شکل ۲-۱۱). الگوهای تشکیل عضلات در سر توسط عناصر بافت همبند مشتق شده از سلول‌های ستیغ عصبی، تعیین می‌شود.

عضلات اندام‌ها

اولین علامت ظهور عضلات اندام‌ها در هفتهٔ هفتم تکوین به صورت تراکم مزانشیمی در نزدیکی قاعده جوانه اندام‌ها مشاهده می‌شود (شکل ۲-۱۱). این مزانشیم از سلول‌های پشتی ـ طرفی (دورسولترال) سومیت‌ها که برای ایجاد عضلات به درون جوانهٔ اندام‌ها مهاجرت می‌کنند، مشتق می‌شود. همانند بقیهٔ مناطق بدن، بافت همبند الگوی تشکیل این عضلات را تعیین می‌کند. این بافت همبند از لایهٔ جداری مزودرم صفحه جانبی که استخوان‌های اندام‌ها را نیز می‌سازند، مشتق می‌شود (فصل ۱۲ را ببینید).

Scanned by CamScanner

@medicaluniversity

جدول ۲-۱۱ منشأ عضلات سری ـ صورتی

منشأ مزودرمال	عضلات	عصب‌دهی
سومیتومرهای ۱ و ۲	مستقیم فوقانی، مستقیم داخلی و مستقیم شکمی	اکولوموتور (محرکه چشم) (III)
سومیتومر ۳	مایل فوقانی	تروکلئار (قرقره‌ای) (IV)
سومیتومر ۴	عضلات دخیل در بستن فک	تری‌ژمینال (سه‌قلو) (V)
سومیتومر ۵	مستقیم طرفی	ابدوسنس (دورکننده) (VI)
سومیتومر ۶	عضلات بازکنندهٔ فک و سایر عضلات قوس دوم	فاسیال (صورتی) (VII)
سومیتومر ۷	عضله استیلوفارنژیوس (نیزه‌ای ـ حلقی)	گلوسوفارنژیال (زبانی ـ حلقی) (IX)
سومیت‌های ۱ و ۲	عضلات داخلی حنجره	واگ (X)
سومیت‌های ۲ الی ۵[a]	زبان	هیپوگلوسال (زیرزبانی) (XII)

a. سومیت‌های ۲ الی ۵، گروه پس‌سری (اکسیپیتال) را می‌سازند (بخش عمدهٔ سومیت اول تحلیل می‌رود).

نکات بالینی

فقدان نسبی یا کامل یک عضله شایع بوده و معمولاً ناتوان کننده نیست. فقدان کامل یا نسبی عضلات پالماریس لونگوس، سراتوس قدامی و یا عضله مربع رانی نمونه‌هایی از این نقصان هستند. یک نقص خیلی جدی **توالی لهستان** (Poland sequence) است که در یک مورد از هر ۲۰,۰۰۰ نفر اتفاق می‌افتد و با نبود عضلهٔ پکتورالیس مینور و نقص نسبی پکتورالیس ماژور (معمولاً سر استرنال) مشخص می‌شود (شکل ۵-۱۱). نیپل (نوک پستان) و آرئول یا وجود ندارند و یا جابه‌جا شده‌اند و معمولاً نقایص انگشتان (سین‌داکتیلی [انگشتان به هم چسبیده] و براکی‌داکتیلی [انگشتان کوتاه]) در سمت درگیر مشاهده می‌شوند. تغییر شکل ایجاد شده توسط این نقایص می‌تواند مشکل‌ساز باشد، مخصوصاً در خانم‌ها به دلیل تکوین پستان، بسیار مهم است.

فقدان نسبی یا کامل عضلات شکم، **سندرم شکم آلوماند** (prune belly syndrome) نامیده می‌شود (شکل ۶-۱۱). در این حالت معمولاً جدار شکم خیلی نازک است و ارگان‌های شکم قابل مشاهده بوده و به آسانی قابل لمس هستند. این نقص با ناهنجاری‌های مجاری ادراری و مثانه که شامل انسداد پیشابراه است، همراه می‌باشد. این عارضه باعث تجمع مایع و اتساع شکم می‌شود. این حالت نیز منجر به آتروفی عضلات شکم می‌گردد.

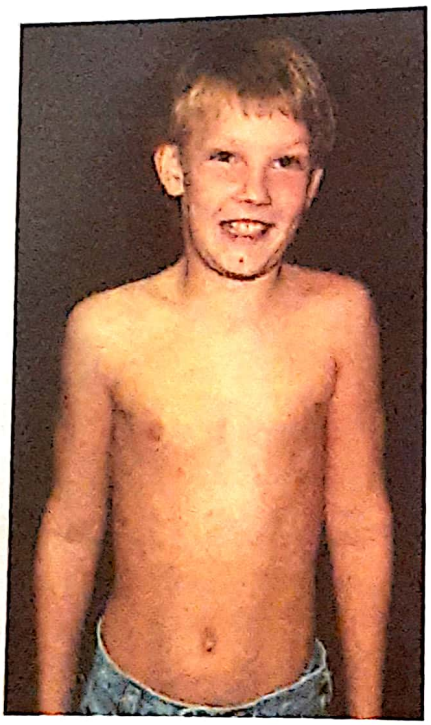

شکل ۵-۱۱. توالی لهستان. عضلهٔ پکتورالیس مینور و بخشی از عضلهٔ پکتورالیس ماژور در سمت چپ بیمار وجود ندارند. به جابجایی نیپل (نوک پستان) و آرئولا (هاله) توجه کنید.

دیستروفی عضلانی (muscular dystrophy) اصطلاحی است که برای گروهی از بیماری‌های عضلانی ارثی که باعث

Scanned by CamScanner

@medicaluniversity

ضعف و تحلیل پیشروندهٔ عضلانی می‌شوند، به کار می‌رود. تعداد زیادی از این نوع بیماری‌ها وجود دارند که **دیستروفی عضلانی دوشن** (Duchenne's muscular dystrophy: DMD) شایع‌ترین (۱ مورد از هر ۴۰۰۰ تولد نوزاد مذکر) آنها است. این بیماری به صورت ناهنجاری **مغلوب وابسته به کروموزوم X** به ارث می‌رسد و مردان خیلی بیشتر از زنان درگیر می‌شوند. دیستروفی عضلانی دوشن و **دیستروفی عضلانی بکر** (Becker's muscular dystrophy [BMD]) به علت جهش در ژن **دیستروفین** (dystrophin) کروموزوم X ایجاد می‌شوند. با این حال در DMD، دیستروفین عملکردی ساخته نمی‌شود و بیماری در سنین پایین (کمتر از ۵ سال در مقایسه با ۸ الی ۲۵ سالگی در BMD) بسیار شدید است. دیستروفین یک پروتئین سیتوپلاسمی است که یک مجموعهٔ پروتئینی همراه با دیستروفین (dystrophin-associated protein complex) ایجاد می‌کند که اسکلت سلولی را به ماتریکس خارج سلولی متصل می‌سازد.



شکل ۶-۱۱. سندرم شکم آلومانند: شکم به دلیل آتروفی ساختار عضلانی جدار شکم متسع شده است.

■ عضلهٔ قلبی

عضلهٔ قلبی از مزودرم احشایی اطراف لولهٔ اندوتلیالی قلبی به وجود می‌آید. میوبلاست‌ها به وسیلهٔ اتصالات ویژه‌ای به یکدیگر اتصال می‌یابند. این اتصالات بعداً به **صفحات درهم فرو رونده یا بینابینی** (intercalated discs) تبدیل می‌شوند. در عضله قلبی نیز مانند عضلهٔ اسکلتی میوفیبریل‌ها به وجود می‌آیند ولی میوبلاست با هم ادغام نمی‌شوند. در مراحل بعدی تکوین، تعدادی از دسته‌های خاص سلول‌های عضلانی حاوی میوفیبریل‌های دارای توزیع نامنظم، به وجود می‌آیند. این دسته‌ها، رشته‌های پورکنژ (purkinje fibers) نام داشته و دستگاه هدایتی قلب را می‌سازند.

■ عضله صاف

عضلهٔ صاف آئورت پشتی و عروق بزرگ از مزودرم صفحهٔ جانبی و سلول‌های ستیغ عصبی مشتق می‌شوند. در عروق کرونری، عضلات صاف از سلول‌های پرواپی‌کاردیال (proepicardial cells) (فصل ۱۳ را ببینید) و سلول‌های ستیغ عصبی (قطعات پروگزیمال) منشأ می‌گیرند. عضلات صاف جدار لولهٔ گوارش و مشتقات لولهٔ گوارش از لایهٔ احشایی مزودرم صفحه جانبی که این ساختارها را احاطه می‌کند، مشتق شده‌اند. فقط عضلات تنگ کننده (اسفنکتر) و گشاد کننده مردمک و بافت عضلانی غده پستان و غدد عرق از اکتودرم مشتق می‌شوند.

عامل پاسخ سرمی (serum response factor [SRF]) یک عامل رونویسی مسئول تمایز سلول عضله صاف است. این عامل توسط عوامل رشد از طریق مسیرهای کیناز فسفریلاسیون تنظیم می‌شود. **میوکاردین و عوامل رونویسی وابسته به میوکاردین** (myocardin-related transcription factors [MRTFs]) به عنوان عامل فعال کنندهٔ همکار (coactivator) عمل می‌کنند تا فعالیت عامل پاسخ سرمی (SRF) را افزایش دهند. با افزایش فعالیت این عامل، آبشار ژنتیکی مربوط به تکوین عضله صاف آغاز می‌گردد.

خلاصه

اکثر عضلات از **مزودرم** منشأ می‌گیرند. عضلات اسکلتی از مزودرم مجاور محوری منشأ می‌گیرند که شامل دو جزء است: (۱) **سومیت‌ها** که عضلات اسکلت محوری، جدار بدن و اندام‌ها را به وجود می‌آورند و (۲) **سومیتومرها** که عضلات سر را ایجاد می‌کنند. سلول‌های پیش‌ساز بافت عضلانی از لبه‌های شکمی - خارجی (VLL) و پشتی - داخلی (DML) درمومیوتوم آینده مشتق می‌شوند. سلول‌های هر دو ناحیه در تشکیل میوتوم

Scanned by CamScanner

@medicaluniversity

شرکت می‌کنند. همچنین برخی از سلول‌های VLL مهاجرت کرده و با عبور از مرز سومیتی خارجی وارد لایهٔ جداری مزودرم صفحه جانبی می‌شوند. این مرز دو بخش مزودرمی را در رویان از هم جدا می‌کند: (۱) **بخش مجاور محوری** (primaxial domain) که اطراف لولهٔ عصبی است و تنها شامل سلول‌های مشتق شده از سومیت (مزودرم مجاور محوری) می‌باشد و (۲) **بخش دور از محور** (abaxial domain) که از لایهٔ جداری مزودرم صفحه جانبی به اضافهٔ سلول‌های مشتق شده از سومیت که از مرز سومیتی خارجی گذشته و به این ناحیه مهاجرت کرده‌اند، تشکیل شده است (شکل ۱-۱۱). سلول‌های پیش‌ساز عضلانی دور از محور به عضلات **اینفراهیوئید، جدار شکم (مستقیم شکمی، مایل داخلی، مایل خارجی و عرضی شکم)** و **عضلات اندام‌ها** تمایز می‌یابند. سلول‌های پیش‌ساز عضلانی مجاور محوری، **عضلات پشت، برخی عضلات کمربند شانه‌ای** و **عضلات بین‌دنده‌ای** را می‌سازند (جدول ۱-۱۱). عضلات پشت (**عضلات روی محوری**) توسط **شاخه‌های اولیه پشتی** و عضلات اندام‌ها و جدار بدن (**عضلات زیر محوری**) توسط **شاخه‌های اولیه شکمی** عصب‌دهی می‌شوند. پیام‌های مولکولی برای القای سلول عضلانی از بافت مجاور سلول‌های عضلانی آینده منشأ می‌گیرند. بنابراین پیام‌هایی از مزودرم صفحه جانبی (**BMPs**) و اکتودرم رویی (**WNTs**)، سلول‌های VLL را القاء می‌کنند. در حالی که پیام‌هایی از لولهٔ عصبی و نوتوکورد (**SHH** و **WNTs**) سلول‌های DML را القاء می‌کنند. **بافت همبند** مشتق شده از سومیت‌ها، مزودرم جداری و ستیغ عصبی (ناحیهٔ سری) قالبی را برای تثبیت الگوهای عضلانی فراهم می‌کند. **اکثر عضلات صاف** و **رشته‌های عضلهٔ قلبی** از **مزودرم احشایی** مشتق می‌شوند. عضلات صاف مردمک و غدهٔ پستانی و غدد عرق از اکتودرم تمایز می‌یابند.

پرسش‌ها

۱. سلول‌های عضلانی از کدام دو ناحیهٔ سومیت ایجاد می‌شوند؟ کدام ناحیه در بخش دور از محور مزودرمی شرکت می‌کند؟ کدام عضلات از بخش‌های دور از محور و مجاور محوری ایجاد می‌شوند؟

۲. در معاینهٔ یک نوزاد مؤنث، متوجه می‌شوید که نیپل (نوک پستان) راست او به سمت آگزیلا جابه‌جا شده و چین آگزیلاری قدامی راست او تقریباً وجود ندارد. تشخیص شما چیست؟

۳. الگوهای شکل‌گیری عضلات، وابسته به چه نوع بافتی است؟

۴. چطور می‌توانید این مطلب را توضیح دهید که عصب فرنیک که از قطعات گردنی ۳، ۴ و ۵ منشأ می‌گیرد به دیافراگم در ناحیه سینه‌ای عصب‌دهی می‌کند؟

Scanned by CamScanner

@medicaluniversity



فصل ۱۲

اندام‌ها

■ رشد و تکوین اندام‌ها

اندام‌ها به همراه کمربندهای شانه‌ای و لگنی دستگاه اسکلتی ضمیمه (appendicular skeleton) را ایجاد می‌کنند. در پایان هفته چهارم تکوین جوانه‌های اندامی (limb buds) به شکل برآمدگی‌هایی از جدار شکمی ـ طرفی (ونترولترال) بدن بیرون می‌زنند (شکل ۱A-۱۲). یک الی دو روز بعد از ظاهر شدن اندام فوقانی، اندام تحتانی نیز ظاهر می‌شود. در ابتدا جوانه اندام‌ها شامل هسته مزانشیمی مشتق از لایه سوماتیک (جداری) مزودرم صفحه جانبی است که استخوان‌ها و بافت‌های همبند اندام را خوهند ساخت. این هسته مزانشیمی توسط لایه اکتودرم مکعبی پوشیده شده است. اکتودرم در کنار دیستال اندام ضخیم شده و **ستیغ اکتودرمی رأسی** (apical ectordermal ridge [AER]) را شکل می‌دهد (شکل‌های ۲-۱۲ و ۹A-۱۲). این ستیغ اثر القایی بر روی مزانشیم مجاور داشته و باعث می‌شود که مزانشیم به شکل جمعیتی از سلول‌های تمایز نیافته باقی بماند که به سرعت در حال تزاید هستند و **ناحیه تمایز نیافته** (undifferentiated zone) را ایجاد می‌کنند. با رشد اندام، سلول‌های دورتر از محل اثر AER شروع به تمایز به غضروف و عضله می‌کنند. بدین طریق، تکوین اندام از پروگزیمال به دیستال ادامه یافته و سه بخش ایجاد می‌گردد: **استیلوپد** (stylopod) [هومروس و فمور]، **زئوگوپد** (zeugopod) [رادیوس/ اولنا و تیبیا/ فیبولا] و **اتوپد** (autopod) [کارپال‌ها، متاکارپال‌ها، انگشتان دست/ تارسال‌ها، متاتارسال‌ها، انگشتان پا].

در رویان ۶ هفته‌ای بخش انتهایی جوانه‌های اندامی پهن می‌شوند تا **صفحات دستی و پایی** (hand-and foot plates) را بسازند. این بخش توسط یک تنگ‌شدگی مدور از قطعه پروگزیمال جدا می‌شود (شکل ۱B-۱۲). بعداً یک تنگ‌شدگی دوم بخش پروگزیمال را به دو قسمت تقسیم می‌کند، به طوری که بخش‌های اصلی اندام‌ها شکل می‌گیرند (شکل ۱C-۱۲). انگشتان دست و پا وقتی شکل می‌گیرند که **مرگ سلولی** در AER این ستیغ را به پنج قسمت تقسیم می‌کند (شکل ۳A-۱۲). ادامه شکل‌گیری انگشتان به رشد ممتد و رو به بیرون آنها تحت تأثیر پنج قطعه اکتودرم ستیغ، متراکم شدن مزانشیم برای ایجاد شعاع‌های انگشتی (digital rays) غضروفی و مرگ بافت بینابینی بین شعاع‌های انگشتی بستگی دارد (شکل ۳B,C-۱۲).

تکوین اندام‌های فوقانی و تحتانی مشابه هم است به جز اینکه شکل‌گیری اندام تحتانی تقریباً ۱ الی ۲ روز دیرتر از اندام فوقانی است. همچنین در طول هفته هفتم بارداری، اندام‌ها در جهت‌های مختلف می‌چرخند. اندام فوقانی ۹۰ درجه به سمت خارج می‌چرخد به طوری که عضلات اکستنسور در سطح طرفی و خلفی و انگشتان شست دست‌ها رو به خارج قرار می‌گیرند، در حالی که اندام تحتانی تقریباً ۹۰ درجه رو به داخل می‌چرخد و عضلات اکستنسور در سطح قدامی و انگشت شست پا رو به سمت داخل قرار می‌گیرد.

همان‌طور که نمای بیرونی شکل می‌گیرد، مزانشیم در جوانه‌ها شروع به متراکم‌شدن کرده و به کندروسیت‌ها تمایز می‌یابد (شکل ۴-۱۲). در هفته ششم تکوین، اولین **مدل‌های غضروف هیالین** (شفاف) که استخوان‌های اندام‌ها را می‌سازند، توسط این کندروسیت‌ها ساخته می‌شوند (شکل‌های ۴-۱۲ و ۵-۱۲). مفاصل به هنگام توقف غضروف‌سازی، در تراکم‌های غضروفی ساخته می‌شوند و تشکیل یک بخش با عنوان

Scanned by CamScanner

@medicaluniversity

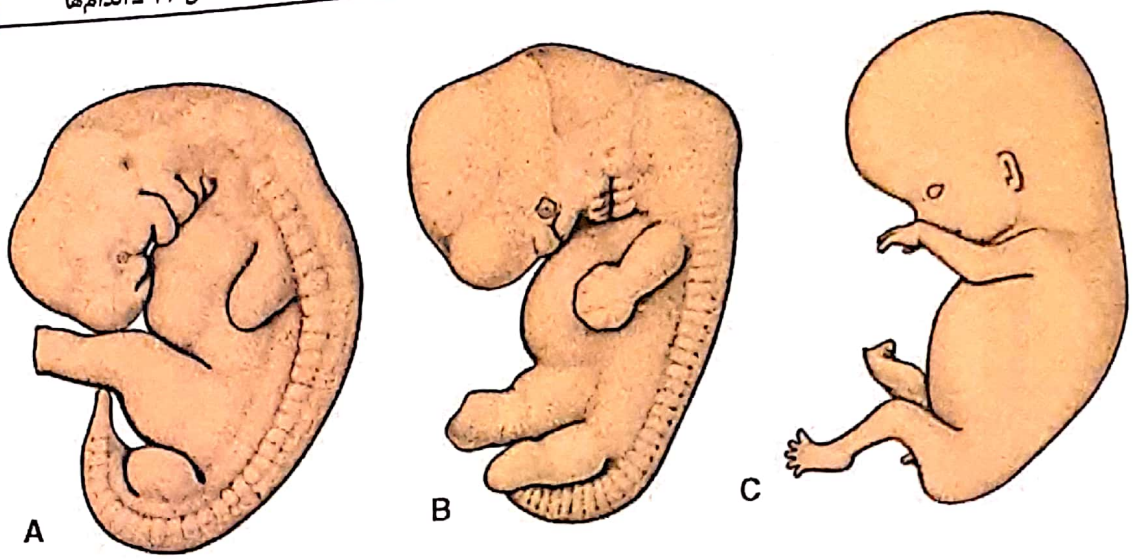

شکل ۱-۱۲. تکوین جوانه‌های اندامی در رویان انسان. **A.** در ۵ هفتگی. **B.** در ۶ هفتگی. **C.** در ۸ هفتگی. تکوین اندام تحتانی ۲-۱ روز، از اندام فوقانی دیرتر است.

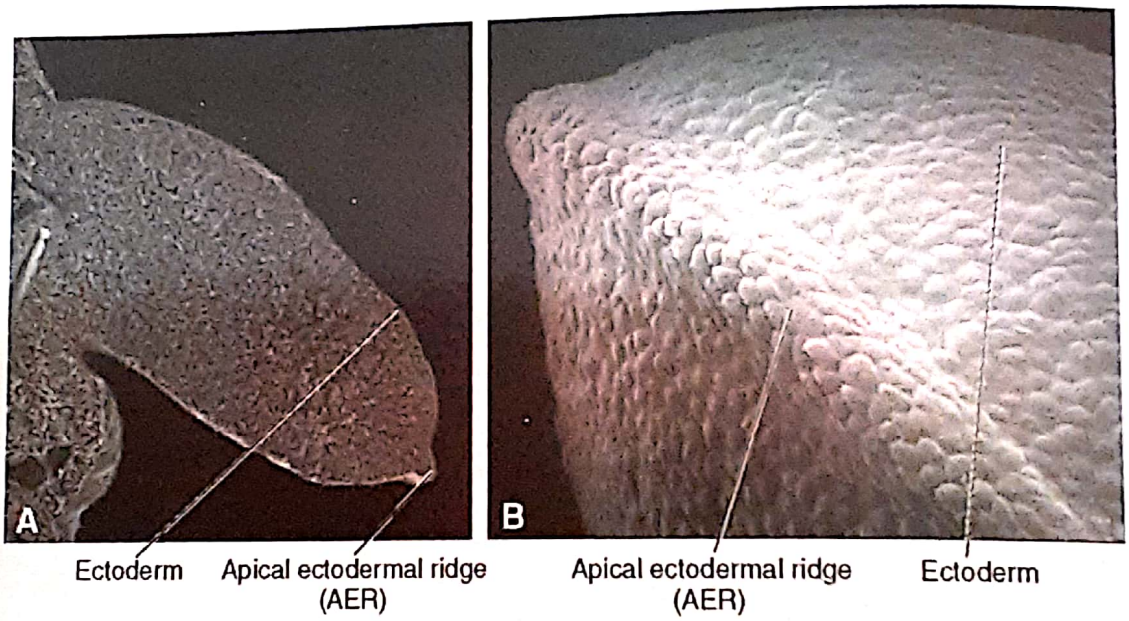

شکل ۲-۱۲. A. مقطع طولی از جوانه اندامی رویان جوجه. در این تصویر هسته مزانشیمی پوشیده شده با لایه‌ای از اکتودرم دیده می‌شود. در کنار دیستال اندام ضخیم می‌شود تا AER را بسازد. در انسان‌ها، این اتفاق در طول هفته پنجم تکوین اتفاق می‌افتد. **B.** نمای بیرونی اندام جوجه با بزرگ‌نمایی بالا، اکتودرم و ناحیه تخصصی شده در نوک اندام را که ستیغ اکتودرمی رأسی (AER) نامیده می‌شود، نشان می‌دهد.

بین ناحیه‌ای مفصلی (joint interzone) القا می‌شود. تعداد و تراکم سلول‌ها در این ناحیه زیاد می‌شود و سپس با مرگ سلولی، حفره مفصلی شکل می‌گیرد. سلول‌های اطراف به کپسول مفصلی تمایز می‌یابند. عوامل تنظیم کننده موقعیت مفاصل مشخص نیستند اما به نظر می‌رسد مولکول WNT14 ترشح شده، پیام القا کننده باشد.

استخوانی‌شدن استخوان‌های اندام‌ها **(استخوانی‌شدن داخل غضروفی)** با پایان دوره رویانی شروع می‌شود. **مراکز استخوانی شدن** اولیه در هفته دوازدهم تکوین در تمام استخوان‌های اندام‌ها وجود دارند. استخوان‌سازی داخل غضروفی به تدریج از مرکز اولیه در تنه یا **دیافیز** (dyaphysis) استخوان به سمت انتهاهای الگوی غضروفی پیش می‌رود (شکل ۵-۲).

در هنگام تولد دیافیز استخوان معمولاً به طور کامل

Scanned by CamScanner

@medicaluniversity

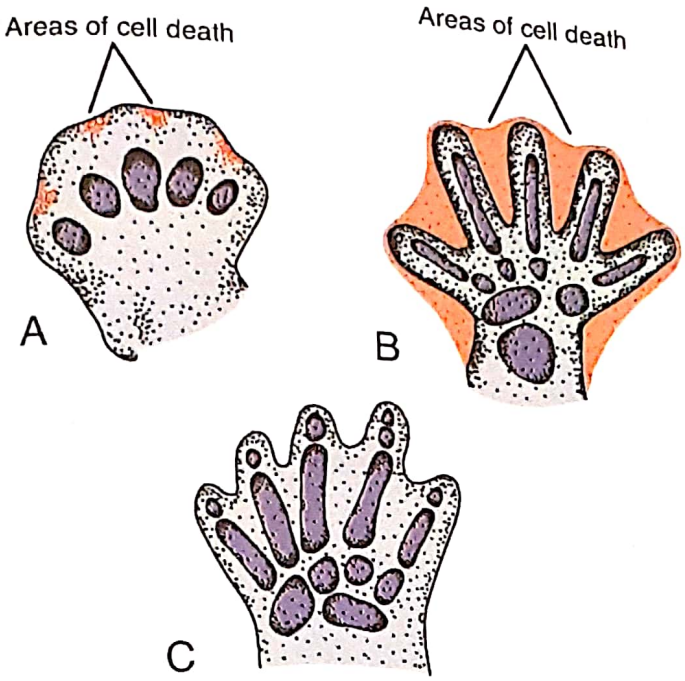

شکل ۳-۱۲. تصویر شماتیک دست انسان. **A.** در روز ۴۸. مرگ سلولی در ستیغ اکتودرمی رأسی (AER) یک ستیغ جدا برای هر انگشت به وجود می‌آورد. **B.** در روز ۵۱. مرگ سلولی در فضاهای بین انگشتی باعث جدا شدن انگشتان می‌شود. **C.** در روز ۵۶. انگشتان به طور کامل جدا شده‌اند

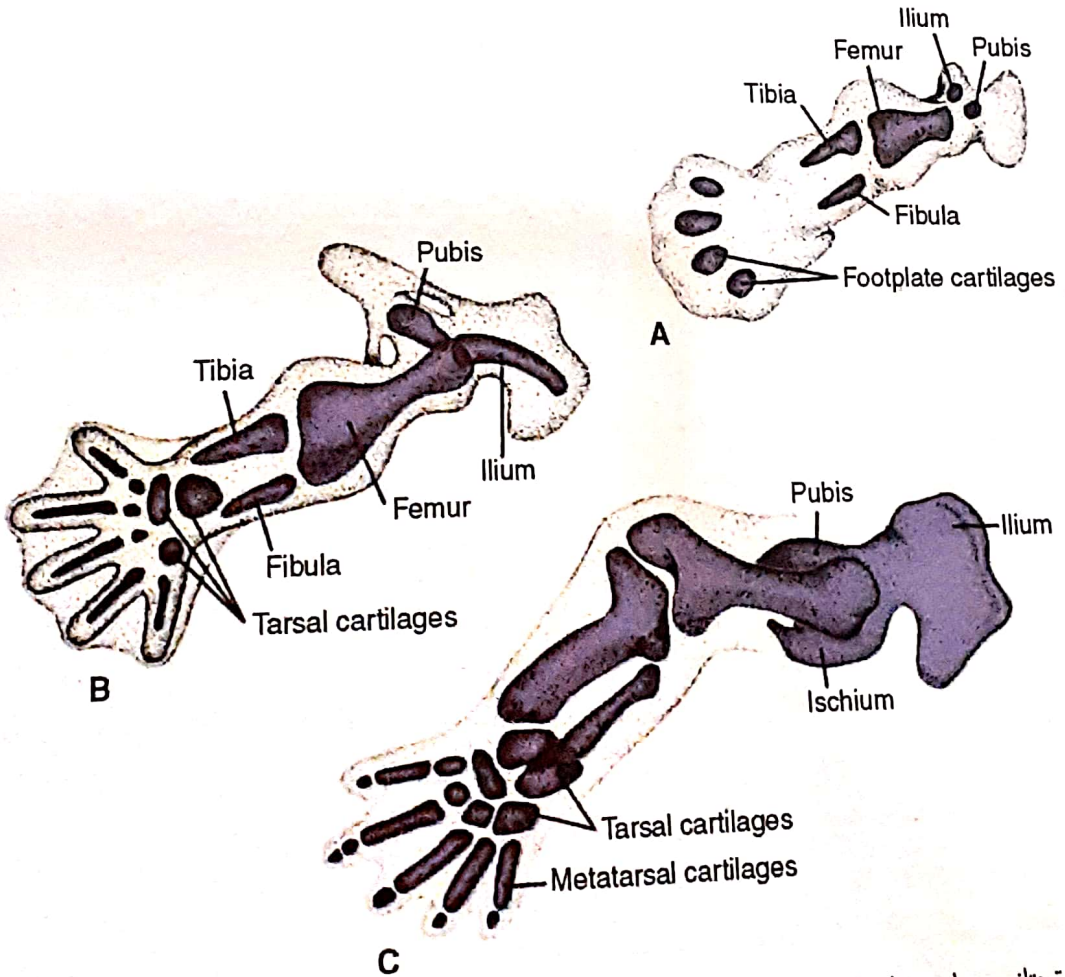

شکل ۴-۱۲. A. اندام تحتانی رویان در ابتدای هفته ششم که اولین مدل‌های غضروفی هیالینی را نشان می‌دهد. **C,B.** تشکیل کامل مدل‌های غضروفی به ترتیب در پایان هفته ششم و آغاز هفته هشتم تکوین.

Scanned by CamScanner

@medicaluniversity

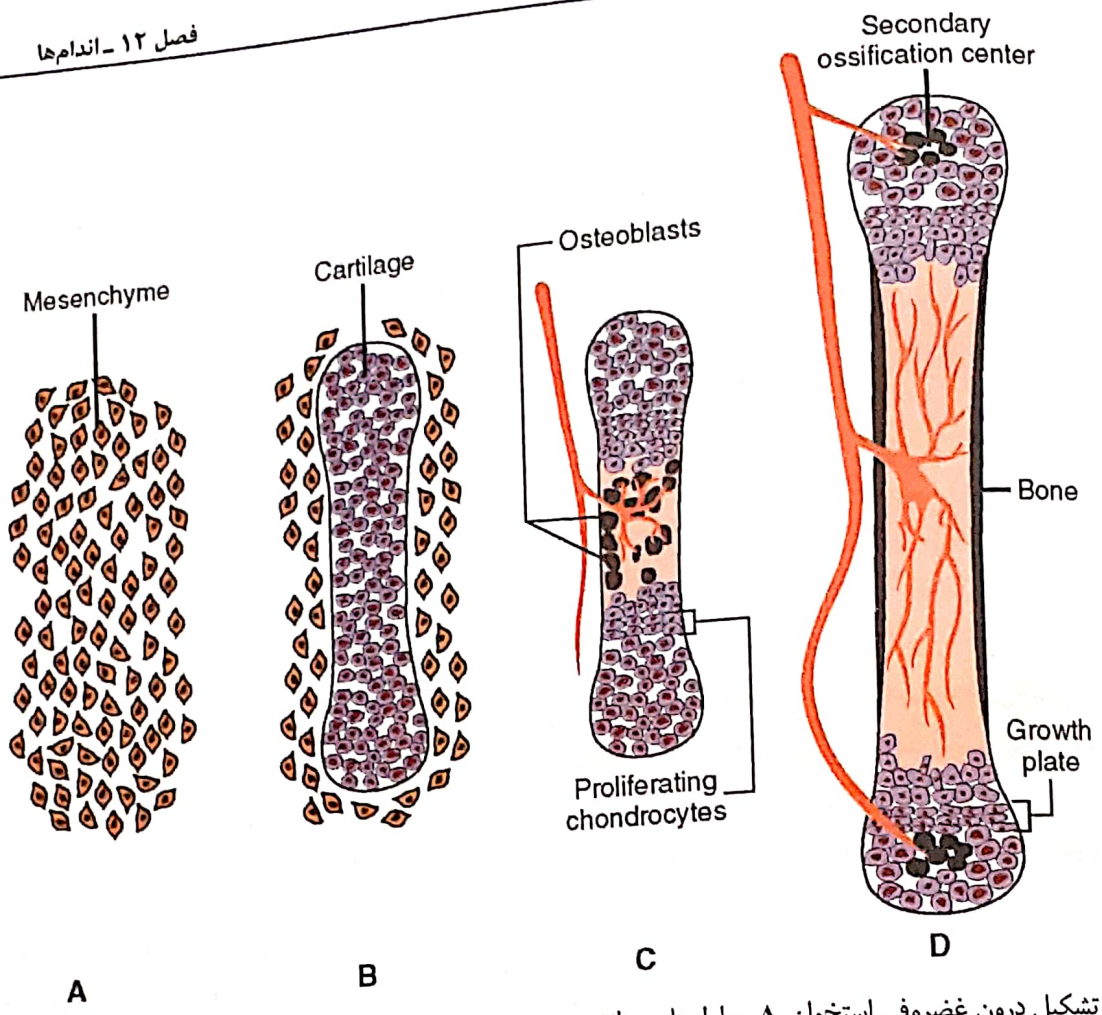

شکل ۵-۱۲. تشکیل درون غضروفی استخوان. **A.** سلول‌های مزانشیمی شروع به تراکم و تمایز به کندروسیت‌ها می‌کنند. **B.** کندروسیت‌ها یک مدل غضروفی برای استخوان آینده می‌سازند. **D,C.** عروق خونی به مراکز الگوی غضروفی هجوم آورده و استئوبلاست‌ها (سلول‌های سیاه) را به آن محل آورده و تزاید سلول‌های کندروسیتی را به انتهاهای (اپی‌فیزهای) استخوان‌ها محدود می‌کنند. کندروسیت‌های سمت تنه (دیافیز) دچار هایپرتروفی و آپوپتوز می‌شوند، به طوری که ماتریکس اطراف را نیز مینرالیزه [معدنی] می‌کنند. استئوبلاست‌ها به ماتریکس مینرالیزه شده متصل می‌شوند و ماتریکس استخوانی را رسوب می‌دهند. بعداً همان طور که عروق خونی به اپی‌فیز هجوم می‌آورند، مراکز استخوان‌سازی ثانویه شکل می‌گیرند. رشد استخوان‌ها با تکثیر کندروسیت‌ها در صفحات رشد حفظ می‌شود.

استخوانی شده است اما دو انتها یا **اپی‌فیزها** (epiphyses) هنوز غضروفی هستند. با این وجود کمی بعدتر مراکز استخوان‌سازی در اپی‌فیزها ظاهر می‌شوند. موقتاً یک صفحهٔ غضروفی بین مراکز استخوان‌سازی دیافیزی و اپی‌فیزی باقی می‌ماند. این صفحه، صفحه اپی‌فیزی (epiphyseal plate) نام داشته و نقش مهمی در رشد طولی استخوان‌ها ایفا می‌کند. استخوانی‌شدن داخل غضروفی در دو سوی این صفحه پیش می‌رود (شکل ۵-۱۲). وقتی استخوان طول نهایی خود را کسب کرد، صفحات اپی‌فیزی محو شده و اپی‌فیزها با تنه استخوان یکی می‌شوند.

در استخوان‌های بلند، یک صفحه اپی‌فیزی در هر انتها وجود دارد ولی در استخوان‌های کوچک‌تر مثل بند انگشتان این صفحه تنها در یک انتها وجود دارد. در استخوان‌های نامنظم مثل مهره‌ها نیز یک یا چند مرکز اولیه استخوان‌سازی و معمولاً چندین مرکز ثانویه وجود دارند.

تشکیل **مفاصل سینوویال** (synovial joints) همزمان با آغاز تراکم مزانشیمی جهت ساخت غضروف شروع می‌شود. بنابراین در ناحیه بین پیش‌سازهای استخوانی غضروفی که منطقه **بین ناحیه‌ای** (interozne) نامیده می‌شود (به عنوان مثال بین فمور و تیبیا در محل مفصل زانو)، مزانشیم متراکم شده، به بافت لیفی متراکم تمایز می‌یابد. سپس این بافت لیفی، غضروف مفصلی (articular cartilage) [غضروف پوشاننده

Scanned by CamScanner

@medicaluniversity

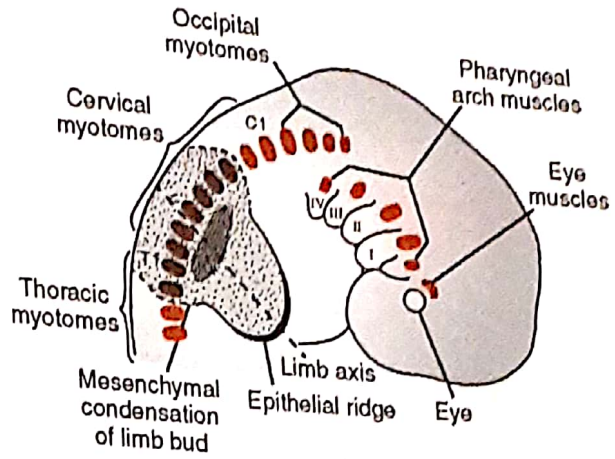

شکل ۶-۱۲. سلول‌های عضلانی برای اندام‌ها از سومیت‌ها (در قطعات خاصی) مشتق می‌شوند. این قطعات برای اندام فوقانی C5-T2 و برای اندام تحتانی L2-S2 هستند. در نهایت عضلات از بیش از یک قطعه به وجود می‌آیند و الگوی قطعه‌ای اولیه از بین می‌رود.

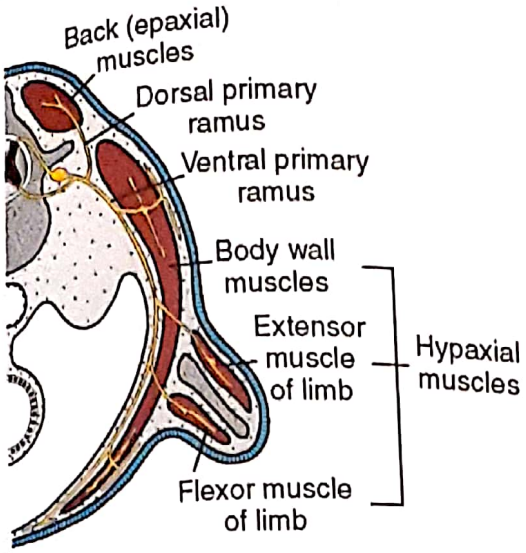

شکل ۷-۱۲. سلول‌های عضلانی که به سمت اندام‌ها می‌روند به دو کمپارتمنت پشتی (اکستنسور) و شکمی (فلکسور) تقسیم می‌شوند. عضلات توسط شاخه‌های اولیه شکمی (قدامی) عصب‌دهی می‌گردند. این شاخه‌ها به دو شاخه پشتی و شکمی تقسیم شده و وارد کمپارتمنت مخصوص به خود می‌شوند. در نهایت شاخه‌های انشعابات پشتی و شکمی به هم پیوسته و اعصاب بزرگ پشتی و شکمی را به وجود می‌آورند.

انتهاهای دو استخوان مجاور]، **غشاهای سینوویال** (synovial membranes)، **منیسک‌ها** (menisci) و **رباط‌های** (ligaments) داخل کپسول مفصلی (به طور مثال رباط‌های صلیبی قدامی و خلفی در مفصل زانو) را می‌سازد. **کپسول مفصلی** (joint capsule) از سلول‌های مزانشیمی اطراف منطقه بین ناحیه‌ای مشتق می‌شود. **مفاصل لیفی** (fibrous joints) [به طور مثال درزها در جمجمه] نیز از منطقه بین ناحیه‌ای ایجاد می‌شود. منتهی در اینجا این منطقه به صورت یک ساختار لیفی متراکم باقی می‌مانند.

■ عضلات اندام‌ها

عضلات اندام‌ها از سلول‌های پشتی ـ طرفی (دورسولترال) سومیت‌ها ایجاد می‌شوند. این سلول‌ها به اندام‌ها مهاجرت کرده و عضلات را می‌سازند. این اجزای عضلانی در ابتدا به علت مشتق شدن از سومیت‌های مربوط به خود، حالت قطعه‌ای دارند (شکل ۶-۱۲). با این وجود با طویل شدن جوانه‌های اندامی، در ابتدا بافت عضله به دو جزء فلکسور و اکستنسور تقسیم می‌شود (شکل ۷-۱۲). سپس تقسیمات و ادغام‌های دیگری نیز صورت می‌گیرد به طوری که ممکن است تک‌تک عضلات از بیش از یک قطعه [سومیت] به وجود بیایند. مجموعه الگوهای نهایی عضلات توسط بافت همبند مشتق شده از مزودرم صفحه جانبی تعیین می‌گردد.

جوانه‌های اندام فوقانی مقابل پنج قطعه گردنی تحتانی و دو قطعه سینه‌ای فوقانی (شکل ۶-۱۲) و جوانه‌های اندام تحتانی مقابل چهار قطعه کمری تحتانی و دو قطعه خارجی فوقانی قرار دارند. به محض تشکیل جوانه‌ها، شاخه‌های اولیه شکمی (ventral primary rami) از اعصاب نخاعی مربوطه وارد بافت مزانشیم می‌شوند. در ابتدا هر شاخه شکمی به زیرشاخه‌های پشتی و شکمی (dorsal and ventral branches) [مربوط به قطعه نخاعی خود] تقسیم می‌شود. اما پس از مدت زمان اندکی، این زیرشاخه‌های پشتی و شکمی با هم یکی شده و اعصاب پشتی و شکمی بزرگی را می‌سازند (شکل ۷-۱۲). در نتیجه **عصب رادیال** (radial nerve) که به عضلات اکستنسور عصب‌دهی می‌کند از اجتماع زیرشاخه‌های قطعه‌ای پشتی و **اعصاب اولنار** (ulnar) و **مدین** (median) که عضلات فلکسور را عصب می‌دهند، از اجتماع زیرشاخه‌های شکمی تشکیل می‌شوند. بلافاصله پس از اینکه این اعصاب وارد

Scanned by CamScanner

@medicaluniversity

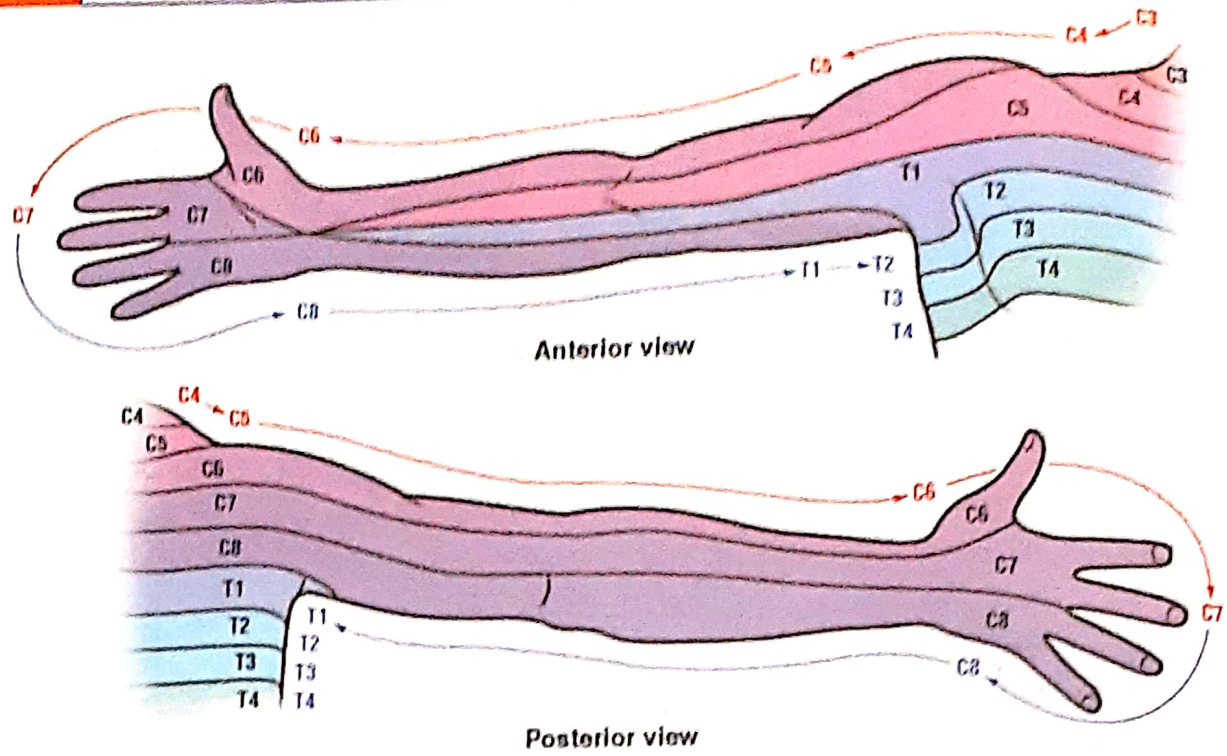

شکل ۸-۱۲. اندام فوقانی به همراه عصب‌دهی حسی به درماتوم‌های نشان داده شده. توجه کنید که عصب‌دهی حس اندام الگوی قطعه‌ای خود را حفظ کرده‌اند. این الگو نشان‌دهنده منشأ جنین‌شناختی هر درماتوم و عصب‌دهی آن است.

جوانه اندام‌ها شدند، ارتباط نزدیکی با تراکم‌های مزودرمی در حال تمایز برقرار می‌کنند. این تماس اولیه بین سلول‌های عصبی و عضلانی، پیش‌نیاز تمایز عملکردی کامل آنها است.

اعصاب نخاعی علاوه بر اینکه نقش مهمی در تمایز و عصب‌دهی حرکتی عضلات اندام‌ها بازی می‌کنند، **عصب‌دهی حسی درماتوم‌ها** را نیز به عهده دارند. علیرغم اینکه الگوی درماتومی اولیه در اثر رشد و چرخش اندام‌ها تغییر می‌کند، اما در فرد بالغ نیز همچنان می‌توان توالی منظم درماتوم را مشاهده کرد (شکل ۸-۱۲).

تنظیم مولکولی تکوین اندام‌ها

قرارگیری اندام‌ها در محور سری ـ دمی (craniocaudal axis) در نواحی جانبی رویان توسط **ژن‌های HOX** (HOX genes) که در طول این محور بیان می‌شوند، تنظیم می‌گردد. این ژن‌های **هومئوباکس** (homeobox) در الگوهای دارای همپوشانی با هم از سر تا دم، با وجود برخی حدود سری (cranial limits) بیشتر در مقایسه با بقیه نواحی، بیان می‌شوند (فصل ۶ را ببینید). برای مثال، حد سری بیان **HOXB8** در کنار سری (کرانیال) اندام فوقانی است و بیان اشتباه این ژن مکان اندام‌ها را تغییر می‌دهد. اختصاصی شدن اندام فوقانی (forelimb) توسط عامل رونویسی **TBX5** و اختصاصی‌شدن اندام تحتانی (hind limb) توسط **TBX4** تنظیم می‌شود.

وقتی موقعیت در طول محور سری ـ دمی مشخص شد، باید رشد در طول محورهای پروگزیمال ـ دیستال، قدامی ـ خلفی و پشتی ـ شکمی تنظیم شود (شکل ۹-۱۲). بیرون‌زدن اندام فاکتور رشد فیبروبلاست ۱۰ (FGF10) مترشحه از سلول‌های مزودرم صفحه جانبی آغاز می‌شود (شکل ۹A-۱۲). وقتی بیرون‌زدگی شروع شد، پروتئین‌های شکل دهنده استخوان (BMPs) که در اکتودرم شکمی بیان می‌شوند، شکل‌گیری AER را توسط پیام‌رسانی از طریق ژن هومئوباکس *MSX2* القاء می‌کنند. بیان ژن *RADICAL FRINGE* (هومولوگ ژن *fringe* مگس سرکه) در نیمه پشتی اکتودرم اندام، موقعیت AER را به نوک دیستال اندام‌ها محدود می‌کند. این ژن بیان **SER2** (هومولوگ ژن *serrate* مگس سرکه) را در مرز بین سلول‌هایی که ژن *RADICAL FRINGE* را بیان می‌کنند و آنهایی که بیان نمی‌کنند، القاء می‌کند. در این مرز است که

Scanned by CamScanner

@medicaluniversity

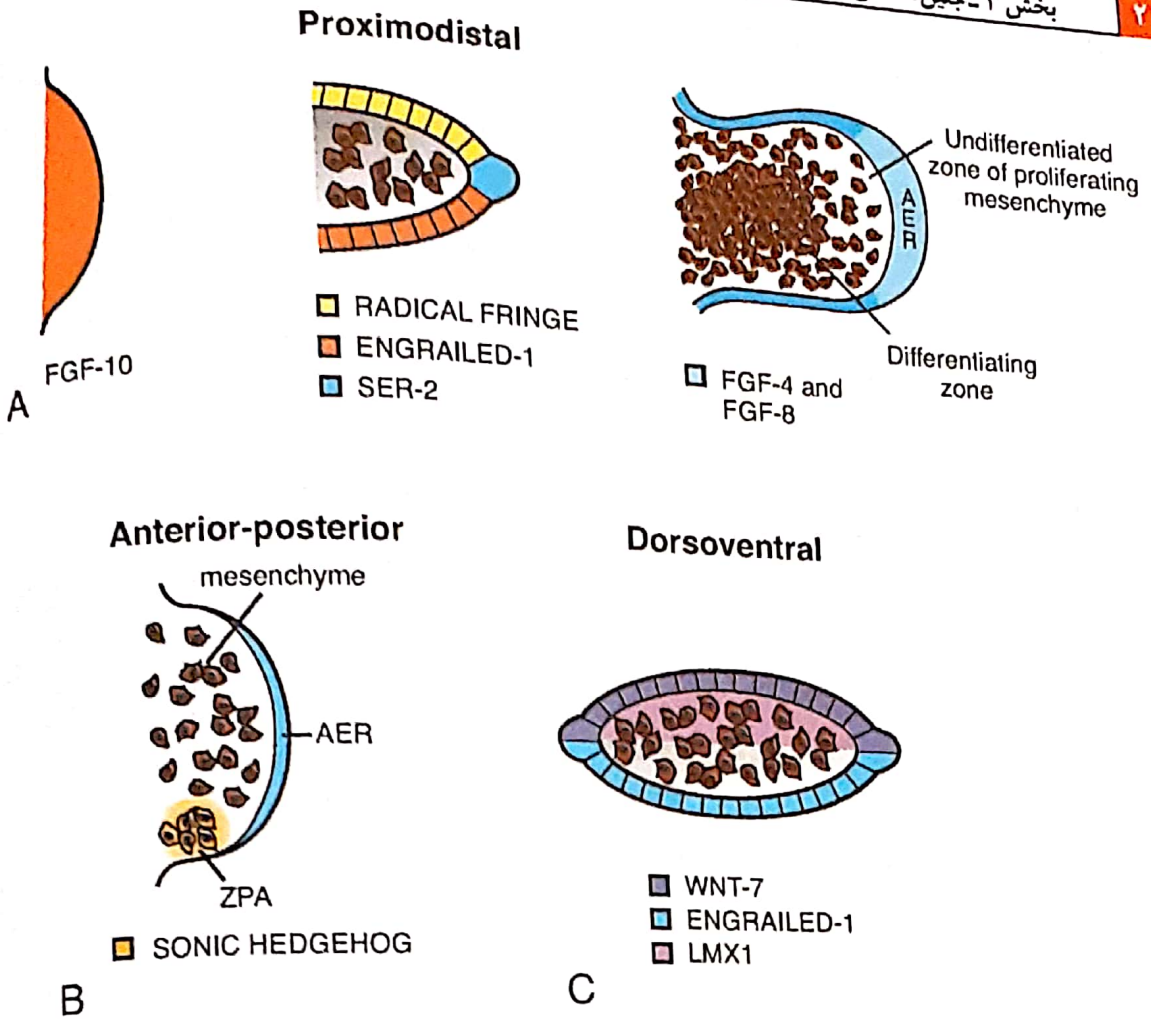

شکل ۹-۱۲. تنظیم مولکولی سازمان‌دهی و رشد اندام. **A.** بیرون‌زدن اندام با اثر FGF10 مترشحه توسط مزودرم صفحه جانبی در نواحی سازنده اندام شروع می‌شود. وقتی رشد رو به بیرون شروع شد، AER توسط BMPها القاء می‌شود و توسط ژن *Radical fringe* که در اکتودرم پشتی بیان می‌شود، به موقعیت خود محدود می‌شود. در عوض بیان این ژن، بیان *SER2* را در سلول‌های مقعصد القاء می‌کند تا AER را بسازد. بعد از اینکه AER مشخص شد، FGF4 و FGF8 از AER برای حفظ ناحیه پیشرفت (سلول‌های مزانشیمی مجاور لبه که به سرعت در حال تزاید هستند) بیان می‌شوند. **B.** الگوی قدامی ـ خلفی اندام توسط سلول‌ها در ZPA در کنار خلفی تنظیم می‌شود. این سلول‌ها اسید رتینوئیک (ویتامین A) تولید می‌کنند. اسید رتینوئیک هم بیان SHH (تنظیم کننده الگودهی و سازمان‌دهی) را آغاز می‌کند. **C.** محور اندامی پشتی ـ شکمی توسط *WNT7a* که در اکتودرم پشتی بیان می‌شود، هدایت می‌گردد. این ژن بیان عامل رونویسی *LMX1* را در مزانشیم پشتی القاء می‌کند و این سلول‌ها را به سلول‌های پشتی تبدیل می‌کند.

AER شکل می‌گیرد. در شکل‌گیری این مرز، بیان **ENGRAILED-1** در سلول‌های اکتودرم شکمی کمک کننده است، زیرا این ژن بیان *RADICAL FRINGE* را مهار می‌کند (شکل ۹A-۱۲). بعد از اینکه AER ایجاد شد، **FGF4** و **FGF8** را بیان می‌کند که **ناحیهٔ تمایز نیافته** (تجمعی از سلول‌های مزانشیمی مجاور AER که به سرعت در حال تزاید هستند) را حفظ می‌کنند (شکل ۹A-۱۲). سپس رشد دیستال اندام با این سلول‌هایی که سریع در حال تزاید بوده و تحت تأثیر FGFها هستند، متأثر می‌گردد. با ادامه رشد، سلول‌های مزانشیمی در انتهای پروگزیمال ناحیهٔ تمایز نیافته، دیگر تحت تأثیر پیام‌ها از سوی FGFs نیستند ولی در عوض تحت کنترل سایر مولکول‌های پیام‌رسان شروع به تمایز می‌کنند (شکل ۱۰-۱۲). برای مثال **اسید رتینوئیک** (retinoic acid) [که در سلول‌های مزانشیمی پهلو (flank) ساخته می‌شود]، به عنوان یک مورفوژن عمل کرده و یک آبشار ژنتیکی را برای اختصاصی شدن و تمایز استیلوپد، آغاز می‌کند. یک ژن مارکر

Scanned by CamScanner

@medicaluniversity

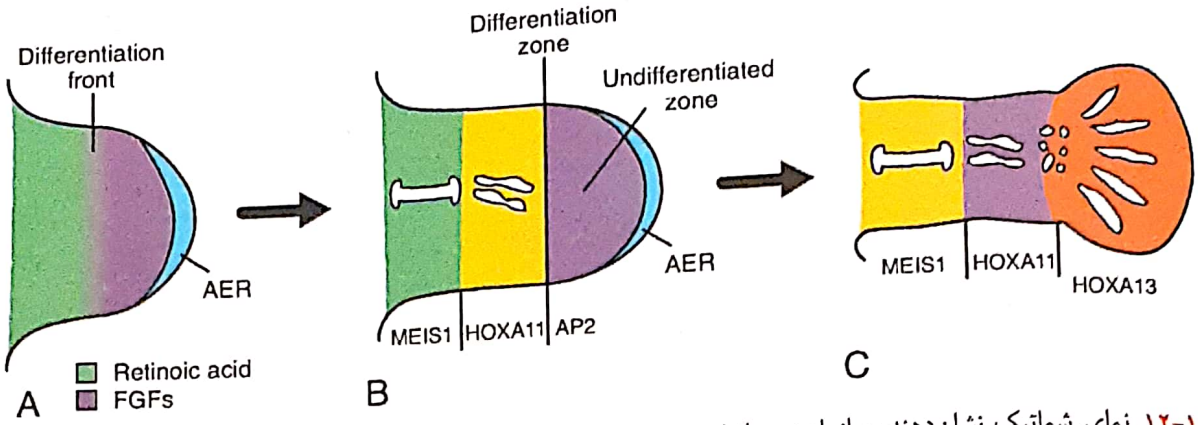

شکل ۱۰-۱۲. نمای شماتیک نشان‌دهنده سازمان‌دهی اندام در امتداد محور پروگزیمال ـ دیستال. **A.** در مراحل اولیه رشد اندام، سلول‌های زیر AER در اثر مواجهه با FGFs مترشحه از AER، در وضعیت تمایز نیافته با سرعت تکثیر بالا (منطقه تمایز نیافته) باقی می‌مانند. ولی در عوض سلول‌هایی که دورتر از AER هستند در معرض اسید رتینوئیک (مترشحه از سلول‌های مزانشیمی مجاور) قرار می‌گیرند. این دو جمعیت سلولی در محل تمایز به هم می‌رسند. **B.** با ادامه رشد، سلول‌های پروگزیمال تحت تأثیر اسید رتینوئیک و آبشار ژنتیکی به استیلوپد تمایز می‌یابند. زمانی که این روند اتفاق می‌افتد، محل تمایز به دیستال جابه‌جا شده و تحت تأثیر SHH و سایر ژن‌ها قرارگرفته و زئوگوپد تمایز می‌یابد. **C.** در نهایت ترشح FGFs از AER خاتمه یافته و ارتوپد تمایز می‌یابد. زمانی که AER فعال است، ژن مارکر (marker gene) برای منطقه تمایز نیافته، عامل رونویسی *AP2* **(B)** است. این ژن نقش مهمی در حفظ ترشح FGF توسط AER بازی می‌کند. ژن‌های مارکر برای سه منطقه اندام تمایز یافته **(C)** شامل MEIS1 (استیلوپد)، HOXA11 (زئوگوپد) و HOX13 (اتوپد) می‌باشند.

(marker gene) برای این ناحیه، عامل رونویسی *MEIS1* است که احتمال دارد در این روند شرکت کند. در تمایز نواحی زئوگوپد و اتوپد، ژن‌های دیگری و *SONIC HEDGEHOG (SHH)* دخیل هستند. ژن‌های مارکر برای زئوگوپد *HOXA11* و برای اتوپد *HOXA13* می‌باشند (شکل ۱۰-۱۲C). با اینکه هنوز مشخص نیست که آیا این مارکرها نقشی در روند تمایز بازی می‌کنند یا نه، ولی ژن‌های *HOX* به طور عمومی نقش حیاتی در الگودهی استخوان‌های اندام‌ها دارند.

سازماندهی محور قدامی ـ خلفی اندام توسط ناحیه‌ای با فعالیت قطبی کننده (zone of polarizing activity: ZPA) تنظیم می‌شود. این ناحیه خوشه‌ای از سلول‌ها در کنار خلفی اندام در نزدیکی AER است (شکل ۹B-۱۲). این سلول‌ها، **SHH** را ترشح می‌کنند. **SHH** یک مورفوژن شرکت کننده در اختصاصی شدن و ایجاد محور قدامی ـ خلفی است. به طور مثال انگشتان دست در ترتیب صحیحی ظاهر می‌شوند به طوری که انگشت شست در سمت رادیال (قدامی) قرار می‌گیرد. با ادامه رشد اندام، ZPA به سمت دیستال جابجا می‌شود تا در نزدیکی کنار خلفی AER باقی بماند. بیان نامناسب SHH در

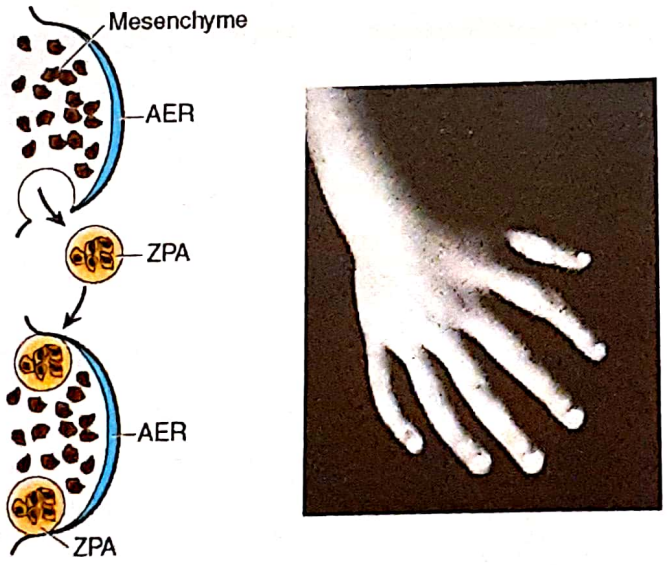

شکل ۱۱-۱۲. روند آزمایشگاهی پیوند ZPA جدید از یک جوانه اندامی به جوانه دیگر در جنین جوجه. نتیجه ایجاد اندامی با دوگانگی (تقارن) آینه‌ای انگشتان (بسیار شبیه انگشتان مجاور) است. این اتفاق نقش ZPA را در تنظیم الگوی قدامی ـ خلفی اندام نشان می‌دهد. پروتئین sonic-hedgehog مولکولی است که توسط ZPA برای اعمال این تنظیم ترشح می‌شود.

Scanned by CamScanner

@medicaluniversity

حاشیه قدامی اندام (که ZPA در کنار خلفی آن به طور طبیعی بیان می‌شود)، باعث ایجاد یک دو برابرشدگی (تقارن) آینه‌ای (mirror image duplication) ساختارهای اندام می‌شود (شکل ۱۱-۱۲).

محور پشتی ـ شکمی نیز توسط BMPها در اکتودرم شکمی تنظیم می‌شود. BMPها بیان عامل رونویسی *EN1* را القاء می‌کنند. EN1 نیز بیان *WNT7a* را مهار می‌کند و بیان آن را به اکتودرم پشتی اندام محدود می‌کند. WNT7a یک عامل ترشحی است که بیان *LMX1* (عامل رونویسی حاوی یک بخش هومئو [homeodomain]) را در مزانشیم پشتی القاء می‌کند (شکل ۹C-۱۲). *LMX1* سلول‌ها را اختصاصی می‌کند تا "پشتی" شوند و اجزاء پشتی ـ شکمی را مشخص می‌کند. علاوه بر آن، *WNT7a* بیان *SHH* را در ZPA حفظ می‌کند و از این رو به طور غیرمستقیم الگوی قدامی ـ خلفی را نیز تحت تأثیر قرار می‌دهد. این دو ژن در مسیرهای پیام‌رسانی در مگس سرکه نیز از لحاظ عملکردی به یکدیگر وابستگی دارند که این برهم‌کنش‌ها در مهره‌داران نیز حفظ شده است. در اصل همه ژن‌های الگو دهنده در اندام، حلقه‌های فیدبکی دارند. بنابراین FGFها در AER، باعث فعالیت *SHH* در ZPA می‌شوند، در حالی که *WNT7a* پیام‌رسانی SHH را حفظ می‌کند که این مسئله نیز می‌تواند بیان FGF را در AER تنظیم کند.

هر چند که ژن‌های الگو دهنده محورهای اندامی مشخص شده است ولی ژن‌های *HOX* نوع و شکل استخوان‌های اندام را تنظیم می‌کنند. بنابراین بیان ژن *HOX* وابسته به بیان ترکیبی *SHH*، *FGF* و *WNT7a* است. این بیان ترکیبی باعث بیان *HOX* در سه مرحله در اندام‌ها متناسب با نواحی پروگزیمال (استیلوپد [stylopod]: هومروس و فمور)، میانی (زئوگوپد [zeugopod]: رادیوس/ اولنا؛ تیبیا/ فیبولا) و دیستال (اتوپد [autopod]: دست و پا) می‌شود. ژن‌های خوشه‌های *HOXA* و *HOXD* اولین تعیین کننده‌ها در اندام‌ها برای الگودهی استخوان‌ها هستند. بنابراین ممکن است بیان نامناسب هر یک از این دو ژن منجر به کوتاهی اندام و مضاعف (دوگانه) شدن قدامی ـ خلفی (anterior-posterior duplication) شود. به طور مشابهی در محور سری ـ دمی رویان، الگوهای بیان ژن‌های HOX با هم همپوشانی دارند تا شکل‌گیری الگودهی را تنظیم کنند. عواملی که اندام فوقانی را در مقابل اندام تحتانی متمایز می‌کنند شامل عوامل رونویسی *TBX5* (اندام‌های فوقانی) و *TBX4* همراه با *PITX1* (اندام‌های تحتانی) هستند.

نکات بالینی

سن استخوانی

رادیولوژیست‌ها از ظهور مراکز استخوان‌سازی مختلف برای مشخص کردن اینکه کودک به سن بلوغ مناسب رسیده است یا خیر، استفاده می‌کنند. اطلاعات کاربردی درباره **سن استخوانی** (bone age) از بررسی‌های استخوانی شدن دست‌ها و مچ‌های کودکان به دست می‌آید. آنالیز پیش از تولد استخوان‌های جنین توسط سونوگرافی، اطلاعاتی درباره رشد جنین و سن بارداری ارایه می‌دهد.

نواقص اندامی

ناهنجاری‌های اندامی تقریباً در ۶ مورد از هر ۱۰,۰۰۰ تولد زنده اتفاق می‌افتد که در ۳/۴ مورد در هر ۱۰,۰۰۰ تولد، اندام فوقانی و ۱/۱ مورد در هر ۱۰,۰۰۰ تولد، اندام تحتانی درگیر می‌شود. این نواقص اغلب با سایر نواقص هنگام تولد که دستگاه‌های جمجمه‌ای ـ صورتی، قلبی و ادراری ـ تناسلی را درگیر می‌کنند، همراه هستند. ناهنجاری‌های اندام‌ها به شدت متنوع هستند و ممکن است با عدم وجود نسبی (مروملیا [meromelia]) یا کامل (آملیا [amelia]) یک یا چند اندام ظاهر شوند (شکل ۱۲A-۱۲). گاهی اوقات استخوان‌های بلند وجود ندارند و دست‌ها و پاهای رشد نیافته توسط استخوان‌های کوچک نامنظم به تنه متصل شده‌اند (**فوکومليا** [phocomelia]؛ شکلی از مروملیا) (شکل ۱۲B-۱۲). گاهی اوقات همهٔ قطعات اندام‌ها وجود دارند اما به طور غیرطبیعی کوتاه هستند (میکرومليا [micromelia]).

با وجود اینکه این ناهنجاری‌ها نادر و عمدتاً ارثی هستند، ولی مواردی از نواقص اندامی القاء شده توسط تراتوژن‌ها ثبت شده‌اند. برای مثال تعداد زیادی از کودکان در بین سال‌های ۱۹۵۷ تا ۱۹۶۲ با نقص اندام متولد شدند. تعداد زیادی از مادران این نوزادان **تالیدومید** (دارویی که به عنوان قرص خواب‌آور و ضد تهوع استفاده می‌شد) مصرف کرده بودند. به تبع آن معلوم شد که تالیدومید سندرم خاصی از بدشکل‌ها که شامل

Scanned by CamScanner

@medicaluniversity



شکل ۱۲-۱۲. **A.** کودک با آملیای یکطرفه و نقایص چندگانه در اندام فوقانی. **B.** بیمار مبتلا به نوعی از مروملیا که فوکوملیا گفته می‌شود. دست‌ها توسط استخوان‌های نامنظم به تنه متصل شده‌اند.

استخوان‌های بلند، آترزی روده‌ای و ناهنجاری‌های قلبی است را به وجود می‌آورد. مطالعات نشان می‌دهند که حساس‌ترین دوره برای ایجاد ناهنجاری‌های اندامی ایجاد شده در اثر تراتوژن‌ها، هفته‌های چهارم و پنجم بارداری است. از آنجایی که این دارو امروزه برای درمان بیماران سرطانی و ایدز استفاده می‌شود، در پخش این دارو دقت زیادی شده و از استفاده آن توسط زنان باردار جلوگیری می‌گردد.

دسته متفاوتی از نواقص اندامی انگشت‌ها را درگیر می‌کنند. گاهی اوقات انگشتان کوتاه می‌شوند **(براکی‌داکتیلی** (brachydactyly)؛ شکل ۱۲-۱۳A). اگر دو یا چند انگشت دست یا پا با هم یکی شوند به آن **سین‌داکتیلی** (syndactyly) می‌گویند (شکل ۱۲-۱۳B). به طور طبیعی مزانشیم بین انگشتان آینده در صفحات دستی و پایی با مرگ سلولی (آپوپتوز) برداشته می‌شود. در ۱ مورد از هر ۲۰۰۰ تولد، این روند صورت نمی‌گیرد و نتیجه آن یکی شدن دو یا چند انگشت است. به وجود انگشتان اضافیِ در دست یا پا، **پلی‌داکتیلی** (polydactyly) گفته می‌شود (شکل ۱۲-۱۳C). انگشتان اضافه اغلب ارتباطات عضلانی مناسب ندارند. ناهنجاری‌های پلی‌داکتیلی معمولاً دوطرفه هستند در حالی که عدم وجود یک انگشت **[اکترودداکتیلی** (ectrodactyly)] مثل شست، معمولاً یک‌طرفه اتفاق می‌افتد.

دست و پای شکاف‌دار (cleft hand and foot) شامل یک شکاف غیرطبیعی بین استخوان‌های متاکارپ چهارم و دوم و بافت‌های نرم است. استخوان‌های بند انگشت و متاکارپ سوم تقریباً همیشه وجود ندارند و ممکن است انگشت اشاره و شست و انگشتان چهارم و پنجم یکی شده باشند (شکل ۱۲-۱۳D). دو قسمت دست در مقابل هم قرار می‌گیرند.

تعدادی از جهش‌های ژنی بر روی اندام‌ها و گاهی بر روی سایر ساختارها اثر می‌گذارند (جدول ۱-۱۰ را ببینید). نقش ژن‌های *HOX* در تکوین اندام‌ها توسط دو فنوتیپ غیرطبیعی که با جهش در این ژن‌ها ایجاد می‌گردد، نشان داده شده است: جهش در *HOXA13*، **سندرم دست ـ پا ـ تناسلی** (hand-foot-genital syndrome) ایجاد می‌کند که با یکی شدن استخوان‌های کارپ و انگشتان کوچک کوتاه مشخص می‌شود. دختران مبتلا اغلب رحم تقسیم شده نسبی [دو شاخه (bicornuate)] یا کامل (didelphic) دارند و سوراخ پیشابراه در آنها موقعیتی غیرطبیعی دارد. پسران مبتلا ممکن است مبتلا به هیپوسپادیاس (hypospadias)

Scanned by CamScanner

@medicaluniversity

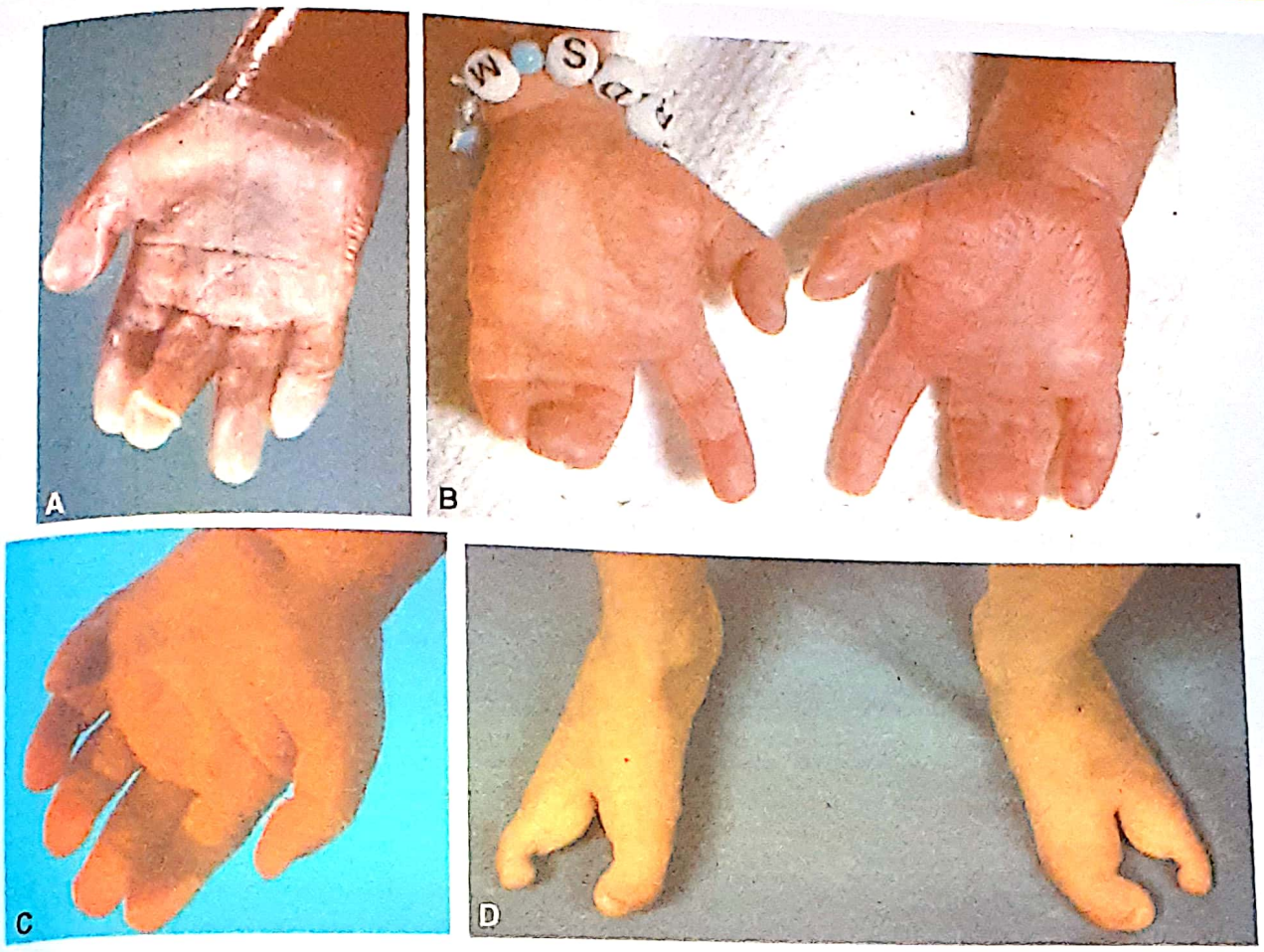

شکل ۱۳-۱۲. نواقص انگشتی. **A.** براکی‌داکتیلی، انگشتان کوتاه. **B.** سین‌داکتیلی، انگشتان به هم چسبیده. **C.** پلی‌داکتیلی، انگشتان اضافه. **D.** پای شکاف‌دار. هر یک از این نواقص می‌تواند دست یا پا یا هر دو را درگیر کند.

باشند. نقایص تناسلی به این دلیل است که *HOXA13* نقش مهمی در تکوین کلوآک به درون سینوس اوروژنیتال (ادراری ـ تناسلی) و مجرای مقعدی (anal canal) بازی می‌کند (فصل ۱۶ را ببینید). جهش در *HOXD13* ترکیبی از **سین‌داکتیلی و پلی‌داکتیلی (سین پلی‌داکتیلی** [synpolydactyly]) ایجاد می‌کند.

جهش‌های *TBX5* (کروموزوم 12q24.1) باعث ایجاد **سندرم هالت ـ اورام** (Holt-Oram syndrome) می‌شود. این سندرم با ناهنجاری‌های اندام فوقانی و نواقص قلبی همراه است. علایم ذکر شده نقش این ژن را در تکوین این ساختارها نشان می‌دهد. در واقع همهٔ انواع نقایص اندامی در اندام‌های فوقانی قابل مشاهده هستند که شامل فقدان انگشتان، چند انگشتی (پلی‌داکتیلی)، چسبیدن انگشتان به هم (سین‌داکتیلی)، فقدان رادیوس و هیپوپلازی هر یک از استخوان‌های اندام است. نقایص قلبی شامل نقص دیواره دهلیزی یا بطنی یا اختلالات هدایتی است.

استخوانی‌سازی ناکامل (osteogenesis imperfecta) با کوتاهی، خمیدگی و کاهش معدنی شدن (hypomineralization) استخوان‌های بلند اندام‌ها (که می‌توانند منجر به شکستگی شوند) و صلبیه آبی رنگ همراه است (شکل ۱۴-۱۲). انواع مختلفی از استخوان‌سازی ناکامل (استئوژنزیس ایمپرفکتا) وجود دارد که می‌تواند از احتمال کم شکستگی در یک فرد تا شکستگی‌های شدید کشنده در دوران نوزادی متنوع باشد. در اکثر موارد جهش‌های غالب در ژن‌های *COL1A1* یا *COL1A2* که در تولید **کلاژن نوع I** دخیل هستند، باعث ایجاد این ناهنجاری‌ها می‌شوند.

سندرم مارفان (Marfan syndrome) به علت جهش در

Scanned by CamScanner

@medicaluniversity

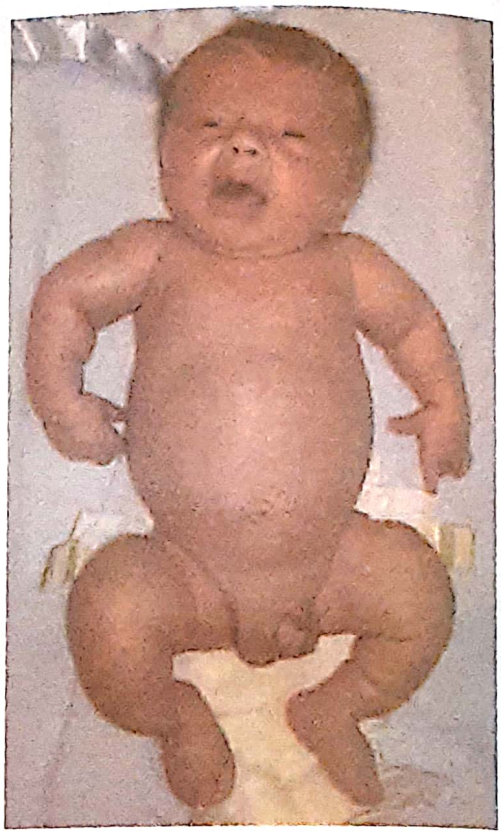

شکل ۱۲-۱۴. نوزاد مبتلا به استخوان‌سازی ناکامل (استئوژنزیس ایمپرفکتا). به کوتاهی و خمیده بودن اندام‌ها دقت کنید.

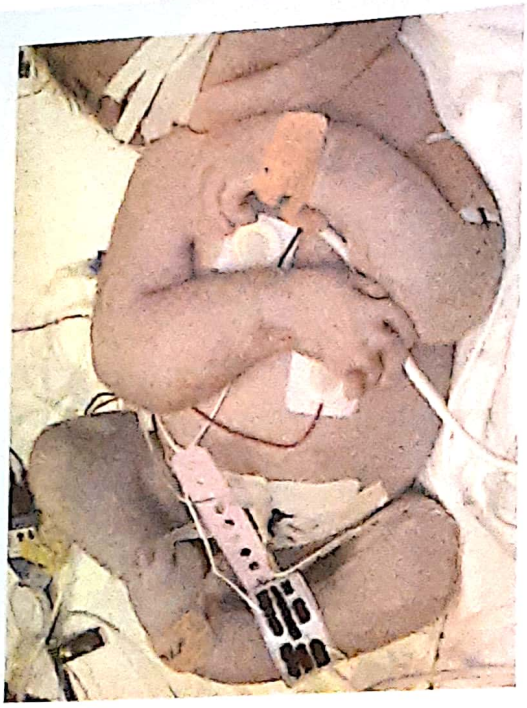

شکل ۱۲-۱۵. نوزاد مبتلا به آرتروگریپوسیس (انقباض مادرزادی مفاصل).

ژن فیبریلین ***(FIBRILIN [FBN1])*** که بر روی کروموزم 15q21.1 قرار دارد، ایجاد می‌شود. مبتلایان معمولاً بلند و لاغر هستند، اندام‌های باریک و دراز دارند و صورت آنها لاغر و کشیده است. ویژگی‌های دیگر شامل نقایص استرنوم (قفسه سینه قیفی‌شکل [pectus excavatum] یا قفسه سینه کبوتری [carinatum]، انعطاف بیش از حد مفاصل (joint hyperflexibility)، اتساع و/یا شکافته شدن جدار (dissection) آئورت صعودی و دررفتگی عدسی چشم می‌باشند.

آرتروگریپوزیس (arthrogryposis) یا انقباضات مفصلی مادرزادی (congenital joint contractures) (شکل ۱۲-۱۵) معمولاً بیش از یک مفصل را درگیر کرده و ممکن است در اثر نقایص نورولوژیک (نقص سلول‌های عصبی شاخ قدامی حرکتی نخاع، مننگومیلوسل)، ناهنجاری‌های عضلانی (میوپاتی‌ها، آژنزی عضلانی) و مشکلات مفصلی و بافت‌های مجاور مفاصل (سین‌استوزیس، تکوین غیرطبیعی) به وجود می‌آیند. **پا چنبری** (clubfoot) ممکن است در اثر آرتروگریپوزیس ایجاد شود ولی به طور شایع‌تری گفته می‌شود که دلیل ناشناخته‌ای دارد. البته ۲۵ درصد موارد به صورت فامیلی بروز می‌کنند و شیوع متنوع آن در جمعیت‌ها و نژادهای مختلف، نشان می‌دهد که برخی از این موارد به دلایل ژنتیکی اتفاق می‌افتند. در این خصوص مطالعات اخیر نشان می‌دهند که ارتباطی بین اختلال پاچنبری و جهش‌ها و یا حذف‌های کوچک (microdeletions) در *PITX1* (یک عامل رونویسی مهم برای تکوین اندام تحتانی) وجود دارد. دلایل دیگر شامل تشکیل غیرطبیعی غضروف و استخوان است.

نقص یا عدم وجود مادرزادی رادیوس معمولاً یک ناهنجاری ژنتیکی است که همراه با بدشکلی در سایر ساختارها مثل **سندرم کرانیوسینوستوزیس ـ آپلازی رادیال** (craniosynostosis-radial apalasia syndrome) [سندرم بالر ـ گرولد (Baller-Gerold syndrome)] دیده می‌شود. در این افراد یک یا بیش از یک درز جمجمه‌ای بسته شده و استخوان رادیوس وجود ندارد. چندین نقص دیگر نیز مشاهده می‌شود.

نوارهای آمنیونی (amniotic bands) ممکن است

Scanned by CamScanner

@medicaluniversity





شکل ۱۶-۱۲. قطع‌شدگی انگشتان در اثر نوارهای آمنیونی.

حلقه‌های تنگی ایجاد کنند و باعث قطع اندام‌ها یا انگشتان شوند (شکل ۱۶-۱۲؛ شکل ۱۷-۸ را نیز ببینید). منشأ نوارها نامشخص است اما ممکن است نشان‌دهنده چسبندگی بین آمنیون و ساختارهای مبتلا در جنین باشد. محققان دیگر معتقدند که نوارها از پارگی آمنیون مبدأ می‌گیرند که بخشی از جنین را دربر گرفته و بخش خاصی را از بقیه نواحی جدا می‌کند.

نقایص عرضی اندام (transverse limb deficiencies) نقایصی هستند که در آنها ساختارهای پروگزیمال اندام‌ها درگیر نمی‌شوند اما ساختارهای دیستال نسبت به صفحه عرضی (transverse plane) به طور نسبی یا کامل وجود ندارند (شکل ۱۷-۱۲). ممکن است این نوع نقایص در اثر از هم گسیختگی AER یا پیام‌رسانی آن و یا ناهنجاری‌های عروقی همانند ترومبوزها یا انقباض عروقی به وجود بیایند.

دررفتگی مادرزادی لگن (congenital hip dislocation) در اثر تکوین ناکامل استابولوم و سر استخوان ران (فمور) ایجاد می‌شود. این مشکل نسبتاً شایع است و بیشتر در نوزادان دختر اتفاق می‌افتد. با وجود اینکه دررفتگی معمولاً بعد از تولد اتفاق می‌افتد، ولی ناهنجاری استخوان‌ها از قبل از تولد وجود دارد. از آنجایی که کودکان زیادی با دررفتگی مادرزادی لگن از سمت پا (یعنی با وضعیت بریچ [breech]) به دنیا می‌آیند، به نظر می‌رسد که وضعیت بریچ می‌تواند در تکوین مفصل لگن تداخل ایجاد کند. این حالت اغلب با شلی کپسول مفصلی همراه است.

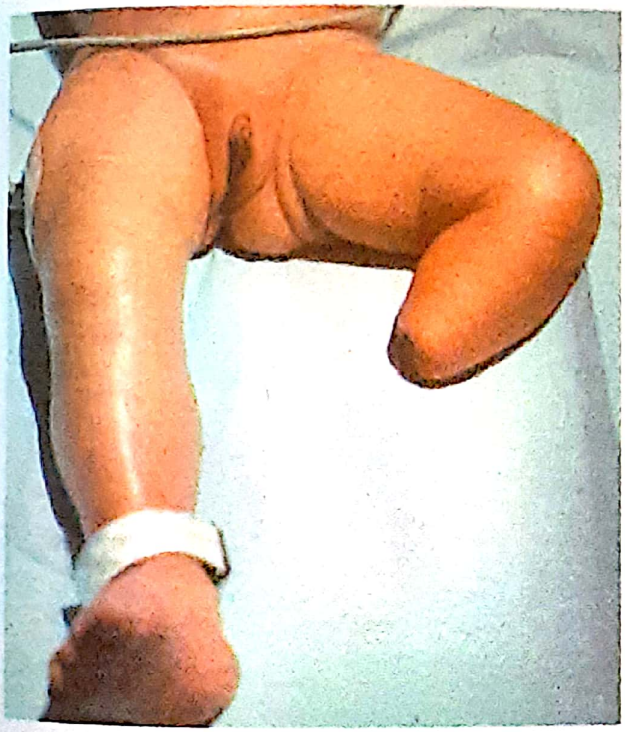

شکل ۱۷-۱۲. نقص عرضی اندام که در اثر از هم گسیختگی AER یا ناهنجاری‌های عروقی ایجاد شده است.

Scanned by CamScanner

@medicaluniversity

خلاصه

اندام‌ها در انتهای هفته چهارم به صرت جوانه‌هایی در جدار بدن در مجاورت قطعات نخاعی خاصی (تحت تأثیر **ژن‌های *HOX***) ظاهر می‌شوند (اندام فوقانی: C5-T2 و اندام تحتانی L2-S2). **ستیغ اکتودرم سطحی** (AER) در لبه دیستال اندام، بیرون‌زدگی اندام را در جهت پروگزیمال ـ دیستال با ترشح FGFها تنظیم می‌کند. FGFها نیز باعث می‌شوند که سلول‌های ناحیه مجاور به AER، به سرعت تقسیم شده و **ناحیه تمایز نیافته** (undifferentiated zone) را ایجاد می‌کنند. با ادامه رشد اندام‌ها، سلول‌های نزدیک به پهلو، در معرض **اسید رتینوئیک** قرار می‌گیرند. اسید رتینوئیک باعث تمایز این سلول‌ها به **استیلوپد** (هومروس/ فمور) و سپس زئوپد (رادیوس و اولنا/ تیبیا و فیبولا) و اتوپد (مچ دست و انگشتان دست/ مچ پا و انگشتان پا) می‌شود. ناحیه دارای فعالیت قطبی (ZPA) در کنار خلفی اندام قرار دارد. این ناحیه، **SHH** ترشح کرده و الگوی قدامی ـ خلفی (شست تا انگشت کوچک) را تعیین می‌کند.

استخوان‌های اندام‌ها با روش **استخوانی شدن داخل غضروفی** از لایه جداری مزودرم صفحه جانبی تکوین می‌یابند. سلول‌های عضلانی نیز از سومیت‌ها به صورت قطعه‌ای مهاجرت می‌کنند و پس از ادغام با هم، گروه‌های عضلانی پشتی و شکمی را به وجود می‌آورند. با ادغام و تقسیم شدن این گروه‌ها به عضلات مختلف، الگوی قطعه‌ای اولیه از بین می‌رود. عضلات توسط **شاخه‌های اولیه شکمی (قدامی)** که به زیرشاخه‌های پشتی و شکمی تقسیم می‌شوند، عصب‌دهی می‌گردند. زیرشاخه‌های پشتی و شکمی نیز در نهایت با هم یکی شده و اعصاب پشتی و شکمی را به ترتیب جهت عصب‌دهی کمپارتمنت‌های عضلانی پشتی (اکستنسور) و شکمی (فلکسور) به وجود می‌آورند.

با وقوع آپوپتوز (مرگ برنامه‌ریزی شده) در AER، این ساختار به پنج ستیغ جداگانه تبدیل شده و انگشتان به وجود می‌آیند. تکامل نهایی انگشتان با ادامه آپوپتوز در فضای بین انگشتی صورت می‌گیرد. ممکن است نقایص انگشتی زیادی مثل پلی‌داکتیلی (چند انگشتی)، سین‌داکتیلی (انگشتان به هم چسبیده) و شکاف به علت اختلال در این الگوهای مرگ سلولی اتفاق بیفتد (شکل ۱۲-۱۲).

■ پرسش‌ها

۱. اگر عدم وجود مادرزادی رادیوس یا نقایص انگشتی مثل نبود شست یا پلی‌داکتیلی را در یک نوزاد مشاهده کنید، آیا او را برای وجود سایر بدشکلی‌ها معاینه می‌کنید؟ چرا؟

Scanned by CamScanner

@medicaluniversity

تشکیل و سازمان‌دهی ناحیه قلبی اولیه

دستگاه عروقی در اواسط هفته سوم، یعنی زمانی که دیگر جنین نمی‌تواند نیازهای خود را صرفاً از طریق پدیده انتشار (diffusion) تأمین کند، به وجود می‌آید. **سلول‌های پیش‌ساز قلبی** (progenitor heart cells) در اپی‌بلاست، در مجاورت انتهای سری شیار اولیه قرار دارند. این سلول‌ها از این محل و از طریق شیار به درون لایه احشایی مزودرم صفحه جانبی مهاجرت می‌کنند و در آنجا یک خوشه سلوی نعل اسبی شکل به نام **ناحیه قلبی اولیه** (primary heart field [PHF])، بالاتر (سری‌تر) از چین‌های عصبی ایجاد می‌کنند (شکل ۱-۱۳). این سلول‌ها دهلیزها، بطن چپ و بخشی از بطن راست را می‌سازند. باقیمانده قلب یعنی بخشی از بطن راست و مسیر خروجی (مخروط قلبی و تنه شریانی) از **ناحیه قلبی ثانویه**

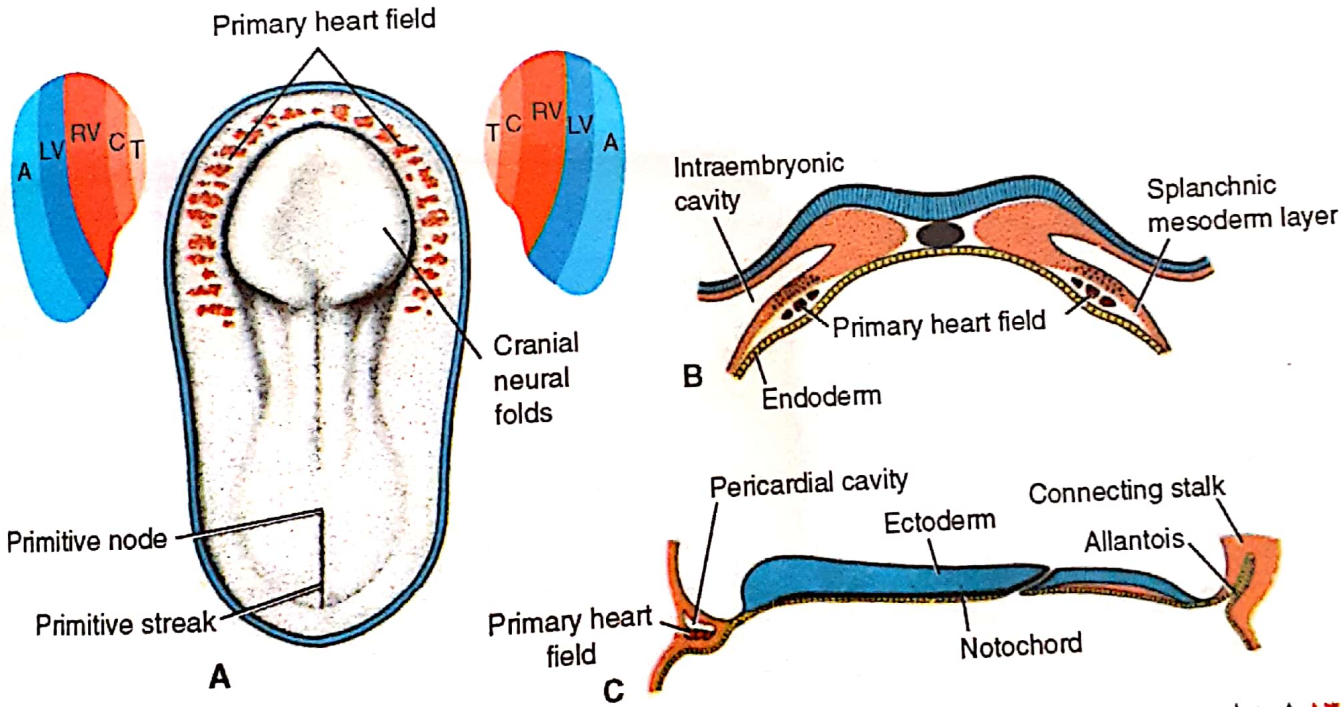

شکل ۱-۱۳. A. نمای پشتی رویان در مراحل پایانی پیش‌سومیتی (تقریباً در ۱۸ روز) پس از برداشتن آمنیون. سلول‌های پیش‌ساز قلبی مهاجرت کرده و ناحیه قلبی اولیه (PHF) نعل اسبی شکل را در لایه احشایی مزودرم صفحه جانبی می‌سازد. زمانی که سلول‌های PHF مهاجرت می‌کنند، اختصاصی شده و شمت‌های چپ و راست قلب را ایجاد می‌کنند تا دهلیزها (A)، بطن چپ (LV) و بخشی از بطن راست (RV) را بسازند. باقیمانده بطن راست و مسیر خروجی (مخروط قلبی و تنه شریانی) توسط ناحیه قلبی ثانویه (SHF) به وجود می‌آید. **B.** مقطع عرضی از رویان در مرحلهٔ مشابه که نشان‌دهندهٔ موقعیت سلول‌های PHF در لایه احشایی مزودرم صفحه جانبی است. **C.** مقطع سری ـ دمی از رویان در مرحلهٔ مشابه که محل حفرهٔ پریکاردی و PHF را نشان می‌دهد. T: تنه شریانی و C: مخروط شریانی.

Scanned by CamScanner

@medicaluniversity

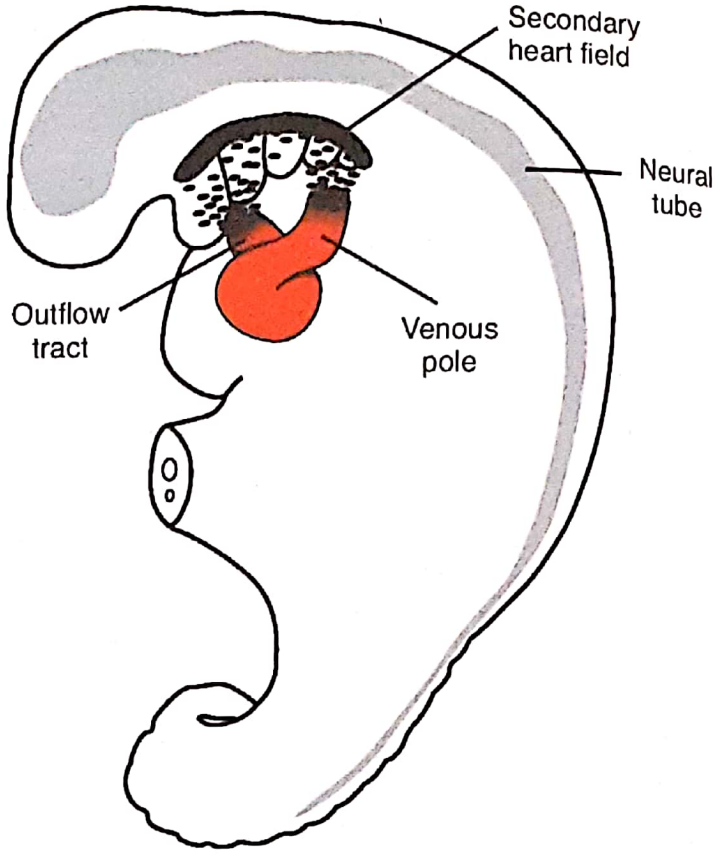

شکل ۲-۱۳. تصویری که محل SHF را در مزودرم احشایی در خلف حلق نشان می‌دهد. SHF سلول‌هایی ایجاد می‌کند که باعث افزایش طول قطب‌های دهلیزی وریدی قلب که به ترتیب شامل بخش‌هایی از بطن راست و مسیر خروجی (مخروط قلبی و تنه شریانی) و دهلیزها و سینوس وریدی می‌باشند، می‌شوند. از هم‌گسیختگی در SHF باعث کوتاهی ناحیه مسیر خروجی و در نتیجه نقایص مسیر خروجی می‌شود.

(secondary heart field [SHF]) به وجود می‌آید. سلول‌های SHF در تشکیل دهلیزها در انتهای دمی قلب شرکت می‌کنند (شکل ۲-۱۳). این سلول‌ها در مزودرم احشایی در قدام حلق قرار می‌گیرند (شکل ۲-۱۳).

سلول‌های پیش‌ساز قلبی سپس از طریق شیاراولیه در روز تقریباً ۱۶ بارداری، در هر دو سمت از خارج به داخل اختصاصی شده و بخش‌های مختلف قلب را می‌سازند (شکل ۱A-۱۳). سازماندهی این سلول‌ها تقریباً همزمان با یک طرفه‌شدگی (سمت راست و چپ شدن) برای کل رویان اتفاق می‌افتد. یک طرفه‌شدگی (laterality) و مسیر پیام‌رسانی مربوط به آن (شکل ۳-۱۳) برای تکوین قلب بسیار ضروری است.

سلول‌های SHF نیز از الگوی یک‌طرفه‌شدگی تبعیت می‌کنند به طوری که سلول‌های سمت راست در سمت چپ مسیر خروجی و سلول‌های سمت چپ در سمت راست مسیر خروجی شرکت می‌کنند. این الگوی یک‌طرفه‌شدگی دارای مسیر پیام‌رسانی مشابهی با الگوی یک‌طرفه‌شدگی کل رویان است (شکل ۳-۱۳) و ماهیت مارپیچ بودن شریان ریوی و آئورت را نشان می‌دهد. همچنین این پدیده باعث خارج شدن آئورت از بطن چپ و خروج شریان ریوی از بطن راست می‌شود.

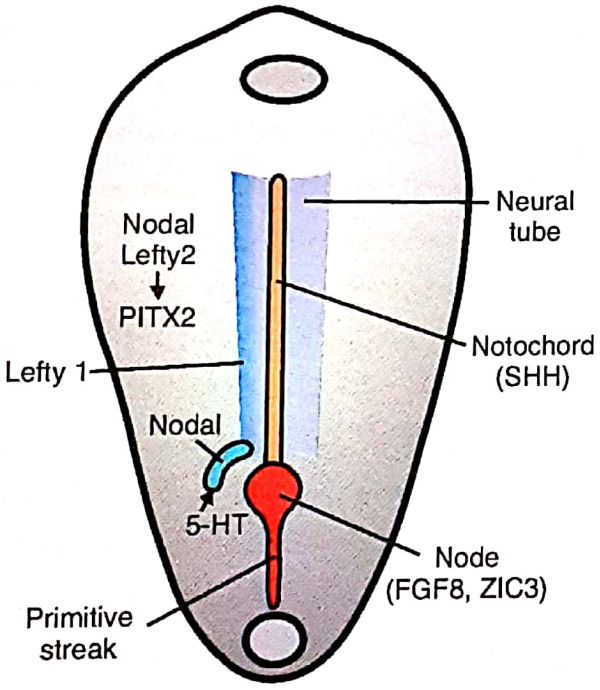

شکل ۳-۱۳. نمای پشتی از یک رویان ۱۶ روزه که مسیرهای یک‌طرفه‌شدگی (laterality) را نشان می‌دهد. این مسیر در مزودرم صفحه جانبی در سمت چپ بیان می‌شود و تعدادی از مولکول‌های پیام‌رسان مثل سروتونین (5-HT) را درگیر می‌کند. 5-HT نیز منجر به بیان عامل رونویسی *PITX2* که ژن اصلی جهت‌گیری چپ (left sideness) است، می‌شود. این مسیر سمت چپ بدن را تعیین کرده و باعث برنامه‌ریزی سلول‌های قلبی در نواحی قلبی اولیه و ثانویه می‌شود. سمت راست نیز تشکیل می‌شود، منتهی ژن‌های مسئول این سازماندهی هنوز به خوبی شناخته نشده‌اند. اختلال در مسیر یک‌طرفه‌شدگی در سمت چپ منجر به ناهنجاری‌های یک‌طرفه‌شدگی (مثل بسیاری از نقایص قلب) می‌شود (فصل ۵ را ببینید).

Scanned by CamScanner

@medicaluniversity

نکات بالینی

نقایص سمت‌گزینی و قلبی

سمت‌گزینی در طی دوران گاسترولاسیون (فصل ۵ را ببینید) برای تکوین قلب ضروری است. زیرا این روند توزیع و الگوی مشخص سلول‌ها را در سمت راست و چپ قلب تعیین می‌کند. سمت‌گزینی مستلزم یک آبشار پیام‌رسانی است که شامل سروتونین (5-HT) به عنوان یک مولکول کلیدی در آغاز کردن این مسیر است (شکل ۳-۱۳). غلظت 5-HT در سمت چپ رویان افزایش می‌یابد و با پیام‌رسانی از طریق عامل رونویسی *MAD3*، بیان *Nodal* را به سمت چپ محدود می‌کند. *Nodal* نیز در سمت چپ یک آبشار پیام‌رسانی آغاز می‌کند که منجر به اوج رسیدن بیان *PITX2* (ژن اصلی برای چپ‌شدگی [left sideness]) می‌شود (فصل ۵ را ببینید؛ شکل ۳-۱۳). سمت راست نیز تعیین می‌شود منتهی پیام‌های مسئول این امر هنوز به خوبی شناخته نشده‌اند.

همچنین در همین زمان سلول‌های پیش‌ساز قلبی برای ایجاد قلب و تعیین سمت راست و چپ (توسط مسیر پیام‌رسانی سمت‌گزینی) تخصصی می‌شوند. بنابراین این زمان (روزهای ۱۶ الی ۱۸) برای تکوین قلب حیاتی است و افراد مبتلا به اختلالات سمت‌گزینی مثل هتروتاکسی، اغلب انواع مختلفی از اختلالات قلبی شامل دکستروکاردی [قلب سمت راست]، نقایص دیوار بطنی [VSDs]، نقایص دیوار دهلیزی [ASDs]، بطن راست دارای دو خروجی [double outlet right ventricle (DORV)] که در آن آئورت و تنه ریوی از بطن راست خارج می‌شوند و نقایص مسیر خروجی مثل جابجایی عروق بزرگ، استنوزیس ریوی و یا چپ سلول‌های پیش‌ساز قلبی، ناهنجاری‌های سمت‌گزینی قلب مثل ایزومریسم‌های دهلیزی و بطنی (هر دو بطن و هر دو دهلیز به جای داشتن تفاوت‌های طبیعی راست و چپ بودن، دارای ویژگی‌های مشابهی هستند) و وارونگی دهلیزی و بطنی (ویژگی‌های بطن‌ها و دهلیزها وارونه شده‌اند) ایجاد می‌گردد. حتی در افراد مبتلا به نقایص قلبی منفرد و جداگانه، دلیل نقص قلبی می‌تواند به علت اختلال در ایجاد صحیح سمت‌گزینی باشد. همچنین نقش عوامل ژنتیکی در نقایص قلبی مهم است به طوری که مشخص شده است که اختلال هتروتاکسی می‌تواند خانوادگی (familial) باشد و افراد متعلق به چنین خانواده‌هایی اغلب نقایص قلبی دارند و یا مبتلا به سایر ناهنجاری‌های سمت‌گزینی می‌باشند. به طور مشابهی افراد مبتلا به سیتوس اینورسوس (معکوس‌شدن کامل تقارن چپ و راست بودن تمامی ارگان‌ها؛ وارونگی احشاء)، شانس بیشتری در داشتن نقایص قلبی دارند ولی این شانس برای فرزندان آنها بسیار افزایش یافته است.

اهمیت سمت‌گزینی در تکوین طبیعی قلب، نقش تراتوژنیک داروی ضد افسردگی متعلق به کلاس مهار کننده‌های انتخابی جذب مجدد سروتونین (selective serotonin reuptake inhibitors [SSRIs]) را که باعث افزایش نقایص قلبی می‌شود، نشان می‌دهد. به نظر می‌رسد مکانیسم این تأثیر از طریق اختلال در پیام‌رسانی 5-HT (سروتونین) که در مسیر سمت‌گزینی اهمیت دارد (فصل ۵ را ببینید)، باشد.

پس از ایجاد PHF، سلول‌های این ناحیه تحت تأثیر القایی اندودرم حلقی زیرین قرار می‌گیرند تا میوبلاست‌های قلبی و جزایر خونی را که توسط روند واسکولوژنزیس، سلول‌ها و عروق خونی را خواهند ساخت، ایجاد کنند (فصل ۶ را ببینید). با گذشت زمان جزایر خونی به هم پیوسته و لوله‌های آستر شده با اندوتلیوم به شکل **نعل اسب** را می‌سازند که توسط میوبلاست‌ها احاطه شده‌اند. این منطقه به عنوان **ناحیه قلب‌ساز** (cardiogenic field) شناخته می‌شود؛ حفره داخل رویانی (حفره اولیه) بالای آن، بعداً به **حفره پریکارد** تبدیل می‌شود (شکل ۱B,C-۱۳).

علاوه بر ناحیه قلب‌ساز، سایر جزایر خونی در دو طرف، موازی و نزدیک به خط میانی صفحه رویانی ظاهر می‌شوند. این جزایر، یک جفت رگ طولی به نام **آئورت‌های پشتی** (dorsal aortae) را می‌سازند.

Scanned by CamScanner

@medicaluniversity

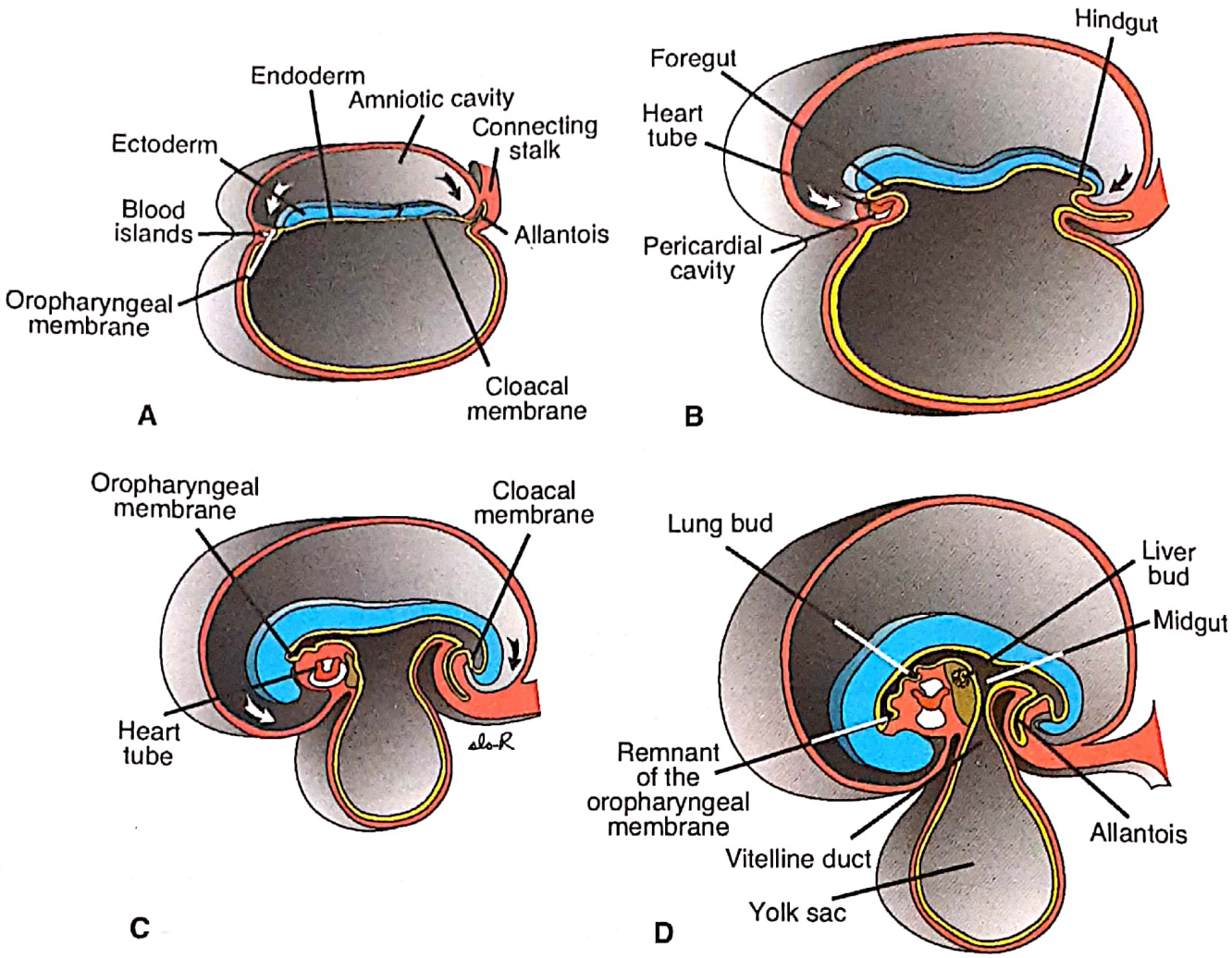

شکل ۴-۱۳. شکل‌ها نشان‌دهندهٔ اثر رشد سریع مغز در محل قرارگیری قلب می‌باشد. در ابتدا ناحیهٔ قلب‌ساز و حفرهٔ پریکارد در قدام غشای دهانی ـ حلقی قرار دارند. **A.** روز ۱۸. **B.** روز ۲۰. **C.** روز ۲۱. **D.** روز ۲۲.

■ تشکیل و موقعیت لوله قلبی

در ابتدا قسمت مرکزی ناحیه قلب‌ساز، در قدام **غشای دهانی ـ حلقی** و صفحه عصبی قرار گرفته است (شکل 4A-۱۳). با بسته‌شدن لوله عصبی و تشکیل وزیکل‌های مغزی، دستگاه عصبی مرکزی به سرعت در جهت سری رشد می‌کند، به طوری که از روی ناحیه قلب‌ساز مرکزی و حفره پریکارد آینده عبور می‌کند (شکل ۴-۱۳). در نتیجه رشد مغز و چین‌خوردگی سری رویان، **غشای دهانی ـ حلقی** (oropharyngeal membrane) به سمت جلو کشیده می‌شود، در حالی که قلب و حفره پریکارد، ابتدا به ناحیه گردن و سرانجام به قفسه سینه جابجا می‌شوند (شکل ۴-۱۳).

همزمان با رشد رویان و چین‌خوردگی سری ـ دمی، رویان در جهت طرفی نیز چین می‌خورد (شکل ۵-۱۳). در نتیجه نواحی دمی لوله‌های قلبی جفت به جزء دمی‌ترین قسمت آنها با هم ادغام می‌شوند (شکل ۶-۱۳). همزمان با آن، بخش مرکزی لوله نعل اسبی شکل گسترش می‌یابد تا در آینده، مجرای خروجی و نواحی بطنی قلب را بسازد. به این ترتیب، قلب به یک لوله ممتد متسع تبدیل می‌شود که شامل یک پوشش اندوتلیالی داخلی و یک لایه میوکاردی خارجی است (شکل 5C-۱۳). این لوله خون وریدی را از قطب دمی دریافت می‌کند و شروع به پمپ کردن خون به درون آئورت پشتی از طریق اولین قوس آئورتی در انتهای سری خود می‌کند (شکل‌های ۶-۱۳ و ۷-۱۳).

لوله قلبی در حال تکوین، به مرور بیشتر به درون حفره پریکارد برآمده می‌شود. البته در ابتدا این لوله توسط یک چین از جنس بافت مزودرمی به نام **مزوکارد پشتی**

Scanned by CamScanner

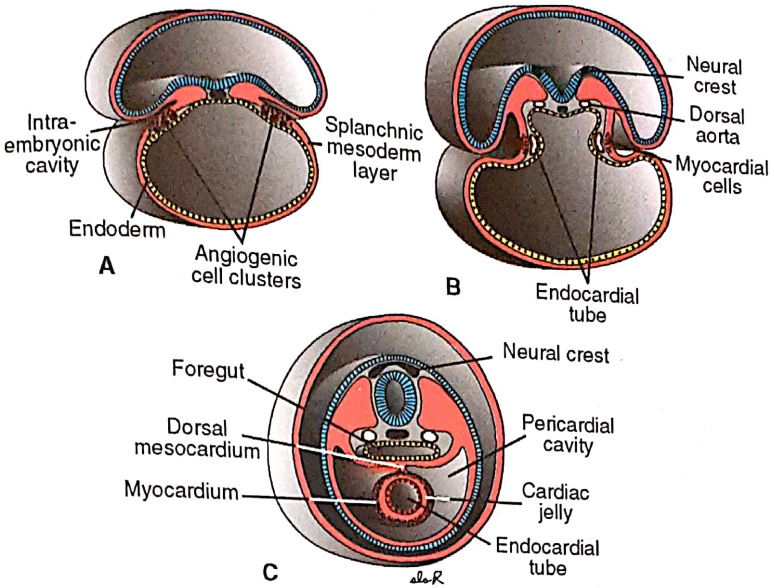

شکل ۵-۱۳. مقطع عرضی رویان‌ها در مراحل مختلف تکوین که نشان‌دهندهٔ تشکیل یک لولهٔ قلبی واحد از یک جفت پیش‌ساز است. **A.** رویان پیش‌سومیتی در مراحل اولیه (۱۷ روزه). **B.** رویان پیش‌سومیتی در مرحلهٔ پایانی (۱۸ روزه). **C.** مرحلهٔ ۸ سومیتی (۲۲ روزه). ادغام فقط در ناحیهٔ دمی لولهٔ نعل اسبی اتفاق می‌افتد. مسیر خروجی خون و بیشتر نواحی بطنی در اثر گسترش و رشد ناحیهٔ هلالی نعل اسب ایجاد می‌شوند.

(dorsal mesocardium) به سطح پشتی حفره پریکارد متصل باقی می‌ماند. مزوکارد پشتی از SHF مشتق می‌شود (شکل‌های ۵C-۱۳ و ۱۶A-۱۳). مزوکارد شکمی هرگز تشکیل نمی‌شود. با تکوین بیشتر، قسمت میانی مزوکارد پشتی ناپدید شده و **سینوس عرضی پریکارد** (transverse pericardial sinus) به وجود می‌آید. این سینوس دو سمت حفره پریکاردی را به یکدیگر متصل می‌کند. بنابراین قلب به وسیله عروق خونی خود در قطب‌های سری و دمی در حفره پریکارد آویزان می‌شود (شکل ۷D-۱۳).

در جریان این رویدادها، میوکارد ضخیم شده و لایه ضخیمی از ماتریکس خارج سلولی که غنی از اسید هیالورونیک است، ترشح می‌کند که آن را از اندوتلیوم جدا می‌سازد (شکل‌های ۵C-۱۳ و ۱۸-۱۳). علاوه بر آن تشکیل **ارگان پروواپی‌کاردیال** (proepicardial organ) در سلول‌های مزانشیمال قرار گرفته در کنار دمی (caudal border) مزوکاردیوم پشتی اتفاق می‌افتد. سلول‌های این ساختار تکثیر یافته و بر روی سطح میوکارد مهاجرت می‌کنند تا لایه **اپی‌کارد** (epicardium) قلب را تشکیل دهند. به این ترتیب لوله قلبی دارای سه لایه می‌شود: (۱) **اندوکارد** (endocardium) که پوشش اندوتلیالی داخل قلب را می‌سازد. (۲) **میوکارد** (myocardium) که دیواره عضلانی را می‌سازد. (۳) **اپی‌کارد** (epicardium) یا **پریکارد احشایی** (visceral pericardium) که سطح بیرونی لوله را می‌پوشاند. خارجی‌ترین لایه (اپی‌کارد)، مسئول تشکیل شریان‌های کرونری (شامل پوشش اندوتلیالی و عضله صاف آنها) است.

■ تشکیل قوس قلبی

با افزوده شدن سلول‌ها از SHF به انتهای سری لوله قلبی، طول لوله افزایش می‌یابد (شکل ۲-۱۳). این روند طویل شدن

@medicaluniversity
Scanned by CamScanner

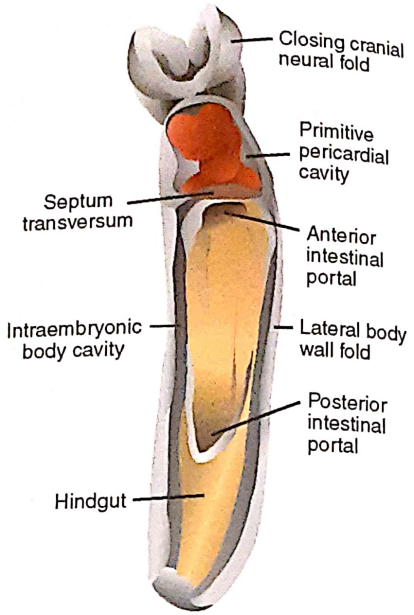

شکل ۶-۱۳. نمای فرونتال (قدامی) از یک رویان که قلب را در حفرهٔ پریکارد و لولهٔ گوارش اولیه در حال تکوین را همره با مدخل‌های روده‌ای قدامی و خلفی نشان می‌دهد. لوله‌های جفت اولیهٔ قلب بدوی به جز در انتهاهای دمی که از هم جدا مانده‌اند، به هم متصل شده و یک لولهٔ واحد را ایجاد کرده‌اند. قطب دمی لولهٔ قلبی درون دیوارهٔ عرضی قرار گرفته است. در حالی که مجرای خروجی به کیسه آئورتی و قوس‌های آئورتی می‌رسد.

برای تشکیل طبیعی بخشی از بطن راست و ناحیه مجرای مخروطی (مخروط قلبی و تنه شریانی که بخشی از آئورت و شریان ریوی را می‌سازند) و برای فرآیند تشکیل قوس قلبی ضروری است. اگر طویل شدن اتفاق نیفتد انواعی از نقایص مجرای خروجی شامل DORV (هم آئورت و هم شریان ریوی از بطن راست خارج می‌شوند)، VSDها و تترالوژی فالوت (شکل ۳۴-۱۳)، آترزی ریوی (شکل ۳۶B-۱۳) و استنوزیس ریوی ایجاد می‌شود.

با طویل شدن مجرای خروجی، لوله قلبی در روز ۲۳ خم می‌شود. قسمت سری لوله در جهت شکمی، دمی و به سمت راست خم می‌شود (شکل ۷-۱۳) و قسمت دهلیزی (دمی) در جهت پشتی ـ سری (دورسوکرانیال) و به سمت چپ جابه‌جا می‌شود (شکل‌های ۷-۱۳ و ۸A-۱۳). این خمیدگی که ممکن است به علت تغییر شکل سلولی باشد، **قوس قلبی** (cardiac loop) را ایجاد می‌کند. فرایند تشکیل قوس تا روز ۲۸ کامل می‌شود. در حالی که قوس قلبی در حال شکل‌گیری است، اتساع موضعی در طول لوله اتفاق می‌افتد. **بخش دهلیزی** که در ابتدا یک ساختار زوج در خارج از حفره پریکاردی است، یک دهلیز مشترک را تشکیل می‌دهد که درون حفره پریکاردی جای می‌گیرد (شکل ۷-۱۳). **اتصال دهلیزی ـ بطنی** (atrioventricular junction)، باریک باقی می‌ماند و **کانال دهلیزی ـ بطنی** (atrioventricular canal) را تشکیل می‌دهد. این کانال دهلیز مشترک و بطن اولیه رویانی را به یکدیگر متصل می‌کند (شکل ۹-۱۳). **پیاز قلبی** (bulbus cordis) به جز در یک سوم ابتدایی (پروگزیمال)، باریک است. این قسمت **بخش ترابکوله** (trabeculated part) **بطن راست** را تشکیل خواهد داد (شکل‌های ۷-۱۳ و ۹-۱۳). قسمت میانی یا **مخروط قلبی** (conus cordis)، مجاری خروجی (outflow tracts) هر دو بطن را تشکیل می‌دهد. بخش انتهایی (دیستال) پیاز قلبی، **تنه شریانی** (truncus arteriosus) نام دارد که ریشه‌ها و قسمت ابتدایی (پروگزیمال) آئورت و شریان ریوی را تشکیل خواهد داد (شکل ۹-۱۳). اتصال بین بطن و پیاز قلبی که از خارج به وسیله **شیار پیازی ـ بطنی** (bulboventricular sulcus) مشخص می‌شود (شکل ۷C-۱۳)، باریک باقی می‌ماند. این محل **سوراخ بین‌بطنی اولیه** (primary interventricular foramen) نامیده می‌شود (شکل ۹-۱۳). بدین ترتیب، لوله قلبی به وسیله مناطقی در امتداد محور سری ـ دمی خود به ترتیب از منطقه کونوترانکال (تنه‌ای ـ مخروطی) تا بطن راست، تا بطن چپ و تا ناحیه دهلیزی سازمان‌دهی می‌شود (شکل 7A-C-۱۳). در پایان تشکیل **قوس قلبی**، لوله قلبی که دیواره‌ای صاف دارد، شروع به ایجاد ترابکول‌های اولیه (primitive trabeculae) در دو ناحیه کاملاً مشخص، بلافاصله در پروگزیمال و دیستال سوراخ بین‌بطنی اولیه می‌کند (شکل ۹-۱۳). دیواره پیاز موقتاً صاف است. بطن اولیه که اکنون ترابکوله شده است، **بطن چپ اولیه** (primitive left ventricle) نامیده می‌شود. هم‌چنین یک سوم پروگزیمال ترابکوله شده پیاز قلبی، **بطن راست اولیه** (primitive right ventricle) نام دارد (شکل ۹-۱۳).

بخش تنه‌ای ـ مخروطی (conotruncal portion) لوله

@medicaluniversity

Scanned by CamScanner

@medicaluniversity

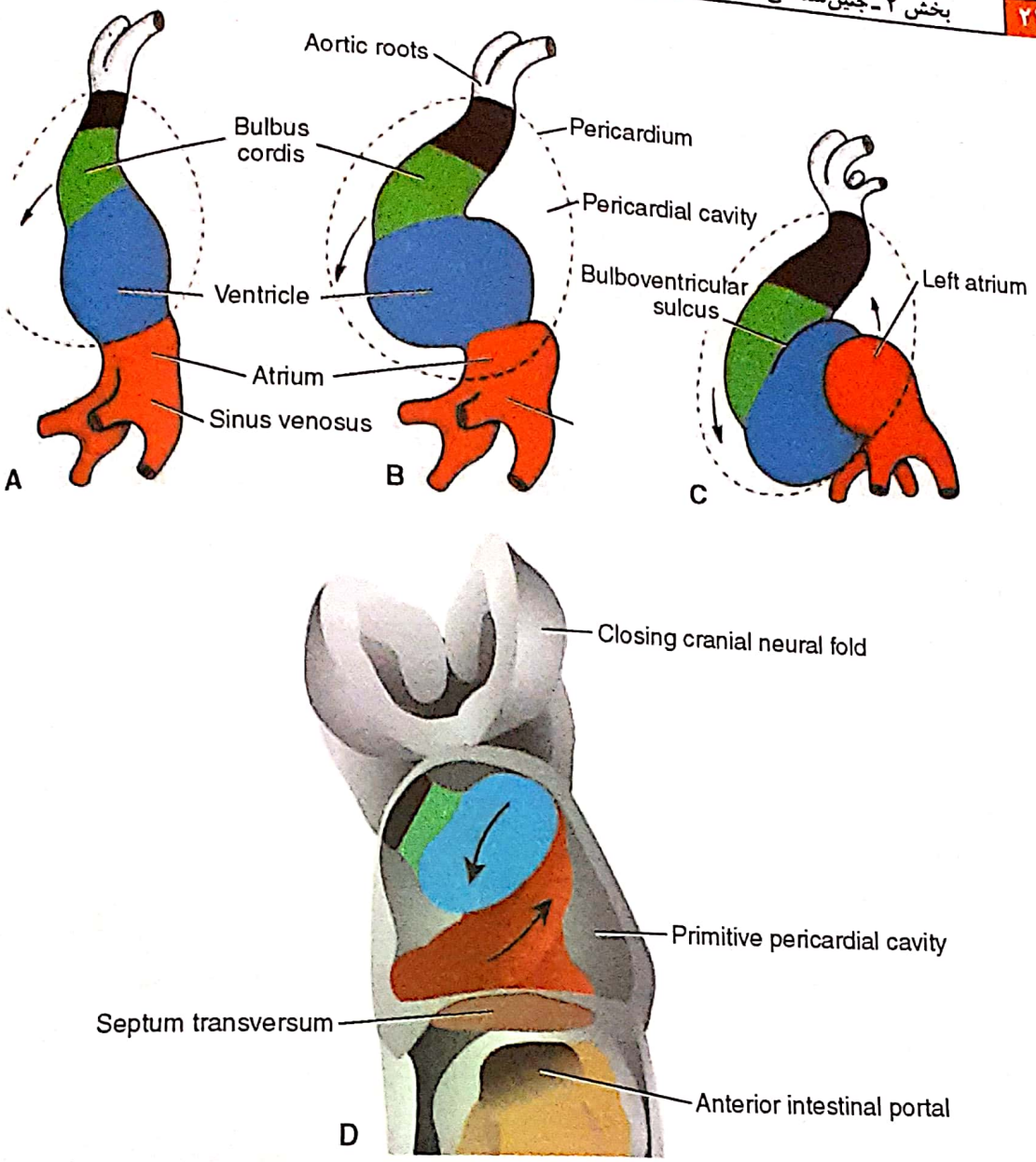

شکل ۷-۱۳. تشکیل قوس قلبی. **A.** روز ۲۲. **B.** روز ۲۳. **C.** روز ۲۴. **D.** نمای فرونتال (قدامی) لولهٔ قلبی در حال ایجاد قوس در حفرهٔ پریکارد. بطن اولیه در حال حرکت به سمت قدام (جهت شکمی) و راست و ناحیهٔ دهلیزی در حال حرکت به سمت پشت و چپ می‌باشد (پیکان‌ها).

قلبی که در ابتدا در سمت راست حفره پریکاردی قرار دارد، به تدریج به موقعیت داخلی‌تری جابجا می‌شود. این تغییر موقعیت، نتیجه تشکیل دو اتساع عرضی در دهلیز که از هر طرف پیاز قلبی برآمده می‌شود، می‌باشد (شکل‌های ۸B-۱۳ و ۹-۱۳).

■ تنظیم مولکولی تکامل قلب

پیام‌هایی از اندودرم قدامی (سری) با القاء کردن عامل رونویسی *NKX2.5*، ناحیه قلب‌ساز قرار گرفته بر روی مزودرم احشایی روی خود را القاء می‌کنند. این پیام‌ها به ترشح **پروتئین‌های شکل دهنده استخوان** (BMPs) ۲ و ۴ از اندودرم و مزودرم صفحه جانبی نیاز دارند. همزمان با آن باید فعالیت **پروتئین‌های WNT** (۳a و ۸) که از لوله عصبی ترشح می‌شوند، متوقف شود. زیرا این پروتئین‌ها به طور طبیعی تکوین قلب را مهار می‌کنند. مهار کننده‌های پروتئین‌های WNT (CERBRUS و CRESCENT) توسط سلول‌های اندودرمی که بلافاصله در

Scanned by CamScanner

@medicaluniversity

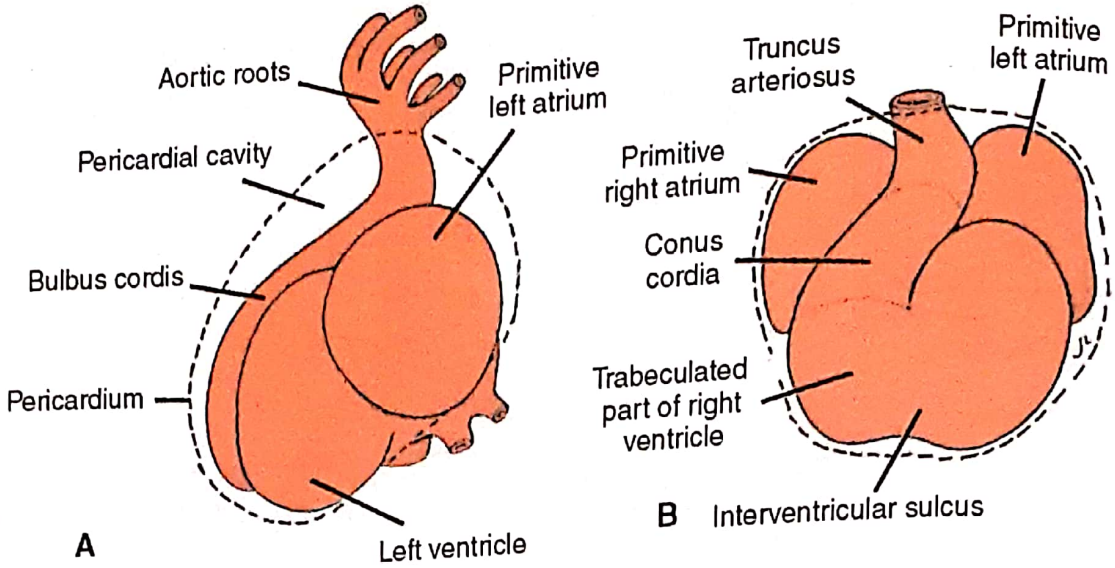

شکل ۸-۱۳. قلب یک رویان ۵ میلی‌متری (۲۸ روزه). **A.** نمایی از سمت چپ. **B.** نمای فرونتال. پیاز قلبی به تنه شریانی، مخروط قلبی و بخش ترابکوله بطن راست تقسیم شده است. خط چین‌ها، پریکارد را نشان می‌دهند.

مجاورت مزودرم تشکیل دهنده قلب در نیمه قدامی رویان قرار دارند، تولید می‌شوند. ترکیب فعالیت پروتئین شکل دهنده استخوانی (BMP) و مهار WNT توسط CEREBRUS و CRESCENT باعث بیان *NKX2.5* که ژن اصلی تکوین قلب است، می‌شود (شکل‌های ۱-۱۳ و ۱۰-۱۳). همچنین بیان BMP باعث تنظیم افزایشی بیان **فاکتور رشد فیبروبلاست ۸ (FGF8)** که برای بیان پروتئین‌های ویژه قلبی، ضروری است، می‌شود.

زمانی که لوله قلبی تشکیل شد، قسمت وریدی توسط **اسید رتینوئیک (RA)** تولید شده از مزودرم مجاور سینوس وریدی و دهلیزهای آینده اختصاصی می‌شود. پس از این تماس اولیه با RA، این ساختارها ژن رتین آلدهید دهیدروژناز (retinaldehyde dehydrogenase) را بیان می‌کنند که به آنها این امکان را می‌دهد که RA خود را بسازند و آنها را در مسیر تبدیل به ساختارهای دمی قلبی قرار می‌دهد. غلظت‌های پایین‌تر RA در نواحی قدامی‌تر قلب (بطن‌ها و مجرای خروجی) به اختصاصی شدن این ساختارها، منجر می‌گردد. اهمیت RA در پیام‌رسانی قلبی، علت به وجودآمدن نقایص قلبی گوناگون توسط این ترکیب را روشن می‌سازد.

NKX2.5 حاوی یک جایگاه هومئو (homeodomain) است. این ژن همولوگ ژن ***tinman*** است که تکوین قلب در مگس سرکه را تنظیم می‌کند. ***TBX5*** عامل رونویسی دیگری است که حاوی یک موتیف متصل به DNA (DNA-binding motif) به نام جعبه *T (T-box)* است. این عامل دیرتر از *NKX2.5* بیان می‌شود و نقش مهمی در تشکیل دیواره‌بندی قلب دارد.

تشکیل حلقه قلبی به عوامل مختلفی که شامل مسیر سمت‌گزینی و بیان عامل رونویسی ***PITX2*** در مزودرم صفحه جانبی در سمت چپ، بستگی دارد. ممکن است *PITX2* در رسوب و عملکرد مولکول‌های ماتریکس خارج سلولی که به تشکیل قوس قلبی کمک می‌کند، نقش داشته باشد. علاوه بر آن *NKX2.5* باعث تنظیم افزایشی بیان ***HAND1*** و ***HAND2*** می‌شود. این دو، عوامل رونویسی هستند که در لوله قلبی اولیه بیان شده و بعداً به ترتیب به بطن‌های چپ و راست آینده محدود می‌شوند. سپس عمل کننده‌های پایین دست (downstream effectors) این ژن‌ها (*HAND1* و *HAND2*) در پدیده تشکیل قوس قلبی مشارکت می‌کنند. *HAND1* و *HAND2* که تحت تنظیم *NKX2.5* هستند، به توسعه و تمایز بطن‌ها نیز کمک می‌کنند. طویل شدن مجرای خروجی توسط SHF، تا حدی به وسیله *SONIC HEDGEHOG (SHH)* تنظیم می‌شود. SHH بیان شده توسط اندودرم قوس حلقی (فصل ۱۷ را ببینید)، از طریق گیرنده خود یعنی patched (PTC) عمل می‌کند (فصل ۱ را ببینید). این گیرنده توسط سلول‌های SHF بیان می‌شود تا تکثیر سلول‌ها در

Scanned by CamScanner

@medicaluniversity

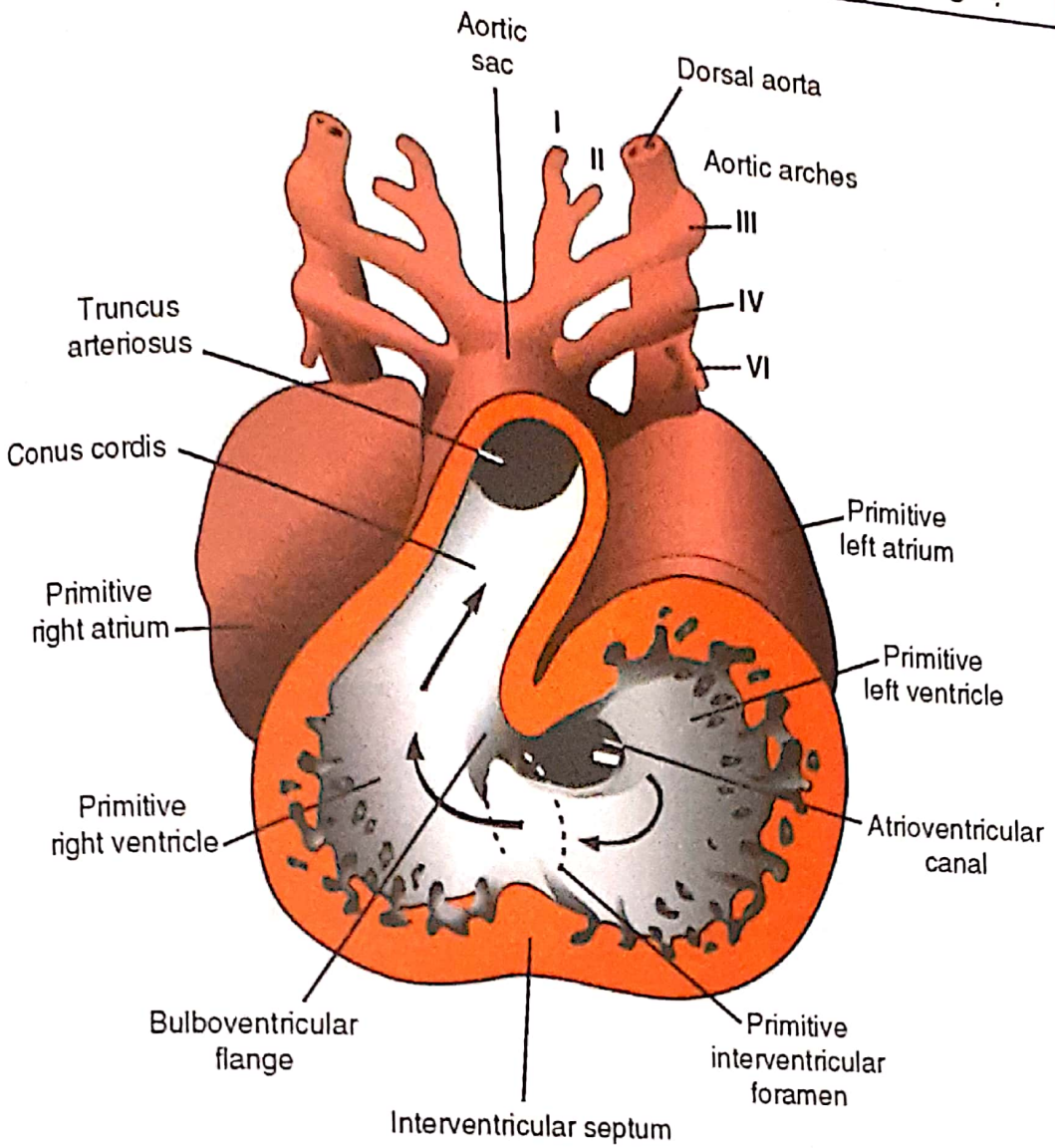

شکل ۹-۱۳. مقطع فرونتال قلب یک رویان ۳۰ روزه که سوراخ بین‌بطنی اولیه و ورودی دهلیز به بطن چپ اولیه را نشان می‌دهد. به لبه پیازی ـ بطنی (bulboventricular flange) توجه کنید. پیکان‌ها جهت جریان خون را نشان می‌دهند.

نکات بالینی

اختلالات تشکیل قوس قلبی

دکستروکاردی (dextrocardia) حالتی است که در آن قلب به جای سمت چپ در سمت راست قفسه سینه قرار می‌گیرد. دکستروکاردی به علت قوس زدن قلب به سمت چپ به جای سمت راست ایجاد می‌شود. این نقص ممکن است در طی دوران گاسترولاسیون زمانی که روند سمت‌گزینی (laterality) ایجاد می‌شود و یا اندکی بعدتر زمانی که قوس قلبی تشکیل می‌شود، به وجود می‌آید. دکستروکاردی ممکن است با **وارونگی احشاء** (situs inversus) [کاملاً برعکس قرار گرفتن غیرمتقارن همه ارگان‌ها] و یا با توالی‌هایی سمت‌گزینی (laterality sequences) [برخی از ارگان‌ها برعکس قرار گرفته‌اند] همراه باشد (فصل ۵ را ببینید).

Scanned by CamScanner

@medicaluniversity

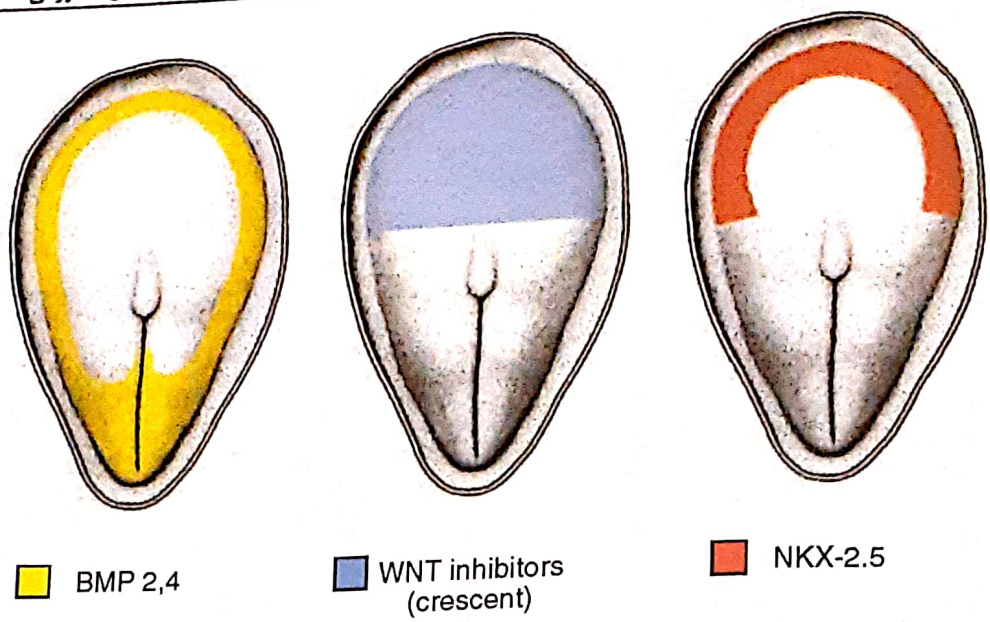

شکل ۱۰-۱۳. القای تشکیل قلب. BMPهای مترشحه از اندودرم و مزودرم صفحهٔ جانبی همراه با مهار بیان *WNT* توسط *CRESCENT* در نیمهٔ قدامی رویان، موجب تحریک بیان *NKX2.5* در ناحیهٔ قلب‌ساز مزودرم صفحهٔ جانبی (لایهٔ احشایی) می‌شوند. سپس *NKX2.5* موجب القای تشکیل قلب می‌شود.

SHF تحریک گردد. در ضمن پیام‌رسانی *NOTCH* از طریق لیگاند خود یعنی *JAG1* (فصل ۱ را ببینید)، مسئول تنظیم افزایشی FGFs در SHF است. FGFs نیز در عوض مهاجرت و تمایز سلول‌های ستیغ عصبی که برای دیواره‌بندی مجرای خروجی و تکوین و سازمان‌دهی قوس‌های آئورتی ضروری هستند را تنظیم می‌کنند. جهش در *SHH*، *Notch* و *JAG1* باعث ایجاد برخی نقایص مجرای خروجی، قوس آئورتی و قلبی می‌شود.

■ تکوین سینوس وریدی

در اواسط هفته چهارم، **سینوس وریدی** (sinus venosus) خون وریدی را از **شاخ‌های سینوسی راست** و **چپ** دریافت می‌کند (شکل ۱۱A-۱۳). هر شاخ خون خود را از سه ورید مهم دریافت می‌کند: (۱) **وریدهای زرده‌ای** (vitelline) یا **امفالومزانتریک** (omphalomesentric)، (۲) **ورید نافی** (umbilical) و (۳) **ورید کاردینال مشترک** (common cardinal). در ابتدا، ارتباط بین سینوس وریدی و دهلیز وسیع است. ولی بعداً مدخل سینوس به سمت راست جابه‌جا می‌شود (شکل ۱۱B-۱۳). این جابه‌جایی عمدتاً ناشی از شنت‌های چپ به راست خون در دستگاه وریدی در طی هفته‌های چهارم و پنجم تکوین است.

با مسدود شدن ورید نافی راست و ورید زرده‌ای چپ در طول هفته پنجم، شاخ سینوسی چپ به سرعت اهمیت خود را از دست می‌دهد (شکل ۱۱B-۱۳). زمانی که ورید کاردینال مشترک چپ در هفته دهم مسدود شود، همه آن چه از شاخ سینوسی چپ باقی می‌ماند، **ورید مایل دهلیز چپ** (oblique vein of left atrium) و **سینوس کرونری** (coronary sinus) است (شکل ۱۲-۱۳).

در نتیجه شنت چپ به راست خون، شاخ سینوسی و وریدهای راست به شدت بزرگ می‌شوند. شاخ راست که اکنون تنها ارتباط بین سینوس وریدی اولیه و دهلیز است، به دهلیز راست می‌پیوندد تا قسمت صاف دیواره دهلیز راست را ایجاد کند (شکل ۱۳-۱۳). در هر طرف محل ورود این شاخ به دهلیز که **سوراخ سینوسی ـ دهلیزی** (sinuatrial orifice) نام دارد، چین‌های دریچه‌ای به نام **دریچه‌های وریدی** (venous valves) **راست و چپ** قرار دارد (شکل ۱۳A-۱۳). در ناحیه پشتی ـ سری (دورسوکرانیال)، دریچه‌ها درهم ادغام شده و

Scanned by CamScanner

@medicaluniversity

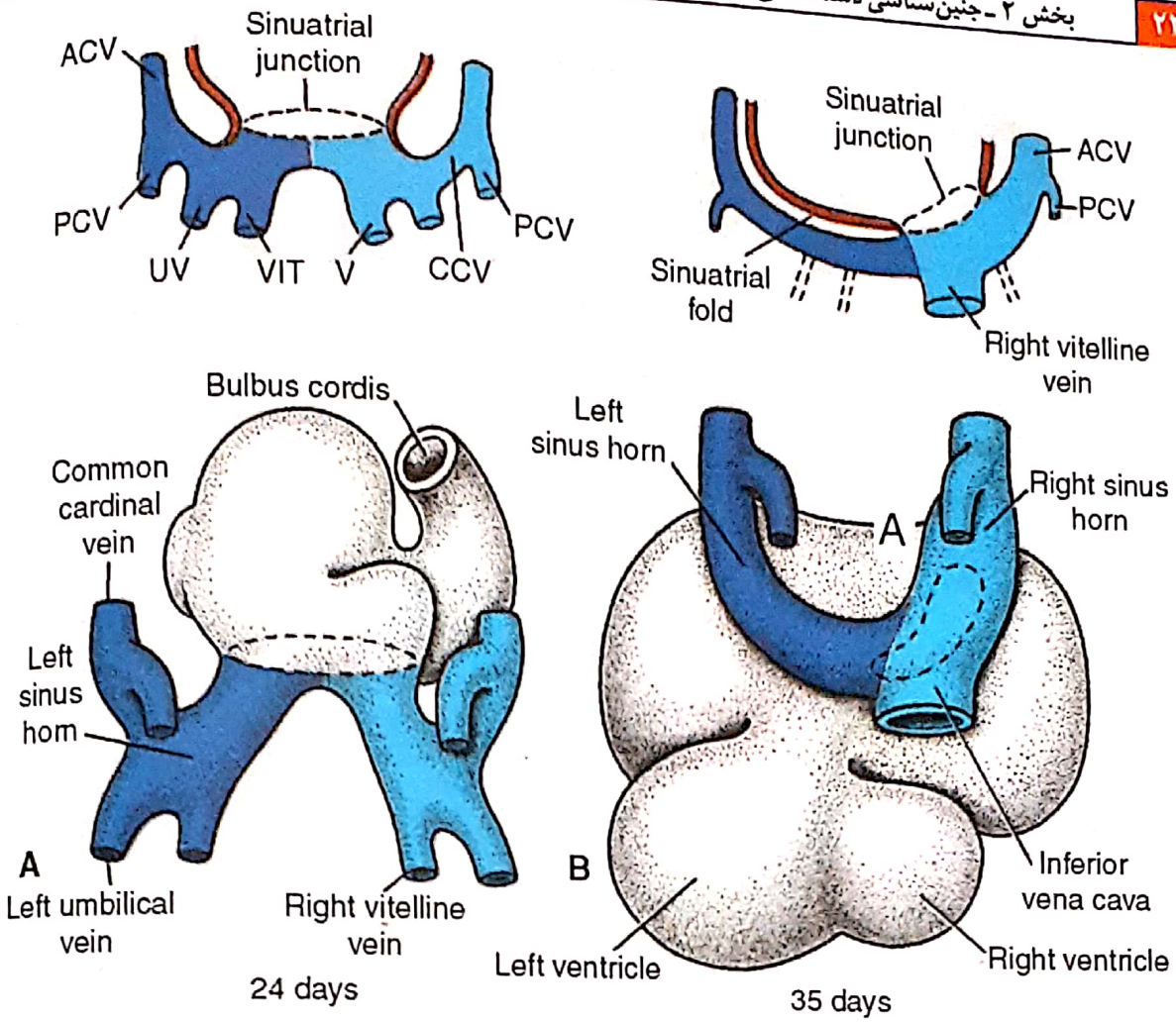

شکل ۱۱-۱۳. نمای پشتی دو مرحله از تکوین سینوس‌های وریدی در روزهای تقریباً ۲۴ (A) و ۳۵ (B). خط‌چین‌ها ورودی سینوس وریدی به حفرهٔ دهلیزی را نشان می‌دهند. هر یک از تصاویر با نمایی از مقطع عرضی همراه هستند تا وریدهای بزرگ و رابطه آنها با حفرهٔ دهلیزی را نشان دهند. ACV: ورید کاردینال قدامی، PCV: ورید کاردینال خلفی، UV: ورید نافی، VIT V: ورید زرده‌ای، CCV: ورید کاردینال مشترک.

ستیغی را می‌سازند که تحت عنوان **دیواره کاذب** (septum spurium) شناخته می‌شود (شکل ۱۳A-۱۳). در ابتدا دریچه‌ها بزرگ هستند، اما هنگامی که شاخ سینوسی راست به دیوارهٔ دهلیز پیوست، دریچه وریدی چپ و دیواره کاذب با دیواره دهلیزی در حال تکوین، ادغام می‌شوند (شکل ۱۳B-۱۳). قسمت فوقانی دریچه وریدی راست به طور کامل ناپدید می‌شود. قسمت تحتانی به دو بخش تکوین می‌یابد: (۱) **دریچه ورید اجوف تحتانی** و (۲) **دریچه سینوس کرونری** (شکل ۱۳B-۱۳). **ستیغ انتهایی** (crista terminalis) یک خط تقسیم کننده بین بخش ترابکوله اولیه دهلیز راست و بخش دارای جدار صاف (**سینوس وریدی** [sinus venarum]) که از شاخ سینوسی راست منشأ می‌گیرد، است (شکل ۱۳B-۱۳).

■ تشکیل دیواره‌های قلبی

دیواره‌های اصلی قلب بین روزهای ۲۷ الی ۳۷ تکوین تشکیل می‌شوند. در این زمان، اندازه رویان از ۵ میلی‌متر به حدود ۱۶ الی ۱۷ میلی‌متر افزایش می‌یابد. یکی از روش‌های تشکیل دیواره شامل دو توده در حال رشد فعالانه است که به یکدیگر نزدیک می‌شوند تا درهم ادغام شده و لومن را به دو مجرای مجزا تقسیم کنند (شکل ۱۳-۱۴A,B). همچنین چنین دیواره‌ای ممکن است در اثر رشد فعال فقط یک توده بافتی منفرد که تا رسیدن به سمت مخالف لومن به گسترش خود ادامه می‌دهد، ایجاد گردد (شکل ۱۳-۱۴C). تشکیل این توده‌های بافتی به ساخت و رسوب ماتریکس‌های خارج سلولی و مهاجرت و تکثیر سلولی بستگی دارد. در نواحی که این توده‌ها که به

Scanned by CamScanner

@medicaluniversity

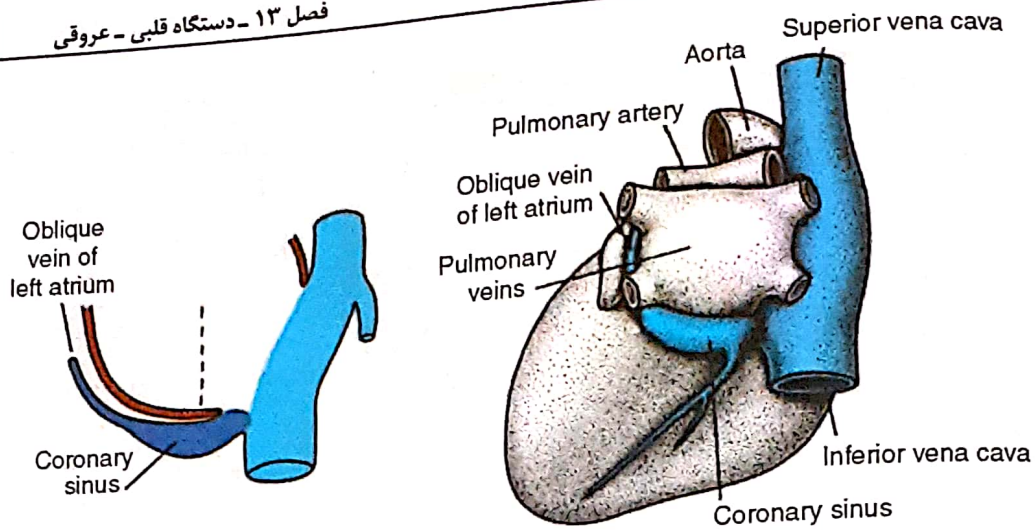

شکل ۱۲-۱۳. مرحلهٔ پایانی تکوین سینوس وریدی و وریدهای بزرگ.

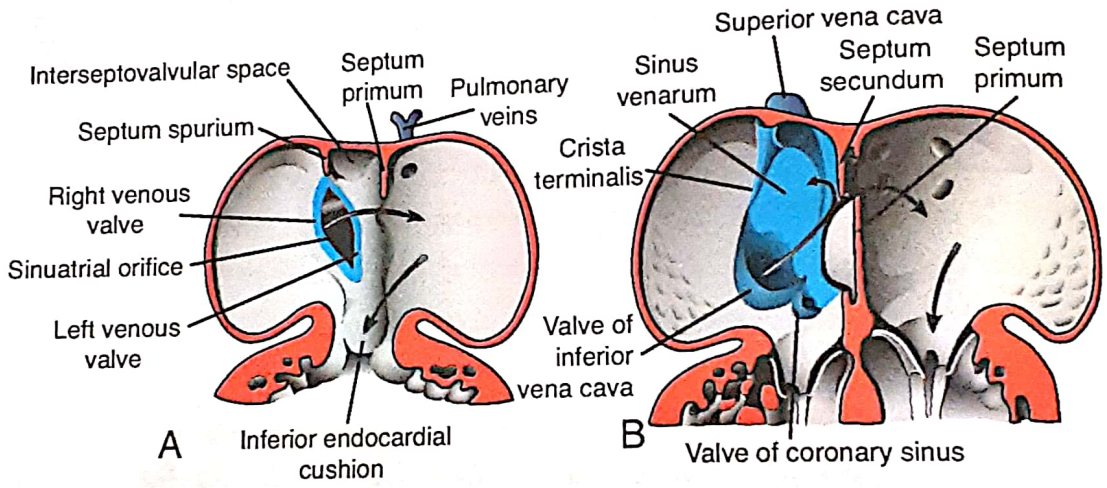

شکل ۱۳-۱۳. نمای شکمی از مقاطع کرونال قلب در سطح مجرای دهلیزی ـ بطنی برای نشان دادن تکامل دریچه‌های وریدی. **A.** هفته پنجم. **B.** مرحله جنینی. سینوس وناروم (آبی) دیواره‌ای صاف دارد و از شاخ سینوسی راست مشتق می‌شود. پیکان‌ها جریان خون را نشان می‌دهند.

عنوان **بالشتک‌های اندوکاردی** (endocardial cushions) شناخته می‌شوند، تشکیل می‌گردند. سنتز ماتریکس خارج سلولی افزایش می‌یابد به طوری که بیرون‌زدگی‌هایی را ایجاد می‌کنند که توسط سلول‌های اندوکاردیال پوشیده شده و به درون لومن برآمده شده‌اند (شکل ۱۵A,B-۱۳). این بالشتک‌های اندوکاردی برجسته، در نواحی **دهلیزی ـ بطنی** و **تنه‌ای ـ مخروطی** تشکیل می‌شوند. در این نواحی بالشتک‌ها در تشکیل **دیواره‌های دهلیزی و بطنی (بخش غشایی)، دریچه‌ها و مجاری دهلیزی ـ بطنی** (شکل ۱۶-۱۳) و **مجاری آئورتی و ریوی** مشارکت می‌کنند (شکل ۲۰-۱۳). در نهایت، بالشتک‌ها توسط سلول‌هایی که به درون ماتریکس خارج سلولی مهاجرت کرده و تکثیر می‌یابند، بزرگ‌تر شوند: در بالشتک‌های دهلیزی ـ بطنی، سلول‌ها از سلول‌های اندوکاردی رویی که از ساختارهای اطراف خود کنده شده و به ماتریکس رفته‌اند، مشتق شده‌اند (شکل ۱۵C-۱۳)؛ در بالشتک‌های مخروطی ـ تنه‌ای، سلول‌ها از سلول‌های ستیغ عصبی که از چین‌های عصبی سری به ناحیه مجرای خروجی مهاجرت کرده‌اند، منشأ گرفته‌اند (شکل ۳۰-۱۳ را ببینید). به دلیل موقعیت کلیدی بالشتک‌های اندوکاردی،

Scanned by CamScanner

@medicaluniversity

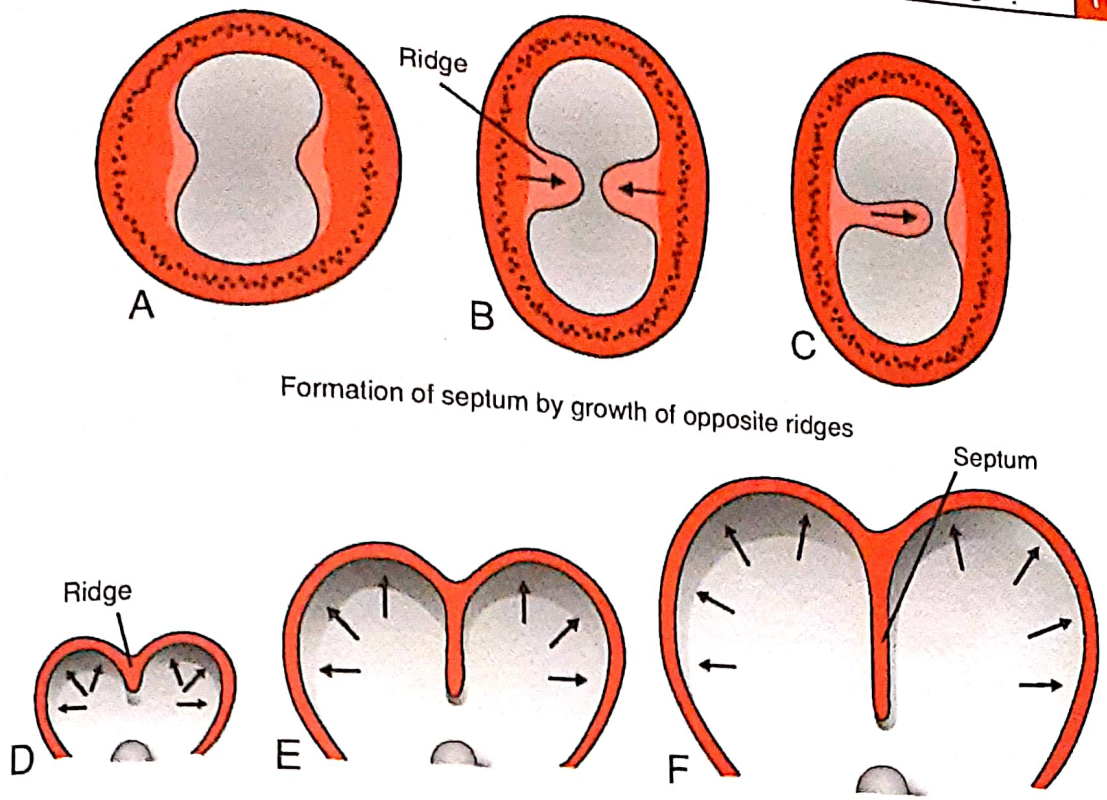

شکل ۱۴-۱۳. A, B. تشکیل دیواره به وسیلهٔ دو ستیغ (بالشتک‌های اندوکاردی) در حال رشد که به هم نزدیک شده و درهم ادغام می‌شوند. **C.** دیواره به وجود آمده از رشد یک تودهٔ سلولی فعال مثل دیواره اولیه و دیواره کاذب. **D-F.** تشکیل دیواره با ادغام شدن دو بخش در حال گسترش دیوارهٔ قلبی. چنین دیواره‌ای هرگز به طور کامل دو حفره را از هم جدا نمی‌کند.

ناهنجاری‌های تشکیل آنها ممکن است باعث ایجاد اختلالات قلبی مثل **نقایص دیواره دهلیزی (ASDs)**، **نقایص دیواره بطنی (VSDs)** و نقایص درگیر کننده **عروق بزرگ** (مثل **جابجایی عروق بزرگ**، **تنه شریانی مشترک** و **تترالوژی فالوت**) شوند.

در روش دیگر شکل‌گیری دیواره‌ها، بالشتک‌های اندوکاردی نقشی ندارند. به عنوان مثال اگر نوار باریکی از بافت در دیواره دهلیز یا بطن رشد نکند، در حالی که نواحی دو طرف آن به سرعت در حال گسترش باشند، یک ستیغ باریک بین دو بخش در حال گسترش تشکیل می‌شود (شکل ۱۴D,E-۱۳). هنگامی که رشد بخش‌های در حال گسترش در هر دو طرف بخش باریک ادامه دارد، دو دیواره به هم نزدیک شده و در نهایت درهم ادغام می‌شوند و یک دیواره تشکیل می‌دهند (شکل ۱۴F-۱۳). چنین دیواره‌ای، هرگز لومن اصلی را به طور کامل تقسیم نمی‌کند بلکه یک مجرای ارتباطی کوچک بین دو بخش گسترش یافته باقی می‌گذارد. این مجرا معمولاً به طور ثانویه توسط بافت تکثیر یافته از بافت‌های مجاور بسته می‌شود. چنین دیواره‌ای به طور نسبی دهلیزها و بطن‌ها را تقسیم می‌کند.

تشکیل دیواره در دهلیز مشترک

در پایان هفته چهارم، یک ستیغ داسی شکل از سقف دهلیز مشترک به درون حفره دهلیز مشترک رشد می‌کند. این ستیغ اولین بخش **دیواره اولیه** (septum primum) است (شکل‌های ۱۳A-۱۳ و ۱۳-۱۶A,B). دو بازوی این دیواره به سمت بالشتک‌های اندوکاردی در مجرای دهلیزی ـ بطنی گسترش می‌یابند. سوراخ بین لبه تحتانی دیواره اولیه و بالشتک‌های اندوکاردی، **سوراخ اولیه** (ostium primum) نامیده می‌شود (شکل ۱۳-۱۶A,B). با تکوین بیشتر،

Scanned by CamScanner

@medicaluniversity

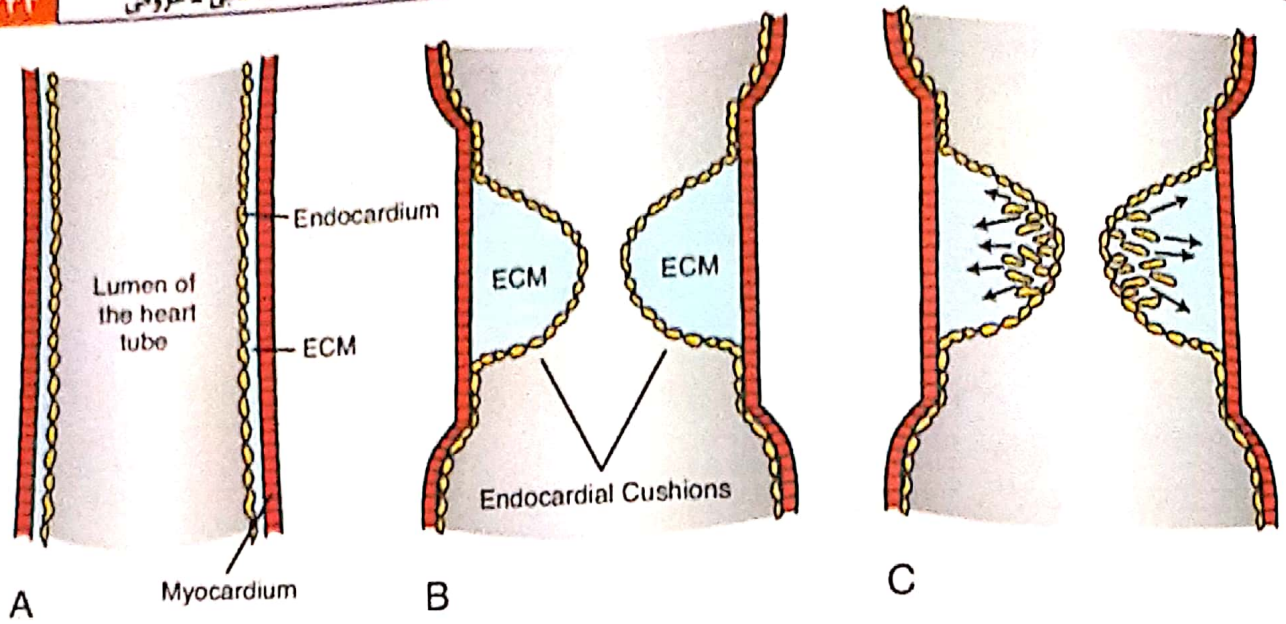

شکل ۱۵-۱۳. نمای شماتیک نشان‌دهنده تکوین بالشتک‌های اندوکاردی. **A.** در ابتدا لوله قلبی از میوکارد و اندوکارد تشکیل شده است. این دو لایه توسط ماتریکس خارج سلولی (ECM) از هم جدا شده‌اند. **B.** بالشتک‌های اندوکاردی در مجرای دهلیزی ـ بطنی و در مجرای خروجی به صورت اتساعات ECM ایجاد می‌شود. **C.** سلول‌ها به درون بالشتک‌ها مهاجرت کرده و تکثیر می‌یابد: این سلول‌ها در کانال دهلیزی ـ بطنی از اندوکارد مشتق می‌شوند؛ در مجرای خروجی، این سلول‌ها از سلول‌های ستیغ عصبی منشأ می‌گیرند.

استطاله‌های بالشتک‌های اندوکاردی فوقانی و تحتانی در امتداد لبه سوراخ اولیه رشد کرده و سوراخ اولیه را می‌بندند (شکل‌های ۱۳-۱۶C,D). البته قبل از بسته‌شدن کامل، **مرگ سلولی** (cell death)، سوراخ‌هایی در بخش بالای دیواره اولیه به وجود می‌آورد. به هم پیوستن این سوراخ‌ها، **سوراخ ثانویه** (ostium secundum) را تشکیل می‌دهد که باعث ایجاد جریان خون آزاد خون از سمت راست به چپ دهلیز اولیه می‌شود (شکل ۱۳-۱۶B,D).

هنگامی که در نتیجه ادغام شاخ سینوسی، حفره دهلیز راست گسترش می‌یابد، یک چین هلالی شکل جدید پدیدار می‌شود. این چین جدید که **دیواره ثانویه** (septum secundum) نامیده می‌شود (شکل ۱۳-۱۶C,D)، هرگز دیواره کاملی در حفره دهلیزی به وجود نمی‌آورد (شکل ۱۳-۱۶F,G). بازوی قدامی دیواره ثانویه به طرف پایین دیواره در مجرای دهلیزی ـ بطنی گسترش می‌یابد. هنگامی که دریچه وریدی چپ و دیواره کاذب با سمت راست دیواره ثانویه ادغام می‌شوند، لبه مقعر و آزاد دیواره ثانویه بر روی سوراخ ثانویه قرار می‌گیرد (شکل ۱۳-۱۶E,F). سوراخ باقی مانده از دیواره ثانویه **سوراخ بیضی** (foramen ovale) نامیده می‌شود. زمانی که بخش فوقانی دیواره اولیه به تدریج ناپدید می‌شود، بخش باقی‌مانده به **دریچه سوراخ بیضی** (valve of the oval foramen) تبدیل می‌شود. راه بین دو حفره دهلیزی از یک شکاف بلند مایل (شکل ۱۳-۱۶E-G) تشکیل شده است که از طریق آن خون از دهلیز راست به سمت چپ جریان می‌یابد (پیکان‌ها در شکل‌های ۱۳-۱۳B و ۱۳-۱۶E).

پس از تولد، با آغاز گردش خون ریوی، فشار در دهلیز چپ افزایش می‌یابد و دریچه سوراخ بیضی به روی دیواره ثانویه فشار داده می‌شود. این حالت نیز باعث بسته‌شدن سوراخ بیضی و جدا شدن دهلیزهای راست و چپ می‌گردد. در حدود ۲۰ درصد موارد، ادغام دیواره اولیه و دیواره ثانویه ناقص است و یک شکاف باریک مایل بین دو دهلیز باقی می‌ماند. این حالت **بازماندن میله‌ای** (probe patency) سوراخ بیضی نامیده می‌شود. این اختلال مانع شنت داخل قلبی (intracardiac shunting) خون می‌شود.

تشکیل دهلیز چپ و ورید ریوی

همزمان با بزرگ‌شدن دهلیز راست اولیه در اثر شرکت شاخ سینوسی راست، دهلیز چپ اولیه نیز متسع می‌شود. در همین حین مزانشیم در انتهای دمی مزوکاردیوم پشتی (که لوله قلبی را در حفره پریکارد آویزان نگه می‌دارد) (شکل ۱۳-۱۷A) شروع

Scanned by CamScanner

@medicaluniversity

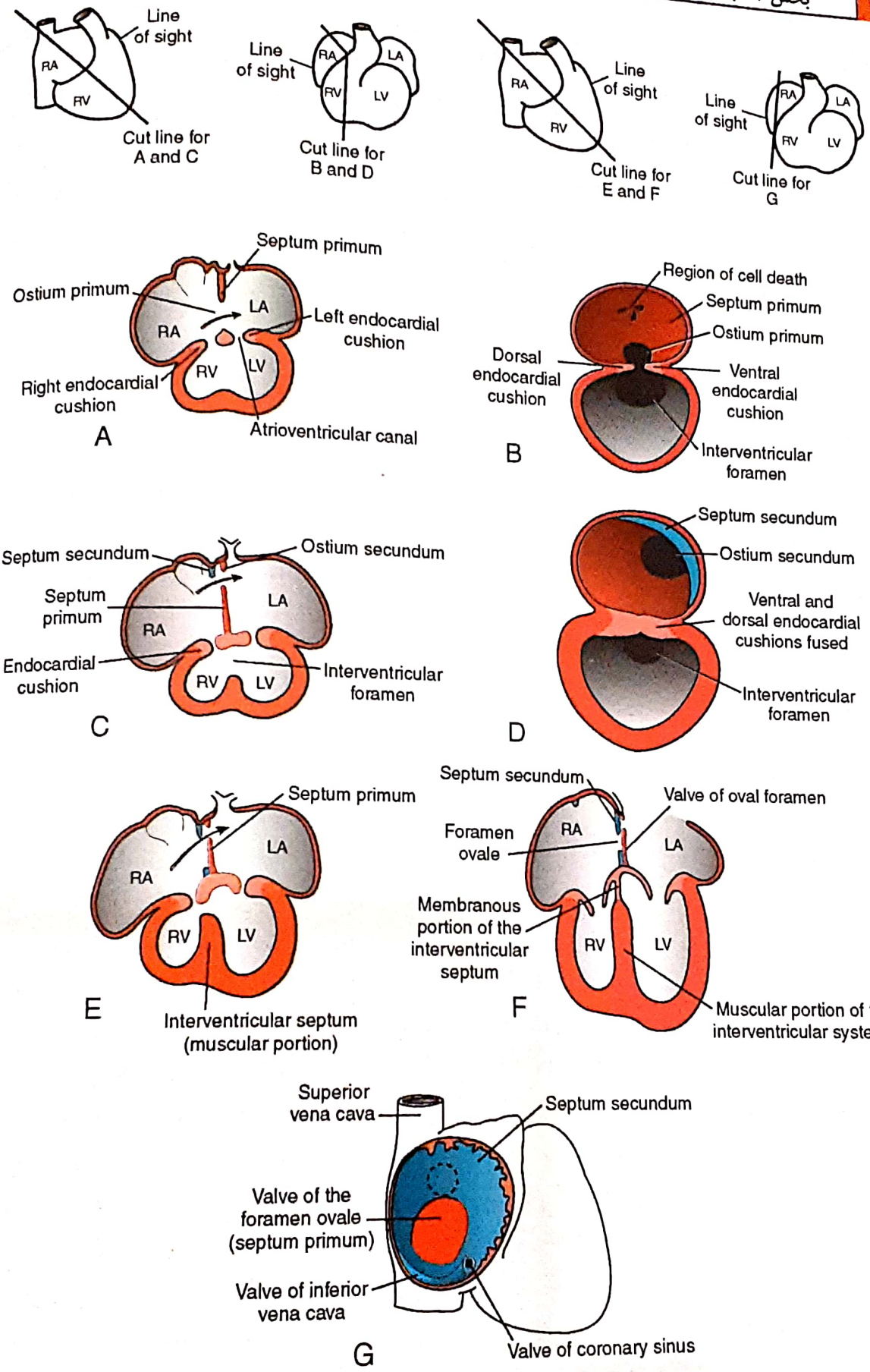

شکل ۱۶-۱۳. دیواره‌های دهلیزها در مراحل مختلف تکوین. **A.** روز ۳۰ (۶ میلی‌متر). **B.** مرحله مشابه A از نمای سمت راست. **C.** روز ۳۳ (۹ میلی‌متر). **D.** مرحله مشابه C از نمای سمت راست. **E.** روز ۳۷ (۱۴ میلی‌متر). **F.** تازه متولد شده. **G.** مرحله مشابه F از نمای راست. دیواره دهلیزی را نشان می‌دهد.

Scanned by CamScanner

@medicaluniversity

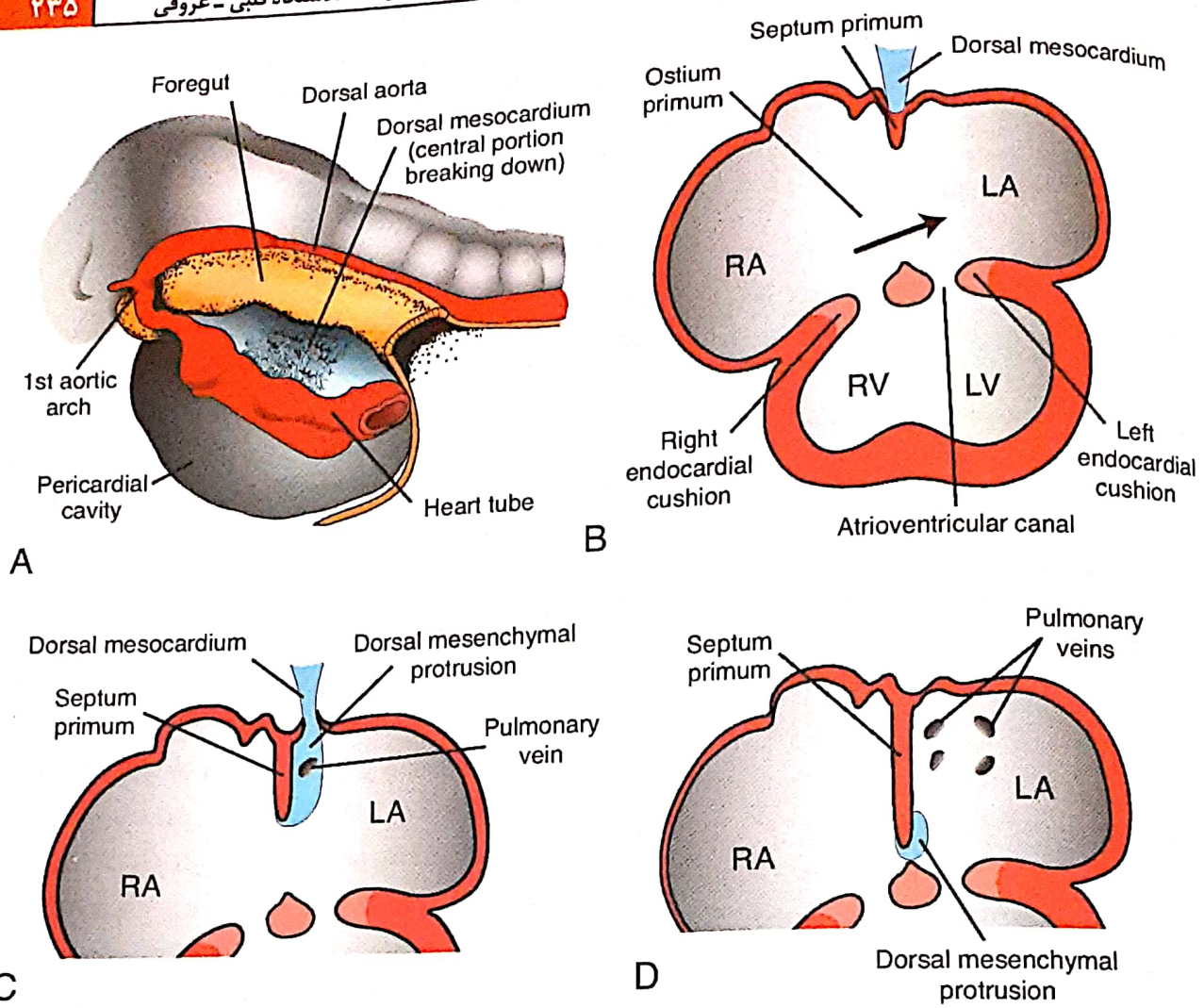

شکل ۱۷-۱۳.A. تصویر شماتیک نشان‌دهنده لوله قلبی که توسط مزوکارد پشتی به درون حفره پریکاردی آویزان شده است. مزوکارد پشتی در حقیقت یک مزانتری است که به مزودرم اطراف لوله گوارش متصل شده و از SHF مشتق شده است (شکل ۵C-۱۳ را ببینید). در این مرحله، بخش مرکزی مزوکارد از بین می‌رود به طوری که فقط دو انتهای لوله قلبی متصل باقی می‌ماند. **C,B.** در قطب دهلیزی، قسمتی از مزوکارد پشتی تکثیر یافته و برآمدگی مزانشیمی پشتی (DMP) را می‌سازد. DMP، جدار دهلیز را در سمت چپ دیواره اولیه سوراخ می‌کند. ورید ریوی در درون DMP تشکیل شده و زمانی که DMP به همراه دیواره اولیه به سمت پایین رشد می‌کند، به جدار خلفی دهلیز چپ جابه‌جا می‌شود. **D.** در ابتدا ریشه اصلی ورید ریوی وارد دهلیز چپ می‌شود اما با اتساع یافتن جداره‌های دهلیز، این ریشه در دهلیز چپ تا جایی ادغام می‌شود که چهار شاخه از دهلیز چپ به سمت ریه‌ها گسیل می‌شوند. در نتیجه زمانی که روند اتساع دهلیز کامل شد، چهار سوراخ وریدهای ریوی به دهلیز چپ باز می‌شوند. بخش باقیمانده DMP، در نوک دیواره اولیه باقی مانده و در تشکیل بالشتک اندوکاردی اطراف مجرای دهلیزی ـ بطنی شرکت می‌کند.

به تکثیر می‌کند. سپس همزمان با رشد دیواره اولیه از سقف دهلیز مشترک به سمت پایین، این مزانشیم در حال تکثیر یک **برآمدگی مزانشیمی پشتی** (dorsal mesenchymal protrusion: DMP) می‌سازد. این برآمدگی نیز همراه با دیواره اولیه به سمت مجرای دهلیزی ـ بطنی رشد می‌کند (شکل ۷B,C-۱۳). در درون DMP، **ورید ریوی** (pulmonary vein) در حال تکوین، وجود دارد. در اثر رشد و حرکت DMP، ورید ریوی در دهلیز چپ قرار می‌گیرد (شکل ۱۷C-۱۳). در نهایت بخش باقیمانده DMP در نوک دیواره اولیه در تشکیل بالشتک اندوکاردی در مجرای دهلیزی ـ بطنی شرکت می‌کند (شکل ۱۷D-۱۳). ریشه اصلی ورید ریوی که به دهلیز چپ باز می‌شود، دو شاخه به هر ریه می‌فرستد. سپس با

Scanned by CamScanner

@medicaluniversity

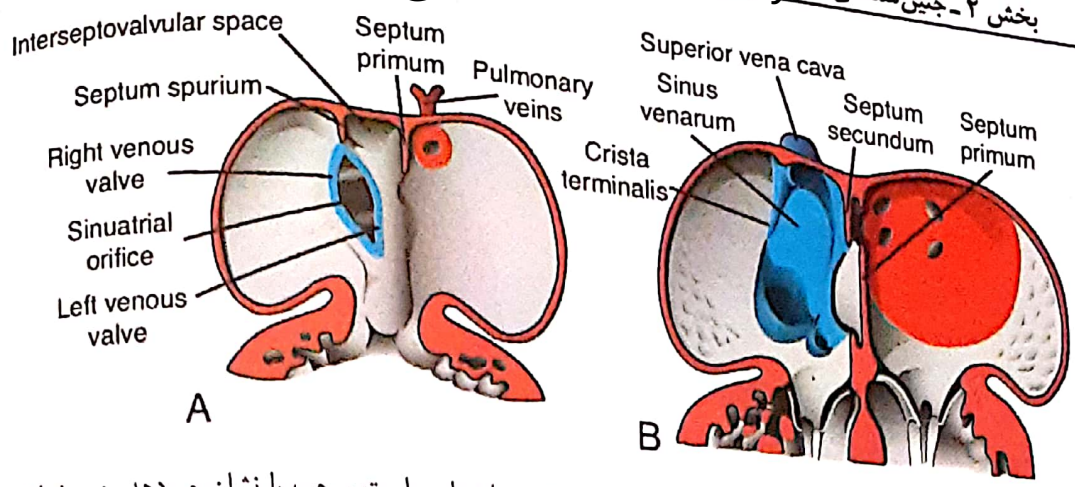

شکل ۱۸-۱۳. مقاطع کرونال از قلب که تکوین بخش‌های دارای جدار صاف دهلیزهای راست و چپ را نشان می‌دهد. هم شاخ سینوسی راس (آبی) و هم ورید ریوی (قرمز) در تکوین قلب با ایجاد بخش‌های دارای جدار صاف دهلیزها شرکت می‌کنند.

ادامه اتساع دهلیز چپ، ریشه اصلی ورید در جدار خلفی تا نقطه‌ای که شاخه شاخه شدن عروق رخ می‌دهد، ادغام می‌شود. در نتیجه این حالت چهار سوراخ جداگانه وریدهای ریوی به حفره دهلیزی باز می‌شود (شکل‌های ۷D-۱۳ و ۱۸-۱۳).

بنابراین هر دهلیز با اتساع یافتن (شکل ۱۴D-F-۱۳) و شرکت کردن ساختارهای عروق، تکوین می‌یابد: سینوس وریدی در دهلیز راست و ریشه ورید ریوی در دهلیز چپ (شکل ۱۸-۱۳). در قلب کاملاً تکوین یافته، دهلیز راست رویانی اولیه، تبدیل به **زایده ترابکوله دهلیز راست** (trabeculated right atrial appendage) حاوی عضلات شانه‌ای می‌شود، در حالی که **سینوس وناروم** (sinus venarum) که دارای جدار صاف است، از شاخ راست سینوس وریدی منشأ می‌گیرد (شکل ۱۸A-۱۳). دهلیز چپ رویانی اولیه، اندکی بیشتر از **زایده ترابکوله دهلیزی** است در حالی که بخش دارای جدار صاف دهلیز چپ از ورید ریوی منشأ می‌گیرد (شکل ۱۸B-۱۳).

تشکیل دیواره در مجرای دهلیزی - بطنی

در پایان هفته چهارم، چهار **بالشتک اندوکاردی دهلیزی - بطنی** ظاهر می‌شود: یک بالشتک در هر طرف به اضافه یک بالشتک در کنار پشتی (فوقانی) و یک بالشتک در کنار شکمی (تحتانی) مجرای دهلیزی - بطنی (شکل‌های ۱۹-۱۳ و ۲۰-۱۳). در ابتدا مجرای دهلیزی - بطنی فقط به بطن چپ اولیه راه دارد و توسط **لبهٔ پیازی (مخروطی) - بطنی** (bulbo ventricular flange) [cono] از پیاز قلبی جدا می‌شود (شکل ۹-۱۳). در هر صورت نزدیک به پایان هفته پنجم،

نکات بالینی

تا به امروز تصور بر این بود که ورید ریوی از بیرون‌زدگی دهلیز چپ، منشأ می‌گیرد و مشخص نمودن دلیل نقایص مادرزادی نادر که در آن وریدهای ریوی به درون سایر عروق یا مستقیماً به دهلیز راست تنظیم می‌شوند (حالتی که **بازگشت ورید ریوی غیرطبیعی کامل** [total anomalous pulmonary venous return: TAPVR] نامیده می‌شود)، بسیار سخت بود. با این وجود، درک اینکه ورید ریوی در مزوکاردیوم پشتی به عنوان بخشی از DMP منشأ می‌گیرد، اساسی برای توصیف چگونگی رخ دادن نقص در اثر موقعیت‌گیری غیرطبیعی DMP ایجاد می‌کند. برای مثال انحراف DMP به سمت راست، باعث می‌شود ورید ریوی به جای دهلیز چپ، در دهلیز راست (۲۰ درصد موارد) قرار بگیرد و یا اگر انحراف به سمت راست بیشتر صورت بگیرد، ورید ریوی به ورید اجوف فوقانی یا ورید براکیوسفالیک (۵۰ درصد موارد) باز می‌شود. از آنجایی که مزوکاردیوم پشتی به طور طبیعی یک ساختار میانی است، جای تعجب نیس که TAPVR اغلب در افراد مبتلا به هتروتاکسی دیده می‌شود.

انتهای خلفی این لبه در وسط قاعده بالشتک اندوکاردی پشتی (فوقانی) خاتمه می‌یابد و کمتر از گذشته برجسته می‌گردد (شکل ۲۰-۱۳). از آنجایی که مجرای دهلیزی - بطنی به سمت راست بزرگ می‌شود، خونی که از طریق سوراخ دهلیزی - بطنی عبور

Scanned by CamScanner

@medicaluniversity

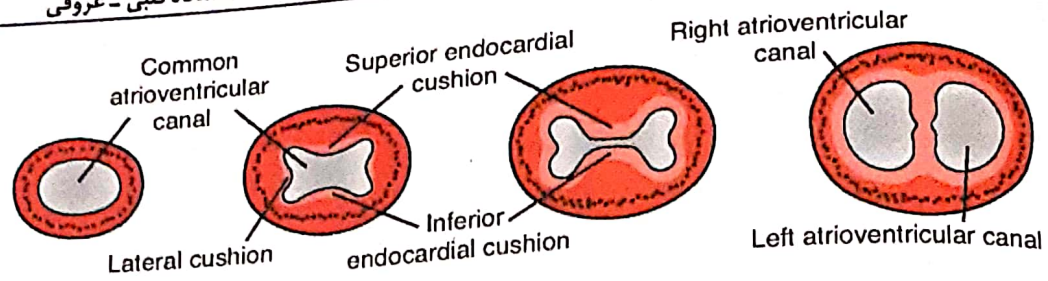

شکل ۱۹-۱۳. تشکیل دیواره در مجرای دهلیزی ـ بطنی. از چپ به راست روزهای ۲۳، ۲۶، ۳۱ و ۳۵. سوراخ حلقوی اولیه به طور عرضی پهن می‌شود.

می‌کند، مستقیماً به بطن چپ اولیه و همچنین بطن راست اولیه راه می‌یابد.

علاوه بر بالشتک‌های اندوکادی پشتی (فوقانی) و شکمی (خلفی)، دو **بالشتک دهلیزی ـ بطنی طرفی** (lateral atrioventricular cushions) نیز در کناره‌های راست و چپ مجرا پدیدار می‌شوند (شکل‌های ۱۹-۱۳ و ۲۰-۱۳). در این زمان، بالشتک‌های پشتی و شکمی، بیشتر به درون لومن برجسته شده و درهم ادغام می‌شوند. نتیجه این حالت تقسیم کامل مجرا به سوراخ‌های دهلیزی ـ بطنی راست و چپ در پایان هفته پنجم است (شکل‌های ۱۶B,D-۱۳ و ۱۹-۱۳).

دریچه‌های دهلیزی ـ بطنی

پس از ادغام بالشتک‌های اندوکاردی دهلیزی ـ بطنی، هر سوراخ دهلیزی ـ بطنی با تکثیر موضعی بافت مزانشیمی منشأ گرفته از بالشتک‌های اندوکاردی احاطه می‌شود (شکل ۲۱A-۱۳). هنگامی که جریان خون سطح بطنی این تکثیر موضعی را توخالی و نازک می‌کند. بافت مزانشیمی، لیفی (فیبروز) شده و دریچه‌های دهلیزی ـ بطنی تشکیل می‌شوند. این دریچه‌ها توسط طناب‌های عضلانی به دیواره بطنی متصل باقی می‌مانند (شکل ۲۱B,C-۱۳). در نهایت بافت عضلانی این طناب‌ها از بین رفته و بافت همبند متراکم جایگزین آنها می‌گردد. بدین ترتیب دریچه‌ها از بافت همبندی که توسط اندوکاردیوم پوشیده شده است، تشکیل می‌شود. دریچه‌ها توسط **طناب‌های وتری** (chordae tendineae) به ترابکولاهای عضلانی ضخیم جدار بطن [**عضلات پاپیلاری** (papillary muscles)] متصل می‌شوند (شکل ۲۱C-۱۳). بدین ترتیب دو لت دریچه‌ای، **دریچه دولتی** (bicuspid valve) یا **دریچه میترال** (mitral valve) را در مجرای دهلیزی ـ بطنی چپ و سه لت **دریچه سه لتی** (tricuspid valve) را در سمت راست تشکیل می‌دهند.

تشکیل دیواره در تنه شریانی و مخروط قلبی

در طول هفته پنجم، دو ستیغ روبروی هم در تنه شریانی ظاهر می‌شوند. این ستیغ‌ها که **برآمدگی تنه‌ای** (truncus swellings) یا **بالشتک‌های تنه‌ای** (truncus cushions) نامیده می‌شوند، بر روی دیواره فوقانی راست **(برآمدگی تنه‌ای فوقانی راست)** و دیواره تحتانی چپ **(برآمدگی تنه‌ای تحتانی چپ)** قرار دارند (شکل ۲۰-۱۳). برآمدگی تنه‌ای فوقانی راست به سمت دیستال و چپ و برآمدگی تنه‌ای تحتانی چپ به سمت دیستال و راست رشد می‌کند. از این رو، هنگامی که این برآمدگی‌ها به سمت کیسه آئورت رشد می‌کنند، به دور یکدیگر پیچ خورده و شکلی حاکی از نمای مارپیچی دیواره آینده را به وجود می‌آورند (شکل ۲۷-۱۳). پس از ادغام کامل، این ستیغ‌ها **دیواره آئورتی ـ ریوی** (aorticopulmonary septum) ساخته می‌شود. این دیواره تنه شریانی را به **مجراهای آئورتی** و **ریوی** تقسیم می‌کند.

با ظاهر شدن برآمدگی‌های تنه‌ای، برآمدگی‌های (بالشتک‌های) مشابهی در طول دیواره‌های پشتی راست و شکمی چپ **مخلوط قلبی** ایجاد می‌شوند (شکل‌های ۲۰-۱۳ و ۲۷-۱۳). برآمدگی‌های مخروطی به سمت یکدیگر و در جهت دیستال رشد می‌کنند تا به دیواره تنه شریانی (truncus arteriosus septum) بپیوندند. با ادغام شدن دو برآمدگی مخروطی در یکدیگر، دیواره مخروط به یک بخش قدامی ـ خارجی (مجرای خروجی بطن راست) (شکل ۲۸-۱۳) و یک بخش خلفی ـ داخلی (مجرای خروجی بطن چپ) (شکل ۲۹-۱۳) تقسیم می‌شوند.

Scanned by CamScanner

@medicaluniversity

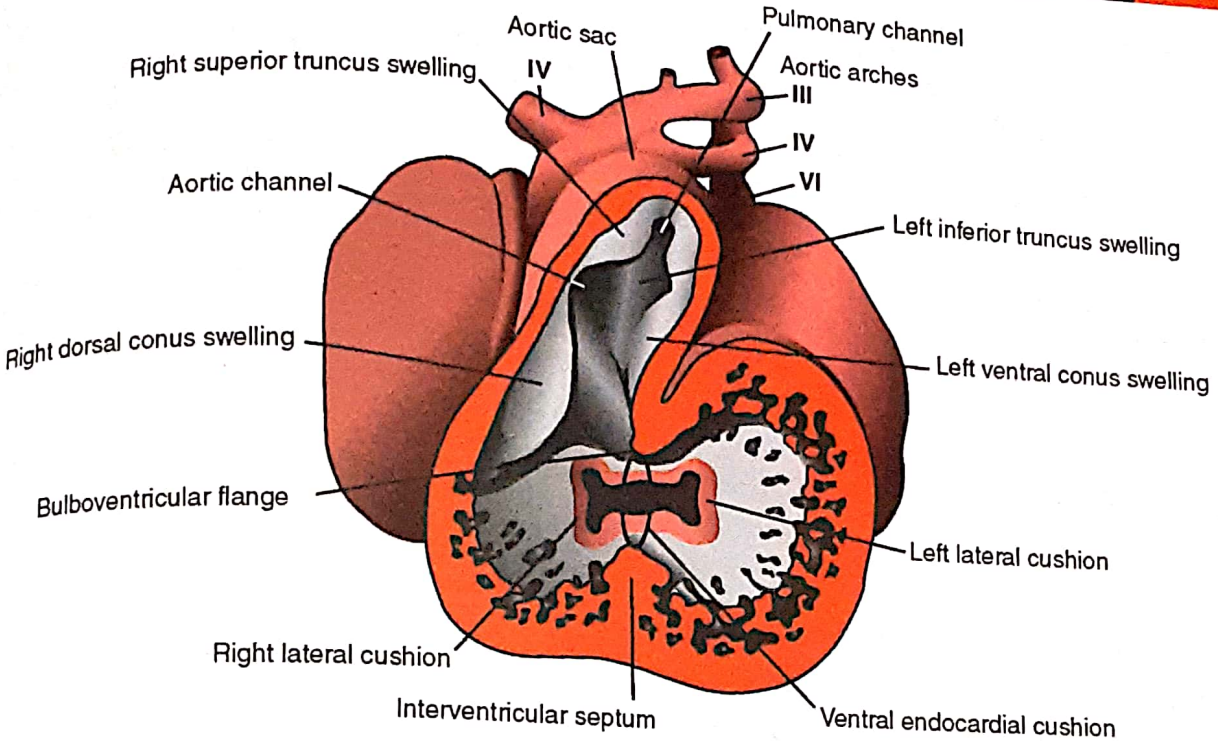

شکل ۲۰-۱۳. مقطع فرونتال قلب یک رویان ۳۵ روزه. در این مرحله از تکوین، خون حفرهٔ دهلیزی وارد بطن چپ اولیه و همچنین بطن راست اولیه می‌شود. به تکوین بالشتک‌ها در مجرای دهلیزی ـ بطنی توجه کنید. بالشتک‌های موجود در تنهٔ شریانی و مخروط قلبی نیز نمایان هستند. دایره: سوراخ بین‌بطنی اولیه. پیکان‌ها: جریان خون.

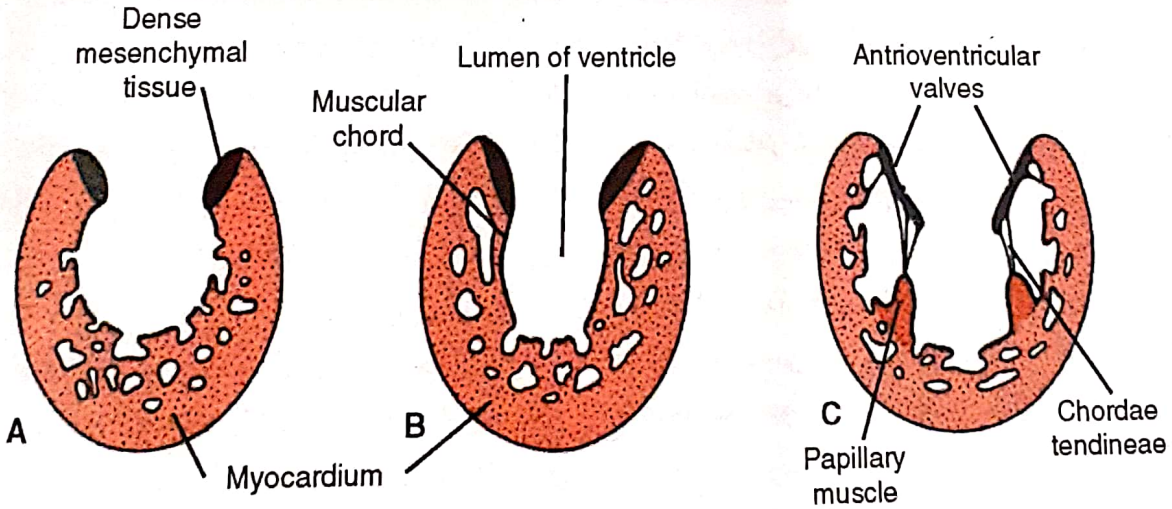

شکل ۲۱-۱۳. تشکیل دریچه‌های دهلیزی ـ بطنی و طناب‌های وتری. دریچه‌ها از سمت بطنی گود می‌شوند اما توسط طناب‌های وتری به دیوارهٔ بطن متصل باقی می‌مانند.

Scanned by CamScanner

@medicaluniversity

نکات بالینی

نقایص قلبی

اختلالات قلبی و عروقی بزرگ‌ترین گروه نقایص مادرزادی در انسان هستند و در **یک درصد** نوزادان زنده متولد شده دیده می‌شوند. بروز این ناهنجاری‌ها در نوزادان مرده، ۱۰ برابر بیشتر است. تخمین زده می‌شود که ۱۲ درصد کودکان مبتلا به نقایص قلبی، ناهنجاری‌های کروموزومی دارند ولی در عوض ۳۳ درصد کودکان مبتلا به ناهنجاری‌های کروموزومی دچار نقایص قلبی هستند. علاوه بر آن ۳۰ درصد نقایص قلبی در نوزادان مبتلا به سایر ناهنجاری‌های اصلی ایجاد می‌شود. حدود ۲ درصد از نقایص قلبی به دلیل عوامل محیطی است ولی بخش عمده آن به دلیل برهم‌کنش عوامل محیطی و ژنتیکی (**دلایل چند عاملی** [multifactorial causes]) می‌باشد. مثال‌های کلاسیک تراتوژن‌های قلبی ـ عروقی شامل **ویروس سرخجه** و **تالیدومید** است. سایر موارد عبارتند از: **اسید رتینوئیک** [**آکوتان** (Accutane)]، **الکل** و بسیاری از ترکیبات دیگر. همچنین بیماری‌های مادر مثل **دیابت وابسته به انسولین** با نقایص قلبی مرتبط هستند.

هدف نقایص قلبی ایجاد شده به دلایل ژنتیکی و تراتوژنی شامل سلول‌های پیش‌ساز قلبی از PHF و SHF، سلول‌های ستیغ عصبی، بالشتک‌های اندوکاردی و سایر سلول‌های مهم برای تکوین قلب می‌باشد (جدول ۱-۱۳). این مطلب که ناهنجاری‌های مشابه می‌توانند به دلیل اختلال در هدف‌های مختلف به وجود آیند (به طور مثال جابجایی شریان‌های بزرگ که می‌تواند در اثر اختلال در سلول‌های SHF و سلول‌های ستیغ عصبی به وجود آید)، به این معنی است که منشأ نقایص قلبی ناهمگون (هتروژن) بوده و تقسیم‌بندی اپیدمیولوژیک آنها بسیار سخت می‌باشد.

ژن‌های تنظیم کننده تکوین قلب در حال شناسایی و تعیین نقشه هستند و جهش‌هایی که منجر به نقایص قلبی می‌گردند، کشف شده‌اند. به عنوان مثال، جهش‌ها در ژن ویژه قلب یعنی *NKX2.5* که بر روی کروموزوم 5q35 قرار دارد، می‌توانند باعث نقص در دیواره دهلیزی [ASDs] (نوع ثانویه)، تترالوژی فالوت و تأخیر در دستگاه هدایتی دهلیزی ـ بطنی به صورت اتوزومال غالب شود. جهش‌ها در ژن *TBX5* منجر به **سندرم هالت ـ اورام** (Holt-Oram syndrome) می‌شود که با اختلالات پیش‌محوری (preaxial) [شعاعی] اندام و نقص دیواره دهلیزی (ASDs) مشخص می‌شود. همچنین ممکن است نقص در بخش عضلانی دیواره بین‌بطنی نیز رخ دهد. سندرم هالت ـ اورام یکی از موارد گروه **سندرم‌های قلب ـ دست** (heart-hand syndromes) است که نشان می‌دهد ممکن است ژن‌های مشابهی در چندین فرایند تکوینی مشارکت داشته باشد. به عنوان مثال، *TBX5* تکوین اندام فوقانی را تنظیم می‌کند و همچنین در تشکیل دیواره‌های قلب نقش دارد. سندرم هالت ـ اورام به صورت اتوزومال غالب با شیوع ۱ مورد در هر ۱۰۰ هزار تولد زنده به ارث می‌رسد.

جهش‌ها در تعدادی از ژن‌های تنظیم کننده تولید پروتئین‌های سارکومر باعث **کاردیومیوپاتی هایپرتروفیک** (hypertrophic cardiomyopathy) می‌شود که ممکن است در ورزشکاران و جمعیت عمومی به مرگ ناگهانی منجر شود. این بیماری به صورت اتوزومال غالب به ارث می‌رسد و اغلب جهش‌ها (۴۵ درصد) ژن زنجیره سنگین *b*ـمیوزین را مورد هدف قرار می‌دهند (14q11.2). در نتیجه هیپرتروفی قلب به علت اختلال در سازمان‌دهی سلول‌های عضلانی قلب صورت می‌گیرد (**بی‌نظمی میوکاردی** [myocardial disarray]) که ممکن است بر روی برونده قلبی و/یا هدایت قلبی تأثیر بدی داشته باشد.

وارونگی بطنی (ventricular inversion) نقصی است که در آن بطن چپ مورفولوژیک در سمت راست قرار گرفته و از طریق دریچه میترال به دهلیز راست متصل می‌شود. بطن راست مورفولوژیک نیز در سمت چپ قرار گرفته و از طریق دریچه سه‌لتی با دهلیز چپ ارتباط دارد. از آنجایی که شریان ریوی از بطن چپ مورفولوژیک و آئورت از بطن راست مورفولوژیک خارج می‌شود، گاهی اوقات به این نقص **جابجایی اِل شریان‌های بزرگ** (L-transposition of the great arteries) نیز گفته می‌شود. با این حال شریان‌های بزرگ در موقعیت طبیعی خود قرار دارند و فقط جایگاه بطن‌ها وارونه شده است. این ناهنجاری در طی روند سمت‌گزینی و تعیین جهت‌های راست و چپ قلب در اثر مسیر سمت‌گزینی ایجاد می‌شود.

سندرم قلب راست هیپوپلاستیک (hypoplastic right heart syndrome: HRHs) و **سندرم قلب چپ هیپوپلاستیک** (HLHS) (شکل ۲۲-۱۳) نقایص نادری

Scanned by CamScanner

@medicaluniversity

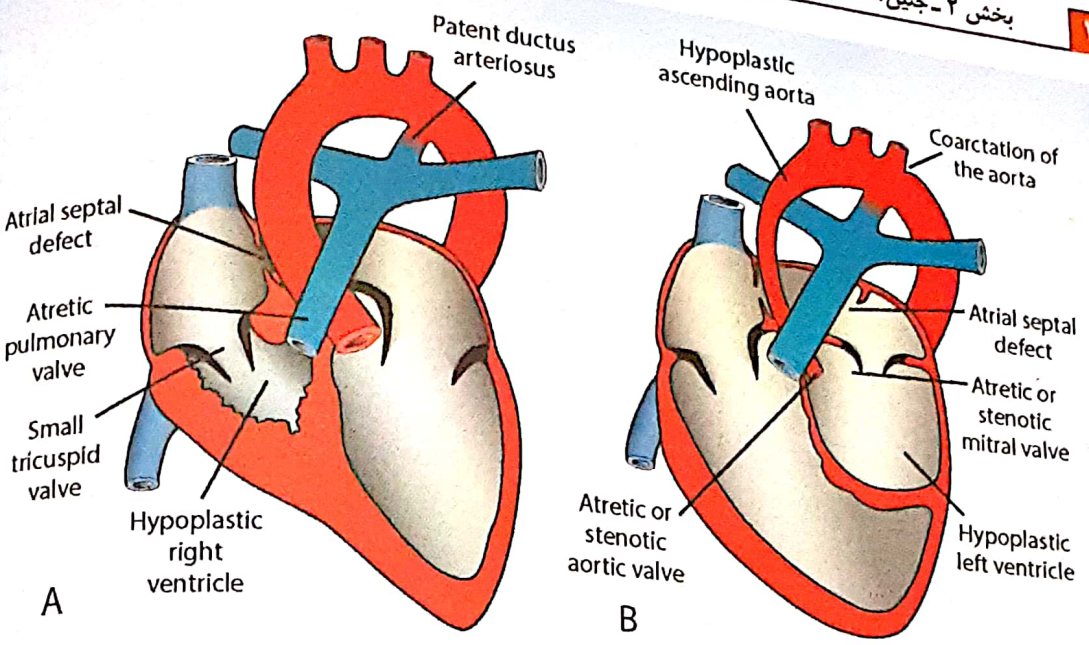

شکل ۲۲-۱۳.A. سندرم قلب راست هیپوپلاستیک. **B.** سندرم قلب چپ هیپوپلاستیک. این سندرم‌ها، نقایصی هستند که به ترتیب به دلیل تکوین ناقص سمت‌های راست و چپ قلب ایجاد می‌گردند. در سندرم سمت راست، بطن راست خیلی کوچک بوده و شریان ریوی تحت تأثیر قرار گرفته و می‌تواند آترتیک یا استنوتیک باشد و ممکن است دهلیز کوچک باشد. در سندرم سمت چپ، بطن چپ خیلی کوچک بوده و ممکن است آئورت آترتیک یا استنوتیک باشد. البته احتمال دارد اندازه دهلیز نیز کاهش یابد. یک‌طرفه‌شدگی (سمت‌گزینی) همراه با این نقایص نشان‌دهنده نقص سلول‌های پیش‌ساز قلبی در تعیین جهت‌های راست و چپ در مراحل اولیه مورفوژنزیس قلب است.

هستند که به ترتیب باعث تکوین ناکامل سمت راست و سمت چپ قلب می‌شوند. در سندرم سمت راست، بطن بسیار کوچک بوده و شریان ریوی تحت تأثیر قرار می‌گیرد و ممکن است آترتیک یا استنوتیک (باریک) باشد و همچنین دهلیز راست کوچک می‌باشد. در سندرم سمت چپ، بطن چپ خیلی کوچک بوده و ممکن است آترتیک یا استنوتیک باشد و اندازه دهلیز چپ کاهش می‌یابد. یک‌طرفه‌شدگی همراه با این نقایص نشان‌دهنده یک تأثیر عمیق در اختصاصی شدن سلول‌های پیش‌ساز قلبی سمت راست و چپ در مراحل اولیه مورفوژنزیس قلبی است.

نقص دیواره دهلیزی (atrial septal defect [ASD]) یک اختلال مادرزادی قلب با بروز ۶/۴ مورد در هر ۱۰ هزار تولد است که نسبت آن در نر و مرد ۲ به ۱ می‌باشد. یکی از مهم‌ترین نقایص، نقص **سوراخ ثانویه** است که با وجود یک سوراخ بزرگ بین دهلیزهای چپ و راست مشخص می‌شود. این حالت ممکن است یا به علت مرگ سلولی بیش از حد و جذب دیواره اولیه (شکل ۲۳B-C-۱۳) و یا به علت تکوین ناکافی دیواره ثانویه ایجاد گردد (شکل ۲۳D,E-۱۳). ممکن است بسته به اندازه سوراخ، شنت قابل توجه داخل قلبی چپ به راست رخ دهد.

جدی‌ترین اختلال در این گروه فقدان کامل دیواره دهلیزی است (شکل ۲۳F-۱۳). این حالت با عنوان دهلیز مشترک یا **قلب سه حفره‌ای دوبطنی** (cor triloculare biventriculare) شناخته می‌شود و همیشه همراه با نقایص جدی دیگر در مناطق دیگر قلب است.

گاهی اوقات سوراخ بیضی در طول زندگی پیش از تولد بسته می‌شود. این اختلال **بسته‌شدن زودهنگام سوراخ بیضی** نام دارد و منجر به هایپرتروفی گسترده دهلیز و بطن راست و تکوین ناکافی سمت چپ قلب می‌شود. مرگ معمولاً اندکی پس از تولد رخ می‌دهد.

بالشتک‌های اندوکاردی مجرای دهلیزی ـ بطنی نه تنها این مجرا را به سوراخ‌های راست و چپ تقسیم می‌کنند، بلکه در تشکیل بخش غشایی دیواره بین‌بطنی و بسته‌شدن سوراخ اولیه نیز مشارکت دارند (شکل ۱۶-۱۳). این ناحیه

Scanned by CamScanner

@medicaluniversity

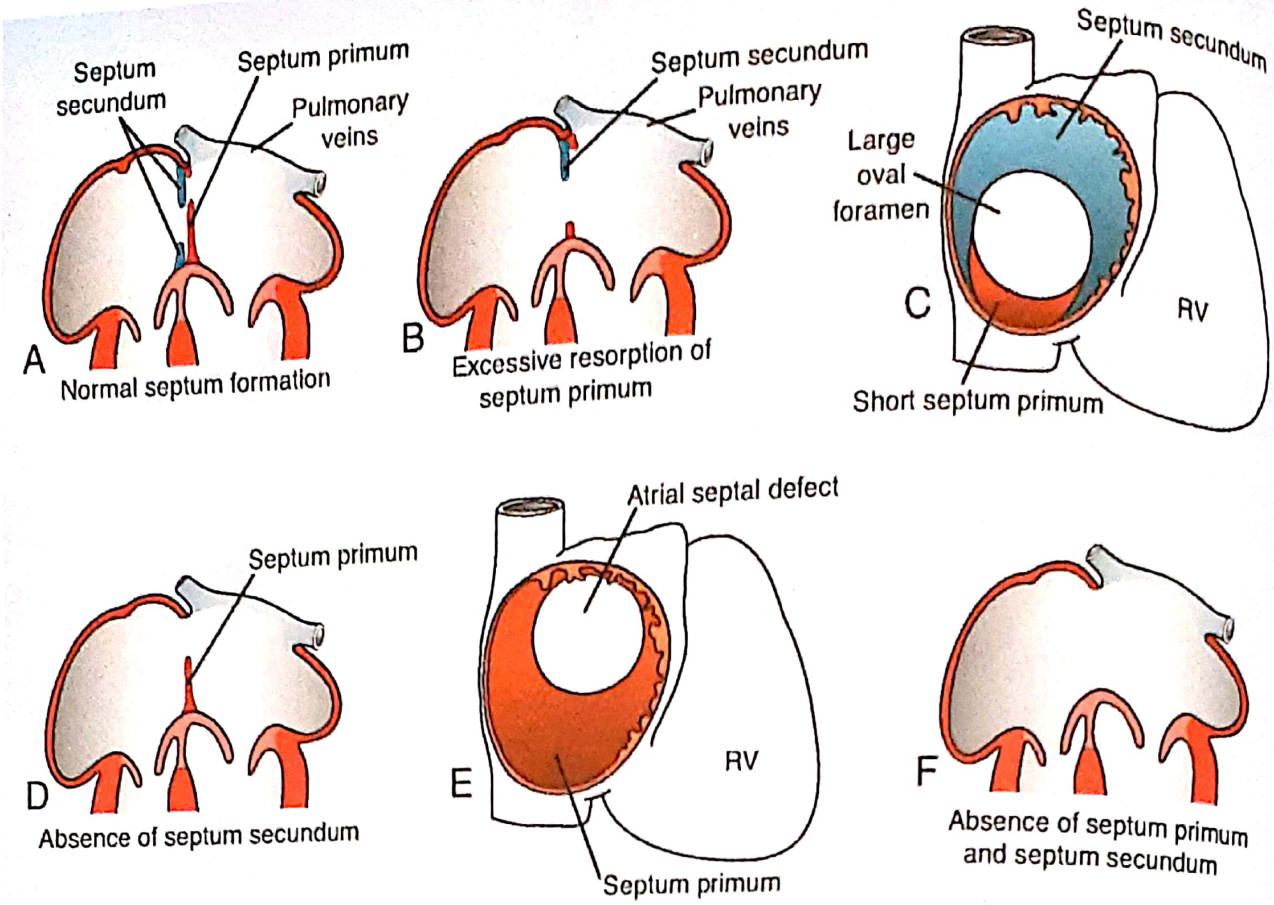

شکل ۲۳-۱۳. A. تشکیل دیواره دهلیزی طبیعی. **C,B.** نقص سوراخ ثانویه به علت جذب بیش از حد دیواره اولیه ایجاد می‌شود. **E,D.** نقص‌های مشابهی که به دلیل عدم تکوین دیواره ثانویه ایجاد شده‌اند. **F.** دهلیز مشترک یا قلب سه حفره‌ای ـ دوبطنی که ناشی از عدم تشکیل کامل دیواره اولیه و ثانویه است.

به شکل صلیبی است که دیواره‌های دهلیزی و بطنی قسمت عمودی و بالشتک‌های اندوکاردی قسمت افقی آن می‌باشد (شکل ۱۶E-۱۳). یکپارچگی این صلیب در اسکن‌های اولتراسوند قلب، یک نشانهٔ مهم است. هرگاه ادغام بالشتک‌های دهلیزی ـ بطنی با موفقیت انجام نشود، اختلال **باقی ماندن مجرای دهلیزی ـ بطنی** همراه با نقص در دیواره قلبی ایجاد می‌گردد (شکل ۲۴A-۱۳). این نقص دیواره‌ای یک جزء دهلیزی و یک جزء بطنی دارد که به وسیله لت‌های دریچه‌ای غیرطبیعی در یک سوراخ دهلیزی ـ بطنی منفرد جدا می‌شوند (شکل ۲۴B,C-۱۳).

گاهی اوقات تنها بخشی از بالشتک‌های اندوکاردی در مجرای دهلیزی ـ بطنی ادغام می‌شوند. در نتیجه نقص در دیواره دهلیزی قرار دارد اما دیواره بین‌بطنی بسته شده است (شکل ۲۴D,E-۱۳). این نقص، **نقص سوراخ اولیه** نامیده می‌شود و معمولاً همراه با یک شکاف در لت قدامی دریچه سه‌لتی است (شکل ۲۴C-۱۳).

آترزی سه‌لتی (tricuspid atresia) که مسدود شدن سوراخ دهلیزی ـ بطنی راست را درگیر می‌کند (شکل ۲۵-۱۳)، با فقدان یا ادغام دریچه‌ای سه‌لتی مشخص می‌شود. آترزی سه‌لتی همواره با (۱) باز بودن سوراخ بیضی، (۲) نقص دیواره بطنی (VSD)، (۳) تکوین ناکافی بطن راست و (۴) هیپرتروفی بطن چپ همراه است.

ناهنجاری ابشتاین (Ebstein anomaly) حالتی است که در آن دریچه سه‌لتی به سمت رأس بطن راست جابه‌جا شده است که در نتیجه آن، یک دهلیز راست وسیع و یک بطن راست کوچک ایجاد می‌شود (شکل ۲۶-۱۳). لت‌های دریچه در موقعیت طبیعی قرار دارند ولی لت قدامی معمولاً بزرگ می‌شود.

Scanned by CamScanner

@medicaluniversity

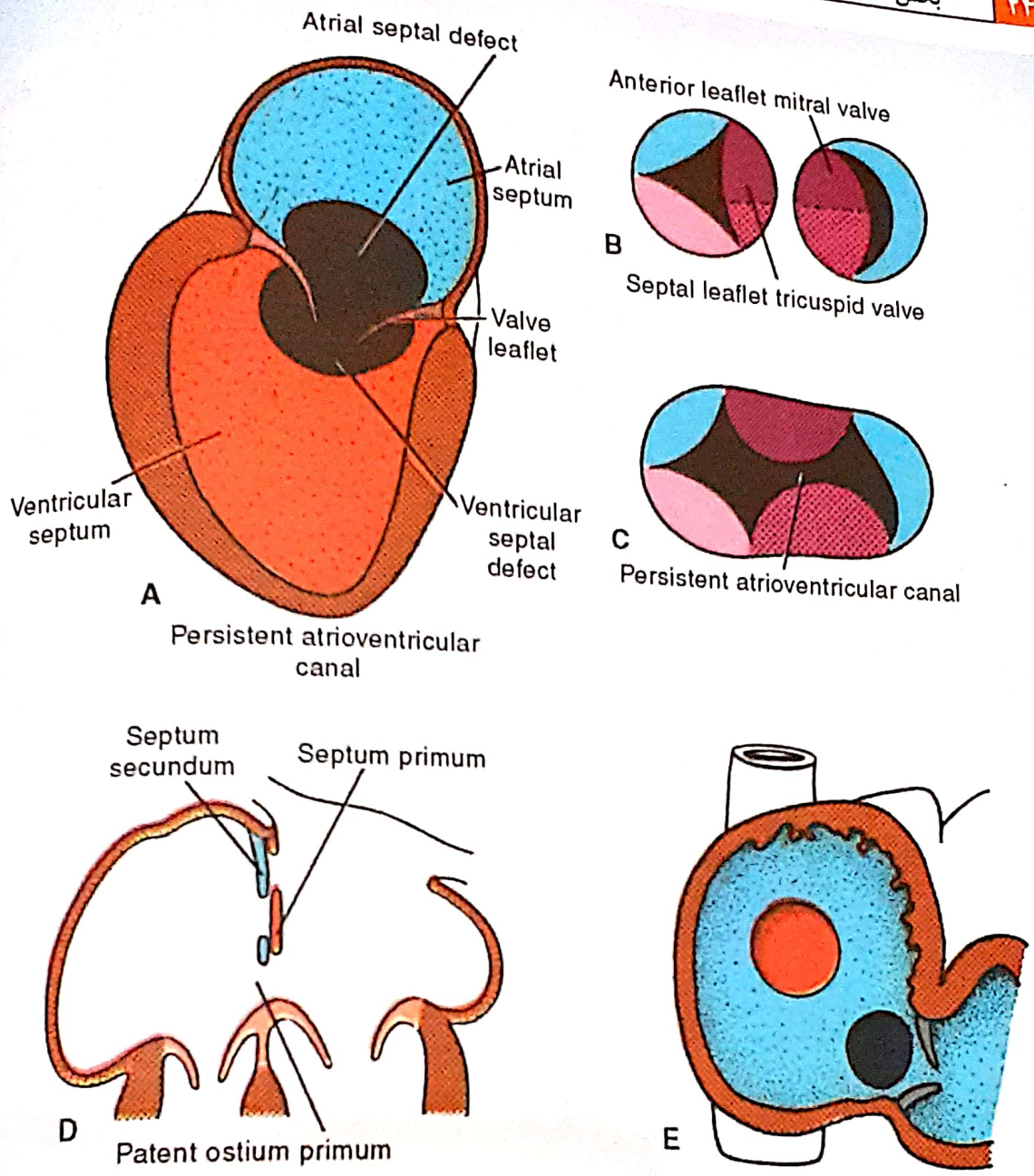

شکل ۲۴-۱۳. A. باقی‌ماندن مجرای دهلیزی ـ بطنی مشترک. این ناهنجاری همیشه با نقص دیواره دهلیزی و بطنی همراه است. **B.** دریچه‌های سوراخ‌های دهلیزی ـ بطنی در شرایط طبیعی. **C.** دریچه‌های شکافته شده در مجرای دهلیزی ـ بطنی باقی مانده. **E,D.** نقص سوراخ اولیه که به علت ادغام ناکامل بالشتک‌های اندوکاردی دهلیزی ـ بطنی به وجود آمده است.

Scanned by CamScanner

@medicaluniversity

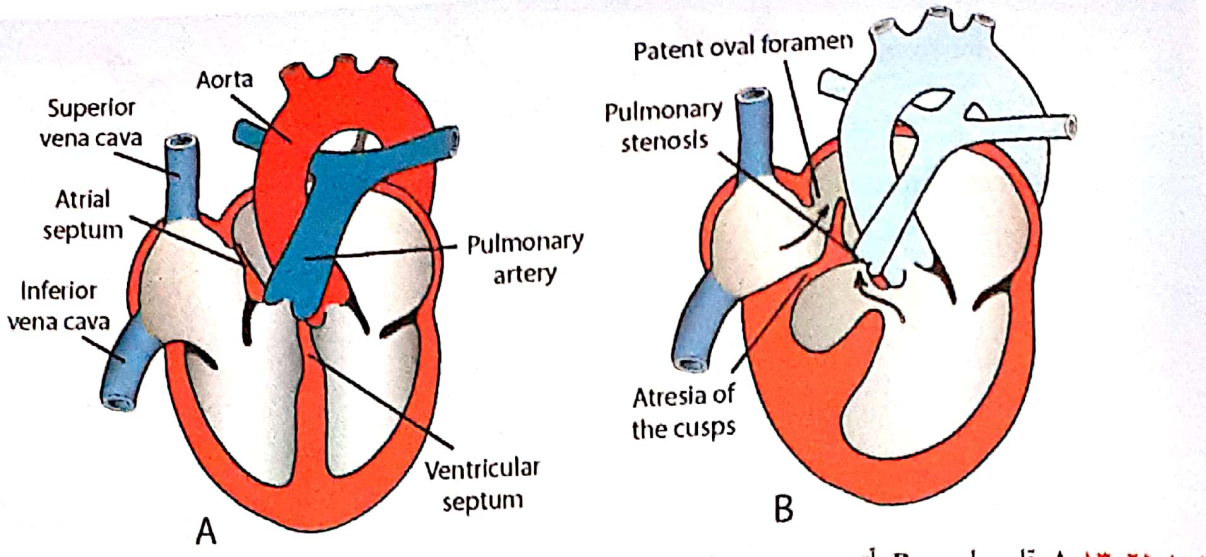

شکل ۲۵-۱۳. **A.** قلب طبیعی. **B.** آترزی دریچه سه‌لتی. به بطن راست کوچک و بطن چپ بزرگ توجه کنید.

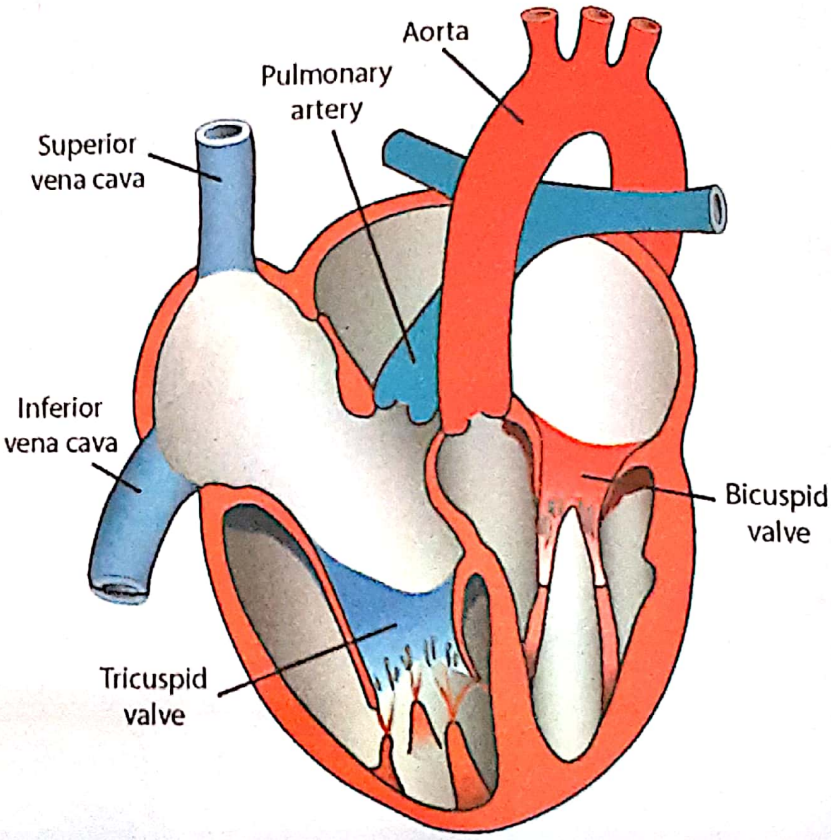

شکل ۲۶-۱۳. ناهنجاری ابشتاین. لت‌های دریچه سه‌لتی به سمت رأس بطن راست جابه‌جا شده و ناحیه دهلیز راست متسع شده است.

سلول‌های ستیغ عصبی قلبی (cardiac neural crest cells) که از لبه‌های چین‌های عصبی در ناحیه مغز پشتی (hindbrain) منشأ می‌گیرند، از طریق قوس‌های حلقی ۳، ۴ و ۶ به ناحیه خروجی (outflow region) قلب مهاجرت و نفوذ می‌کنند (شکل ۳۰-۱۳). در این محل‌ها، آنها در تشکیل بالشتک اندوکاردی در مخروط قلبی و تنه شریانی شرکت می‌کنند. مهاجرت و تکثیر سلول‌های ستیغ عصبی قلبی توسط SHF از طریق مسیر پیام‌رسانی *NOTCH* تنظیم می‌شود. بنابراین ممکن است نقایص مجرای خروجی توسط آسیب SHF یا آسیب سلول‌های ستیغ عصبی که منجر به اختلال در تشکیل دیواره مخروطی ـ تنه‌ای می‌شود، ایجاد گردد. نقایص قلبی ایجاد شده توسط این مکانیسم‌ها شامل تترالوژی فالوت (شکل ۳۴-۱۳)، تنگی‌های (استنوزیس‌های) ریوی، باقی ماندن تنه شریانی [تنه شریانی مشترک] (شکل ۳۵-۱۳) و جابجایی عروق

Scanned by CamScanner

@medicaluniversity

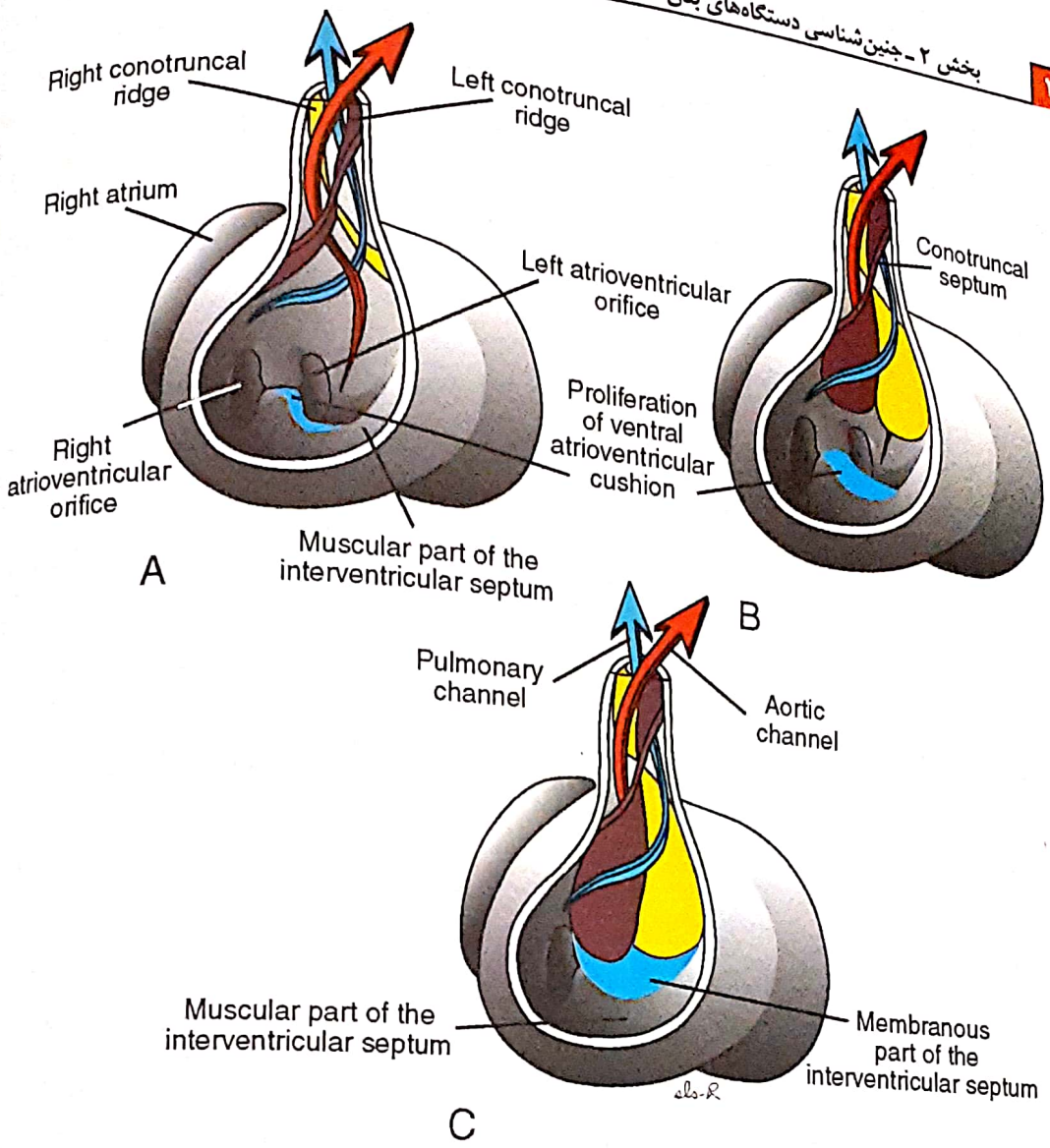

شکل ۲۷-۱۳. تکوین ستیغ‌های (بالشتک‌های) مخروطی ـ تنه‌ای و بسته‌شدن سوراخ بین بطنی. تکثیر بالشتک‌های مخروطی راست و چپ همراه با تکثیر بالشتک اندوکاردی قدامی، سوراخ بین بطنی را بسته و بخش غشایی دیوارهٔ بین‌بطنی را پدید می‌آورد. **A.** هفته ششم (۱۲ میلی‌متر). **B.** شروع هفته هفتم (۱۴/۵ میلی‌متر). **C.** انتهای هفته هفتم (۲۰ میلی‌متر).

بزرگ (شکل ۳۶-۱۳) می‌شود. **از آن‌جایی که سلول‌های ستیغ عصبی در تکوین سر و صورت هم شرکت می‌کنند، وجود ناهنجاری‌های قلبی و صورت در یک فرد، قابل پیش‌بینی است** (فصل ۱۷ را ببینید).

تشکیل دیواره در بطن‌ها

در پایان هفته چهارم، دو بطن اولیه شروع به گسترش می‌کنند. این گسترش از طریق رشد مداوم میوکارد در سمت خارج و دیورتیکولی شدن و تشکیل ترابکول مداوم در سمت داخل صورت می‌گیرد (شکل‌های ۲۰-۱۳ و ۲۹-۱۳).

جدارهای داخلی بطن‌های در حال گسترش در برابر هم قرار گرفته و به تدریج با هم ادغام می‌شوند و **دیواره بین‌بطنی عضلانی** (muscular interventricular septum) را تشکیل می‌دهند (شکل ۲۹-۱۳). گاهی اوقات دو جدار به طور کامل ادغام نمی‌شوند و یک شکاف رأسی نسبتاً عمیق بین دو بطن پدیدار می‌شود. فضای بین لبه آزاد دیواره بطنی عضلانی و بالشتک‌های اندوکاردی ادغام شده، باعث ارتباط بین دو بطن می‌شود.

Scanned by CamScanner

@medicaluniversity

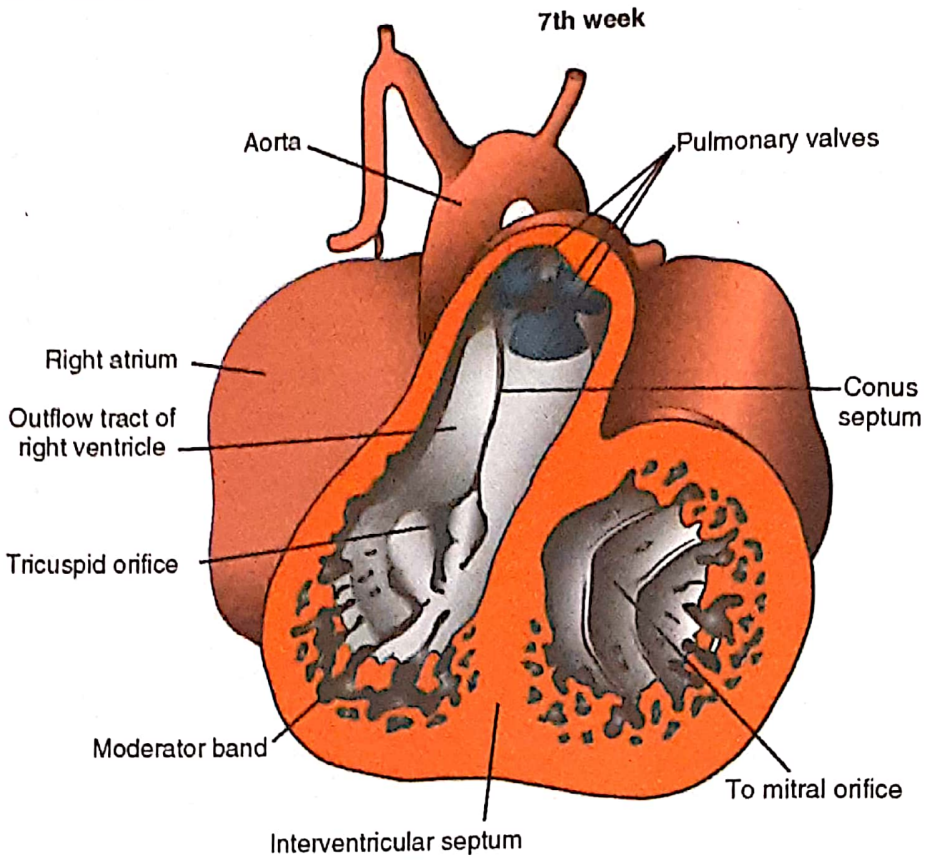

شکل ۲۸-۱۳. مقطع فرونتال از قلب یک رویان ۷ هفته‌ای. به دیواره مخروطی و موقعیت دریچه‌های ریوی توجه کنید.

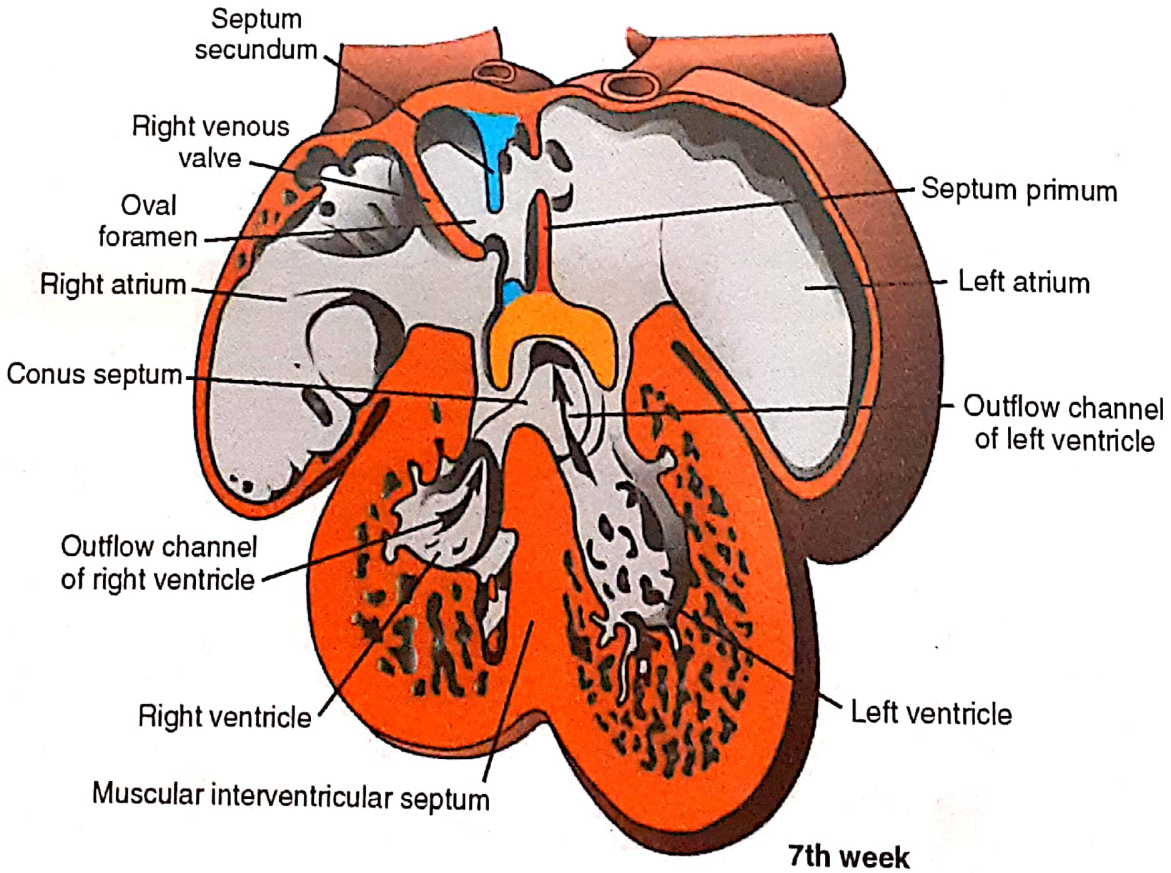

شکل ۲۹-۱۳. مقطع فرونتال از قلب یک رویان در انتهای هفتهٔ هفتم. دیواره مخروطی کامل شده است و خون از بطن چپ وارد آئورت می‌شود. به دیواره ناحیه دهلیزی دقت کنید.

Scanned by CamScanner

@medicaluniversity

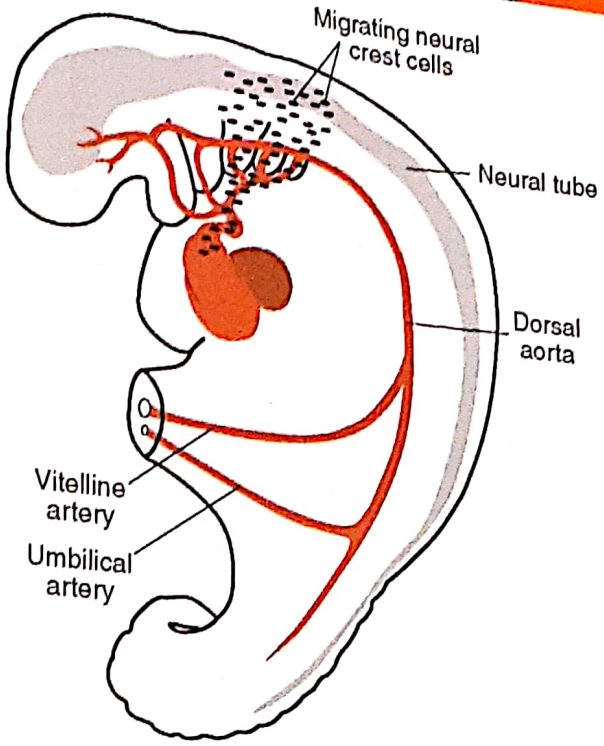

شکل ۳۰-۱۳. این تصویر منشأ سلول‌های ستیغ عصبی در مغز پسین و مهاجرت آنها از طریق قوس‌های حلقی ۳، ۴ و ۶ تا بخش خروجی قلب را نشان می‌دهد. سلول‌ها در این مکان، در دیواره‌بندی مخروط قلبی و تنه شریانی شرکت می‌کنند.

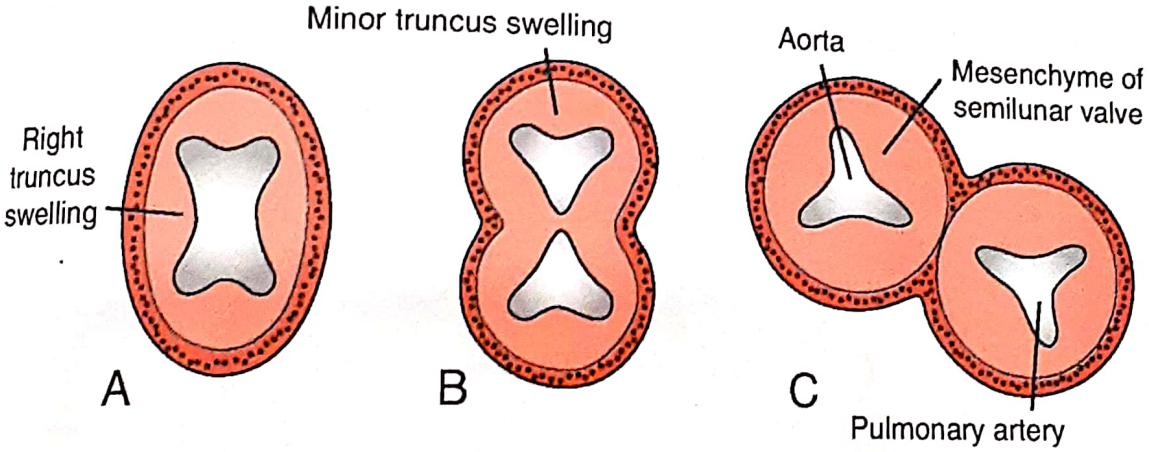

شکل ۳۱-۱۳. مقطع عرضی از تنه شریانی در سطح دریچه‌های نیم‌هلالی در هفته‌های پنجم **(A)** ششم **(B)** و هفتم **(C)** تکوین.

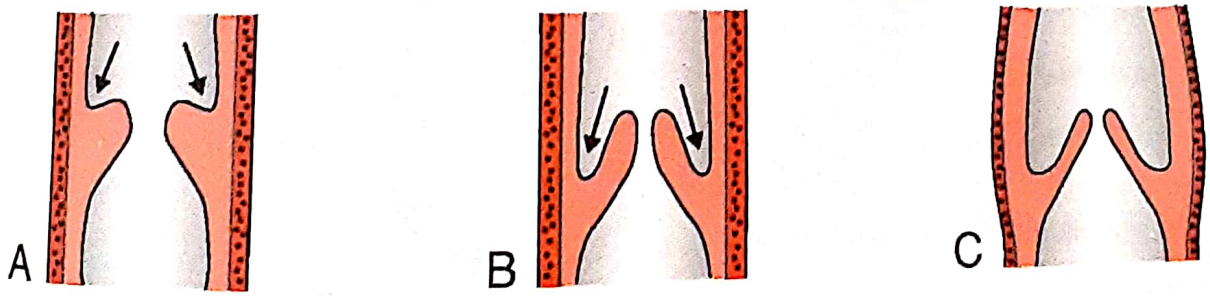

شکل ۳۲-۱۳. مقاطع طولی از دریچه‌های نیم‌هلالی در هفته‌های ششم **(A)**، هفتم **(B)** و نهم **(C)** تکوین. سطح فوقانی گود شده است (پکانده) تا دریچه‌ها تشکیل شوند.

Scanned by CamScanner

@medicaluniversity

نکات بالینی

نقایص قلبی

نقایص دیواره بطنی (ventricular septal defects [VSDs]) حاکی از وجود نقص در بخش‌های غشایی یا عضلانی دیواره هستند (شکل ۳۳-۱۳). شایع‌ترین ناهنجاری‌های مادرزادی قلب به صورت منفرد در ۱۲ مورد از هر ۱۰,۰۰۰ تولد اتفاق می‌افتند. اغلب نقایص (۸۰ درصد) در بخش عضلانی دیواره اتفاق افتاده و با رشد کودک رفع می‌شوند. نقایص دیواره بین‌بطنی (VSDs) غشایی معمولاً بیانگر نقص جدی‌تری است و اغلب با ناهنجاری‌هایی در تقسیم‌بندی ناحیه مخروطی ـ تنه‌ای همراه است. براساس اندازه سوراخ، خون جابه‌جا شده توسط شریان ریوی، ممکن است ۱/۲ تا ۱/۷ برابر فراوان‌تر از خون جابه‌جا شده توسط آئورت باشد.

تترالوژی فالوت (tetralogy of Fallot) شایع‌ترین ناهنجاری **ناحیه مخروطی ـ تنه‌ای** است (شکل ۳۴-۱۳) که به علت تقسیم نابرابر مخلوط قلبی در اثر جابجایی قدامی دیواره مخروطی ـ تنه‌ای ایجاد می‌شود. جابه‌جایی این دیواره چهار تغییر قلبی ـ عروقی ایجاد می‌کند: (۱) ناحیه خروجی باریک بطن راست یا **تنگی اینفاندیبولار ریوی** (pulmonary infundibular stenosis)، (۲) نقص بزرگ در دیواره بین‌بطنی، (۳) شروع آئورت به طور مستقیم از بالای نقص دیواره و (۴) هیپرتروفی دیواره بطن راست به دلیل فشار بالاتر در طرف راست. تترالوژی فالوت در ۹/۶ تولد از هر ۱۰,۰۰۰ تولد رخ می‌دهد. البته به عنوان یک ویژگی مشترک در افراد مبتلا به **سندرم آلاژیل** (Alagille syndrome) دیده می‌شود. علاوه بر نقایص قلبی، این افراد ناهنجاری‌هایی در سایر ارگان‌ها مثل کبد، صورت خاص با یک پیشانی برجسته پهن، چشم‌های در عمق قرار گرفته و چانه نوک تیز کوچک نیز دارند. در ۹۰ درصد موارد جهشی در *JAG1* رخ داده است. *JAG1* لیگاندی برای پیام‌رسانی **NOTCH** است هک باعث تنظیم عملکرد سلول‌های ستیغ عصبی ایجاد کننده دیواره مخروطی ـ تنه‌ای (مجرای خروجی) می‌شوند (فصل ۱ را ببینید).

باقی ماندن تنه شریانی (persistent truncus arteriosus) یا **تنه شریانی مشترک** (common truncus arteriosus) به علت عدم تشکیل ستیغ‌های مخروطی ـ تنه‌ای که منجر به عدم جدا شدن مجرای خروجی می‌شود، اتفاق می‌افتد (شکل ۳۵-۱۳). در چنین موردی که در ۰/۸ تولد از هر ۱۰,۰۰۰ تولد اتفاق می‌افتد، شریان ریوی اندکی بالاتر از منشأ تنه شریانی تقسیم نشده، شروع می‌شود. از آنجایی که ستیغ‌ها در تشکیل دیواره بین‌بطنی هم دخالت دارند، باقی ماندن تنه شریانی همیشه با نقص دیواره بین‌بطنی همراه است. بنابراین تنه تقسیم نشده بر روی هر دو بطن سوار شده و خون را از هر دو سمت دریافت می‌کند.

جابجایی عروق بزرگ (transposition of the great vessels) هنگامی اتفاق می‌افتد که دیواره مخروطی ـ تنه‌ای مسیر مارپیچی طبیعی خود را دنبال نکند و به صورت مستقیم پایین بیاید (شکل ۳۶A-۱۳). در نتیجه آئورت از بطن راست و شریان ریوی از بطن چپ منشأ می‌گیرد. این حالت که در ۴/۸ موارد از هر ۱۰,۰۰۰ رخ می‌دهد، گاهی اوقات با نقص در بخش غشایی دیواره بین‌بطنی و بازماندن مجرای شریانی همراه است. از آنجایی که SHF و سلول‌های ستیغ عصبی به ترتیب در تشکیل و دیواره‌بندی مجرای خروجی شرکت می‌کنند، آسیب این سلول‌ها باعث ایجاد نقایص قلبی درگیرکننده مجرای خروجی می‌شود.

توالی دی‌جورج (DiGeorge sequence) مثالی از سندرم حذف 22q11 (فصل ۱۷ را ببینید) است که با ناهنجاری‌هایی مشخص می‌شود که ریشه در تکوین غیرطبیعی سلول‌های ستیغ عصبی دارند. این کودکان دارای نقایص صورتی، هیپوپلازی تیموس، اختلال در عملکرد پاراتیروئید و ناهنجاری‌های قلبی (درگیرکننده مجرای خروجی، مانند باقی ماندن مخروط شریانی و تترالوژی فالوت) هستند. از آنجایی که سلول‌های ستیغ عصبی نقش مهمی در تکوین صورت و قلب دارند، ناهنجاری‌های سری ـ صورتی اغلب همراه با نقایص قلبی می‌باشند.

تنگی دریچه‌ای (valvular stenosis) شریان ریوی یا آئورت در صورتی اتفاق می‌افتد که دریچه‌های نیم هلالی در فواصل متغیری ادغام شوند. وقوع این ناهنجاری برای هر دو ناحیه مشابه و تقریباً ۳ الی ۴ مورد در هر ۱۰,۰۰۰ تولد است. در مورد **تنگی دریچه‌ای شریان ریوی**، تنه شریان ریوی تنگ بوده و یا حتی دچار آترزی می‌شود (شکل ۳۶B-۱۳). در این حالت سوراخ بیضی باز تنها راه خروج خون از سمت راست قلب است. مجرای شریانی که همیشه باز باقی می‌ماند، تنها راه دسترسی به گردش خون

Scanned by CamScanner

@medicaluniversity

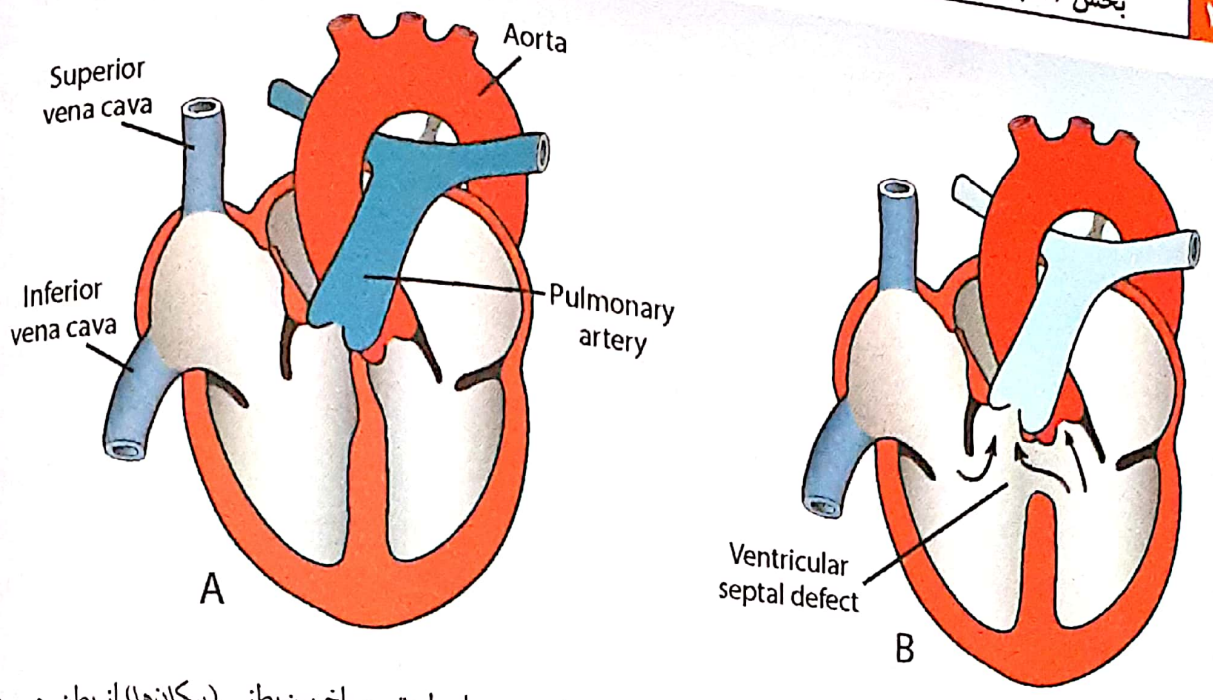

شکل ۳۳-۱۳. **A.** قلب طبیعی. **B.** نقص مشخص در بخش غشایی دیواره بین‌بطنی. خون از طریق سوراخ بین‌بطنی (پیکان‌ها) از بطن چپ به بطن راست می‌رود.

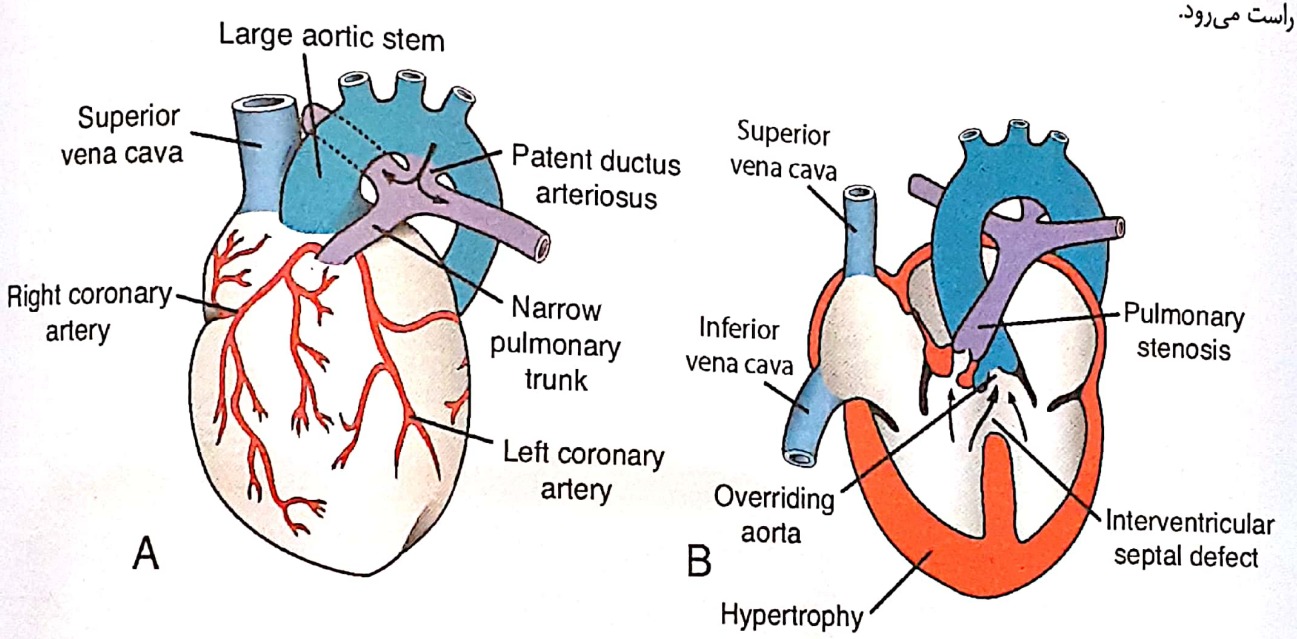

شکل ۳۴-۱۳. تترالوژی فالوت. **A.** نمای سطحی. **B.** اجزاء چهارگانه نقص: استنوزیس شریان ریوی، آئورت سوار بر هر دو بطن، نقص دیواره بین بطنی و هیپرتروفی بطن راست.

ریوی می‌باشد.

در **تنگی دریچه‌ای آئورت** (شکل ۱۳-۳۷A) ممکن است ادغام دریچه‌های ضخیم شده به حدی باشد که فقط سوراخ بسیار ریزی باقی بماند. معمولاً اندازه خود آئورت طبیعی است.

در صورت ادغام کامل دریچه‌های نیم هلالی آئورت (**آترزی دریچه‌ای آئورت** [شکل ۱۳-۳۷B])، آئورت، بطن چپ و دهلیز چپ به طور قابل ملاحظه‌ای تکوین نیافته هستند. معمولاً این ناهنجاری با بازماندن مجرای شریانی که خون را به آئورت هدایت می‌کند، همراه است.

قلب نابه‌جا (ectopia cordis) یک ناهنجاری نادر است که در آن قلب بیرون از قفسه سینه قرار می‌گیرد. علت این ناهنجاری، بسته‌نشدن جدار شکمی بدن رویان است (فصل ۷ را ببینید).

Scanned by CamScanner

@medicaluniversity

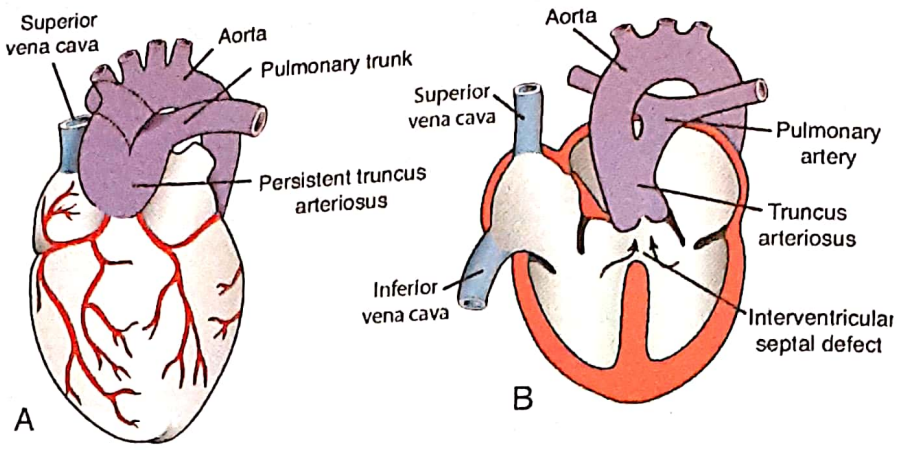

شکل ۳۵-۱۳. باقی ماندن تنه شریانی. شریان ریوی از یک تنهٔ مشترک منشأ می‌گیرد. **A.** دیواره در مخروط قلبی و تنه شریانی تشکیل شده است. **B.** این ناهنجاری همیشه با نقص دیواره بین‌بطنی همراه است.

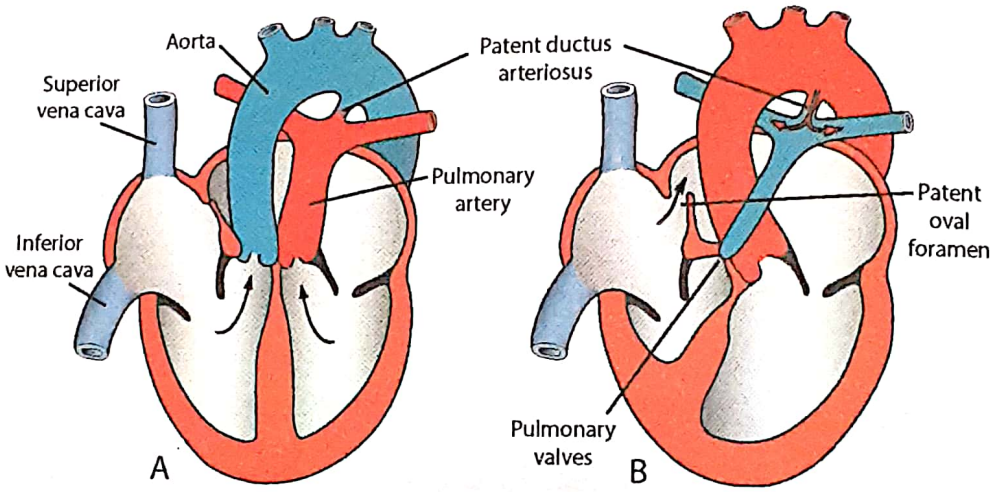

شکل ۳۶-۱۳. **A.** جابه‌جایی عروق بزرگ. **B.** HRHS به همراه آترزی دریچهٔ ریوی و ریشهٔ طبیعی آئورت. تنها راه دسترسی به ریه‌ها توسط جریان خون معکوس از طریق PDA است.

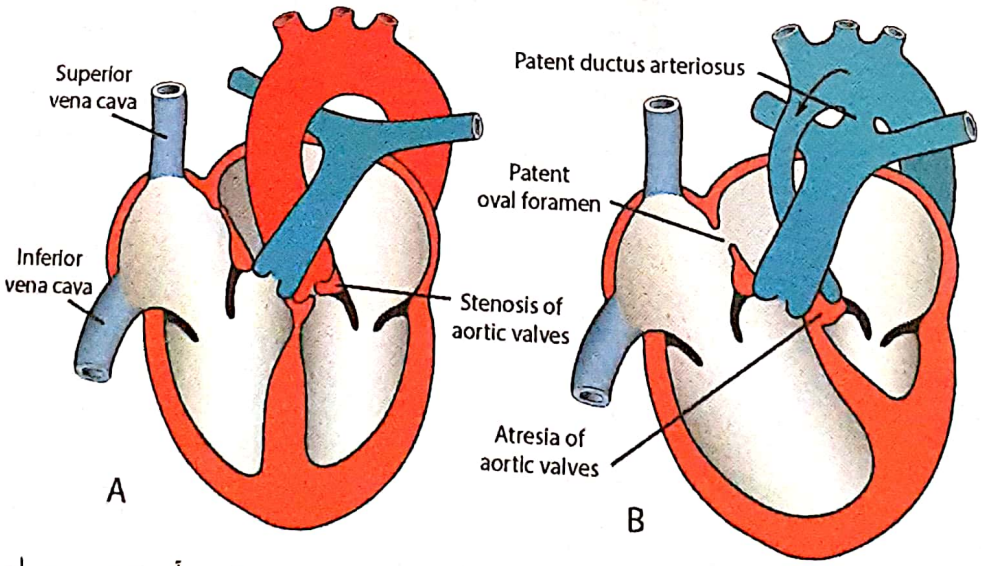

شکل ۳۷-۱۳. **A.** استنوزیس دریچه آئورت. **B.** HLHS همراه با آترزی دریچه آئورت. پیکان در قوس آئورت مسیر جریان خون را نشان می‌دهد. شریان‌های کرونری به وسیلهٔ این جریان خون معکوس خونرسانی می‌شوند. به بطن چپ کوچک و بطن راست بزرگ توجه کنید.

Scanned by CamScanner

سوراخ بین‌بطنی (interventricular foramen) در بالای بخش عضلانی دیواره بین‌بطنی با کامل شدن **دیواره مخروطی** (conus septum) کوچک‌تر می‌شود (شکل ۲۷-۱۳). با تکوین بیشتر، رشد و برآمده‌شدن بافت از بالشتک اندوکاردی قدامی (تحتانی) در امتداد قسمت بالای دیواره بین‌بطنی عضلانی، سوراخ را می‌بندد (شکل ۱۳-۱۶E,F). این بافت با قسمت‌های مجاور دیواره مخروطی ادغام می‌شود. بسته‌شدن کامل سوراخ بین‌بطنی، **بخش غشایی** (membranous part) **دیواره بین‌بطنی** را می‌سازد (شکل ۱۳-۱۶F).

دریچه‌های نیم‌هلالی

با کامل شدن تقریبی تقسیم‌بندی تنه شریانی، پیش‌سازهای دریچه‌های نیم‌هلالی (semilunar valves) به صورت برجستگی‌های کوچکی بر روی برآمدگی‌های اصلی تنه شریانی قابل رؤیت می‌شوند. از هر جفت، به ترتیب یکی از آنها به مجراهای ریوی و یا آئورتی اختصاص داده می‌شود (شکل ۱۳-۳۱). تکمه (برجستگی) سومی در مقابل برآمدگی‌های تنه‌ای ادغام شده در هر دو مجرا ظاهر می‌شود. به تدریج، تکمه‌ها در سطح فوقانی خود تو خالی شده و ***دریچه‌های نیم‌هلالی*** را می‌سازند (شکل ۱۳-۳۲). شواهد جدید نشان می‌دهند که سلول‌های ستیغ عصبی در تشکیل این دریچه‌ها شرکت می‌کنند.

تشکیل دستگاه هدایتی قلب

در ابتدا **ضربان‌ساز** (pace maker) قلب در بخش دمی لوله قلبی چپ قرار دارد. بعداً سینوس وریدی این وظیفه را به عهده می‌گیرد و با ادغام سینوس در دهلیز راست، بافت ضربان‌ساز در نزدیکی مدخل ورید اجوف فوقانی قرار می‌گیرد. بدین ترتیب **گره سینوسی ـ دهلیزی** (sinuatrial node) تشکیل می‌شود.

گره و دسته دهلیزی ـ بطنی (atrioventricular node and bundle یا **دسته هیس** (bundle of His) از دو منبع منشأ می‌گیرد: (۱) سلول‌های میوکاردیال در جدار چپ سینوس وریدی و (۲) سلول‌های میوکاردیال از مجرای دهلیزی ـ بطنی. پس از ادغام سینوس وریدی در دهلیز راست، این سلول‌ها در موقعیت نهایی خود، در قاعده دیواره بین‌دهلیزی قرار می‌گیرند.

نکات بالینی

همان طور که قبلاً اشاره شد نقایص قلبی جزء شایع‌ترین نقایص مادرزادی است. این مسئله می‌تواند به دلیل تکوین بسیار پیچیده قلب باشد که مستعد تأثیر گرفتن از جهش‌های ژنی و/یا آسیب‌های محیطی باشد که باعث ایجاد اختلال در روندهای رویانی طبیعی می‌شود. در جدول ۱-۱۳ بافت‌های هدف و نقایص مادرزادی که به صورت تحت تأثیر قرار گرفتن شدید مراحل و روندهای مختلف تکوین قلب، ایجاد می‌شوند، خلاصه شده است. یکی از نکات کلیدی جدول این است که تکوین قلب می‌تواند در مراحل اولیه بارداری تغییر یابد به طوری که این امر مسئله می‌تواند در هر مرحله باعث ایجاد نقص مادرزادی قلب گردد.

جدول ۱-۱۳ تکوین قلب: مراحل مستعد و آسیب‌پذیر برای ایجاد شدن نواقص مادرزادی قلب

بافت هدف	روند سلولی	اثر طبیعی	نقایص مادرزادی
PHF(روزهای ۱۶ الی ۱۸)	ایجاد شدن یک طرفه‌شدگی (سمت‌گزینی) و سازماندهی	تشکیل چهار حفره قلب	DORV، TGA، L-TGA، ASD، VSD، ایزومریسم دهلیزی، وارونگی بطنی، دکستروکاردی
لوله قلبی (روزهای ۲۲ الی ۲۸)	آبشار پیام‌رسانی ژنتیکی برای تشکیل طبیعی قوس قلبی	قوس قلبی	دکستروکاردی

@medicaluniversity

Scanned by CamScanner

@medicaluniversity

جدول ۱-۱۳ (ادامه) تکوین قلب: مراحل مستعد و آسیب‌پذیر برای ایجاد شدن نواقص مادرزادی قلب

بافت هدف	روند سلولی	اثر طبیعی	نقایص مادرزادی
بالشتک‌های اندوکاردی AVC (روزهای ۲۶ الی ۳۵)	تشکیل بالشتک‌ها: تکثیر و مهاجرت سلولی	تقسیم AVC به مجاری راست و چپ، تشکیل دریچه‌های میترال و سه‌لتی و IVS	VSD، نقایص دریچه میترال و سه‌لتی (عدم کفایت دریچه میترال، آترزی دریچه سه‌لتی)، نقایص موقعیتی و لت‌ها
SHF (روزهای ۲۲ الی ۲۸)	مزودرم اسپلانکنیک (احشایی) در سمت شکمی حلق و پیام‌رسانی از سلول‌های ستیغ عصبی	طویل‌شدن و دیواره‌بندی مجرای خروجی به دو مجرای آئورتی و ریوی	ترالوژی فالوت، TGA، آترزی و استنوزیس ریوی
مجرای خروجی (مخروطی ـ تنه‌ای) (روزهای ۳۶ الی ۴۹)	مهاجرت، تکثیر و زنده‌مانی سلول‌های ستیغ عصبی	تشکیل بالشتک‌های مخروطی ـ تنه‌ای برای تقسیم‌شدن مجرای خروجی	تنه شریانی مشترک و سایر نواقص مجرای خروجی
قوس‌های آئورتی (روزهای ۲۲ الی ۴۲)	مهاجرت، تکثیر و زنده مانی سلول‌های ستیغ عصبی	الگودهی و سازمان‌دهی قوس‌های آئورتی در تبدیل به شریان‌های بزرگ	شریان ریوی راست، ناهنجاری IAA نوع B

روزهای ارائه شده در جدول یک تخمین تقریبی از دوره‌های حساس بوده و از زمان لقاح محاسبه شده است. PHF = primary heart field؛ DORV = double outlet right ventricle؛ TGA = transposition of great arteries؛ L-TGA = left transposition of great arteries؛ ASD = atrial septal defects؛ VSD = ventricular septal defects؛ AVC = atrioventricular canal؛ IVS = interventricular septum؛ SHF = secondary heart field؛ IAA = interrupted aortic arch.

تکوین عروق

تکوین عروق خونی با دو مکانیسم رخ می‌دهد: (۱) **واسکولوژنزیس** (vasculogenesis) که در این فرآیند عروق از به هم پیوستن **آنژیوبلاست‌ها** (angioblasts) ایجاد می‌شوند و (۲) **آنژیوژنزیس** (angiogenesis) که در آن عروق جدید از عروق از پیش موجود جوانه می‌زنند. عروق بزرگتر، یعنی آئورت پشتی و وریدهای کاردینال با روش واسکولوژنزیس ساخته می‌شوند. آنژیوژنزیس مابقی دستگاه عروقی را می‌سازد. تشکیل الگوی کلی این دستگاه توسط **عامل رشد اندوتلیال عروقی** (vascular endothelial growth factor [VEGF]) و سایر عوامل رشد صورت می‌گیرد (فصل ۶ را ببینید).

دستگاه شریانی

قوس‌های آئورتی

در زمان تشکیل قوس‌های حلقی در طول هفته‌های چهارم و پنجم تکامل، هر قوس، عصب کرانیال (مغزی) و شریان مخصوص به خود را دریافت می‌کند (فصل ۱۷ را ببینید). این شریان‌ها **قوس‌های آئورتی** (aortic arches) نامیده می‌شوند و از **کیسه آئورتی** (aortic sac) [یعنی دیستال‌ترین بخش تنه شریانی] منشأ می‌گیرند (شکل‌های ۹-۱۳ و ۳۸-۱۳). قوس‌های آئورتی در مزانشیم قوس‌های حلقی مدفون هستند و به آئورت‌های پشتی راست و چپ خاتمه می‌یابند (در ناحیه قوس‌ها، آئورت‌های پشتی به صورت زوج هستند اما در قسمت دمی‌تر این ناحیه، این آئورت‌ها با هم ادغام می‌شوند تا یک رگ واحد را بسازند). قوس‌های حلقی و عروق آن‌ها با یک ترتیب سری ـ دمی پدیدار می‌شوند، یعنی همه آن‌ها به طور همزمان وجود ندارند. کیسه آئورتی به هر قوس [حلقی] جدیدی که

Scanned by CamScanner

@medicaluniversity

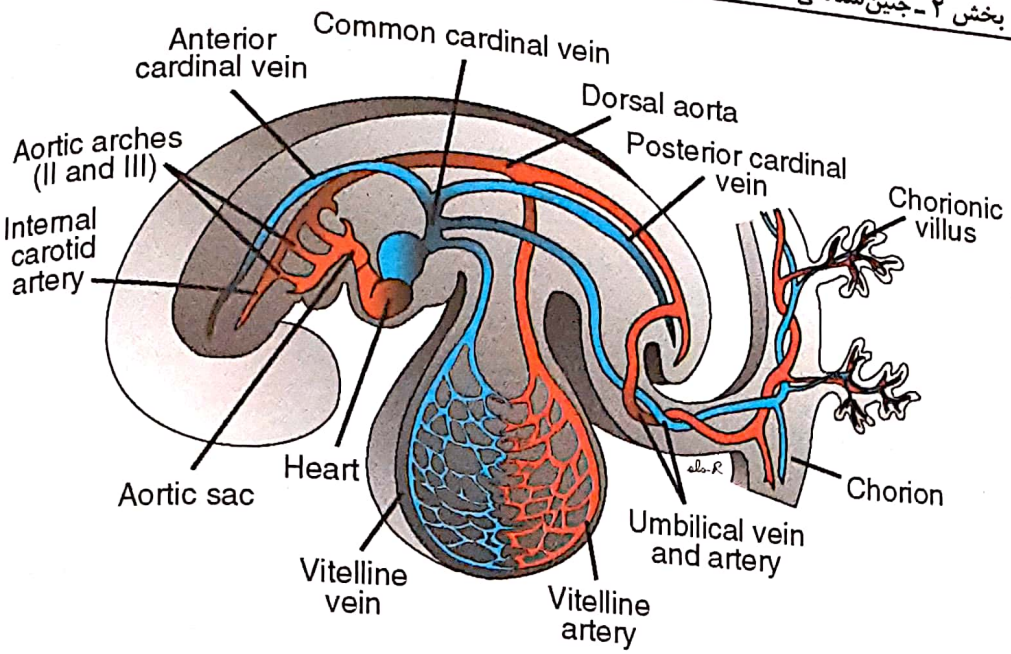

شکل ۳۸-۱۳. شریان‌ها (قرمز) و وریدهای (آبی) داخل رویانی و خارج رویانی اصلی در رویان ۴ میلی‌متری (انتهای هفتهٔ چهارم). تنها عروق سمت چپ رویان نشان داده شده‌اند.

ساخته می‌شود، یک شاخه می‌دهد که در نتیجه آن پنج جفت شریان تشکیل می‌شود (کمان پنجم یا هرگز تشکیل نمی‌شود یا به صورت ناکامل تشکیل شده، سپس تحلیل می‌رود. پنج قوس به صورت قوس‌های I، II، III، IV و VI شماره‌گذاری می‌شوند [شکل‌های ۳۹-۱۳ و ۴۰A-۱۳]). با تکوین بیشتر، این الگوی شریانی تغییر می‌یابد و بعضی عروق به طور کامل تحلیل می‌روند.

سلول‌های ستیغ عصبی در هر قوس حلقی در ایجاد پوشش‌های (عضلات صاف و بافت همبند) عروق قوس‌ها شرکت می‌کنند. این سلول‌ها الگوی تشکیل این عروق را نیز تنظیم می‌کنند. پیام‌ها از اندودرم و اکتودرم پوشاننده قوس‌های حلقی باعث فراهم آمدن پیام‌های برهمکنشی به سلول‌های ستیغ عصبی جهت تنظیم روند الگودهی و سازماندهی می‌شوند. برای مثال پیام‌رسانی FGF8 در اکتودرم قوس برای تکوین قوس چهارم مهم است. از آنجایی که در الگودهی و سازماندهی، تعیین چپ ـ راست بودن نیز صورت می‌گیرد، *PITX2* (ژن اصلی برای سمت‌گزینی) که در کیسه آئورتی بیان می‌شود، SHF و مزودرم قوس، یک‌طرفه‌شدگی (سمت‌گزینی) را در طی ایجاد دوباره الگوی قوس آئورتی اولیه تنظیم می‌کنند.

تقسیم تنه شریانی به وسیله دیواره آئورتی ـ ریوی، مجرای خروجی قلب را به **آئورت شکمی** (ventral aorta) و **تنه ریوی** (pulmonary trunk) تقسیم می‌کند. سپس کیسه آئورتی شاخه‌های راست و چپ را تشکیل می‌دهد که متعاقباً از آنها به ترتیب **شریان براکیوسفالیک** (brachiocephalic artery) و قسمت پروگزیمال **قوس آئورتی** (aortic arch) منشأ می‌گیرد (شکل ۴۰B,C-۱۳).

در روز ۲۷، قسمت اعظم **قوس آئورتی اول** ناپدید می‌شود (شکل ۳۹-۱۳). ولی بخش کوچکی از آن باقی می‌ماند و **شریان ماگزیلاری** (maxillary artery) را می‌سازد. **قوس آئورتی دوم** نیز همانند قوس اول، به زودی ناپدید می‌شود. قسمت‌های باقی‌مانده این قوس، **شریان‌های لامی** (hyoid) و **رکابی** (staphedial) هستند. در این زمان قوس سوم بزرگ است و قوس‌های چهارم و ششم در حال ساخته‌شدن هستند. حتی در حالتی که قوس ششم کامل نیست، **شریان ریوی اولیه** به صورت یک شاخه بزرگ وجود دارد (شکل ۳۹A-۱۳).

در رویان ۲۹ روزه، قوس‌های آئورتی اول و دوم ناپدید شده‌اند (شکل ۳۹B-۱۳). ولی قوس‌های سوم، چهارم و ششم بزرگ هستند. ناحیه مخروطی ـ تنه‌ای هم به نحوی تقسیم می‌شود که قوس‌های ششم در امتداد تنه ریوی قرار می‌گیرند.

با تکوین بیشتر، دستگاه قوس آئورتی همان طور که در شکل ۴۰-۱۳ دیده می‌شود، قرینگی اولیه خود را از دست می‌دهد و الگوی نهایی نشان داده شده در شکل ۴۰B,C-۱۳ را

Scanned by CamScanner

@medicaluniversity

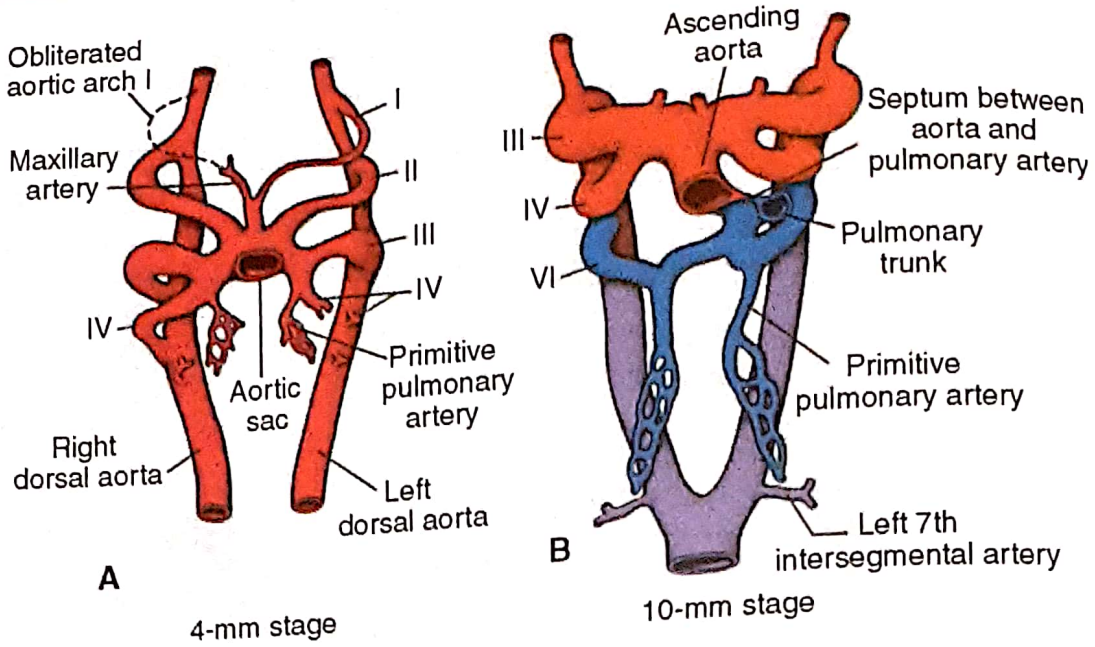

شکل ۱۳-۳۹.A. قوس‌های آئورتی در انتهای هفته چهارم. قوس اول قبل از تشکیل قوس ششم بسته می‌شود. **B.** دستگاه قوس آئورتی در ابتدای هفته ششم. به دیواره آئورتی - ریوی و شریان‌های ریوی بزرگ دقت کنید.

کسب می‌کند. این نوع توضیح می‌تواند چگونگی تبدیل دستگاه شریانی رویانی را به دستگاه شریانی بالغ روشن‌تر سازد. در این روند تغییرات زیر روی می‌دهند:

قوس آئورتی سوم، شریان کاروتید مشترک (common carotid artery) و اولین بخش **شریان کاروتید داخلی** (internal carotid artery) را می‌سازد. مابقی شریان کاروتید داخلی به وسیله بخش سری آئورت پشتی ساخته می‌شود. **شریان کاروتید خارجی** (external carotid artery) جوانه‌ای از سومین قوس آئورتی است.

قوس آئورتی چهارم در هر دو طرف باقی می‌ماند، اما سرنوشت نهایی آن در سمت راست و چپ با هم متفاوت است. در سمت چپ، این کمان بخشی از قوس آئورت را در بین شریان کاروتید مشترک چپ و شریان ساب‌کلاوین چپ تشکیل می‌دهد و در سمت راست، پروگزیمال‌ترین قطعه شریان ساب‌کلاوین راست را می‌سازد. قسمت دیستال شریان ساب‌کلاوین راست توسط بخشی از آئورت پشتی راست و هفتمین شریان بین قطعه‌ای ایجاد می‌شود (شکل ۱۳-۴۰B).

قوس آئورتی پنجم یا هرگز تشکیل نمی‌شود یا به طور ناقص تشکیل شده و سپس تحلیل می‌رود.

قوس آئورتی ششم که با نام **قوس ریوی** (pulmonary arch) هم شناخته می‌شود، شاخه مهمی می‌سازد که به سمت جوانه ریوی در حال تکوین رشد می‌کند (شکل ۱۳-۴۰B). در سمت راست، قسمت پروگزیمال این قوس به قطعه پروگزیمال شریان ریوی راست تبدیل می‌شود. بخش دیستال این قوس ارتباط خود را با آئورت پشتی از دست داده و ناپدید می‌شود. در سمت چپ، قسمت دیستال قوس ششم در جریان زندگی داخل رحمی به صورت **مجرای شریانی** (ductus arteriosus) باقی می‌ماند. جدول ۱۳-۲ تغییرات و مشتقات دستگاه قوس‌های آئورتی را به طور خلاصه نشان می‌دهد.

به همراه تغییرات در دستگاه قوس‌های آئورتی، تغییرات دیگری نیز به وقوع می‌پیوندند: (۱) آئورت پشتی بین ورودی سومین و چهارمین قوس شریانی که **مجرای کاروتید** (carotid duct) نام دارد، مسدود می‌شود (شکل ۱۳-۴۱). (۲) آئورت پشتی راست بین منشأ هفتمین شریان بین قطعه‌ای و محل اتصال با آئورت پشتی چپ ناپدید می‌شود (شکل ۱۳-۴۱). (۳) چین‌خوردگی سری (cephalic folding)، رشد مغز قدامی و طویل شدن گردن، قلب را به درون حفره قفسه سینه می‌راند. بدین ترتیب، شریان‌های کاروتید و براکیوسفالیک به طور قابل توجهی طویل می‌شوند (شکل ۱۳-۴۰C). نتیجه دیگر این جابه‌جایی دمی این است که منشأ شریان ساب‌کلاوین چپ که در

Scanned by CamScanner

@medicaluniversity

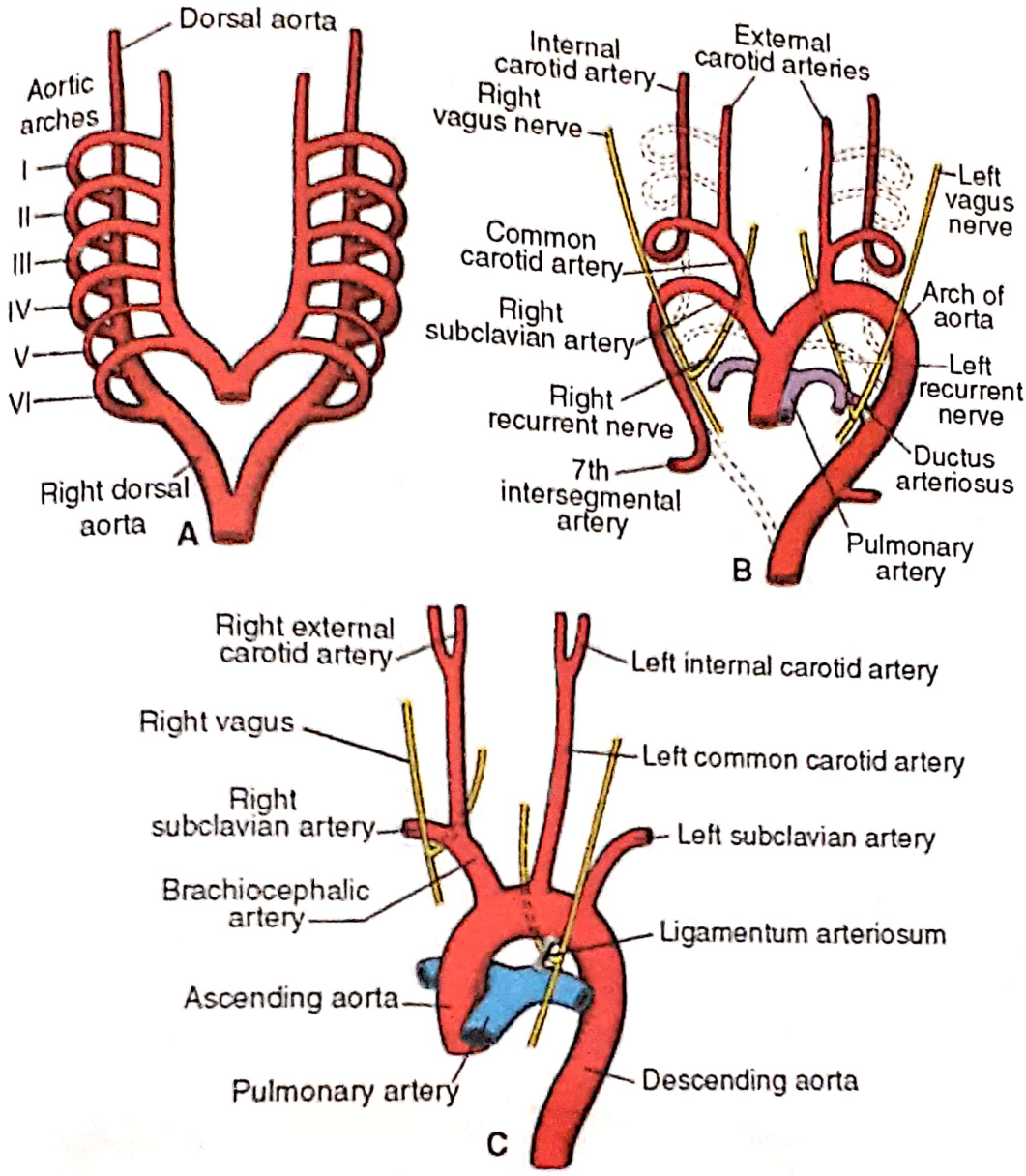

شکل ۴۰-۱۳.A. قوس‌های آئورتی و آئورت‌های پشتی قبل از تبدیل شدن به الگوی نهایی عروقی. **B.** قوس‌های آئورتی و آئورت‌های پشتی پس از تغییر. خط‌چین‌ها: اجزاء مسدود شده. به بازماندن مجرای شریانی (PDA) و موقعیت هفتمین شریان بین قطعه‌ای سمت چپ دقت کنید. **C.** شریان‌های بزرگ در فرد بالغ. فاصله بین محل مبدأ شریان کاروتید مشترک چپ و شریان ساب‌کلاوین چپ را در تصاویر B و C مقایسه کنید. پس از ناپدید شدن بخش دیستال ششمین قوس آئورتی (کمان پنجم هرگز به طور کامل شکل نمی‌گیرد)، عصب حنجره‌ای راجعه سمت راست، شریان ساب‌کلاوین راست را دور می‌زند. در سمت چپ، عصب در محل خود باقی می‌ماند و رباط شریانی را دور می‌زند.

دیستال در جوانه بازویی (arm bud) تثبیت شده است، از آئورت در سطح هفتمین شریان بین قطعه‌ای (شکل ۴۰B-۱۳) به نقطه‌ای بالاتر، تا جایی که به منشأ شریان کاروتید مشترک چپ نزدیک شود، جابه‌جا می‌گردد (شکل ۴۰C-۱۳). (۴) با توجه به جابجایی دمی قلب و ناپدید شدن بخش‌های متفاوت قوس‌های آئورتی، مسیر **اعصاب حنجره‌ای راجعه** (recurrent laryngeal nerves) در سمت راست و چپ با هم متفاوت می‌شود. در ابتدا این اعصاب که شاخه‌های عصب واگ هستند، قوس‌های حلقی ششم را عصب‌دهی می‌کنند. با نزول قلب، این اعصاب به دور قوس‌های آئورتی ششم قلاب

Scanned by CamScanner

@medicaluniversity

جدول ۱۳-۲ مشتقات قوس‌های آئورتی

قوس	مشتقات شریانی
۱	شریان‌های ماگزیلاری
۲	شریان‌های لامی و رکابی
۳	شریان کاروتید مشترک و قسمت اول شریان کاروتید داخلی[a]
۴، سمت چپ	قوس آئورت از شریان کاروتید مشترک چپ تا شریان ساب‌کلاوین چپ
سمت راست	شریان ساب‌کلاوین راست (قسمت پروگزیمال)[c]
۶، سمت چپ	شریان ریوی چپ و مجرای شریانی
سمت راست	شریان ریوی راست

a. باقی‌مانده شریان‌های کاروتید داخلی از آئورت پشتی مشتق می‌شوند؛ شریان‌های کاروتید خارجی از سومین کمان آئورتی جوانه می‌زنند.
b. بخش پروگزیمال قوس آئورت از شاخ چپ کیسه آئورتی مشتق می‌شود؛ شاخ راست این کیسه شریان براکیوسفالیک را می‌سازد.
c. بخش دیستال شریان ساب‌کلاوین راست و همچنین شریان ساب‌کلاوین چپ، از هفتمین شریان بین قطعه‌ای سمت خود منشأ می‌گیرند.

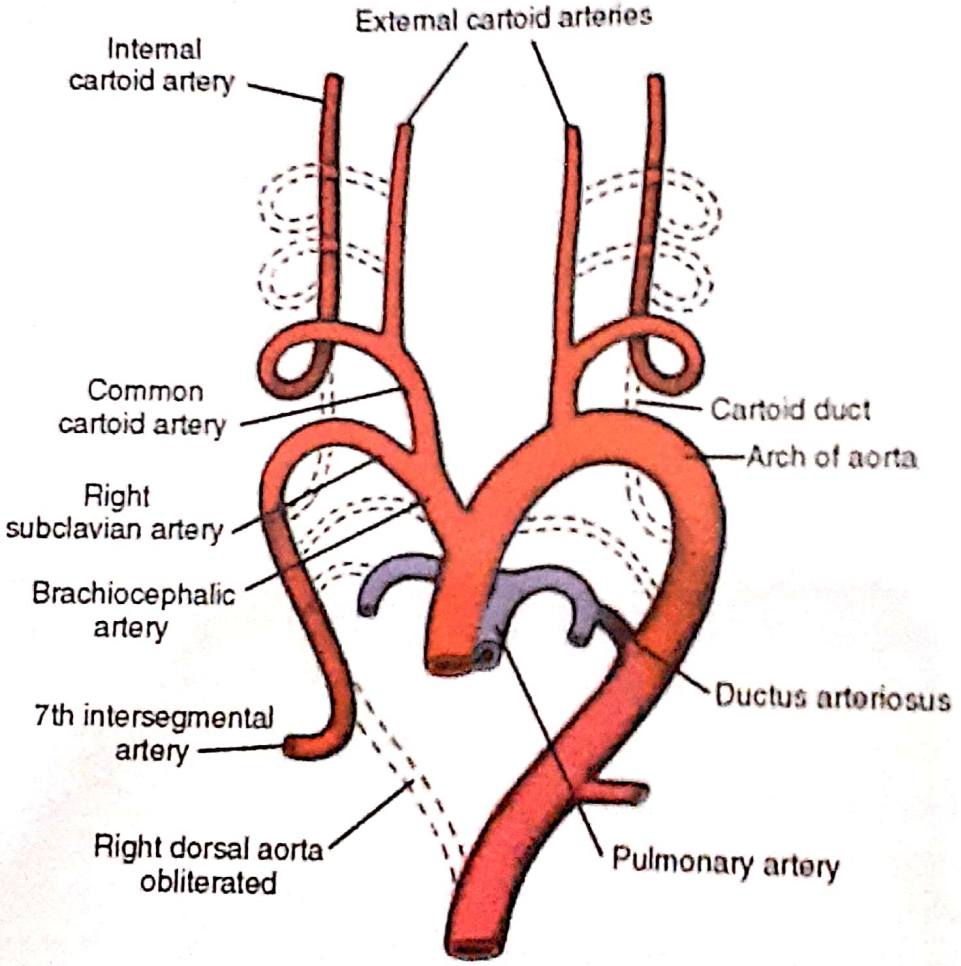

شکل ۱۳-۲۱. تغییرات دستگاه قوس آئورتی اولیه.

می‌شوند و مجدداً به سمت حنجره صعود می‌کنند. این روند مسیر راجعه این اعصاب را توجیه می‌کند. در سمت راست، هنگامی که قسمت دیستال ششمین قوس آئورتی و پنجمین قوس آئورتی ناپدید می‌شود، عصب حنجره‌ای راجعه بالا رفته و به دور شریان ساب‌کلاوین راست قلاب می‌زند. عصب در سمت چپ به سطح بالاتر نمی‌رود، زیرا قسمت دیستال ششمین کمان آئورتی به صورت مجرای شریانی که پس از تولد به **رباط شریانی** (ligamentum arteriosum) تبدیل خواهد شد، باقی

Scanned by CamScanner

@medicaluniversity

می‌ماند (شکل ۴۰-۱۳).

شریان زرده‌ای و نافی

شریان‌های زرده‌ای (vitelline arteries) در ابتدا تعدادی عروق جفت خونرسانی کننده کیسه زرده هستند (شکل ۳۸-۱۳) ولی به تدریج ادغام شده و شریان‌هایی را در مزانتر پشتی لوله گوارش می‌سازند. در بزرگسالان، این شریان‌ها به **شریان‌های سلیاک** (celiac) و **مزانتریک فوقانی** (superior mesenteric) تبدیل می‌شوند. **شریان مزانتریک تحتانی از شریان‌های نافی (umbilical arteries) مشتق می‌شوند.** این سه شریان به ترتیب به **پیشین روده، میان روده و پسین روده** خون‌رسانی می‌کنند.

شریان‌نای نافی (umbilical arteries) که در ابتدا شاخه‌های جفت شکمی آئورت پشتی هستند، در ارتباط نزدیک با آلانتوئیس به سمت جفت (placenta) می‌روند (شکل ۳۸-۱۳). در طی هفته چهارم هر شریان یک ارتباط ثانویه با شاخه پشتی آئورت یعنی **شریان ایلیاک مشترک** (common iliac artery)، پیدا می‌کند و منشأ اولیه خود را از دست می‌دهد. پس از تولد، بخش‌های پروگزیمال شریان‌های نافی به صورت **شریان‌های ایلیاک داخلی** (internal iliac) و **مثانه‌ای فوقانی** (superior vesical) باقی می‌مانند و قسمت‌های دیستال مسدود شده و **رباط‌های نافی داخلی** (medial umbilical ligaments) را می‌سازند.

نکات بالینی

نقایص دستگاه شریانی

در شرایط طبیعی، اندکی پس از تولد **مجرای شریانی** در اثر انقباض دیواره عضلانی آن به طور عملکردی بسته شده و **رباط شریانی** را ایجاد می‌کند. بسته‌شدن آناتومیک آن در اثر تکثیر اینتیما (لایه داخلی)، ۱ الی ۳ ماه طول می‌کشد. **باز باقی ماندن مجرای شریانی** (patent ductus arteriosus: PDA)، یکی از شایع‌ترین ناهنجاری‌های عروق بزرگ است (۸ مورد در هر ۱۰ هزار تولد)، که به ویژه در نوزادان زودرس اتفاق می‌افتد، به طوری که این ناهنجاری ممکن است به صورت منفرد یا همراه با نقایص قلبی دیگر دیده شود (شکل‌های ۳۴A-۱۳ و ۳۶-۱۳). به ویژه نقایصی که منجر به تفاوت‌های عمده بین فشار ریوی و آئورتیک می‌شود، ممکن است باعث افزایش جریان خون از این مجرا شده و از بسته‌شدن طبیعی آن جلوگیری کنند.

در **تنگی آئورت** (coarctation) (شکل ۴۲A,B-۱۳) که در ۳/۲ مورد از هر ۱۰،۰۰۰ تولد روی می‌دهد، لومن آئورت در پایین محل منشأ شریان ساب‌کلاوین چپ به طور قابل توجهی تنگ می‌شود. از آنجایی که ممکن است تنگی در بالا یا پایین ورودی مجرای شریانی رخ دهد، دو نوع تنگی **(پیش‌مجرایی و پس‌مجرایی)** وجود دارد. علت تنگی آئورت در ابتدا اختلالی در مدیای (لایه میانی) آئورت است که متعاقب آن تکثیر در اینتیما روی می‌دهد. در نوع پیش‌مجرایی، مجرای شیرانی باز باقی می‌ماند در حالی که در نوع پس‌مجرایی که شایع‌تر است، مجرای شریانی معمولاً بسته می‌شود. در کوارکتاسیون پس‌مجرایی، گردش خون جانبی (کولترال) بین قسمت‌های پروگزیمال و دیستال آئورت از طریق شریان‌های بزرگ بین‌دنده‌ای و سینه‌ای داخلی برقرار می‌شود. با این روش خون به قسمت‌های پایین‌تر بدن می‌رسد. نشانه‌های بالینی کلاسیک در این شرایط عبارتند از: فشارخون بالا در دست راست همراه با کاهش فشار خون در پاها.

منشأ غیرطبیعی شریان ساب‌کلاوین راست (شکل ۴۳A,B-۱۳) هنگامی رخ می‌دهد که این شریان توسط بخش دیستال آئورت پشتی راست و هفتمین شریان بین قطعه‌ای تشکیل شود. در این حالت چهارمین قوس آئورتی راست و قسمت پروگزیمال آئورت پشتی راست مسدود می‌شوند. با کوتاه شدن آئورت بین شریان‌های کاروتید مشترک چپ و ساب‌کلاوین چپ، منشأ شریان ساب‌کلاوین راست غیرطبیعی، در نهایت بلافاصله در زیر منشأ شریان ساب‌کلاوین چپ قرار می‌گیرد. از آنجایی که منشأ این شریان از آئورت پشتی راست است، باید از خط وسط در پشت مری عبور کند تا به بازوی راست برسد. از آنجایی که در این حالت نای و مری تحت فشار قرار نمی‌گیرند، بنابراین مشکلی در تنفس و بلع دیده نمی‌شود.

در **قوس آئورت دوگانه** (double aortic arch)، آئورت پشتی راست بین منشأ هفتمین شریان بین قطعه‌ای و محل

Scanned by CamScanner

@medicaluniversity

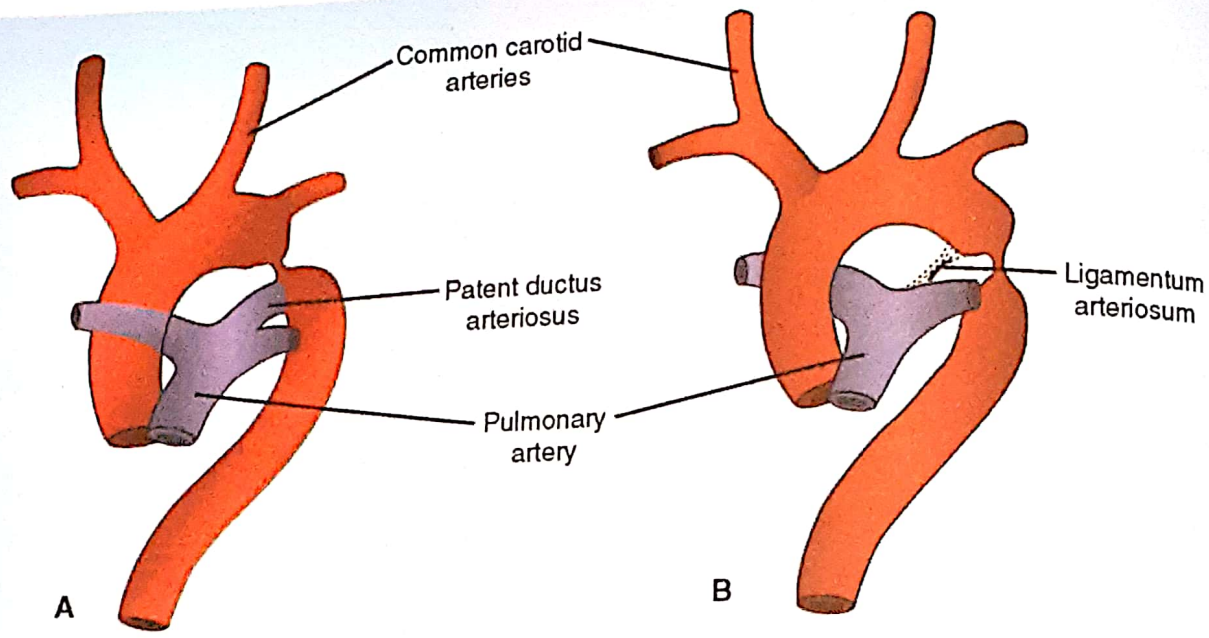

شکل ۴۲-۱۳. کوآرکتاسیون (تنگی) آئورت. **A.** نوع پیش‌مجرایی. **B.** نوع پس‌مجرایی. بخش تحتانی بدن توسط شریان‌های بین‌دنده‌ای و سینه‌ای داخلی بزرگ و هایپرتروفی شده خونرسانی می‌شود.

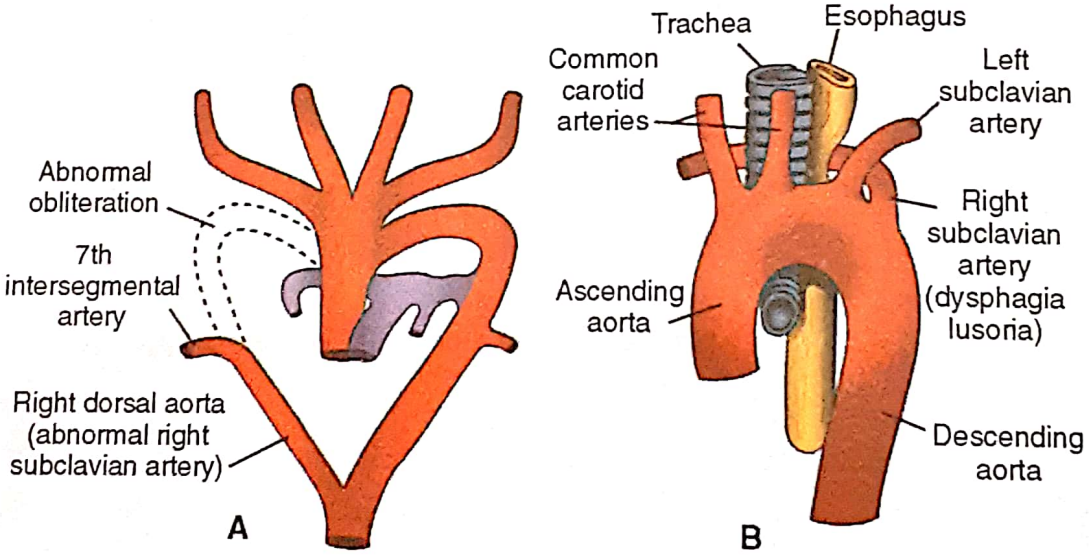

شکل ۴۳-۱۳. منشأ غیرطبیعی شریان ساب‌کلاوین راست. **A.** بسته‌شدن چهارمین قوس آئورتی راست و بخش پروگزیمال آئورت پشتی راست و باقی‌ماندن بخش دیستال آئورت پشتی راست. **B.** شریان ساب‌کلاوین راست غیرطبیعی از خط وسط و از پشت مری عبور می‌کند و ممکن است آن را تحت فشار قرار دهد.

اتصال به آئورت پشتی چپ باقی می‌ماند (شکل ۴۴-۱۳). یک **حلقه عروقی** (vascular ring) نای و مری را احاطه می‌کند و معمولاً آنها را تحت فشار قرار داده و باعث ایجاد مشکلاتی در تنفس و بلع می‌شود.

در **قوس آئورت راست** (right aortic arch)، چهارمین قوس چپ و آئورت پشتی چپ مسدود شده و به وسیله عروق متناظر در سمت راست جایگزین می‌شوند. گاهی اوقات که رباط شریانی در سمت چپ قرار گرفته و از پشت مری عبور می‌کند، باعث ایجاد مشکلاتی در عمل بلع می‌گردد.

Scanned by CamScanner

@medicaluniversity

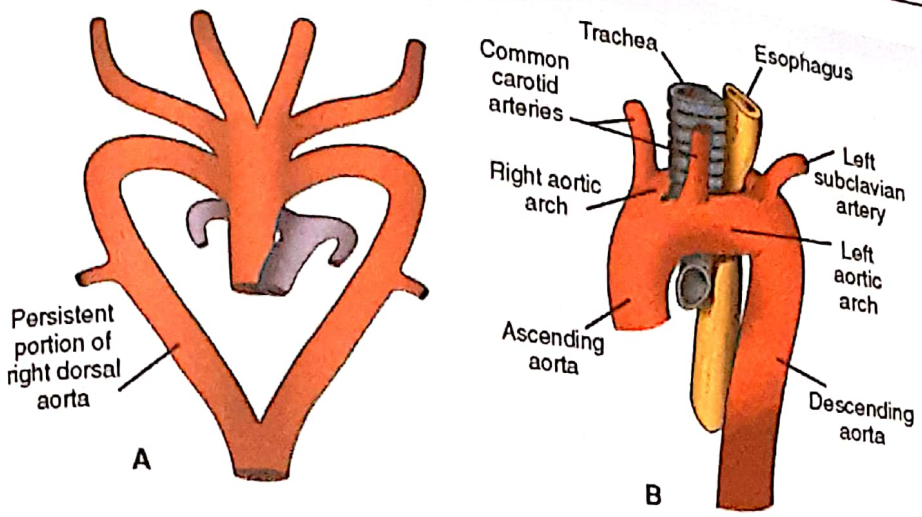

شکل ۴۴-۱۳. قوس آئورت دوگانه. **A.** باقی‌ماندن بخش دیستال آئورت پشتی راست. **B.** قوس آئورت دوگانه یک حلقهٔ عروقی دور نای و مری تشکیل می‌دهد.

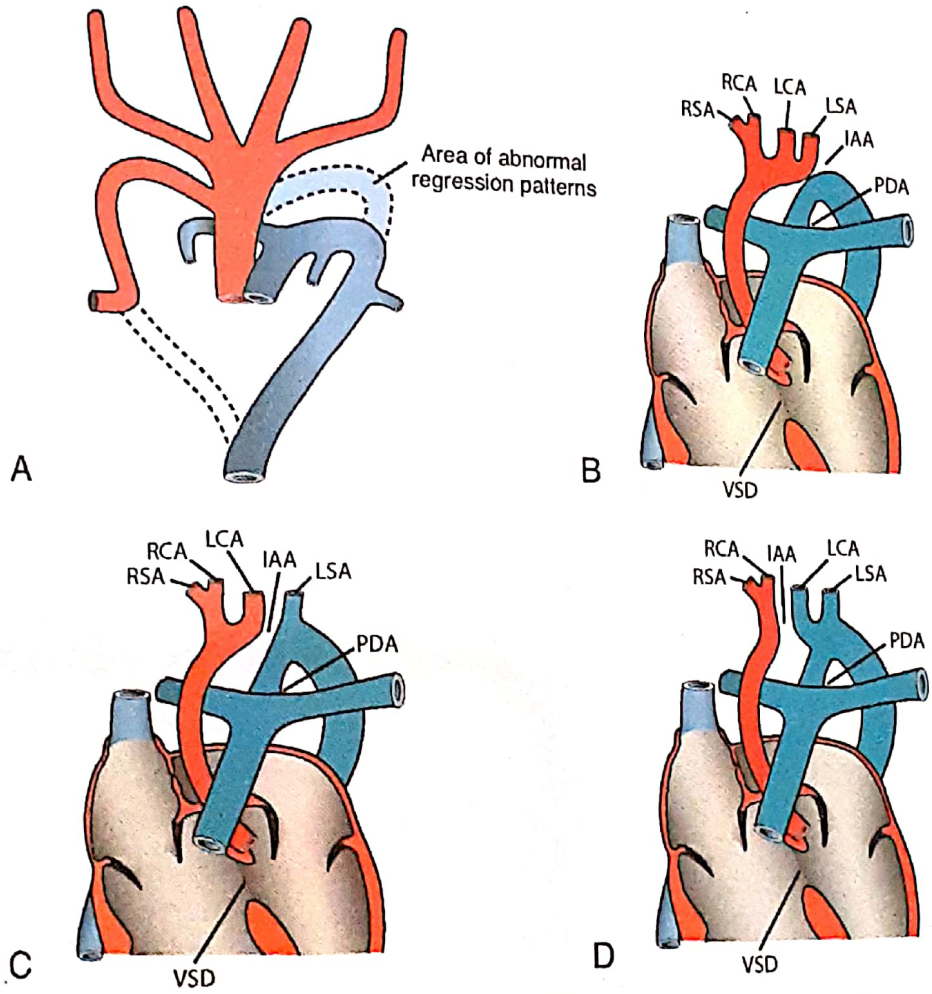

شکل ۴۵-۱۳. **A.** الگوهای پسرفت غیرطبیعی قوس آئورتی چهارم در سمت چپ منجر به سه نوع قوس آئورتی منقطع (IAA) می‌شود. این قطع‌شدن‌ها نشان‌دهنده شکل نهایی کوآرکتاسیون (تنگی) آئورت است، به طوری که در محل نقص، رگ به جای تنگ شدن به دو قسمت تقسیم می‌شود. **B.** قوس آئورت منقطع نوع A (۳۰ تا ۴۰ درصد موارد). **C.** قوس آئورت منقطع نوع B (۴۰ الی ۵۰ درصد موارد). **D.** قوس آئورت منقطع نوع C (۴ درصد موارد). به نقص باز باقی ماندن مجرای شریانی (PDA) دقت کنید که باعث می‌شود جریان خون به آئورت نزولی و قسمت‌های تحتانی بدن برسد. یک نقص دیواره بطنی (VSD) نیز دیده می‌شود، زیرا دیواره مخروطی ـ تنه‌ای مسئول دیواره‌بندی مجرای خروجی امتداد نیافته و در محل مجرای دهلیزی ـ بطنی با بالشتک اندوکاردی شکمی ادغام نمی‌گردد (شکل ۲۷-۱۳ را ببینید). نوع B نقص IAA اغلب در کودکان مبتلا به سندرم دی‌جورج (بخشی از مجموعه سندرم حذف 22q11) دیده می‌شود. RSA: شریان ساب‌کلاوین راست؛ RCA: شریان کاروتید مشترک راست؛ LCA: شریان کاروتید مشترک چپ؛ LSA: شریان ساب‌کلاوین چپ

Scanned by CamScanner

@medicaluniversity

قوس آئورت منقطع (interrupted aortic arch: IAA) یک نقص بسیار نادر است (۳ مورد در هر ۱ میلیون تولد زنده) که به دلیل الگوهای از بین رفتن غیرطبیعی در قوس‌های آئورتی چهارم راست و چپ اتفاق می‌افتد (شکل ۴۵A-۱۳). نتیجه این حالت منقطع شدن بین قوس آئورت و آئورت نزولی است که بسته به اینکه نقص در کجا رخ می‌دهد سه نوع حالت وجود دارد: نوع A (۳۰ الی ۴۰ درصد موارد) بین شریان ساب‌کلاوین چپ و آئورت نزولی (شکل ۴۵B-۱۳)؛ نوع B (۵۰ الی ۶۰ درصد موارد) بین شریان کاروتید مشترک چپ و شریان ساب‌کلاوین چپ (شکل ۴۵C-۱۳)؛ نوع C (۴ درصد موارد) بین شریان‌های کاروتید مشترک راست و چپ (شکل ۴۵D-۱۳). این نقص همراه با VSD و PDA است که اجازه می‌دهد خون به بخش تحتانی بدن برسد. هر چند که قوس آئورت منقطع خیلی نادر است ولی در ۵۰ درصد کودکان مبتلا به سندرم دی‌جورج (بخشی از مجموعه سندرم حذف 22q11) دیده می‌شود (فصل ۱۷ را ببینید).

شریان‌های کرونری

شریان‌های کرونری (coronary arteries) از **اپی‌کارد** مشتق می‌شوند. اپی‌کارد نیز از **ارگان پرواپی‌کاردیال** قرار گرفته در بخش دمی مزوکاردیوم پشتی (مشتق شده از SHF) تمایز می‌یابد. بعضی از سلول‌های اپی‌کارد تحت القاء میوکارد زیرین، از حالت اپی‌تلیالی به مزانشیمی تبدیل می‌شوند. سپس سلول‌های مزانشیمی تازه تشکیل شده در تشکیل سلول‌های عضلانی و صاف اندوتلیال شریان‌های کرونری شرکت می‌کنند. سلول‌های ستیغ عصبی نیز در ساخت سلول‌های عضلانی صاف قطعات پروگزیمال این شریان‌ها شرکت می‌کنند و ممکن است اتصال شریان‌های کرونری به آئورت را هدایت کنند. این اتصال با رشد درونی (ingrowth) سلول‌های اندوتلیال شریانی از شریان‌ها به درون آئورت صورت می‌گیرد. با این روش در حقیقت شریان‌های کرونری به آئورت هجوم می‌برند.

دستگاه وریدی

در هفته پنجم، سه جفت ورید عمده را می‌توان تشخیص داد: (۱) **وریدهای زرده‌ای** (vitelline veins) یا **وریدهای امفالومزانتریک** (omphalomesentric veins) که خون را از کیسه زرده به سینوس وریدی می‌برند، (۲) **وریدهای نافی** (umbilical veins) که از پرزهای جفتی منشأ می‌گیرند و خون اکسیژن‌دار را به رویان می‌برند و (۳) **وریدهای کاردینال** (cardinal veins) که خون بدن رویان حقیقی را تخلیه می‌کنند (شکل ۴۶-۱۳).

وریدهای زرده‌ای

وریدهای زرده‌ای قبل از ورود به سینوس وریدی شبکه‌ای را در اطراف دوازدهه (دئودنوم) به وجود آورده و از دیواره عرضی عبور می‌کنند. رشد طناب‌های کبدی به داخل دیواره عرضی، مسیر وریدهای زرده‌ای را قطع می‌کند، به طوری که یک شبکه عروقی گسترده به نام **سینوزوئیدهای کبدی** (hepatic sinusoids) تشکیل می‌شود (شکل ۴۷-۱۳).

با کوچک‌شدن شاخ سینوسی چپ، خون از سمت چپ کبد به سمت راست مجدداً مجرادار شده و منجر به بزرگی ورید زرده‌ای راست (مجرای کبدی ـ قلبی راست [right hepatocardiac channel]) می‌شود. در نهایت، مجرای کبدی ـ قلبی راست، **بخش کبدی ـ قلبی** (hepatocardiac portion) **ورید اجوف تحتانی** (inferior vena cava) را تشکیل می‌دهد. قسمت پروگزیمال ورید زرده‌ای چپ ناپدید می‌شود (شکل ۴۸A,B-۱۳). شبکه آناستوموزی اطراف دئودنوم به یک رگ واحد به نام **ورید باب** (portal vein) تبدیل می‌شود (شکل ۴۸B-۱۳). **ورید مزانتریک فوقانی** که خون قوس روده‌ای اولیه را تخلیه می‌کند، از ورید زرده‌ای راست منشأ می‌گیرد. بخش دیستال ورید زرده‌ای چپ نیز ناپدید می‌شود (شکل ۴۸A,B-۱۳).

وریدهای نافی

در ابتدا وریدهای نافی از هر دو طرف کبد عبور می‌کنند، اما بعداً به سینوزوییدهای کبدی وصل می‌شوند (شکل ۴۷A,B-۱۳). در مراحل بعد قسمت پروگزیمال هر دو ورید نافی و مابقی ورید

Scanned by CamScanner

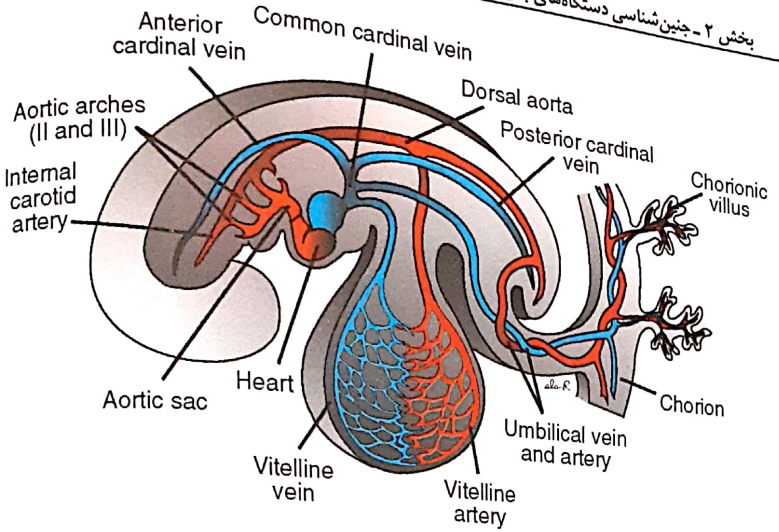

شکل ۴۶-۱۳. اجزاء اصلی دستگاه شریانی و وریدی در رویان ۴ میلی‌متری (انتهای هفته چهارم).

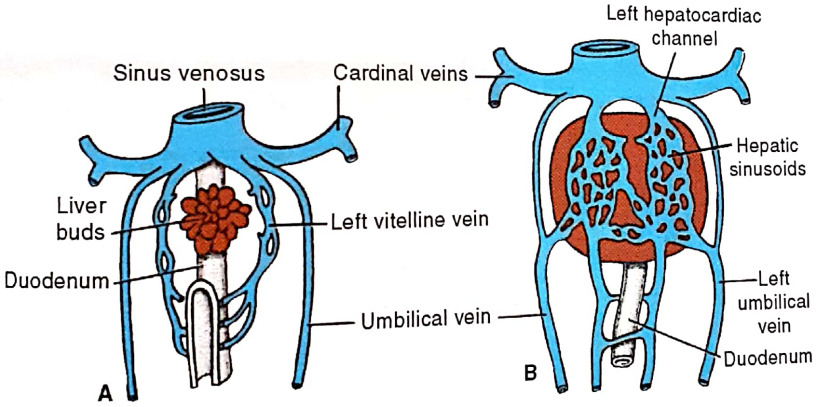

شکل ۴۷-۱۳. تکوین وریدهای زرده‌ای و نافی در طی هفته‌های چهارم (A) و پنجم (B). به شبکه دور دئودنوم، تشکیل سینوزوئیدهای کبدی و شروع شنت چپ به راست بین وریدهای زرده‌ای دقت کنید.

نافی راست ناپدید می‌شود، به نحوی که ورید چپ تنها وریدی است که خون را از جفت به کبد منتقل می‌کند (شکل ۴۸-۱۳). با افزایش گردش خون جفتی، ارتباط مستقیمی بین ورید نافی چپ و مجرای کبدی ـ قلبی راست تحت عنوان **مجرای وریدی** (ductus venosus) شکل می‌گیرد (شکل ۴۸A,B-۱۳). این رگ شبکه سینوزوییدی کبد را میانبر می‌زند. پس از تولد، ورید نافی چپ و مجرای وریدی مسدود شده و به ترتیب **رباط گرد کبدی** (ligamentum teres hepatis) و **رباط وریدی** (ligamentum venosum) را می‌سازند.

وریدهای کاردینال

در ابتدا وریدهای کاردینال دستگاه اصلی تخلیه وریدی رویان را

@medicaluniversity

Scanned by CamScanner

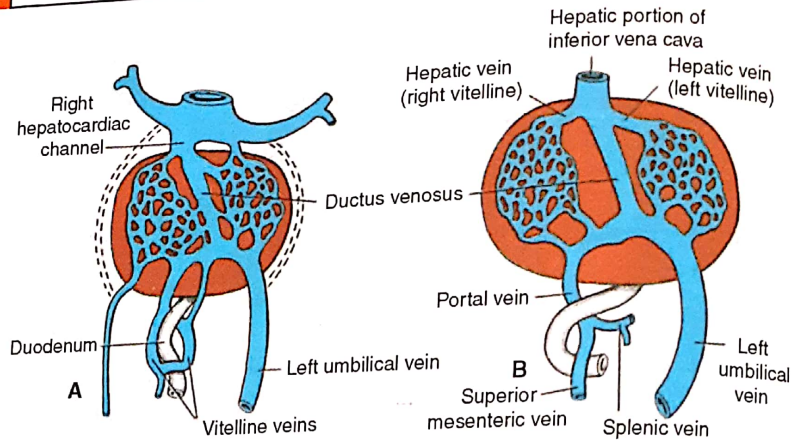

شکل ۴۸-۱۳. تکوین وریدهای زرده‌ای و نافی در ماه‌های دوم **(A)** و سوم **(B)**. به تشکیل مجرای وریدی، ورید باب و بخش کبدی ورید اجوف تحتانی توجه کنید. وریدهای طحالی و مزانتریک فوقانی به ورید باب تخلیه می‌شوند.

تشکیل می‌دهند. این دستگاه شامل **وریدهای کاردینال قدامی** برای تخلیه قسمت سری رویان و **وریدهای کاردینال خلفی** برای تخلیه مابقی بدن رویان است. وریدهای کاردینال قدامی و خلفی قبل از ورود به شاخ سینوسی به هم پیوسته و **وریدهای کاردینال مشترک** کوتاه را تشکیل می‌دهند. در طول هفته چهارم، وریدهای کاردینال یک دستگاه وریدی متقارن می‌سازند (شکل ۴۶-۱۳).

در طی هفته‌های پنجم تا هفتم، چند ورید دیگر نیز تشکیل می‌شوند: (۱) **وریدهای ساب‌کاردینال** (subcardinal veins) که عمدتاً خون وریدی کلیه‌ها را تخلیه می‌کنند، (۲) **وریدهای ساکروکاردینال** (sacrocardinal veins) که خون وریدی اندام‌های تحتانی را تخلیه می‌کنند و (۳) **وریدهای سوپراکاردینال** (supracardinal veins) که دیواره بدن را از طریق وریدهای بین‌دنده‌ای تخلیه می‌کنند و وظایف وریدهای کاردینال خلفی را بر عهده می‌گیرند (شکل ۴۹-۱۳).

مشخصه تشکیل دستگاه وریدهای اجوف ظهور آناستوموزهایی بین سمت چپ و راست است به نحوی که خون از چپ به راست جریان می‌یابد.

آناستوموز بین وریدهای کاردینال قدامی به ورید براکیوسفالیک چپ تبدیل می‌شود (شکل ۴۹A,B-۱۳). قسمت عمده خون از سمت چپ سر و اندام فوقانی چپ به سمت راست هدایت می‌شود. بخش انتهایی ورید کاردینال خلفی چپ که وارد ورید براکیوسفالیک چپ می‌شود به صورت یک رگ کوچک به نام **ورید بین‌دنده‌ای فوقانی چپ** (left superior intercostal vein) باقی می‌ماند (شکل ۴۹B-۱۳). این رگ خون را از دومین و سومین فضای بین‌دنده‌ای دریافت می‌کند.

ورید اجوف فوقانی (superior vena cava) از ورید کاردینال مشترک راست و بخش پروگزیمال ورید کاردینال قدامی راست تشکیل می‌شود. وریدهای کاردینال قدامی بخش اعظم تخلیه وریدی سر را در هفته چهارم تکوین بر عهده دارند و در نهایت **وریدهای جوگولار داخلی** (internal jugular veins) را تشکیل می‌دهند (شکل ۴۹-۱۳). **وریدهای جوگولار خارجی** (external jugular veins) از شبکه وریدی صورت مشتق شده و خون وریدی صورت و طرفین سر را به وریدهای ساب‌کلاوین تخلیه می‌کند.

آناستوموز بین وریدهای ساب‌کاردینال، وریدکلیوی چپ (left renal vein) را می‌سازد. با برقرار شدن این ارتباط، ورید ساب‌کاردینال چپ ناپدیدمی شود و تنها بخش دیستال آن به صورت **ورید گنادال چپ** (left gonadal vein) باقی می‌ماند. بدین ترتیب، ورید ساب‌کاردینال راست به مجرای تخلیه کننده اصلی تبدیل شده و **قطعه کلیوی ورید اجوف تحتانی** را می‌سازد (شکل ۴۹B-۱۳).

@medicaluniversity

Scanned by CamScanner

@medicaluniversity

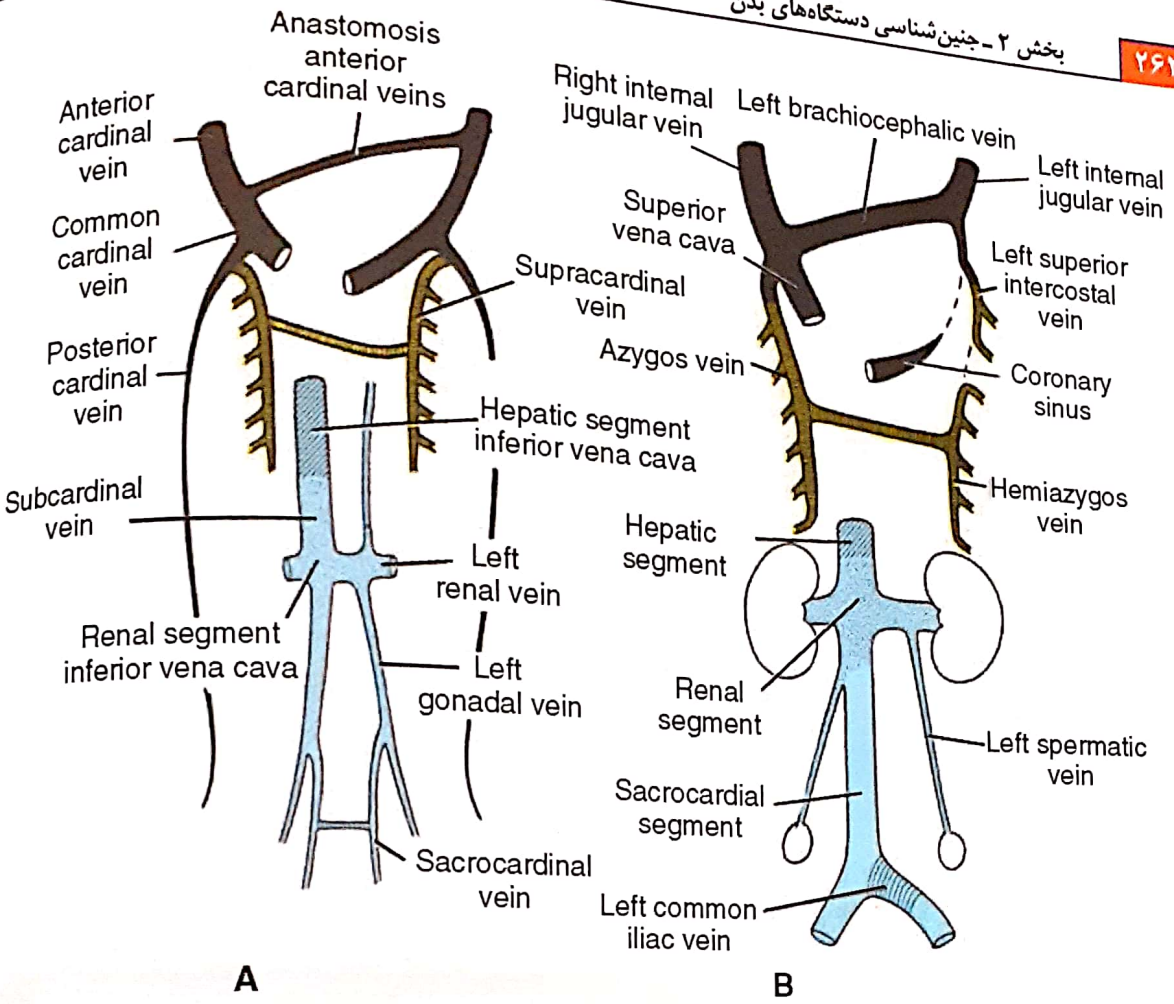

شکل ۴۹-۱۳. تکوین ورید اجوف تحتانی، ورید آزیگوس و ورید اجوف فوقانی. **A.** هفته هفتم. آناستوموز بین ساب‌کاردینال‌ها، سوپراکاردینال‌ها، ساکروکاردینال‌ها و کاردینال‌های قدامی برقرار است. **B.** دستگاه وریدی در زمان تولد که سه قسمت ورید اجوف تحتانی را نشان می‌دهد.

آناستوموز بین وریدهای ساکروکاردینال، ورید ایلیاک مشترک چپ (left common iliac vein) را می‌سازد (شکل ۴۹B-۱۳). ورید ساکروکاردینال راست به قطعه ساکروکاردینال ورید اجوف تحتانی تبدیل می‌شود. هنگامی که قطعه کلیوی ورید اجوف تحتانی به قطعه کبدی (که از ورید زرده‌ای راست منشعب می‌شود) وصل می‌گردد، ورید اجوف تحتانی کامل می‌شود. ورید اجوف تحتانی کامل شامل قطعات **کبدی کلیوی** و **ساکروکاردینال** است.

با مسدودشدن بخش عمده وریدهای کاردینال خلفی، وریدهای سوپراکاردینال نقش مهم‌تری در تخلیه خون وریدی دیواره بدن بر عهده می‌گیرند. وریدهای بین‌دنده‌ای چهارم تا یازدهم سمت راست به ورید سوپراکاردینال راست که همراه با بخشی از ورید کاردینال خلفی، **ورید آزیگوس** (azygus vein) را تشکیل می‌دهد، تخلیه می‌شوند (شکل ۴۹-۱۳). در سمت چپ وریدهای بین دنده‌ای چهارم تا هفتم به ورید سوپراکاردینال چپ وارد شده و ورید سوپراکاردینال چپ که از این پس **ورید همی‌آزیگوس** (hemiazygous vein) نامیده می‌شود، به ورید آزیگوس تخلیه می‌شود (شکل ۴۹B-۱۳).

Scanned by CamScanner

@medicaluniversity

نکات بالینی

نقایص دستگاه وریدی

پیچیده بودن تکوین وریدهای اجوف دلیلی بر شایع بودن انحرافات از الگوی طبیعی تشکیل آنها است. همچنین از آنجایی که الگوی اصلی بازگشت وریدی دوطرفه، تکوین می‌یابد، انتقال به سمت راست، می‌تواند دلیل وجود معمول ناهنجاری‌های وریدهای اجوف در افراد دارای نقایص یک‌طرفه‌شدگی (سمت‌گزینی) باشد.

ورید اجوف تحتانی دوگانه (double inferior vena cava) در صورتی ایجاد می‌شود که ورید ساکروکاردینال چپ ارتباط خود را با ورید ساب‌کاردینال چپ از دست ندهد (شکل ۵۰A-۱۳). ورید ایلیاک مشترک چپ ممکن است وجود داشته باشد یا نداشته باشد، اما ورید گنادال چپ همانند شرایط طبیعی باقی می‌ماند.

فقدان ورید اجوف تحتانی هنگامی اتفاق می‌افتد که ورید ساب‌کاردینال راست نتواند با کبد ارتباط برقرار کند و خون خود را مستقیماً به ورید سوپراکاردینال راست بریزد (شکل‌های ۴۹-۱۰ و ۵۰B-۱۳). بدین ترتیب، جریان خون از قسمت دمی (تحتانی) بدن از طریق ورید آزیگوس و ورید اجوف فوقانی به قلب می‌رسد. ورید کبدی در محل ورید اجوف تحتانی، وارد دهلیز راست می‌شود. معمولاً این ناهنجاری با سایر ناهنجاری‌های قلبی همراه است.

ورید اجوف فوقانی چپ به علت باقی ماندن ورید کاردینال قدامی چپ و انسداد ورید کاردینال مشترک و قسمت پروگزیمال وریدهای کاردینال قدامی در سمت راست رخ می‌دهد (شکل ۵۱A-۱۳). در چنین موردی، خون از سمت راست به وسیله ورید براکیوسفالیک به سمت چپ می‌رود. ورید اجوف فوقانی چپ از طریق شاخ سینوسی چپ یا همان سینوس کرونری به دهلیز راست تخلیه می‌شود.

ورید اجوف فوقانی دوگانه با باقی ماندن ورید کاردینال قدامی چپ و عدم تشکیل ورید براکیوسفالیک مشخص می‌شود (شکل ۵۱B-۱۳). با باقی‌ماندن ورید کاردینال قدامی چپ، **ورید اجوف فوقانی چپ** از طریق سینوس کرونری به دهلیز راست می‌ریزد.

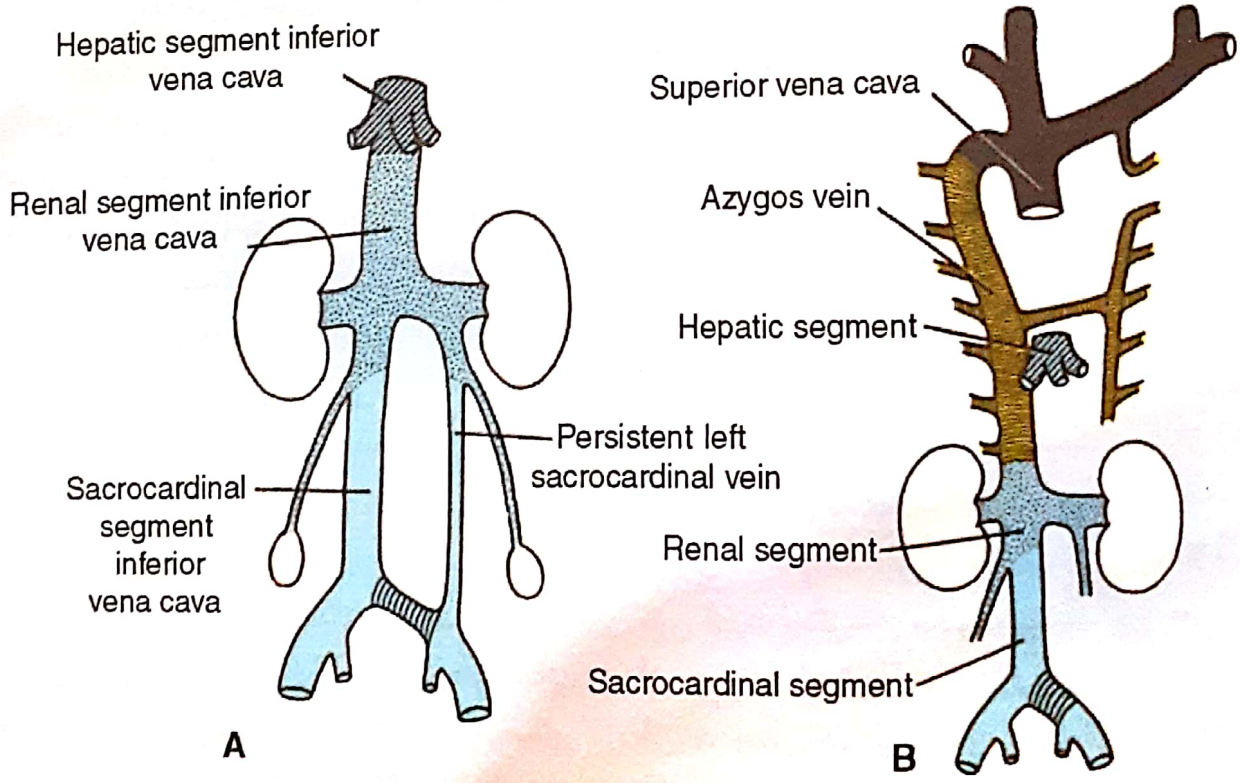

شکل ۵۰-۱۳. A. ورید اجوف تحتانی دوگانه در سطح کمری که از باقی ماندن ورید ساکروکاردینال چپ ناشی می‌شود. **B.** فقدان ورید اجوف تحتانی نیمه تحتانی بدن توسط ورید آزیگوس که به ورید اجوف فوقانی می‌ریزد، تخلیه می‌شود. ورید کبدی در محل ورید اجوف تحتانی، وارد قلب می‌شود

Scanned by CamScanner

@medicaluniversity

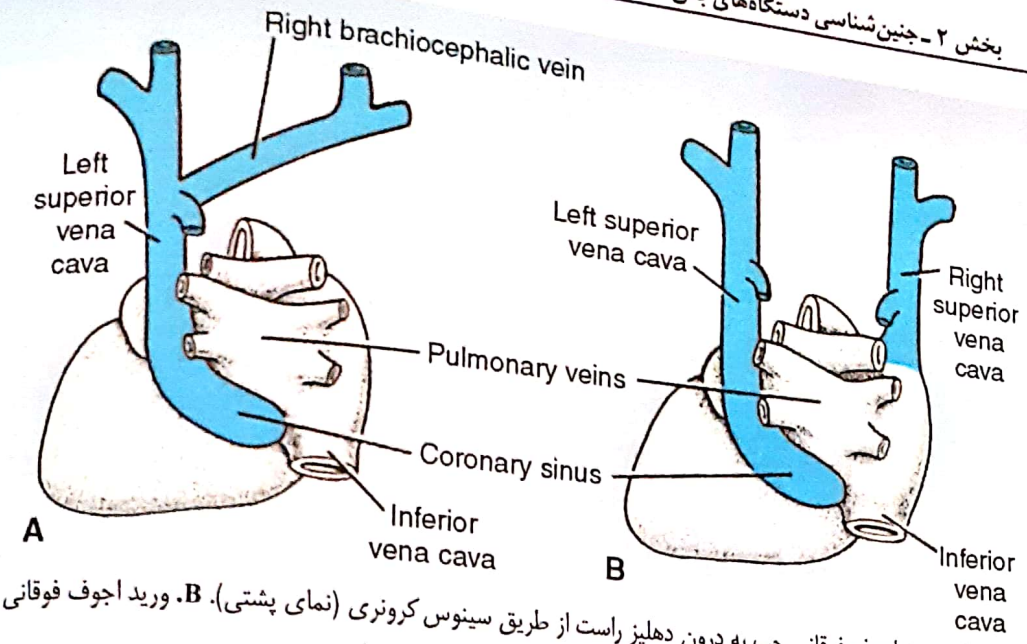

شکل ۵۱-۱۳. A. تخلیه ورید اجوف فوقانی چپ به درون دهلیز راست از طریق سینوس کرونری (نمای پشتی). B. ورید اجوف فوقانی دوگانه. ورید ارتباط دهنده (براکیوسفالیک) بین دو ورید کاردینال قدامی تکوین نیافته قرار دارد (نمای پشتی).

■ گردش خون قبل و بعد از تولد

گردش خون جنینی

قبل از تولد خون جفت که حدوداً حاوی ۸۰ درصد اکسیژن است، از طریق ورید نافی به جنین برمی‌گردد. با نزدیک شدن به کبد، عمده این خون از طریق مجرای وریدی مستقیماً وارد ورید اجوف تحتانی می‌شود و از کبد عبور نمی‌کند. مقدار اندکی از خون به سینوزوییدهای کبدی می‌رود و با خونی که از گردش خون باب آمده است، مخلوط می‌شود (شکل ۵۲-۱۳). یک **مکانیسم اسفنکتری** (sphincter mechanism) در **مجرای وریدی** (ductus venosus) در نزدیکی محل ورود ورید نافی، جریان خون نافی را از طریق سینوزوئیدهای کبدی تنظیم می‌کند. این اسفنکتر (دریچه) در هنگام انقباضات رحم که بازگشت خون وریدی را افزایش می‌دهد، بسته می‌شود و از وارد آمدن اضافه‌بار ناگهانی بر روی قلب جلوگیری می‌کند.

خون پس از طی یک مسیر کوتاه در ورید اجوف تحتانی (جایی که خون جفتی با خون بدون اکسیژن برگشتی از اندام‌های تحتانی مخلوط می‌شود) وارد دهلیز راست می‌شود. در آنجا نیز توسط دریچه ورید اجوف تحتانی به سمت سوراخ بیضی هدایت می‌شود تا قسمت اعظم خون مستقیماً به درون دهلیز چپ بریزد. مقدار اندکی از خون توسط لبه تحتانی دیواره ثانویه یا **ستیغ جدا کننده** (crista dividens) در دهلیز راست نگه داشته می‌شود و نمی‌تواند مستقیماً وارد دهلیز چپ شود. خون در این محل با خون اشباع نشده‌ای (دارای اکسیژن اندک) که از طریق ورید اجوف فوقانی از سر و دست‌ها می‌آید، مخلوط می‌شود.

در دهلیز چپ خون با خون کم اکسیژن برگشتی از ریه‌ها مخلوط می‌شود، سپس خون به بطن چپ و آئورت صعودی می‌رود. از آنجایی که شریان‌های کرونری و کاروتید، اولین شاخه‌های آئورت صعودی هستند، ساختار عضلانی قلب و مغز با خون حاوی اکسیژن زیاد تغذیه می‌شوند. خون کم اکسیژن ورید اجوف فوقانی از طریق بطن راست به درون تنه ریوی جریان می‌یابد. در طول زندگی جنینی، مقاومت در عروق ریوی زیاد است، به نحوی که قسمت اعظم این خون مستقیماً از طریق **مجرای شریانی** به درون آئورت نزولی می‌ریزد و در آنجا با خون آئورت پروگزیمال مخلوط می‌شود. خون پس از عبور از آئورت نزولی، از طریق دو شریان نافی به سمت جفت جریان می‌یابد. میزان اکسیژن در شریان‌های نافی تقریباً ۵۸ درصد است.

در جریان عبور خون از جفت به ارگان‌های جنین، خون ورید نافی با مخلوط شدن با خون کم اکسیژن به تدریج محتوای بالای اکسیژنی خود را از دست می‌دهد. از لحاظ تئوری امکان

Scanned by CamScanner

@medicaluniversity

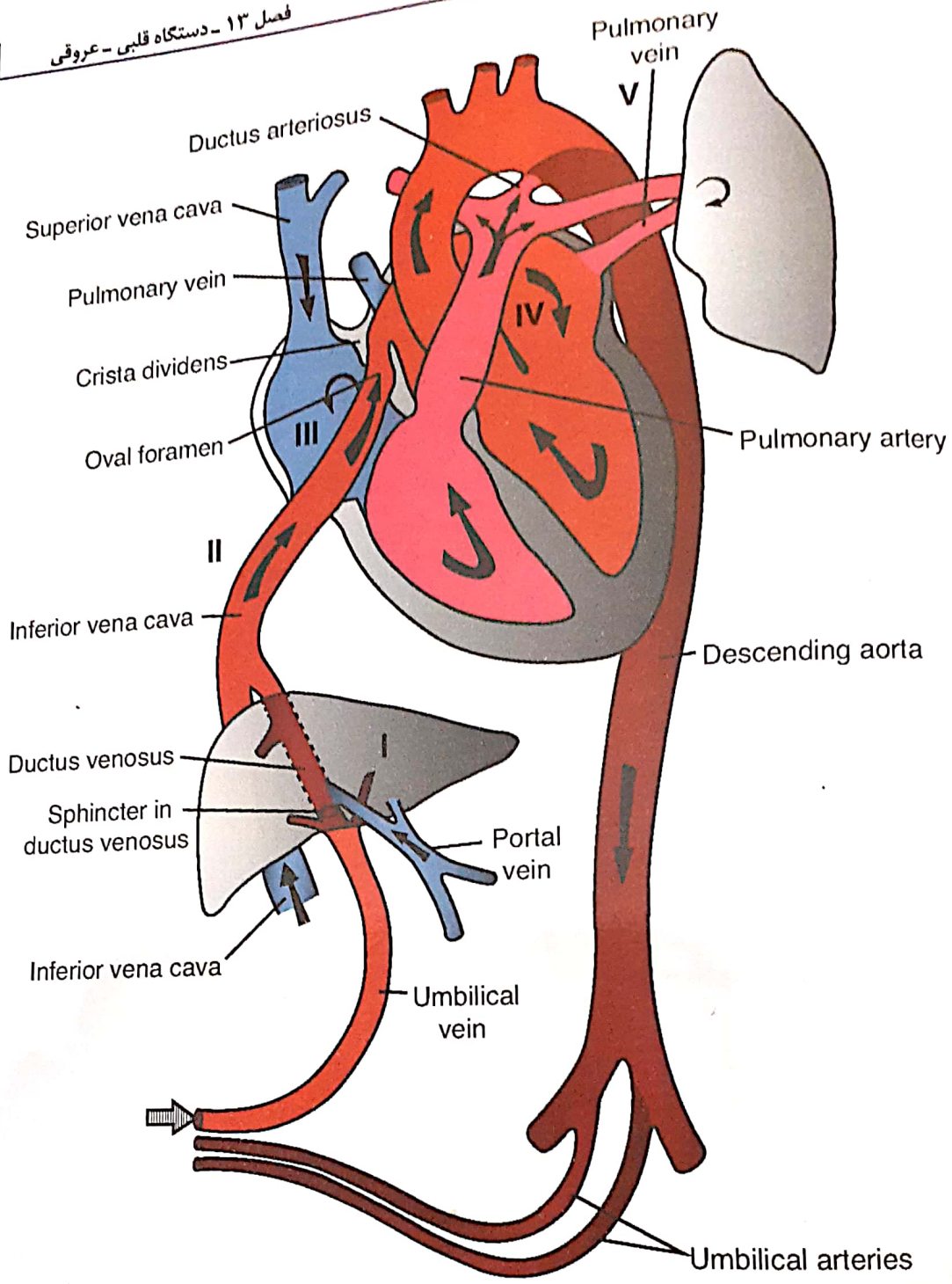

شکل ۵۲-۱۳. گردش خون جنینی قبل از تولد. پیکان‌ها: جهت جریان خون را نشان می‌دهند. به محل مخلوط شدن خون اکسیژن‌دار با خون بدون اکسیژن توجه کنید: کبد (I)، ورید اجوف تحتانی (II)، دهلیز راست (III)، دهلیز چپ (IV) و محل ورود مجرای شریانی به آئورت نزولی (V).

مخلوط شدن خون پر اکسیژن با خون کم اکسیژن در محل‌های زیر وجود دارد (شکل ۵۲I-V-۱۳):

I. در کبد با مخلوط شدن با مقدار اندک خون برگشتی از دستگاه باب؛

II. در ورید اجوف تحتانی که خون بدون اکسیژن را از اندام‌های تحتانی، لگن و کلیه‌ها برمی‌گرداند؛

III. در دهلیز راست با مخلوط شدن با خون برگشتی از سر و اندام‌ها؛

IV. در دهلیز چپ با مخلوط شدن با خون برگشتی از ریه‌ها؛

Scanned by CamScanner

@medicaluniversity

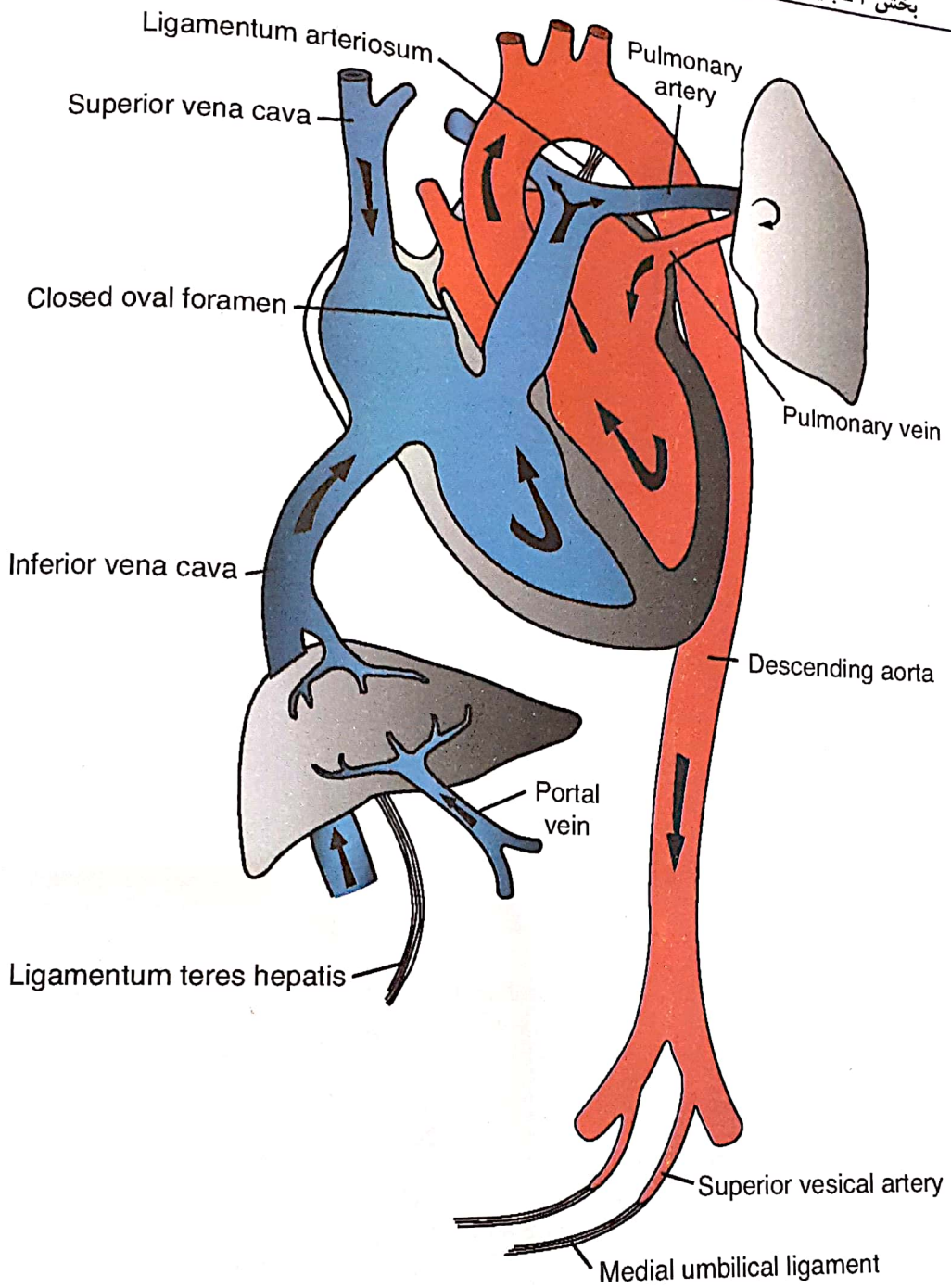

شکل ۵۳-۱۳. گردش خون انسان پس از تولد. به تغییراتی که در نتیجه شروع تنفس و قطع جریان خون جفت روی می‌دهد، توجه کنید. پیکان‌ها: جهت جریان خون.

۷. در محل ورود مجرای شریانی به آئورت نزولی.

تغییرات گردش خون در زمان تولد

علت تغییرات دستگاه عروقی در زمان تولد، قطع شدن جریان خون جفت و شروع تنفس می‌باشد. از آنجایی که مجرای شریانی با انقباض عضلات دیواره خود بسته می‌شود، مقدار خونی که از طریق عروق ریوی جریان دارد، به سرعت افزایش می‌یابد. این حالت نیز به نوبه خود موجب افزایش فشار در دهلیز چپ می‌شود. همزمان با آن فشار در دهلیز راست در نتیجه قطع جریان خون جفت کاهش می‌یابد. بدین ترتیب دیواره اولیه در

Scanned by CamScanner

@medicaluniversity

مقابل دیواره ثانویه قرار گرفته و سوراخ بیضی به طور عملکردی بسته می‌شود.

به طور خلاصه، پس از تولد تغییرات زیر در دستگاه عروقی اتفاق می‌افتند (شکل ۵۳-۱۳):

بسته‌شدن شریان‌های نافی که توسط انقباض عضلات صاف دیواره آنها صورت می‌گیرد. این امر احتمالاً به علت محرک‌های حرارتی و مکانیکی و تغییر در فشار اکسیژن است. از لحاظ عملکردی، شریان‌ها چند دقیقه پس از تولد بسته می‌شوند. البته انسداد واقعی لومن آنها توسط تکثیر لیفی (فیبروز) ممکن است ۲ تالی ۳ ماه طول بکشد. قسمت‌های دیستال شریان‌های نافی، **رباط‌های نافی داخلی** (medial umbilical ligaments) را ایجاد کرده و بخش‌های پروگزیمال آن به عنوان **شریان‌های مثانه‌ای فوقانی** (superior vesical arteries) باز باقی می‌مانند (شکل ۵۳-۱۳).

بسته‌شدن ورید نافی و مجرای وریدی اندکی پس از بسته‌شدن شریان‌های نافی اتفاق می‌افتد. بدین ترتیب، ممکن است خون جفت تا مدت زمان اندکی پس از تولد وارد بدن نوزاد شود. پس از انسداد، ورید نافی **رباط گرد کبدی** (ligamentum teres hepatis) را در کنار تحتانی **رباط داسی‌شکل** (falciform ligament) می‌سازد. همچنین مجرای وریدی که از رباط گرد تا ورید اجوف تحتانی کشیده شده است، نیز مسدود شده و **رباط وریدی** (ligamentum venosum) را می‌سازد.

بسته‌شدن مجرای شریانی توسط انقباض عضلات دیواره آن، تقریباً بلافاصله پس از تولد رخ می‌دهد؛ واسطه این فرآیند **برادی‌کینین** (bradykinin) است که به هنگام اولین تنفس از ریه‌ها آزاد می‌شود. به نظر می‌رسد انسداد آناتومیک کامل توسط تکثیر اینتیما، ۱ الی ۳ ماه طول بکشد. در بزرگسالان، مجرای شریانی مسدود شده و **رباط شریانی** (ligamentum arteriosum) را می‌سازد.

بسته‌شدن سوراخ بیضی به علت افزایش فشار در دهلیز چپ همراه با کاهش فشار در دهلیز راست رخ می‌دهد. اولین تنفس دیواره اولیه را بر روی دیواره ثانویه می‌فشارد. البته در روزهای اول زندگی این بسته شدن قابل برگشت است. گریه کردن نوزاد یک شنت راست به چپ ایجاد می‌کند که دلیل دوره‌های سیانوز (cyanotic periods) در نوزاد تازه متولد شده است. به تدریج فشرده‌شدن دائم به ادغام دو دیواره در حدود یک سالگی منجر می‌شود. البته ممکن است در ۲۰ درصد افراد، انسداد آناتومیک کامل هرگز رخ ندهد و باز **باقی‌ماندن میله‌ای سوراخ بیضی** (prob patent foramen ovale) ایجاد گردد.

دستگاه لنفاوی

تکوین دستگاه لنفاوی دیرتر از دستگاه قلبی آغاز می‌شود، به طوری که تا هفته پنجم بارداری ظاهر نمی‌شود. عروق لنفاوی از برآمدگی‌های کیسه مانند اندوتلیوم وریدها منشأ می‌گیرند. شش کیسه لنفاوی اولیه تشکیل می‌شوند: دو کیسه **جوگولار** (jugular) در محل اتصال وریدهای ساب‌کلاوین و کاردینال قدامی؛ دو کیسه **ایلیاک** (iliac) در محل اتصال وریدهای ایلیاک و کاردینال خلفی؛ یک کیسه **خلف صفاقی** (retroperitoneal) در نزدیکی ریشه مزانتر و یک **سیسترنا کیلی** (cisterna chyli) در پشت کیسه خلفی صفاقی. مجاری متعددی این کیسه‌ها را به یکدیگر وصل کرده و لنف را از اندام‌ها، دیواره بدن و سر و گردن تخلیه می‌کنند. دو مجرای اصلی (مجاری سینه‌ای راست و چپ) کیسه‌های جوگولار را به سیسترنا کیلی (مخزن پکه) متصل می‌کنند و به زودی آناستوموزهایی بین این مجرا تشکیل می‌شود. سپس **مجرای سینه‌ای** (thoracic duct) از بخش دیستال مجرای سینه‌ای راست، آناستوموز مجاری سینه‌ای راست و چپ و بخش سری مجرای سینه‌ای چپ تشکیل می‌شود. **مجرای لنفاوی راست** (right lymphatic duct) از بخش سری مجرای سینه‌ای راست به وجود می‌آید. هر دو مجرا ارتباط اولیه خود را با دستگاه وریدی حفظ می‌کنند و به محل اتصال وریدهای جوگولار داخلی و ساب‌کلاوین تخلیه می‌شوند. آناستوموزهای متعدد، موجب تنوع‌های زیادی در شکل نهایی مجرای سینه‌ای می‌شود.

اختصاصی شدن دودمان لنفاوی (lymphatic lineage) توسط عامل رونویسی ***PROX1*** تنظیم می‌شود. این عامل باعث تنظیم افزایشی ژن‌های عروق لنفاوی و تنظیم کاهشی ژن‌های عروق خونی می‌شود. یک ژن حیاتی که تنظیم افزایشی در آن رخ می‌دهد، ***VEGFR3*** است که گیرنده‌ای برای عامل پاراکرین **VEGFC** می‌باشد. این پروتئین باعث می‌شود سلول‌های اندوتلیالی که *PROX1* را بیان می‌کنند، از وریدهای از قبل موجود جوانه بزنند و رشد عروق لنفاوی را آغاز کنند.

خلاصه

تقریباً در روز ۱۶، **سلول‌های پیش‌ساز قلب** از طریق شیار اولیه

Scanned by CamScanner

@medicaluniversity

به موقعیت سری‌تر چین‌های عصبی مهاجرت کرده و در آنجا یک ناحیه نعل اسب شکل در لایه احشایی مزودرم صفحه جانبی به نام **ناحیه قلبی اولیه** (PHF) می‌سازند (شکل ۱-۱۳). در حین مهاجرت، این سلول‌ها در اثر مسیر یک‌طرفه‌شدگی (سمت‌گزینی) (laterality pathway) (شکل ۳-۱۳) اختصاصی شده و در تشکیل سمت‌های راست و چپ قلب شرکت می‌کنند تا نواحی ویژه قلب (دهلیزها، بطن چپ و بخشی از بطن راست) را بسازند (شکل ۱A-۱۳). بقیه قسمت‌های قلب (بخشی از دهلیزها، بخشی از بطن راست، مخروط قلبی و تنه شریانی [مجرای خروجی]) از سلول‌های **ناحیه قلبی ثانویه** (SHF) به وجود می‌آیند (شکل ۲-۱۳). SHF از سلول‌هایی که از طریق شیار اولیه مهاجرت کرده و در مزودرم احشایی در نزدیکی کف بخش خلفی حلق قرار می‌گیرند، به وجود می‌آید. الگودهی و سازمان‌دهی این سلول‌ها توسط مسیر یک‌طرفه‌شدگی صورت می‌گیرد. این سلول‌ها شرکت سلول‌های ستیغ عصبی در دیواره‌بندی مجرای خروجی (دیواره‌بندی مارپیچ دیواره مخروطی ـ تنه‌ای) را تنظیم می‌کنند (شکل‌های ۲-۱۳ و ۳۰-۱۳). از هم گسیختگی مسیر یک‌طرفه‌شدگی منجر به انواع مختلفی از نقایص قلبی می‌شود، در حالی که نتیجه وجود مشکل در SHF، بروز نقص در مجرای خروجی (جابجایی عروق بزرگ، استنوزیس ریوی، دو برابر شدن خروجی بطن راست [DORV] و غیره) است (جدول ۱-۱۳ را ببینید).

القاء تشکیل ناحیه قلب‌ساز توسط اندودرم قدامی قرار گرفته در زیر سلول‌های پیش‌ساز قلب که باعث می‌شود سلول‌ها به میوبلاست‌ها و عروق تبدیل شوند، صورت می‌گیرد. **BMPهای** ترشح شده توسط این اندودرم به همراه مهار بیان ***WNT***، بیان ***NKX2.5*** (ژن اصلی تکوین قلب) را القاء می‌کنند. برخی از سلول‌های PHF تبدیل به سلول‌های اندوتلیال می‌شوند و یک لوله نعل اسب شکل می‌سازند، در حالی که بقیه سلول‌ها به میوبلاست‌های احاطه کننده لوله تمایز می‌یابند. در روز ۲۲ تکوین، در اثر چین‌خوردگی طرفی جدار بدن، دو بازوی لوله نعل اسب شکل (شکل ۵-۱۳) در خط وسط به هم نزدیک شده و با هم جوش می‌خورند. در اثر این جوش خوردن (که در انتهاهای دمی [دهلیزی] لوله اتفاق نمی‌افتد) لوله قلبی واحد و اندکی خمیده (شکل ۷-۱۳) به وجود می‌آید که از یک لوله اندوکاردی درونی و لایه میوکاردی احاطه کننده بیرونی تشکیل شده است (شکل‌های 5c-۱۳ و ۱۵-۱۳). در هفته چهارم **قوس قلبی** تشکیل می‌شود. در اثر این روند قلب چین خورده و موقعیت طبیعی خود را از در سمت چپ قفسه سینه کسب می‌کند به طوری که دهلیزها عمدتاً در خلف و بطن‌ها عمدتاً در قدام قرار می‌گیرند. روند غیرطبیعی تشکیل قوس قلبی منجر به **دکستروکاردی** (قرارگیری قلب در سمت راست قفسه سینه) می‌شود. البته ممکن است دکستروکاردی زودتر در هنگام ایجاد روند یک طرفه‌شدگی (سمت‌گزینی) اتفاق بیفتد.

تشکیل دیواره در قلب تا حدی از تکوین بافت **بالشتک‌های اندوکاردی** در مجرای دهلیزی ـ بطنی **(بالشتک‌های دهلیزی ـ بطنی)** در ناحیه مخروطی ـ تنه‌ای **(برآمدگی‌های مخروطی ـ تنه‌ای)** صورت می‌گیرد. به علت محل کلیدی بافت بالشتک‌ها، بسیاری از ناهنجاری‌های قلبی در ارتباط با مورفوژنزیس غیرطبیعی بالشتک‌ها می‌باشند.

تکوین قلب وابسته به اتساع ناحیه دهلیزی اولیه و شرکت کردن ساختارهای دیگری است. در سمت راست، **سینوس وریدی** در تشکیل دهلیز راست شرکت کرده و **بخش دارای جدار صاف** آن را به وجود می‌آورد (شکل‌های ۱۱-۱۳ و ۱۳-۱۳). این بخش صاف توسط **ستیغ انتهایی** از بخش ترابکوله دهلیز راست جدا شده است (شکل ۱۳-۱۳). در سمت چپ، **ورید ریوی** (که در **مزوکاریوم پشتی** تشکیل می‌شود)، زمانی که سلول‌ها در **برآمدگی مزانشیمال پشتی** (DMP) تکثیر یافته و دیواره اولیه را هنگامی که به سمت کف دهلیز رشد می‌یابد، همراهی می‌کند، در جدار خلفی دهلیز چپ قرار می‌گیرد (شکل ۱۷-۱۳). بعداً ریشه ورید ریوی در جدار دهلیز چپ با اتساع جدار دهلیز ادغام می‌شود. این روند تا جایی ادامه می‌یابد که ورید ریوی از طریق چهار شاخه وارد جدار خلفی دهلیز چپ می‌شود. این بخش، ناحیه دارای جدار صاف دهلیز چپ را می‌سازد (شکل ۱۸-۱۳). تکوین ورید ریوی در خط وسط شروع می‌شود ولی سپس در اثر مسیر یک‌طرفه‌شدگی (سمت‌گزینی) به سمت چپ جابه‌جا می‌شود. **بازگشت ورید ریوی ناهنجار کامل** (TAPVR) در موارد اختلال **هتروتاکسی** که در آن الگودهی و سازمان‌دهی راست و چپ به هم می‌ریزند، دیده می‌شود. در اختلال TAPVR ورید ریوی به سمت راست جابه‌جا شده و به دهلیز راست می‌ریزد و یا حتی به ورید اجوف فوقانی یا ورید براکیوسفالیک باز می‌شود.

تشکیل دیواره در دهلیز، دیواره اولیه یک تیغه داسی‌شکل است که از سقف دهلیز نزول کرده و شروع به تقسیم کردن دهلیز به دو قسمت می‌کند. اما یک لومن به نام **سوراخ**

Scanned by CamScanner

@medicaluniversity

اولیه برای ارتباط بین دو سمت دهلیز (شکل ۱۶-۱۳) باقی می‌ماند. بعدها در هنگام ادغام شدن دیواره اولیه با بالشتک‌های اندوکاردی و مسدود شدن سورخ اولیه، **سوراخ ثانویه** به علت مرگ سلولی که سوراخی در دیواره اولیه ایجاد می‌کند، تشکیل می‌شود. در نهایت **دیواره ثانویه** ایجاد می‌شود، اما یک سوراخ بین دهلیزی به نام **سوراخ بیضی** باقی می‌ماند. فقط در **زمان تولد** (هنگام افزایش فشار در دهلیز چپ) دو دیواره به هم فشرده شده و ارتباط بین دو دهلیز قطع می‌شود. ناهنجاری‌های دیواره دهلیزی ممکن است از فقدان کامل (شکل ۲۳-۱۳) تا یک سوراخ کوچک (تحت عنوان **باز باقی‌ماندن میله‌ای سوراخ بیضی**) متنوع باشد.

تشکیل دیواره در مجرای دهلیزی ـ بطنی. چهار **بالشتک اندوکاردی** مجرای دهلیزی ـ بطنی را احاطه می‌کنند. ادغام بالشتک‌های فوقانی و تحتانی مقابل هم، دهانه را به مجاری دهلیزی ـ بطنی راست و چپ تقسیم می‌کند (شکل ۱۶B-D-۱۳). سپس بافت بالشتکی لیفی شده و دریچه میترال (دو لتی) را در سمت چپ و دریچه سه‌لتی را در سمت راست می‌سازد (شکل ۱۶F-۱۳). باقی ماندن مجرای دهلیزی ـ بطنی مشترک (شکل ۲۴-۱۳) و تشکیل غیرطبیعی دریچه‌ها نقایصی هستند که به علت وجود ناهنجاری در بافت بالشتک‌های اندوکاردی رخ می‌دهند.

تشکیل دیواره در بطن‌ها. دیواره بین‌بطنی شامل یک قسمت ضخیم **عضلانی** و یک بخش **غشایی** نازک است (شکل ۱۶F-۱۳ و ۲۹-۱۳) که توسط (۱) بالشتک اندوکاردی دهلیزی ـ بطنی تحتانی، (۲) برآمدگی مخروطی راست و (۳) برآمدگی مخروطی چپ تشکیل می‌شود (شکل ۲۷-۱۳). در بسیاری از موارد این سه جزء ادغام نشده و یک سوراخ بین‌بطنی باز ایجاد می‌شود. اگرچه این ناهنجاری ممکن است به تنهایی رخ دهد ولی معمولاً همره با نقایص جبرانی دیگری نیز دیده می‌شود (شکل‌های ۳۳-۱۳ و ۳۴-۱۳).

تشکیل دیواره در پیاز [قلبی]. پیاز [قلبی] به سه قسمت تقسیم می‌شود: (۱) تنه شریانی (آئورت و تنه ریوی)، (۲) مخروط (محل خروج آئورت و تنه ریوی) و (۳) بخش دارای دیواره صاف بطن راست. ناحیه تنه توسط **دیواره آئورتی ـ ریوی** مارپیچی شکل به بخش‌های پروگزیمال آئورت و تنه ریوی تقسیم می‌شود (شکل ۲۷-۱۳). بالشتک‌های (برآمدگی‌های) مخروطی، نواحی مجرای خروجی آئورت و شریان ریوی را به ترتیب از بطن چپ و بطن راست جدا می‌کند و همچنین همراه با بافت بالشتک اندوکاردی تحتانی، سوراخ بین‌بطنی را مسدود می‌کند (شکل ۲۷-۱۳). بسیاری از ناهنجاری‌های عروقی از جمله **جابه‌جایی عروق بزرگ** و **آترزی دریچه ریوی**، ناشی از تقسیم غیرطبیعی ناحیه مخروطی ـ تنه‌ای است. همچنین ممکن است منشأ این ناهنجاری‌ها **سلول‌های ستیغ عصبی** باشند که در تشکیل دیواره در ناحیه مخروطی ـ تنه‌ای دخالت دارند (شکل ۳۰-۱۳).

قوس‌های آئورتی در هر یک از پنج قوس حلقی قرار دارند (شکل‌های ۳۸-۱۳ و ۴۰-۱۳). چهار عدد از مشتقات اصلی دستگاه قوس‌های آئورتی اولیه عبارتند از: (۱) شریان‌های کاروتید (از قوس‌های سوم)، (۲) قوس آئورت (از چهارمین قوس آئورتی چپ)، (۳) شریان ریوی (ششمین قوس آئورتی) که در جریان زندگی رویانی از طریق مجرای شریانی با آئورت ارتباط دارد و (۴) شریان ساب‌کلاوین راست که توسط چهارمین قوس آئورتی راست، بخش دیستال آئورت پشتی راست و هفتمین شریان بین قطعه‌ای ساخته می‌شود (شکل ۴۰B-۱۳). شایع‌ترین ناهنجاری‌های عروقی قوس‌های آئورتی عبارتند از: (۱) باز باقی ماندن مجرای شریانی و کوآرکتاسیون (تنگی) آئورت (شکل ۴۲-۱۳) و (۲) باقی ماندن قوس آئورتی راست و شریان ساب‌کلاوین راست غیرطبیعی (شکل‌های ۴۳-۱۳ و ۴۴-۱۳) که ممکن است موجب اختلالات تنفسی و بلعی شوند.

شریان‌های زرده‌ای در ابتدا کیسه زرده را تغذیه می‌کنند، اما بعداً **شریان‌های سلیاک** و **مزانتریک فوقانی** را تشکیل می‌دهند. **شریان‌های مزانتریک تحتانی از شریان‌های نافی به وجود می‌آیند.** این **سه شریان** به ترتیب نواحی **پیشین روده، میان روده** و **پسین روده** را خون‌رسانی می‌کنند.

شریان‌های نافی جفت از شریان‌های ایلیاک مشترک منشأ می‌گیرند. پس از تولد، بخش دیستال این شریان‌ها مسدود شده و **رباط‌های نافی داخلی** را می‌سازند. در حالی که بخش پروگزیمال تحت عنوان **شریان‌های ایلیاک داخلی** و **مثانه‌ای (وزیکولار)** باقی می‌ماند.

دستگاه وریدی. سه دستگاه وریدی قابل تشخیص وجود دارد: (۱) **دستگاه زرده‌ای** که به **دستگاه باب** تبدیل می‌شود، (۲) **دستگاه کاردینال** که **دستگاه اجوف (کاوا)** را تشکیل می‌دهد و (۳) **دستگاه نافی** که پس از تولد ناپدید می‌شود. از مشخصات دستگاه پیچیده اجوفی، وجود ناهنجاری‌های فراوان از قبیل ورید اجوف تحتانی و فوقانی دوگانه و ورید اجوف فوقانی چپ است (شکل ۵۱-۱۳) که همراه با نقایص سمت‌گزینی

Scanned by CamScanner

@medicaluniversity

(یک‌طرفه‌شدگی) می‌باشند.

تغییرات در زمان تولد. در طول زندگی پیش از تولد، گردش خون جفتی اکسیژن جنین را تأمین می‌کند، اما پس از تولد ریه‌ها وظیفه تبادل گازها را بر عهده می‌گیرند. در زمان تولد و در ماه‌های اول پس از تولد در دستگاه گردش خون، تغییرات زیر رخ می‌دهند: (۱) مجرای شریانی بسته می‌شود، (۲) سوراخ بیضی بسته می‌شود، (۳) ورید نافی و مجرای وریدی بسته شده و به صورت **رباط گرد کبدی** و **رباط وریدی** باقی می‌مانند و (۴) شریان‌های نافی **رباط‌های نافی داخلی** را به وجود می‌آورند.

دستگاه لنفاوی. تکوین دستگاه لنفاوی دیرتر از دستگاه قلبی ـ عروقی صورت می‌گیرد. دستگاه لنفاوی از اندوتلیوم وریدها و به صورت پنج کیسه منشأ می‌گیرد: دو کیسه جوگولار، دو کیسه ایلیاک، یک کیسه خلف صفاقی و یک سیسترنا کیلی. مجاری متعددی جهت ایجاد ارتباط بین این کیسه‌ها و تخلیه از سایر ساختارها تشکیل می‌شوند. در نهایت **مجرای سینه‌ای** از آناستوموز مجاری سینه‌ای چپ و راست، قسمت دیستال مجرای سینه‌ای راست و قسمت سری مجرای سینه‌ای چپ تشکیل می‌شود. **مجرای لنفاوی راست** از سمت سری مجرای سینه‌ای راست به وجود می‌آید.

پرسش‌ها

۱. اولتراسوند قبل از تولد در یک زن ۳۵ ساله در هفته دوازدهم بارداری، تصویری غیرطبیعی از قلب جنین را نشان داد. به جای وجود یک نمای چهار حفره‌ای که با صلیب معمول از هم جدا می‌شوند، بخش پایینی صلیب ناپدید شده بود. کدام ساختارها صلیب را می‌سازند و این نوزاد احتمالاً مبتلا به چه نقصی است؟

۲. کودکی با نقایص شدید سری ـ صورتی و جابه‌جایی عروق بزرگ متولد شد. کدام جمعیت سلولی احتمالاً در هر دو ناهنجاری نقش دارد و چه نوع آسیبی ممکن است این حالت را ایجاد کرده باشد؟

۳. چه نوع بافتی برای تقسیم قلب به چهار حفره و تقسیم مجرای خروجی به کانال‌های ریوی و آئورتی حیاتی است؟

۴. بیماری از داشتن مشکل در بلع شکایت دارد. کدام ناهنجاری یا ناهنجاری‌های جنینی ممکن است چنین اختلالی را به وجود آورند؟ منشأ رویانی این ناهنجاری چیست؟

Scanned by CamScanner

@medicaluniversity

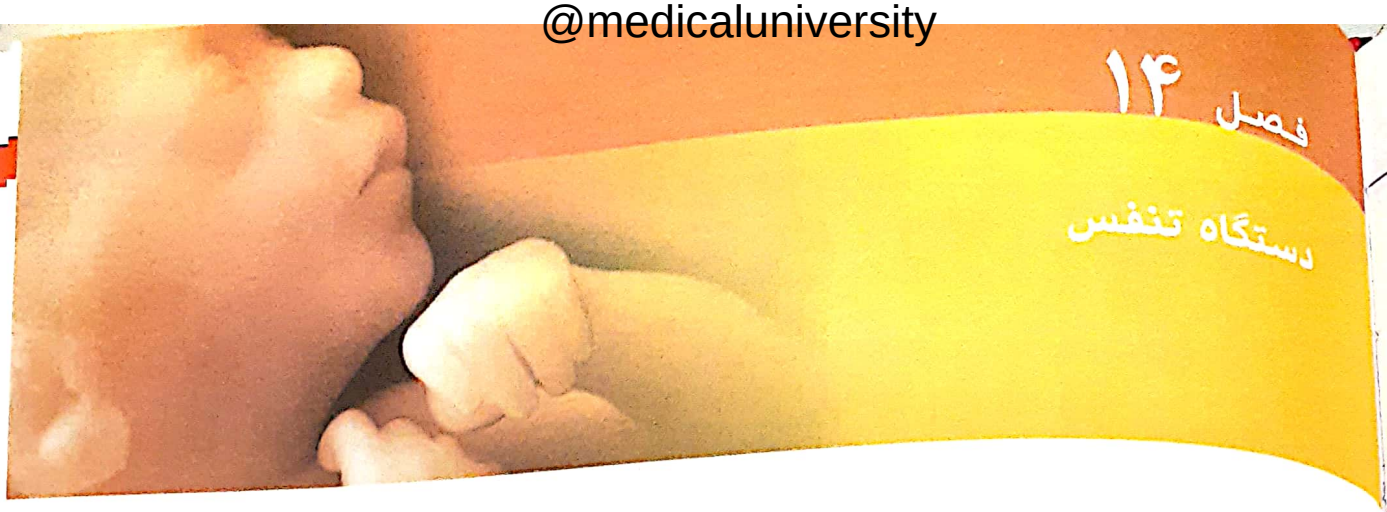

فصل ۱۴
دستگاه تنفس

تشکیل جوانه‌های ریه

در رویان تقریباً ۴ هفته، **دیورتیکول تنفسی** (respiratory diverticulum) یا **جوانه ریه** (lung bud) به صورت یک بیرون‌زدگی از دیواره شکمی پیشین روده ظاهر می‌شود (شکل ۱۴-۱A). ظهور و مکان جوانه ریه به غلظت **اسید رتینوئیک** (RA) تولید شده از مزودرم مجاور بستگی دارد. افزایش RA باعث تنظیم افزایشی عامل رونویسی ***TBX4*** که در اندودرم لوله گوارش، در محل دیورتیکول تنفسی بیان می‌گردد، می‌شود. ***TBX4*** تشکیل **جوانه** و ادامه رشد و تمایز بعدی ریه‌ها را القاء می‌کند. بنابراین **اپی‌تلیوم** آستر داخلی حنجره، نای، برونش‌ها و همچنین ریه، کاملاً **منشأ اندودرمی** دارد. بخش‌های **غضروفی، عضلانی** و **بافت همبند** نای و ریه، از **مزودرم احشایی** احاطه کننده پیشین روده مشتق می‌شوند.

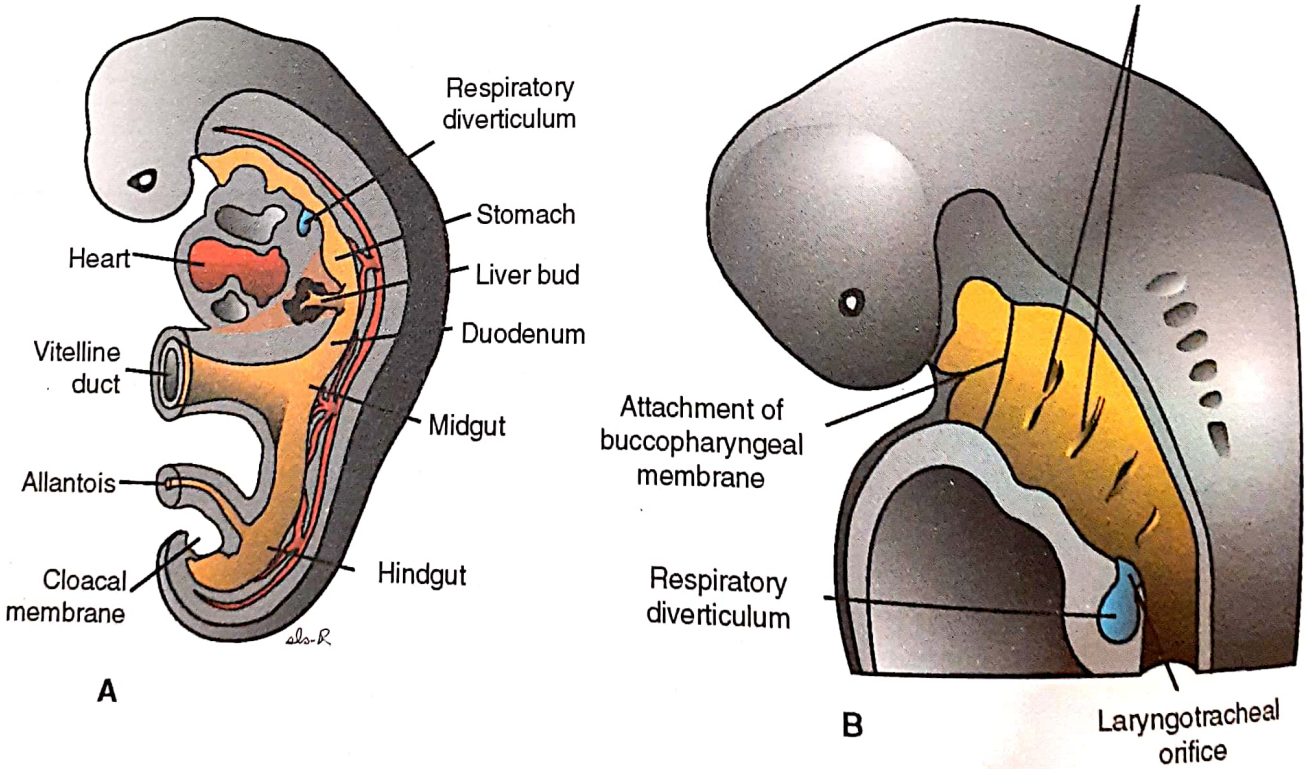

شکل ۱-۱۴.A. رویان در روز تقریباً ۲۵ حاملگی. ارتباط بین دیورتیکولوم تنفسی و قلب، معده و کبد دیده می‌شود. **B.** مقطع ساژیتال از انتهای سری یک رویان ۵ هفته‌ای که سوراخ بن‌بست‌های حلقی و سوراخ حنجره‌ای ـ نایی را نشان می‌دهد.

Scanned by CamScanner

@medicaluniversity

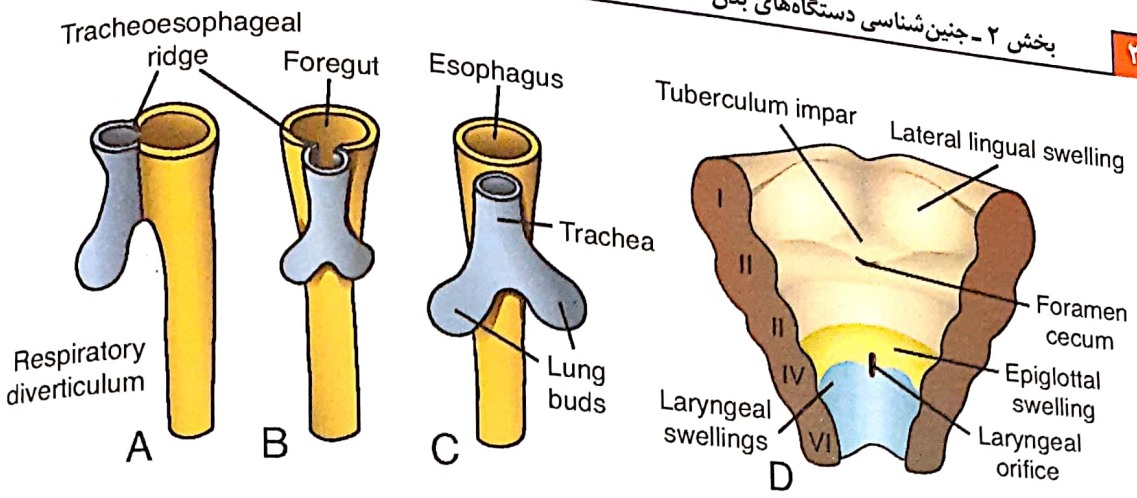

شکل ۲-۱۴.A-C. مراحل متوالی در تکوین دیورتیکول تنفسی که ستیغ‌های نایی ـ مروی و تشکیل دیواره تقسیم‌کننده پیشین روده به مری و نای به همراه جوانه‌های ریوی را نشان می‌دهد. **D.** قسمت شکمی (قدامی) حلق که از بالا دیده می‌شود. این تصویر سوراخ حنجره و برجستگی اطراف آن را نشان می‌دهد.

در ابتدا جوانه ریه ارتباط باز با پیشین روده دارد (شکل ۱B-۱۴). وقتی دیورتیکول در جهت دمی گسترش می‌یابند، دو ستیغ طولی به نام **ستیغ‌های نایی ـ مروی** (tracheoesophageal ridges)، جوانه ریه را از پیشین روده جدا می‌کنند (شکل ۲A-۱۴). سپس، با ادغام‌شدن ستیغ‌ها، **دیواره نایی ـ مروی** (tracheoesophageal septum) تشکیل شده و پیشین روده به دو قسمت تقسیم می‌شود: قسمت پشتی **(مری)** و قسمت شکمی **(نای و جوانه‌های ریه)** (شکل ۲B,C-۱۴). پیش‌ساز دستگاه تنفسی از طریق **سوراخ حنجره** (laryngeal orifice) ارتباط خود را با حلق حفظ می‌کند (شکل ۲D-۱۴).

نکات بالینی

اختلالات تقسیم‌بندی مری و نای توسط دیواره نایی ـ مروی منجر به **آترزی مری** (esophageal atresia) با یا بدون **فیستول نایی ـ مروی** (tracheoesophageal fistula [TEFs]) می‌شود. میزان وقوع این نقص‌ها تقریباً ۱ مورد در هر ۳۰۰۰ تولد است و ۹۰ درصد موارد باعث می‌شود قسمت فوقانی مری به یک کیسهٔ بسته ختم شود و قسمت تحتانی با نای یک فیستول تشکیل دهد (شکل ۳A-۱۴). آترزی مری (شکل ۳B-۱۴) و نوع H اختلال TEF بدون آترزی مری (شکل ۳C-۱۴)، هر یک ۴ درصد از این نقص‌ها را شامل می‌شوند. انواع دیگر (شکل ۳D,E-۱۴) نیز هر یک تقریباً ۱ درصد این نقص‌ها را تشکیل می‌دهند. این ناهنجاری‌ها با سایر نقایص مادرزادی که شامل ناهنجاری‌های قلبی که در ۳۳ درصد این حالت‌ها اتفاق می‌افتد، همراه هستند. با توجه به این مطلب TEFs بخشی از همراهی **VACTERL** (ناهنجاری مهره‌ای، آترزی مقعد، نقایص قلبی، فیستول نایی ـ مروی، آترزی مری، ناهنجاری کلیوی و نقایص اندام) است. این اختلالات مجموعه‌ای از نقایص با دلیل ناشناخته هستند، اما فراوانی وقوع آنها خیلی بیشتر از چیزی است که تنها با شانس قابل پیش‌بینی باشد.

یک عارضه در بعضی از TEFها، پلی‌هیدرآمنیوس است. زیرا در بعضی از انواع TEF، مایع آمنیون بلعیده شده از معده و روده عبور نمی‌کند. همچنین محتویات معده و/یا مایع آمنیون ممکن است در زمان تولد از طریق فیستول وارد نای شده و منجر به پنومونیت (pneumonitis) و پنومونی (pneumonia) گردد.

Scanned by CamScanner

@medicaluniversity

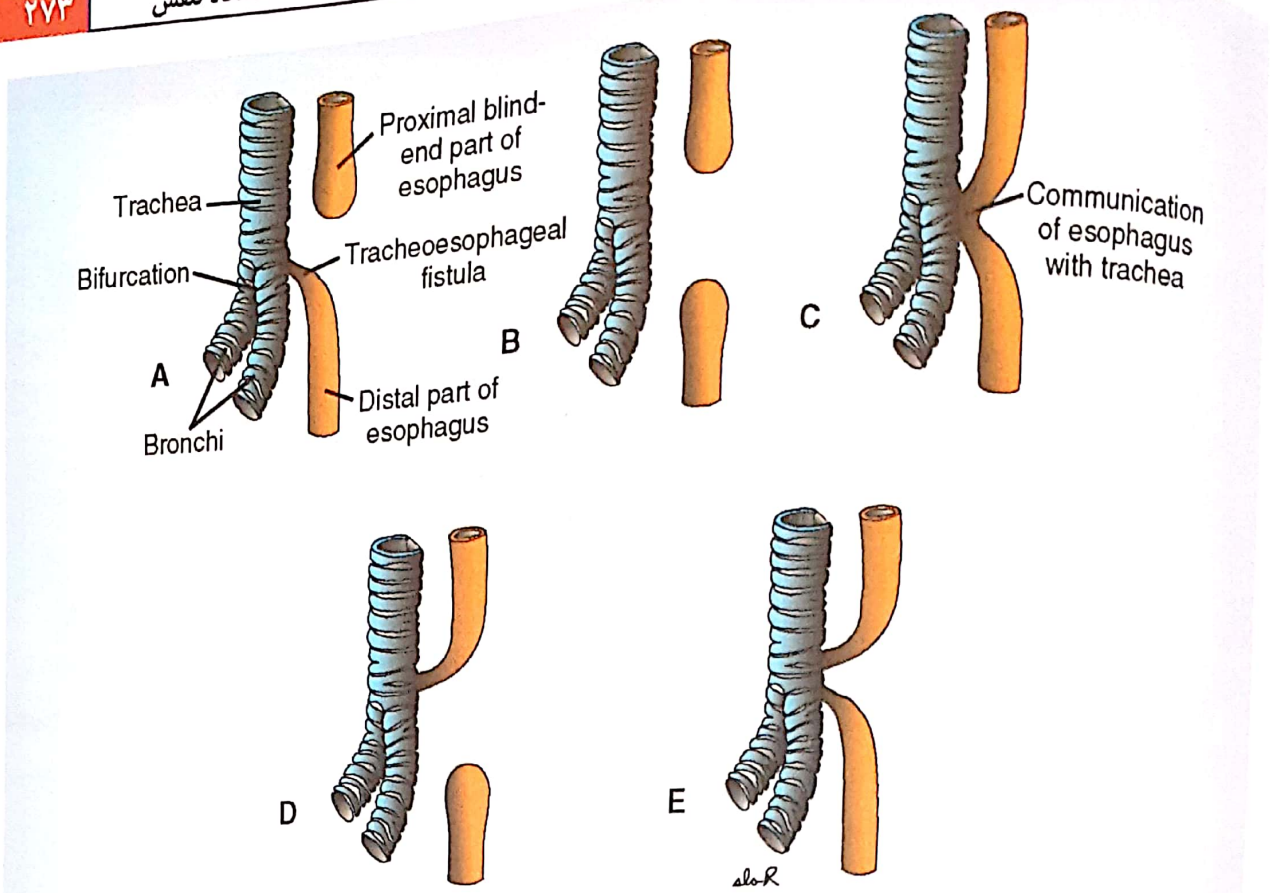

شکل ۳-۱۴. انواع مختلف آترزی مری و/یا فیستول نایی ـ مروی. **A.** شایع‌ترین اختلال (۹۰ درصد حالت‌ها) خاتمه یافتن قسمت فوقانی مری به صورت یک کیسه بسته و تشکیل فیستول با نای در قسمت تحتانی آن است. **B.** آترزی مری جداگانه (۴ درصد موارد). **C.** نوع H فیستول نایی ـ مروی (۴ درصد موارد). **E,D.** دیگر حالات (هر کدام ۱ درصد از موارد).

■ حنجره

آستر درونی حنجره از اندودرم و عضلات و غضروف‌ها از مزانشیم **چهارمین و ششمین قوس حلقی** منشأ می‌گیرند. در اثر تزاید سریع این مزانشیم، ورودی حنجره از شکل یک شکاف سهمی شکل (ساژیتال) به یک ورودی T شکل تغییر می‌کند (شکل ۴A-۱۴). در نتیجه وقتی مزانشیم دو قوس حلقی به **غضروف‌های تیروئید، کریکوئید و آریتنوئید** تبدیل می‌شود، شکل تکوین یافته سوراخ حنجره قابل تشخیص خواهد بود (شکل ۴B-۱۴).

زمانی که غضروف‌ها در حال شکل گرفتن هستند، اپی‌تلیوم حنجره نیز به سرعت تقسیم می‌شود. در نتیجه این حالت لومن حنجره موقتاً مسدود می‌گردد. سپس با تشکیل واکوئل‌ها و کانال‌سازی مجدد، یک جفت فرورفتگی طرفی تحت عنوان **بطن‌های حنجره** (laryngeal ventricles) ایجاد می‌شود. این فرورفتگی‌ها با چین‌های بافتی که به **طناب‌های صوتی حقیقی و کاذب** (false and true vocal cords) تمایز می‌یابند، احاطه می‌گردند.

از آنجایی که ساختار عضلانی حنجره از مزانشیم قوس حلقی چهارم و ششم مشتق می‌شود، همه عضلات حنجره توسط عصب دهم مغزی (**عصب واگ**) عصب‌دهی می‌شود: **عصب حنجره‌ای فوقانی** (superior laryngeal nerve) مشتقات قوس حلقی چهارم و **عصب حنجره‌ای راجعه** (recurrent laryngeal nerve) مشتقات قوس حلقی ششم را عصب‌دهی می‌کند (برای جزئیات بیشتر درباره غضروف‌های حنجره‌ای، فصل ۱۷ را ببینید).

■ نای، برونش‌ها و ریه‌ها

در هنگام دیواره‌بندی پیشین روده، **جوانه ریه** (lung bud)، نای و دو بیرون‌زدگی آن (**جوانه‌های برونش‌ها**) را شکل می‌دهد (شکل ۲B,C-۱۴). در شروع هفته پنجم، هر یک از

Scanned by CamScanner

@medicaluniversity

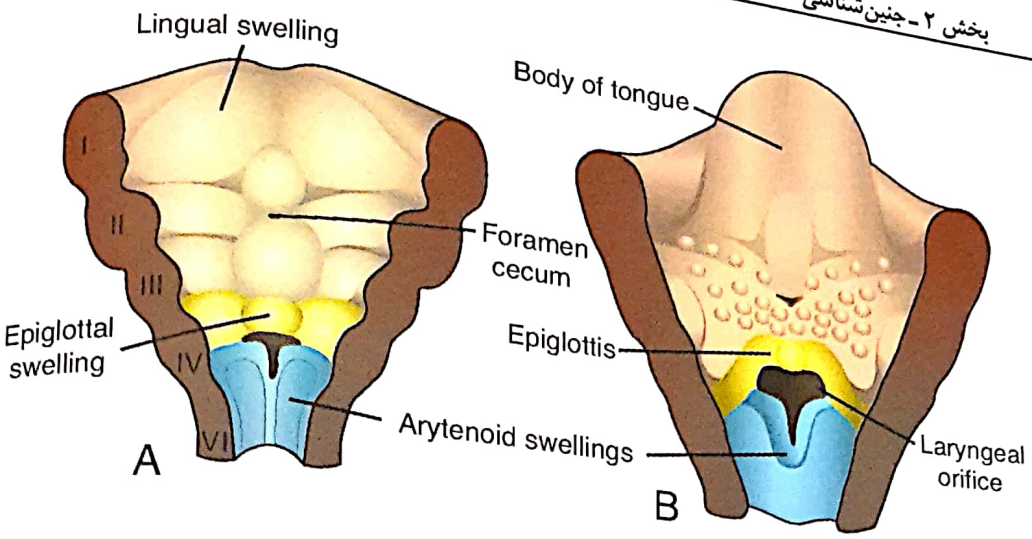

شکل ۴-۱۴. سوراخ حنجره و برآمدگی‌های احاطه کننده آن در مراحل متوالی تکوین. **A.** شش هفتگی. **B.** دوازده هفتگی.

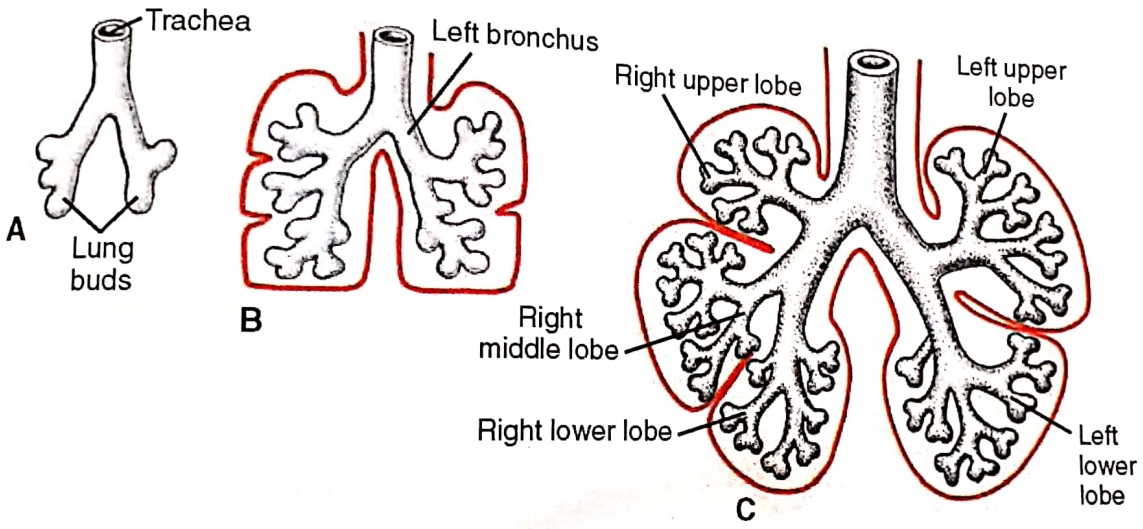

شکل ۵-۱۴. مراحل تکوین نای و ریه‌ها. **A.** هفته ۵. **B.** هفته ۶. **C.** هفته ۸.

این جوانه‌ها بزرگ می‌شوند تا برونش‌های اصلی چپ و راست را ایجاد کنند. برونش اصلی راست، سپس سه برونش ثانویه و برونش اصلی چپ دو برونش ثانویه را تشکیل می‌دهند (شکل ۱۴-۵A). بنابراین برای ریه راست ۳ لوب و برای ریه چپ ۲ لوب قابل پیش‌بینی است (شکل ۱۴-۵B,C).

با رشد در جهت دمی و طرفی، جوانه‌های ریه به حفره بدن گسترش می‌یابند (شکل ۱۴-۶). **فضای ریه‌ها (مجراهای پریکاردی ـ صفاقی)** باریک هستند. این فضاها در هر طرف پیشین روده قرار دارند و به تدریج توسط جوانه‌های ریوی در حال گسترش پر می‌شوند. سرانجام چین‌های جنبی ـ صفاقی و جنبی ـ پریکاردی، مجرای پریکاردی ـ صفاقی را به ترتیب از حفره صفاقی و حفره پریکارد و همچنین از باقیمانده‌های **حفره‌های جنب اولیه** (primitive pleural cavities) جدا می‌کنند (فصل ۷ را ببینید). مزودرمی که سطح بیرونی ریه را می‌پوشاند، پرده **جنب احشایی** (visceral pleura) را می‌سازد. لایه‌ای از مزودرم جداری که جدار بدن را از سمت درون می‌پوشاند، به پرده **جنب جداری** (parietal pleura) تبدیل می‌شود (شکل ۱۴-۶A). فضای بین جنب جداری و

Scanned by CamScanner

@medicaluniversity

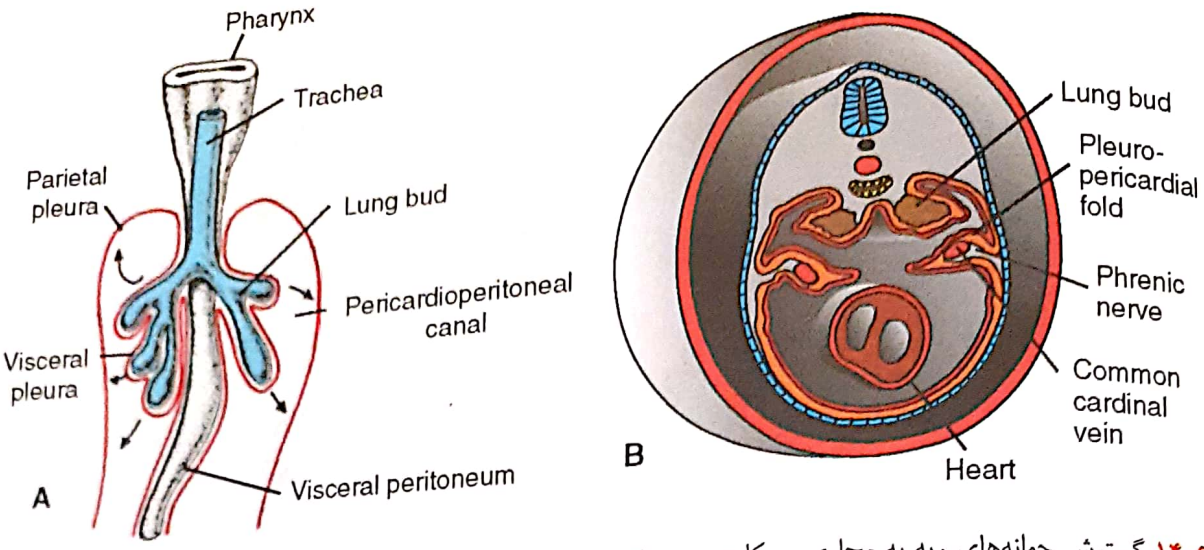

شکل ۶-۱۴. گسترش جوانه‌های ریه به مجاری پریکاردی ـ صفاقی. در این مرحله مجاری در ارتباط با حفرات صفاق و پریکارد هستند. **A.** نمای شکمی از جوانه‌های ریه. **B.** مقطع عرضی نشان‌دهنده جوانه‌های ریه که چین‌های جنبی ـ پریکاردی جداکننده بخش سینه‌ای حفره بدن به حفرات جنب و پریکارد است.

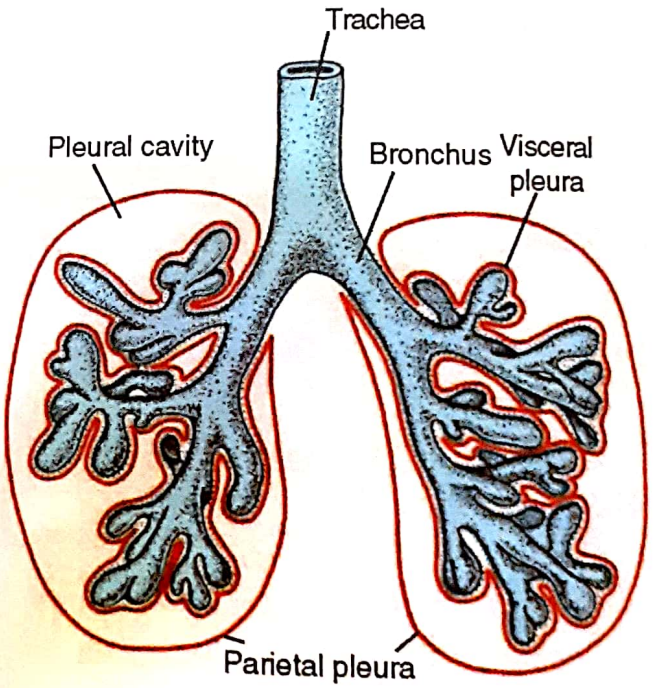

شکل ۷-۱۴. وقتی مجاری پریکاردی ـ صفاقی به ترتیب از حفرات پریکارد و صفاق جدا شدند، ریه‌ها در حفرات جنب گسترش می‌یابند. به جنب احشایی و جنب جداری و حفره جنب نهایی توجه کنید. جنب احشایی بین لوب‌های ریه گسترش می‌یابد.

احشایی، **حفره جنب** (pleural cavity) را می‌سازد (شکل ۷-۱۴).

در طی تکوین بیشتر، برونش‌های ثانویه، مکرراً و به صورت دوتایی تقسیم می‌شوند تا ده برونش **ثالثیه** (tertiary) یا **قطعه‌ای** (segmental) را در سمت راست و هشت برونش ثالثیه یا قطعه‌ای را در سمت چپ ایجاد کنند. در نهایت **قطعات برونشی ـ ریوی** (bronchopulmonary segments) ریه بالغ تشکیل می‌شوند. در پایان ماه ششم، ۱۷ نسل از این تقسیمات فرعی شکل می‌گیرد. قبل از اینکه درخت برونشیال به شکل نهایی خود برسد، **شش تقسیم دیگر در طی زندگی بعد از تولد صورت می‌گیرد.** شاخه شاخه شدن برونش‌ها توسط برهم‌کنش‌های اپی‌تلیال ـ مزانشیمال بین اندودرم جوانه‌های ریوی و مزودرم احشایی احاطه کننده آنها تنظیم می‌شود. پیام‌ها جهت شاخه‌شاخه شدن از مزودرم می‌آیند و شامل اعضای خانواده عوامل رشد فیبروبلاستی (FGFs) می‌باشند. در حالی که همه این تقسیمات جدید در حال وقوع و درخت برونشیال در حال تکوین است، ریه‌ها موقعیت دمی‌تری پیدا می‌کنند، به طوری که در زمان تولد محل دو شاخه‌شدن نای در مقابل چهارمین مهره سینه‌ای قرار می‌گیرد.

■ بلوغ ریه‌ها

تا ماه هفتم قبل از تولد، برونشیول‌ها مدام به مجاری کوچک‌تر و

Scanned by CamScanner

@medicaluniversity

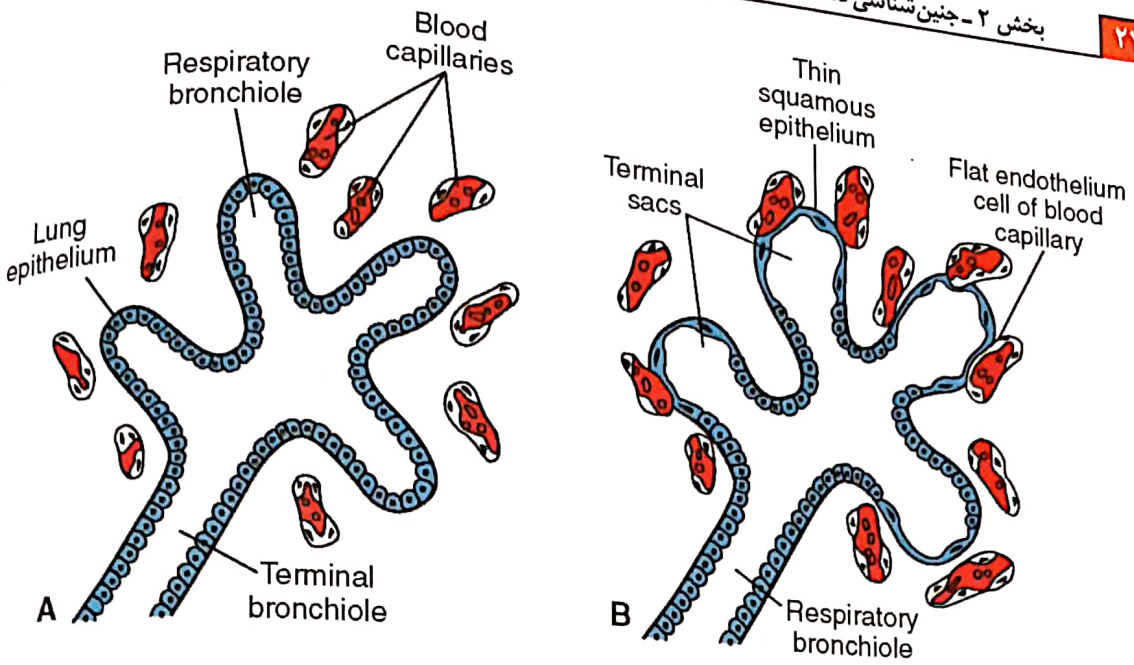

شکل ۸-۱۴. تکوین بافت‌شناختی و عملکرد ریه. **A.** مرحله کانالیکولار (مجرادار شدن) از هفته شانزدهم تا بیست و ششم طول می‌کشد. به سلول‌های مکعبی پوشانده برونشیول‌های تنفسی دقت کنید. **B.** مرحله کیسه انتهایی در انتهای ماه ششم و شروع ماه هفتم قبل از تولد شروع می‌شود. سلول‌های مکعبی خیلی نازک می‌شوند و ارتباط نزدیکی با اندوتلیوم مویرگ‌های خونی و لنفاوی پیدا می‌کنند و یا کیسه‌های انتهایی (آلوئول‌های اولیه) را تشکیل می‌دهند.

بیشتری تقسیم می‌شوند (مرحله کانالیکولار [canalicular phase]) و نیاز عروقی به طور ثابت افزایش می‌یابد (شکل ۸A-۱۴). با تقسیم **برونشیول‌های انتهایی** (terminal bronchioles)، **برونشیول‌های تنفسی** (respiratory bronchioles) به وجود می‌آیند. برونشیول‌های تنفسی به سه یا شش مجرای آلوئولار تقسیم می‌شوند (شکل ۸B-۱۴). مجاری آلوئولار نیز به **کیسه‌های انتهایی** (terminal sacs) یا **آلوئول‌های اولیه** (primitive alveoli) خاتمه می‌یابند. در جدار کیسه‌های انتهایی (آلوئول‌های اولیه) نیز سلول‌هایی آلوئولار پهن وجود دارند که تماس نزدیکی با مویرگ‌هایی اطراف برقرار می‌کنند (شکل ۸B-۱۴). در انتهای ماه هفتم، تعداد مناسبی از کیسه‌های آلوئولار بالغ و مویرگ‌ها وجود دارد که قادر به انجام مبادله گازها می‌باشند. به طوری که در صورت تولد نوزاد زنده می‌ماند (شکل ۹-۱۴ و جدول ۱-۱۴).

طی دو ماه آخر زندگی پیش از تولد و تا چند سال بعد از آن، تعداد کیسه‌های انتهایی به طور ثابت افزایش می‌یابد. علاوه بر آن سلول‌های پوشاننده کیسه‌ها که تحت عنوان **سلول‌های اپی‌تلیالی آلوئولی نوع ۱** شناخته می‌شوند، نازک‌تر می‌گردند تا

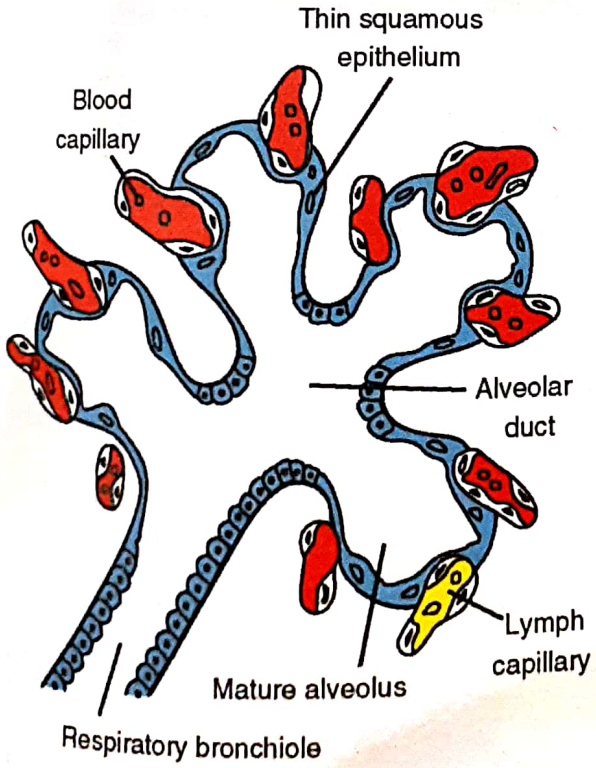

شکل ۹-۱۴. بافت ریه در یک نوزاد. به سلول‌های نازک اپی‌تلیال سنگفرشی (همچنین تحت عنوان **سلول‌های اپی‌تلیال آلوئولی نوع ۱** شناخته می‌شوند) و به مویرگ‌های احاطه کننده که به داخل آلوئول‌های بالغ برجسته شده‌اند، دقت کنید.

Scanned by CamScanner

@medicaluniversity

جدول ۱-۱۴ بلوغ ریه‌ها

مرحله غده‌ای کاذب	هفته‌های ۵-۱۶	شاخه‌شاخه شدن ادامه پیدا می‌کند تا برونشیول‌های انتهایی تشکیل شوند. هیچ برونشیول تنفسی یا آلوئولی وجود ندارد.
مرحله مجرادار شدن	هفته‌های ۱۶-۲۶	هر برونشیول انتهایی به ۲ یا تعداد بیشتری برونشیول تنفسی تقسیم می‌شود که آنها هم به ۳-۶ مجرای آلوئولار تقسیم می‌شوند.
مرحله کیسه انتهایی	هفته ۲۶ تا زمان تولد	کیسه‌های انتهایی (آلوئول‌های اولیه) تشکیل می‌شوند و با مویرگ‌ها ارتباط نزدیک پیدا می‌کنند.
مرحله آلوئولار	ماه هشتم تا دوران کودکی	آلوئول‌های بالغ ارتباط اپی‌تلیالی ـ اندوتلیالی (مویرگی) خوبی پیدا می‌کنند.

مویرگ‌های احاطه کننده به درون کیسه‌های آلوئولی برجسته شوند (شکل ۹-۱۴). این ارتباط نزدیک بین سلول‌های اپی‌تلیالی و اندوتلیالی، **سد خونی ـ هوایی** (blood-air barrier) را می‌سازد. **آلوئول‌های بالغ** (mature alveoli) قبل از تولد وجود ندارند. علاوه بر سلول‌های اندوتلیال و سلول‌های اپی‌تلیالی آلوئولی پهن، نوع دیگری از سلول‌ها در آخر ماه ششم تکوین می‌یابد. این سلول‌ها، **سلول‌های اپی‌تلیال آلوئولی نوع ۲** نام داشته و **سورفاکتانت** (surfactant) تولید می‌کنند. سورفاکتانت مایع غنی از فسفولیپید است که توانایی کاهش کشش سطحی را در محل برخورد هوا ـ آلوئول دارد.

قبل از تولد ریه‌ها پر از مایعی هستند که حاوی غلظت بالایی از کلرید (chloride)، اندکی پروتئین، مقداری موکوس که از غدد برونشیال ترشح شده و سورفاکتانت (که از سلول‌های اپی‌تلیال آلوئولی [نوع ۲] منشأ گرفته‌اند)، می‌باشد. مقدار سورفاکتانت مایع، به ویژه در طی ۲ هفته آخر قبل از تولد افزایش می‌یابد.

به دلیل اینکه غلظت سورفاکتانت طی هفتهٔ سی و چهارم حاملگی افزایش می‌یابد، مقدار از این فسفولیپید وارد مایع آمنیون شده و بر روی ماکروفاژهای حفره آمنیون عمل می‌کند. شواهد نشان می‌دهد که پس از فعال‌شدن، ماکروفاژها از طریق کوریون مهاجرت کرده و وارد رحم می‌شوند و در آنجا شروع به تولید پروتئین‌های دستگاه ایمنی [که شامل **اینترلوکین ۱ بتا** (interleukin-1*b* [IL-1*b*])] هستند، می‌کنند. تنظیم افزایشی این پروتئین‌ها منجر به افزایش تولید پروستاگلاندین‌ها که باعث انقباض رحم می‌گردد، می‌شود. بنابراین ممکن است پیام‌هایی از طرف جنین وجود داشته باشد که در شروع زایمان و تولد نقش دارد.

حرکات تنفسی (breathing movement) جنین قبل از تولد آغاز شده و منجر به آسپیراسیون مایع آمنیون می‌شود. این حرکات برای تحریک تکوین ریه و شرطی‌سازی عضلات ضروری هستند. در هنگام تولد با آغاز تنفس، بیشتر مایع به سرعت توسط مویرگ‌های خونی و لنفاوی جذب می‌شود و احتمالاً مقدار کمی از طریق نای و برونش‌ها در هنگام زایمان خارج می‌گردد. وقتی مایع از کیسه‌های آلوئولی جذب می‌شود، سورفاکتانت به صورت یک پوشش فسفولیپیدی بر روی غشاء سلول‌های آلوئولی باقی می‌ماند. وقتی هوا در طی اولین تنفس وارد آلوئول‌ها می‌شود، سورفاکتانت از ایجاد کشش سطحی بالا در محل برخورد هوا و آب (خون) ممانعت می‌کند. بدون سورفاکتانت چرب، آلوئول‌ها در طی بازدم بر روی هم می‌خوابند (آتلکتازی [atelectasia]).

حرکات تنفسی بعد از تولد هوا را وارد ریه‌ها می‌کنند. ریه‌ها متسع شده و حفره جنب را پر می‌کنند. اگر چه آلوئول‌ها از نظر اندازه بزرگ می‌شوند، اما بزرگ‌شدن ریه‌ها بعد از تولد، در ابتدا به افزایش تعداد برونشیول‌های تنفسی و آلوئول‌ها وابسته است. تخمین زده شده است که تنها یک ششم تعداد آلوئول‌های بالغین هنگام تولد وجود دارد. باقی‌مانده آلوئول‌ها در طی ۱۰ سال اول بعد از تولد با تشکیل ممتد آلوئول‌های ابتدایی جدید شکل می‌گیرند.

Scanned by CamScanner

@medicaluniversity

نکات بالینی

سورفاکتانت به ویژه برای بقای **نوزاد زودرس** (premature infant) حیاتی است. وقتی سورفاکتانت کافی نباشد، کشش سطحی محل برخورد هوا ـ آب (مخاط) زیاد می‌شود، در نتیجه خطر روی هم خوابیدن آلوئول‌ها در هنگام بازدم افزایش می‌یابد. در نتیجه این اتفاق، **سندرم زجر تنفسی** (respiratory distress syndrome [RDS]) به وجود می‌آید. این بیماری یک دلیل شایع مرگ نوزادان زودرس است. در این بیماران، آلوئول‌هایی که به طور نسبی بر روی هم خوابیده‌اند، حاوی مایعی هستند که دارای محتوای بالای پروتئینی، تعداد زیادی غشاء هیالین و اجسام تیغه‌ای که احتمالاً از لایه سورفاکتانت مشتق شده‌اند، می‌باشد. RDS که قبلاً تحت عنوان **بیماری غشاء هیالین** (hayline membrane disease) هم شناخته می‌شد، تقریباً باعث مرگ ۲۰ درصد از نوزادان می‌شود. درمان نوزادان زودرس با سورفاکتانت مصنوعی و همچنین درمان مادران با زایمان زودرس توسط گلوکوکورتیکوئیدها (glucocorticoids) جهت تحریک تولید سورفاکتانت، میزان مرگ و میر ناشی از RDS را کاهش داده است.

اگرچه خیلی از ناهنجاری‌های ریه و درخت برونشیال توصیف شده‌اند (به عنوان مثال نای انتها بسته همراه با عدم وجود ریه‌ها و آژنزی یک ریه)، ولی بسیاری از این ناهنجاری‌های عمده نادر هستند. تقسیمات غیرطبیعی درخت برونشیال شایع‌تر است. برخی از این تقسیمات منجر به ایجاد لوبول اضافی می‌شوند. این تنوع درخت برونشیال اهمیت عملکردی اندکی دارند، اما ممکن است طب برونکوسکوپی باعث ایجاد مشکلات غیرقابل پیش‌بینی شوند.

مورد جالب‌تر، **لوب‌های نابجای ریه** (ectopic lung lobes) هستند که یا از درخت برونشیال و یا از مری منشأ می‌گیرند. اعتقاد بر این است که این لوب‌ها از جوانه‌های تنفسی اضافه پیشین روده تشکیل می‌شوند که بدون وابستگی به دستگاه تنفسی اصلی تکوین می‌یابند.

مواردی که از نظر بالینی مهم‌ترین هستند، **کیست‌های مادرزادی ریه** می‌باشند که در اثر گشادشدن برونشیول‌های انتهایی یا برونشیول‌های بزرگ‌تر ایجاد می‌شوند. این کیست‌ها ممکن است کوچک و متعدد باشند و در تصویر رادیوگرافی به ریه ظاهر لانه زنبوری بدهند و یا ممکن است این کیست‌ها به یک یا چند کیست بزرگتر محدود شوند. ساختمان‌های کیستیک ریه به سختی تخلیه شده و مکرراً منجر به بروز عفونت‌های مزمن می‌شوند.

خلاصه

دستگاه تنفسی یک بیرون‌زدگی از دیواره شکمی (قدامی) پیشین روده است. اپی‌تلیوم حنجره، نای، نایژه‌ها و آلوئول‌ها از اندودرم منشأ می‌گیرند. بخش‌های غضروفی، عضلانی و همبندی نیز از مزودرم ایجاد می‌شوند. در هفته چهارم تکوین، **دیواره نایی ـ مروی**، **نای** را از پیشین روده جدا و آن را به دو قسمت تقسیم می‌کند: **جوانه ریوی** در قدام و **مری** در خلف. ارتباط بین این دو از طریق **حنجره** برقرار می‌ماند. حنجره از بافت **قوس‌های چهارم و ششم حلقی** منشأ می‌گیرد. جوانه ریوی به دو برونش اصلی تقسیم می‌شود: برونش راست سه برونش ثانویه وسه لوب و برونش چپ دو برونش ثانویه و دو لوب را ایجاد می‌کند. تقسیم‌بندی ناقص پیشین روده توسط دیواره نایی ـ مروی منجر به **آترزی مری و فیستول‌های نایی ـ مروی** (TEFs) می‌شود (شکل ۳-۱۴).

بعد از مرحله غده‌ای کاذب (هفته‌های ۱۶-۵) و فاز کانالیکولار (مجرادار شدن) (هفته‌های ۲۶-۱۶)، سلول‌های مکعبی شکل برونشیول‌ها نازک و پهن شده و به **سلول‌های اپی‌تلیال آلوئولی نوع ۱** که ارتباط نزدیکی با مویرگ‌های خونی و لنفاوی دارند، تبدیل می‌شوند. در ماه هفتم، در آلوئول‌های اولیه تبادل گاز بین خون و هوا ممکن می‌شود. قبل از تولد ریه پر از مایعی است که حاوی مقدار اندکی پروتئین، موکوس و **سورفاکتانت** (که از سلول‌های اپی‌تلیال آلوئولار نوع ۲ ترشح شده و یک پوشش فسفولیپیدی بر روی غشاء آلوئولار تشکیل می‌دهد) می‌باشد. با شروع تنفس، مایع ریه به جز پوشش سورفاکتانت جذب می‌شود. سورفاکتانت با کاهش کشش سطحی در محل برخورد هوا ـ خون در مویرگ از روی هم خوابیدن آلوئول‌ها در هنگام بازدم جلوگیری می‌کند. عدم وجود سورفاکتانت یا کافی نبودن آن در کودک زودرس، به دلیل روی

Scanned by CamScanner

@medicaluniversity

هم خوابیدن آلوئول‌های اولیه منجر به **سندرم زجر تنفسی** (RDS) یا **بیماری غشاء هیالین** می‌شود.

رشد ریه‌ها بعد از تولد با افزایش **تعداد** برونشیول‌های تنفسی و آلوئول‌ها صورت می‌گیرد نه در اثر افزایش اندازه آلوئول‌ها. در طی ده سال اول بعد از تولد، آلوئول‌های جدیدی تشکیل می‌شوند.

پرسش‌ها

۱. اولتراسونوگرافی پیش از تولد، پلی‌هیدرآمنیوس را نشان داده بود. در زمان تولد، نوزاد مایع زیادی در دهان داشت. چه نقص مادرزادی ممکن است وجود داشته باشد و منشأ جنین‌شناختی آن چیست؟ آیا می‌بایست نوزاد را با دقت از نظر وجود سایر نواقص معاینه کرد؟ چرا؟

۲. نوزادی در ماه ششم بارداری متولد شده و در تنفس مشکل دارد. چرا؟

Scanned by CamScanner

@medicaluniversity

فصل ۱۵

دستگاه گوارش

تقسیمات لوله گوارش

در اثر چین‌خوردگی‌های سری ـ دمی و طرفی رویان، قسمتی از حفره کیسه زرده پوشیده از اندودرم وارد بدن رویان می‌شود تا **لوله گوارش اولیه** (primitive gut) را بسازد. **کیسه زرده** (yolk sac) و **آلانتوئیس** (allntois)، در خارج از بدن رویان باقی می‌مانند (شکل ۱۵-۱A-D).

در بخش‌های سری و دمی رویان، انتهاهای لوله گوارش ابتدایی بسته است و به ترتیب **پیشین روده** (foregut) و **پسین روده** (hindgut) نامیده می‌شوند. بخش میانی یعنی **میان روده** (midgut) به طور موقت توسط **مجرای زرده‌ای** (vitelline duct) یا **ساقه زرده** (yolk stalk) به کیسه زرده متصل باقی می‌ماند (شکل ۱۵-۱D).

تکوین ابتدایی و مشتقات آن به طور معمول در چهار بخش مورد بحث و بررسی قرار می‌گیرد: (۱) **روده حلقی** (pharyngeal gut) یا **حلق** (pharynx) که از غشای دهانی ـ حلقی تا دیورتیکول تنفسی امتداد می‌یابد و قسمتی از پیشین روده است؛ این قسمت در تکوین سر و گردن اهمیت دارد و در فصل ۱۷ مورد بررسی قرار خواهد گرفت. (۲) باقی‌مانده **پیشین روده** که در قسمت دمی‌تر لوله حلقی قرار گرفته و تا بیرون‌زدگی کبد امتداد می‌یابد. (۳) **میان روده** که از قسمت دمی جوانه کبدی شروع می‌شود و تا محل تقاطع دو سوم راست ویک سوم چپ کولون عرضی در فرد بالغ امتداد می‌یابد. (۴) **پسین روده** که از یک سوم چپ کولون عرضی تا غشای کلوآک ادامه می‌یابد (شکل ۱۵-۱). **اندودرم**، پوشش اپی‌تلیال دستگاه گوارش را تشکیل می‌دهد و به سلول‌های خاص (یعنی **پارانشیم**) غدد مثل هپاتوسیت‌ها و سلول‌های درون‌ریز پانکراس (لوزالمعده) تمایز می‌یابد. **استرومای** (بافت همبند) غدد از مزودرم احشایی مشتق می‌شود. عضلات، بافت همبند و صفاق دیواره دستگاه گوارش هم از مزودرم احشایی تمایز می‌یابند.

تنظیم مولکولی تکوین لوله گوارش

تمایز مناطق مختلف لوله گوارش به اجزای متفاوت زمانی اتفاق می‌افتد که چین‌های طرفی تنه، دو سمت لوله گوارش را به یکدیگر نزدیک می‌کنند (شکل‌های ۱۵-۲ و ۱۵-۳). اختصاصی شدن با شیب غلظتی اسید رتینوئیک (RA) از حلق (کمتر در معرض RA است و یا اصلاً در معرض RA نیست) تا کولون (که بیشترین غلظت RA در آن وجود دارد) صورت می‌گیرد. این شیب RA باعث بیان عوامل رونویسی در نواحی مختلف لوله گوارش می‌شود. بنابراین *SOX2*، **تمایز مری و معده**، *PDX1* **تمایز دئودنوم**، **CDXC تمایز روده باریک و CDXA تمایز روده بزرگ و رکتوم (راست روده) را تعیین می‌کند** (شکل ۱۵-۲A). این الگوی اولیه توسط عملکرد متقابل بین اندودرم و مزودرم احشایی مجاور لوله گوارش تثبیت می‌شود (شکل ۱۵-۲B-D). این برهم‌کنش **اپی‌تلیال ـ مزانشیمال** توسط بیان ژن SONIC HEDGEHOG (SHH) در طول لوله گوارش آغاز می‌گردد. SHH باعث تنظیم افزایشی عواملی در مزودرم می‌شود که تعیین کننده نوع ساختمانی است که از لوله گوارش تشکیل خوهند شد (مثل معده، دئودنوم، روده باریک و غیره). برای مثال در محدوده دمی میان روده و کل پسین روده، بیان SHH موجب بیان تودرتوی **ژن‌های HOX** در مزودرم می‌شود (شکل ۱۵-۲D). زمانی که مزودرم توسط این کد متمایز شد، سپس اندودرم را برای تشکیل اجزای مختلف میان روده و

Scanned by CamScanner

@medicaluniversity

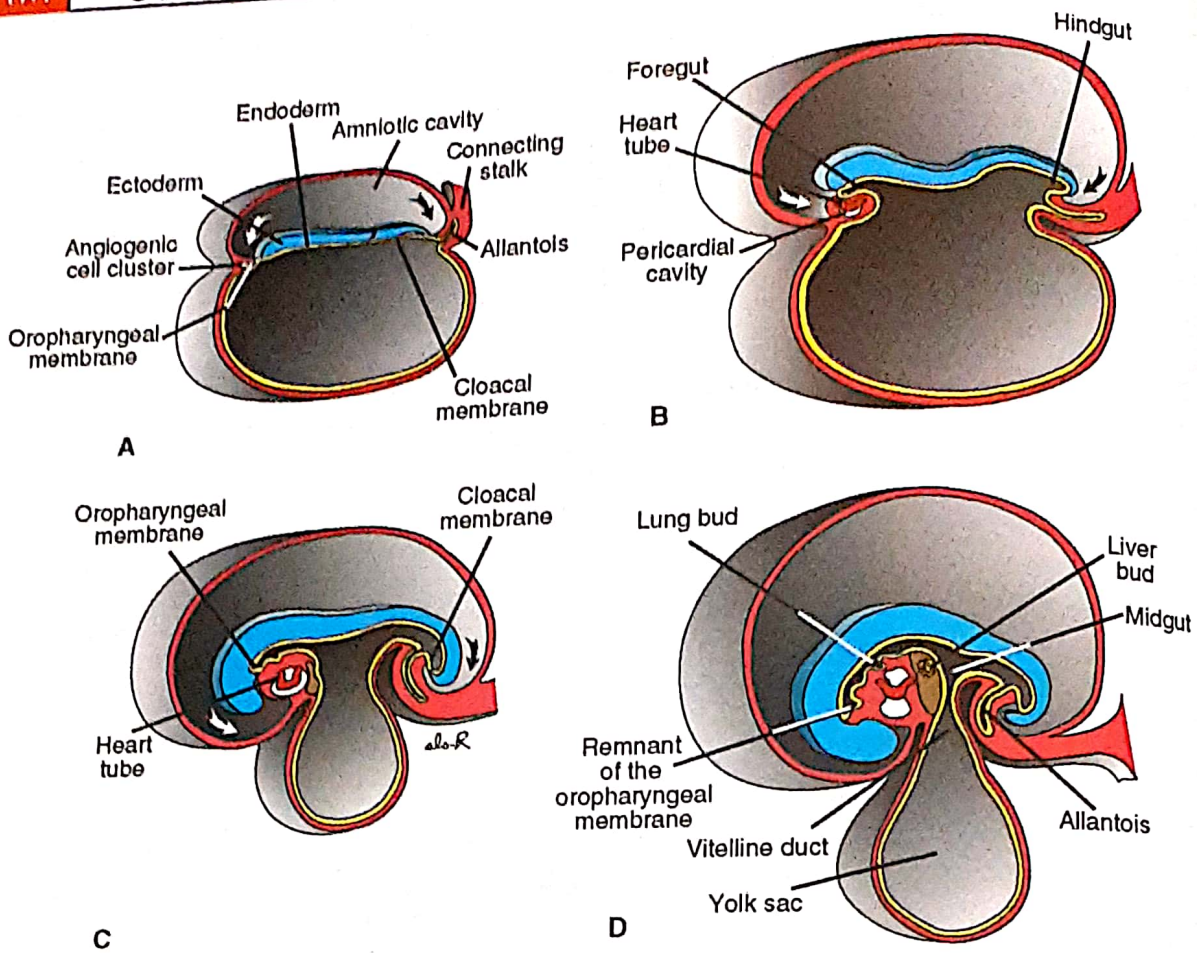

شکل ۱-۱۵. مقاطع ساژیتال از رویان در مراحل مختلف تکوین که نشان‌دهنده تأثیر چین‌خوردگی‌های سری ـ دمی و طرفی در موقعیت حفره پوشیده از اندودرم می‌باشد. به شکل‌گیری پیشین روده، میان روده و پسین روده توجه کنید. **A.** رویان پیش از تشکیل سومیت. **B.** رویان با هفت سومیت. **C.** رویان با ۱۴ سومیت. **D.** پایان ماه اول.

پسین روده (روده کوچک، سکوم، کولون و کلوآک) القا می‌کند (شکل ۲-۱۵).

مزانترها

قسمت‌های مختلف لوله گوارش و مشتقات آن توسط **روده‌بندها** (mesenteries) از دیواره پشتی و شکمی بدن آویزان شده‌اند. مزانترها دو لایه از صفاق هستند که یک ارگان را دربر گرفته و آن را به دیواره بدن متصل کرده‌اند. این ارگان‌ها **داخل صفاقی** (intraperitoneal) نامیده می‌شوند. اما ارگان‌هایی که چسبیده به دیواره خلفی بدن هستند و فقط در سطح قدامی خود توسط صفاق پوشیده شده‌اند (مثل کلیه‌ها)، **خلف صفاقی** (retroperitoneal) محسوب می‌گردند. **رباط‌های صفاقی** دو لایه از صفاق هستند (مزانترها) که یک ارگان را به ارگان دیگر یا جدار بدن وصل می‌کنند. مزانترها و رباط‌ها مسیرهایی را برای عروق، اعصاب و عروق و گره‌های لنفاوی به احشای شکم ایجاد می‌کنند (شکل‌های ۳-۱۵ و ۴-۱۵).

در ابتدا پیشین روده، میان روده و پسین روده تماس زیادی با مزانشیم دیواره خلفی شکم دارند (شکل ۳-۱۵). اما با رسیدن به هفته پنجم، این پل ارتباطی باریک می‌شود و قسمت دمی پیشین روده، میان روده و قسمت اعظمی از پسین روده توسط **روده‌بند پشتی** (dorsal mesentry) از دیواره شکم آویزان می‌گردد (شکل‌های ۳C-۱۵ و ۴-۱۵). مزانتر پشتی از انتهای

Scanned by CamScanner

@medicaluniversity

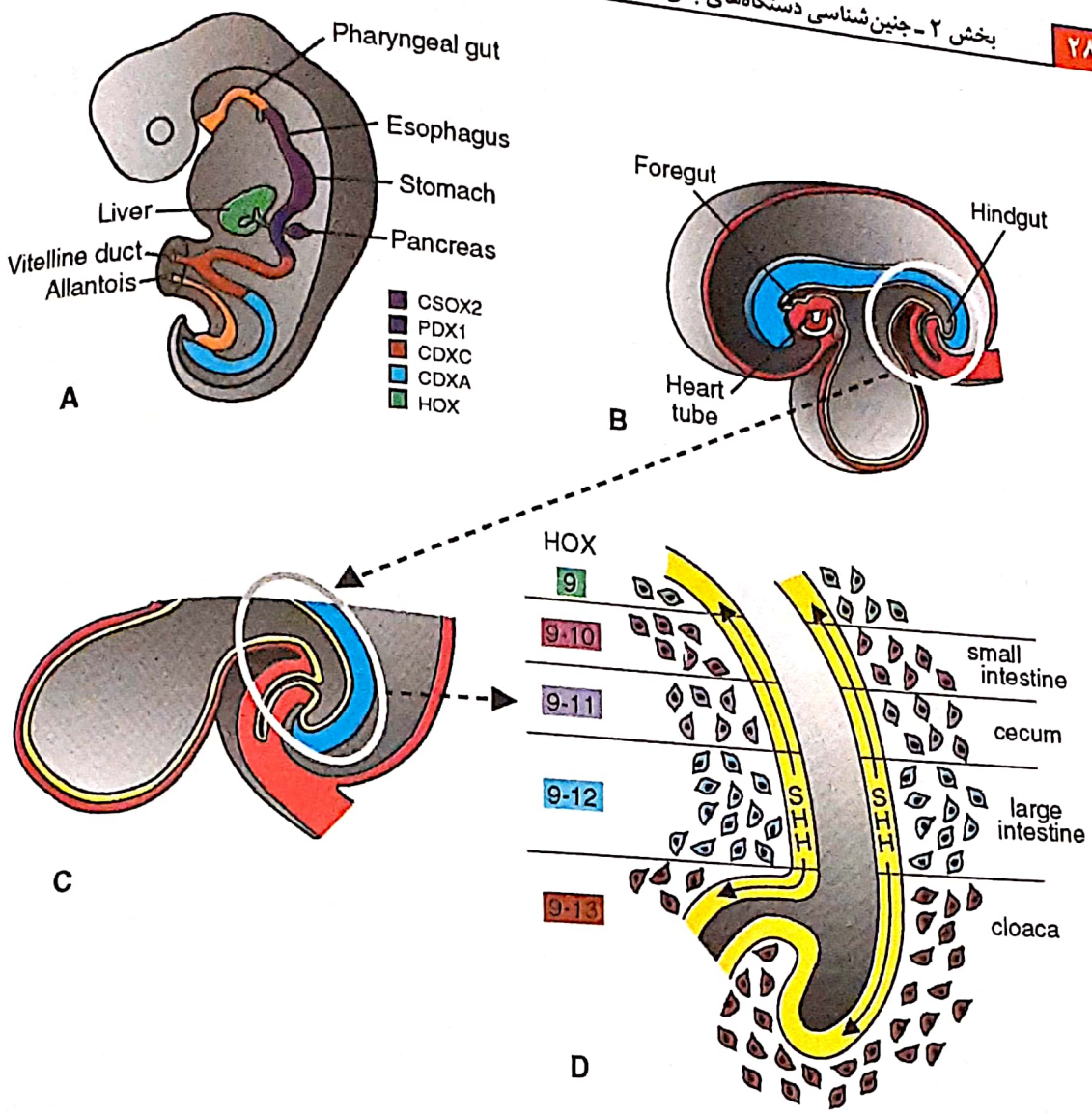

شکل ۲–۱۵. دیاگرام‌های نشان‌دهنده تنظیم مولکولی تکوین لوله گوارش. **A.** دیاگرام نمای کدهای رنگی نشان‌دهنده ژن‌هایی است که مسئول تمایز مناطق مختلف لوله گوارش به مری، معده، دئودنوم و غیره هستند. **B-D.** این دیاگرام نشان‌دهنده نمونه‌ای از نواحی میان روده و پسین روده است و حاکی از چگونگی تمایز اولیه لوله گوارش می‌باشد. این تثبیت ژنی توسط برهم‌کنش اپی‌تلیال ـ مزانشیمال بین اندودرم لوله گوارش و مزودرم احشایی (اسپلانکنیک) اطراف آن صورت می‌گیرد. سلول‌های اندودرم فرآیند تثبیت را با ترشح SHH آغاز می‌کنند. SHH منجر به بیان تو در توی ژن‌های *HOX* در مزودرم می‌شود. این برهم‌کنش باعث ایجاد آبشار ژنی می‌شود که تمایز هر قسمت از لوله گوارش را همان طور که در نماهای روده بزرگ و روده کوچک نشان داده شده است، تنظیم می‌کند.

تحتانی مری تا ناحیه کلوآک پسین روده امتداد می‌یابد. این مزانتر در ناحیه معده، **معده‌بند پشتی** (dorsal mesogastrium) یا **چادرینه بزرگ** (greater omentum)، در ناحیه دئودنوم **مزودئودنوم پشتی** (dorsal mesoduodenum) و در ناحیه کولون نیز **مزوکولون پشتی** (dorsal mesocolon) را به وجود می‌آورد. مزانتر پشتی قوس‌های ژژنوم و ایلئوم، **روده‌بند اصلی** (mesentry proper) را تشکیل می‌دهند.

مزانتر شکمی (قدامی) فقط در ناحیه تحتانی مری، معده و بخش فوقانی دئودنوم وجود دارد (شکل ۴–۱۵) و از **دیواره عرضی** (septum transversum) مشتق می‌شود. رشد کبد به درون مزانشیم دیواره عرضی، مزانتر شکمی را به دو قسمت تقسیم می‌کند: (۱) **چادرینه کوچک** (lesser omentum) که از بخش تحتانی مری، معده و بخش فوقانی و دئودنوم به سمت

Scanned by CamScanner

@medicaluniversity

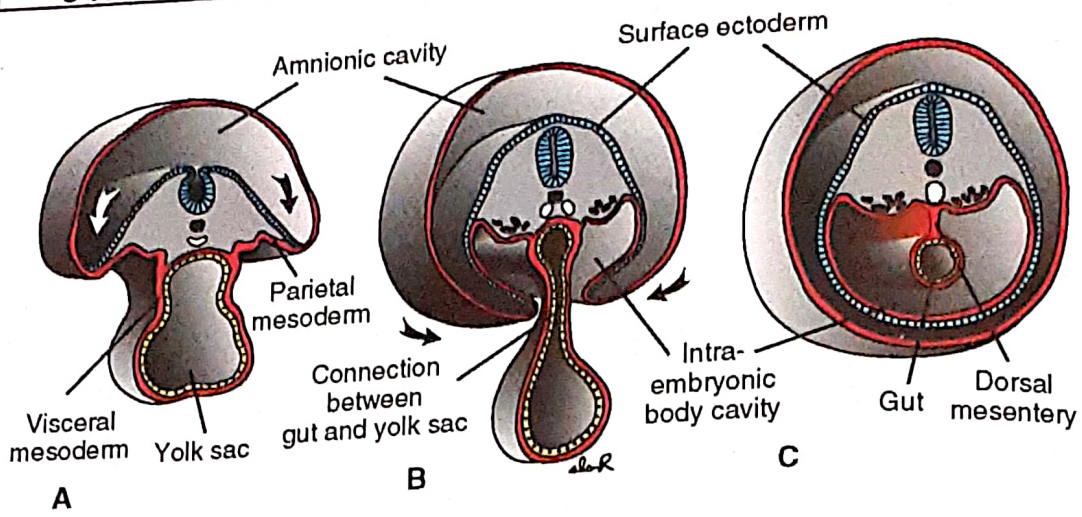

شکل ۳-۱۵. مقاطع عرضی از رویان در مراحل مختلف تکوین. **A.** حفره داخل رویانی که توسط لایه‌های جداری و احشایی مزودرم صفحه جانبی محدود شده است، با حفره خارج رویانی ارتباط باز دارد. **B.** حفره داخل رویانی در حال از دست دادن ارتباط عریض خود با حفره خارج رویانی. **C.** در انتهای هفته چهارم، لایه‌های مزودرم احشایی در خط وسط به هم متصل می‌شوند و یک غشای دولایه‌ای (مزانتر پشتی) بین دو نیمه راست و چپ حفره بدن می‌سازند. مزانتر شکمی فقط در ناحیه دیواره عرضی (در شکل نشان داده نشده است) وجود دارد.

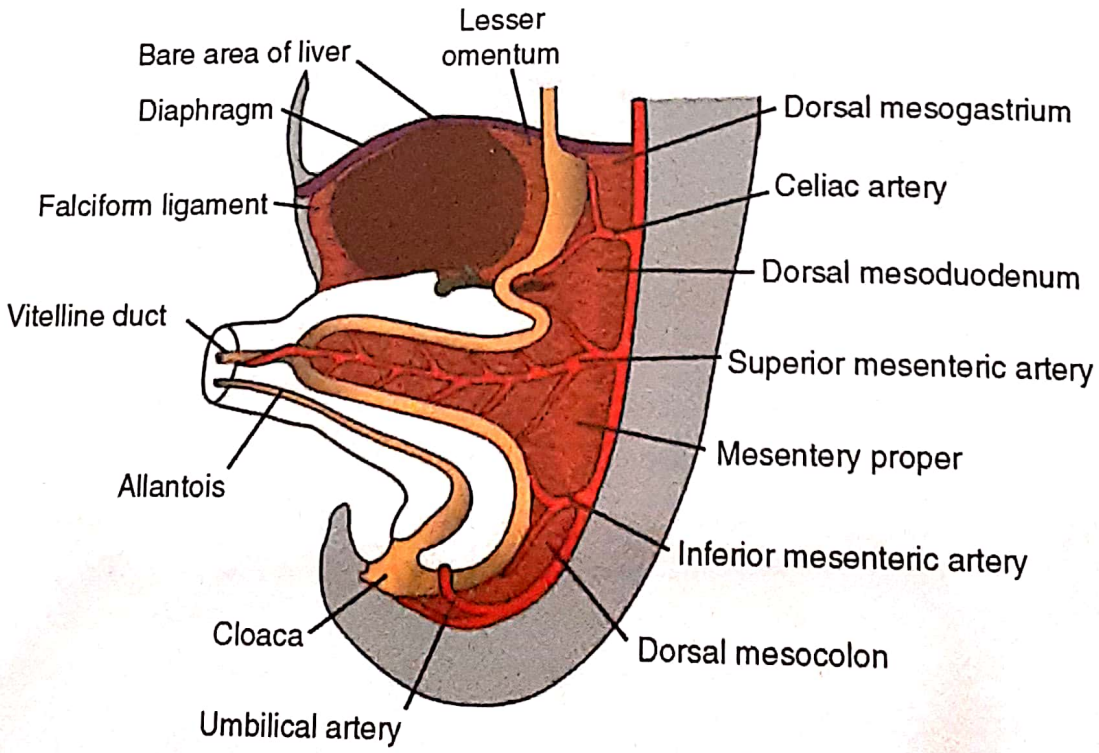

شکل ۴-۱۵. مزانترهای پشتی و شکمی ابتدایی. کبد توسط رباط داسی‌شکل و چادرینه کوچک به ترتیب به دیواره قدامی شکم و معده متصل می‌شود. شریان مزانتریک فوقانی در مزانتر اصلی طی مسیر می‌کند و تحت عنوان شریان زرده‌ای به سمت کیسه زرده امتداد می‌یابد.

Scanned by CamScanner

@medicaluniversity

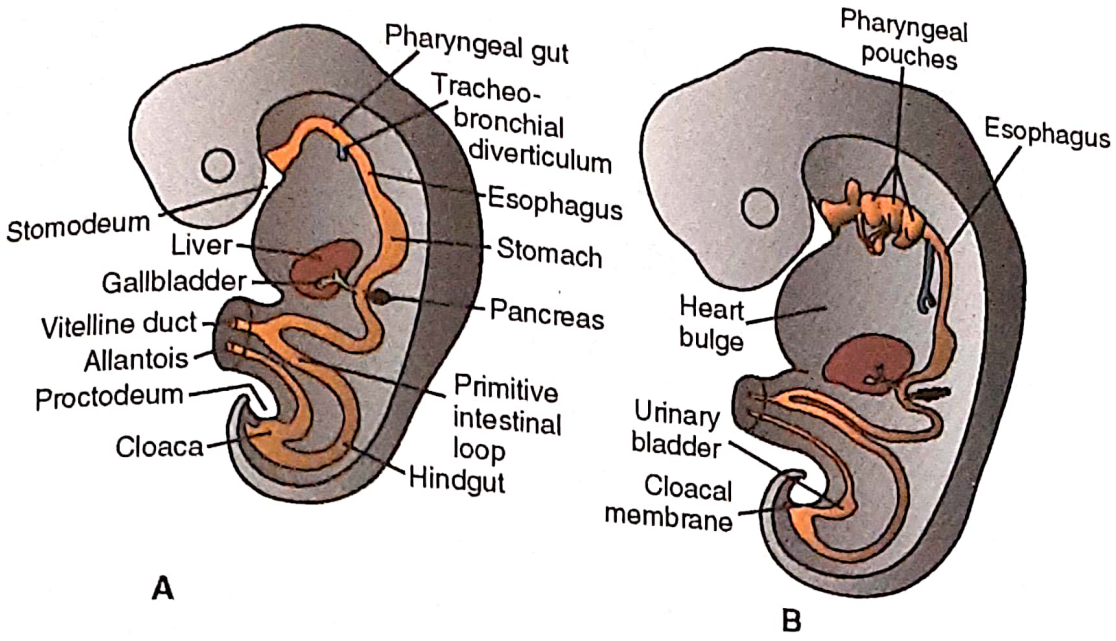

شکل ۵-۱۵. رویان‌ها در هفته چهارم (A) و هفته پنجم (B) تکوین که نشان‌دهنده تشکیل لوله گوارش و بخش‌های مختلفی است که از لایه اندودرمی منشأ می‌گیرند.

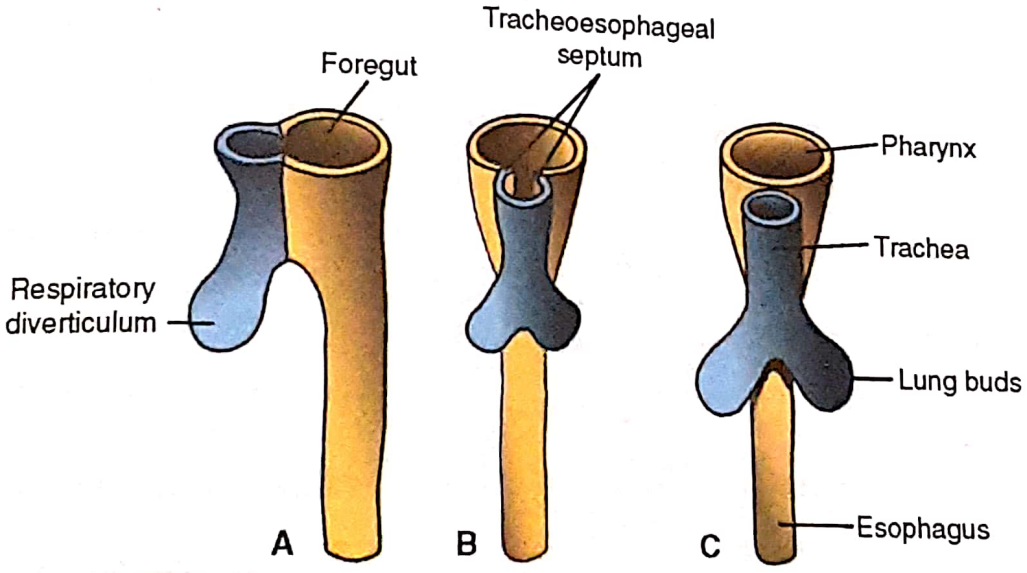

شکل ۶-۱۵. مراحل متوالی در تکوین دیورتیکول تنفسی و مری از طریق تقسیم پیشین روده. A. در انتهای هفته سوم (نمای طرفی). C,B. در طول هفته چهارم (نمای شکمی).

کبد کشیده شده است. (۲) **رباط داسی‌شکل** (falciform ligament) که از کبد به سمت دیواره شکمی بدن امتداد می‌یابد (شکل ۴-۱۵).

■ پیشین روده

مری

در حدود هفته چهارم، **دیورتیکول تنفسی (جوانه ریوی)** در

Scanned by CamScanner

@medicaluniversity

نکات بالینی

ناهنجاری‌های مری

آترزی مری (esophageal atresia) و/یا **فیستول نایی ـ مروی** (tracheoesophageal fistula) یا به دلیل انحراف خود به خودی دیواره نایی ـ مروی به سمت عقب و یا به دلیل بعضی عوامل مکانیکی که دیواره پشتی پیشین روده را به سمت جلو می‌راند، به وجود می‌آید. در شایع‌ترین شکل این ناهنجاری، بخش پروگزیمال مری به یک کیسه بسته منتهی می‌شود و بخش دیستال آن توسط یک مجرای باریک به بالای محل دو شاخه‌شدن نای متصل می‌گردد (شکل ۱۵-۷A). شکل‌های دیگر این نقص در این ناحیه شیوع کمتری دارند (شکل ۱۵-۷B-E؛ فصل ۱۴ را ببینید).

آترزی مری مانع عبور مایع آمنیوتیک از لوله گوارش و باعث تجمع مایع اضافی در کیسه آمنیوتیک **(پلی‌هیدرآمنیوس)** می‌شود. علاوه بر آترزی‌ها، ممکن است لومن مری تنگ شود و باعث ایجاد **استنوزیس (تنگی)** مری گردد. این حالت معمولاً در یک سوم انتهایی مری ایجاد می‌شود. ممکن است استنوزیس به دلیل دوباره بازنشدن کامل لومن مری، ناهنجاری‌های عروقی و یا حوادثی که جریان خون را به خطر می‌اندازد، ایجاد گردد. گاهی اوقات مری نمی‌تواند به اندازه کافی طویل شود که این حالت نیز باعث بالاکشیدن معده از سوراخ مری در دیافراگم می‌شود. در نتیجه یک **فتق شکافی مادرزادی** (congenital hiatal hernia) به وجود می‌آید.

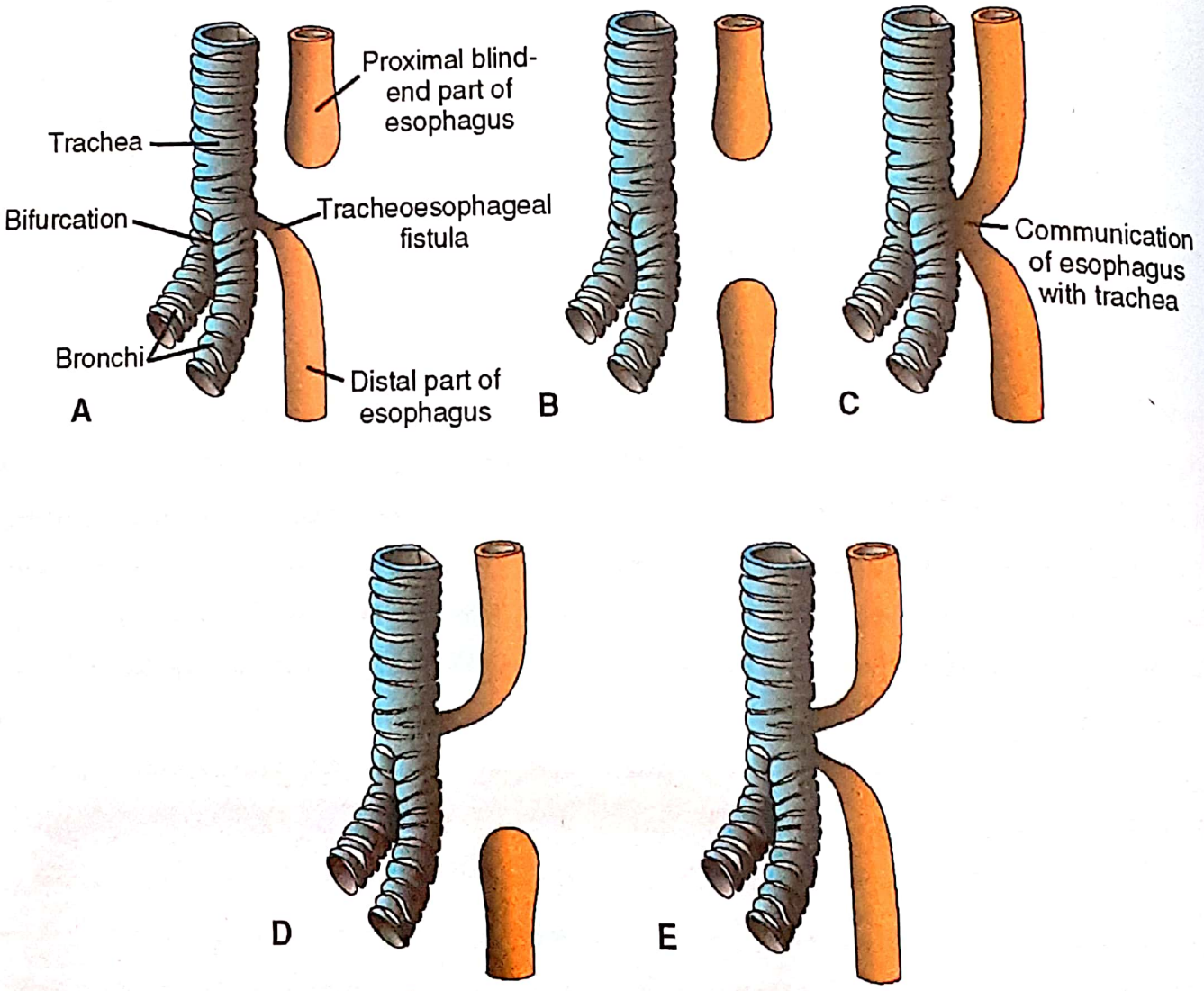

شکل ۷-۱۵. انواع آترزی مری و/یا فیستول نایی ـ مروی به ترتیب شیوع: **A.** ۹۰ درصد؛ **B.** ۴ درصد؛ **C.** ۴ درصد؛ **D.** ۱ درصد؛ **E.** ۱ درصد.

Scanned by CamScanner

@medicaluniversity

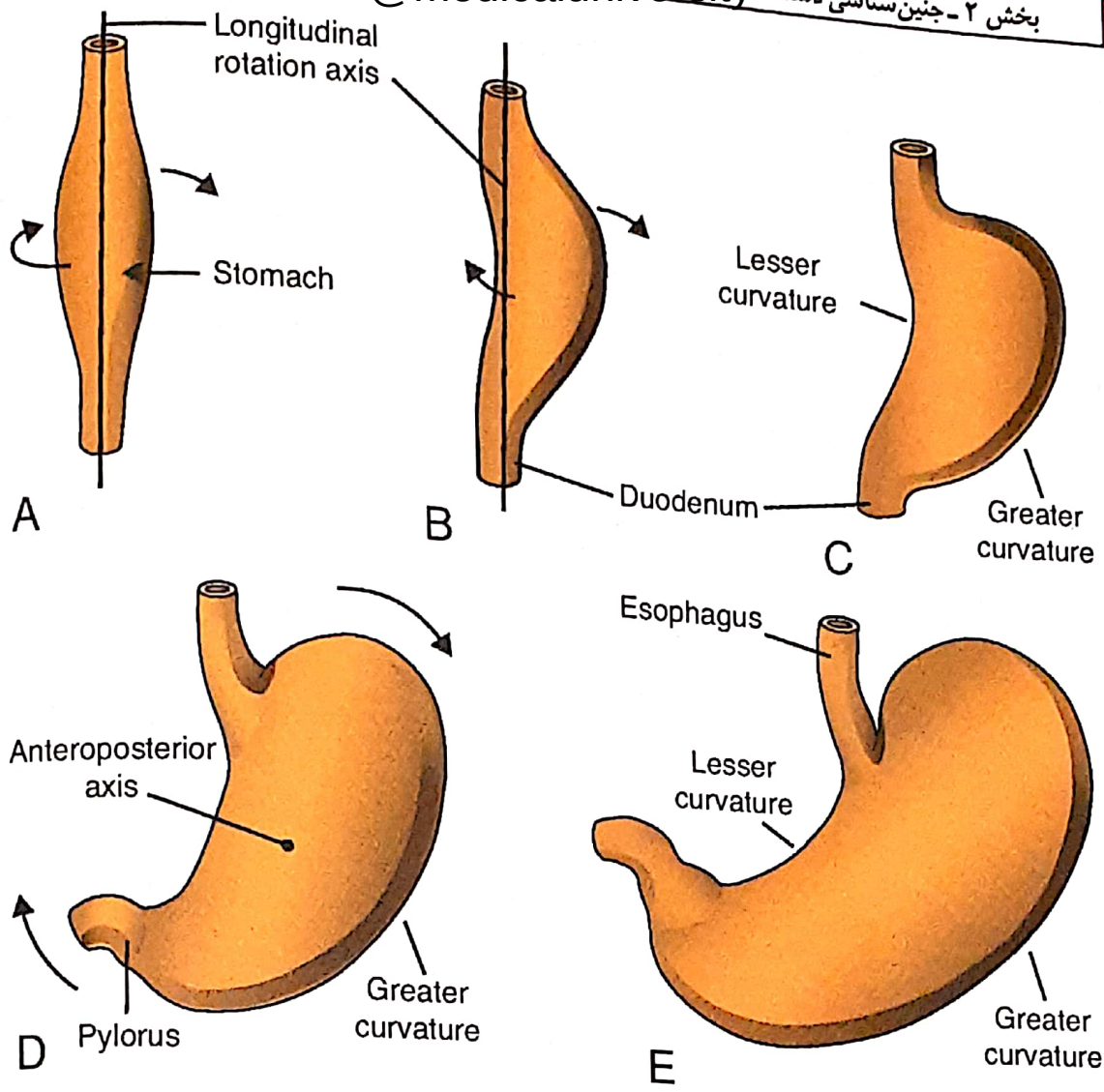

شکل ۸-۱۵.A-C. چرخش معده حول محور طولی از نمای قدامی. **E,D.** چرخش معده حول محور قدامی ـ خلفی. به تغییر موقعیت پیلور و کاردیا توجه کنید.

دیواره شکمی پیشین روده در مرز روده حلقی، ظاهر می‌شود (شکل ۵-۱۵). **دیواره نایی ـ مروی** به طور تدریجی این **دیورتیکول** را از قسمت پشتی پیشین روده جدا می‌کند (شکل ۶-۱۵). به این طریق پیشین روده به دو بخش تقسیم می‌شود: در بخش قدامی، **پیش‌ساز دستگاه تنفسی** (فصل ۱۴ را ببینید) در بخش پشتی، **مری**.

در ابتدا مری کوتاه است (شکل ۵A-۱۵) ولی با نزول قلب و ریه‌ها طول آن به سرعت افزایش می‌یابد (شکل ۵B-۱۵). پوشش عضلانی که توسط مزانشیم احشایی اطراف ساخته می‌شود، در دو سوم فوقانی مری مخطط است و توسط عصب واگ عصب‌دهی می‌شود، ولی در یک سوم تحتانی از نوع عضله صاف بوده و توسط شبکه عصبی اسپلانکنیک (احشایی) عصب‌دهی می‌شود.

معده

در هفته چهارم تکوین، معده (stomach) به شکل یک اتساع دوکی شکل در پیشین روده ظاهر می‌شود (شکل ۵A-۱۵). در هفته‌های بعد به دلیل سرعت‌های متفاوت رشد در مناطق مختلف دیواره آن و تغییرات موقعیت ارگان‌های اطراف، شکل و موقعیت معده تغییر زیادی می‌کند. تغییرات موقعیت معده به راحتی توسط این فرضیه توصیف می‌شوند که معده حول یک محور طولی و یک محور قدامی ـ خلفی می‌چرخد (شکل ۸-۱۵).

معده ۹۰ درجه در جهت عقربه‌های ساعت حول محور طولی می‌چرخد و باعث می‌شود که کنار چپ آن به سمت جلو و کنار راست آن به سمت عقب جابه‌جا گردد (شکل ۸A-C-۱۵). بنابراین عصب واگ چپ که در ابتدا کنار چپ معده را عصب‌دهی

Scanned by CamScanner

@medicaluniversity

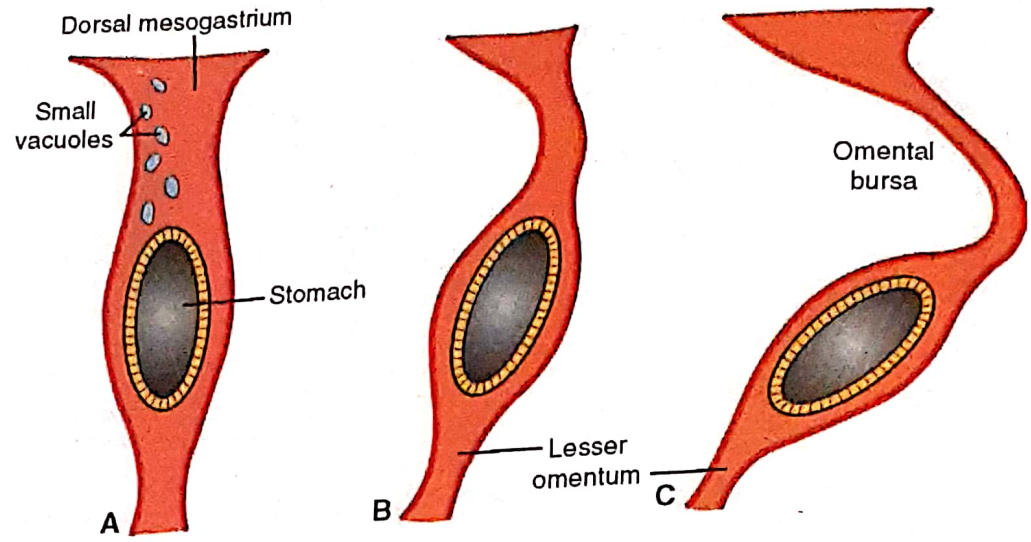

شکل ۹-۱۵.A. مقطع عرضی از یک رویان ۴ هفته‌ای که شکاف‌های بین سلولی در مزوگاستر (بند معده) پشتی را نشان می‌دهد. **C,B.** شکاف‌ها به هم متصل شده و کیسه چادرینه‌ای (امنتال بورسا) به شکل امتدادی از سمت راست حفره داخل رویانی در پشت معده تشکیل می‌گردد.

می‌کرد، پس از چرخش به دیواره قدامی عصب می‌دهد و به همین ترتیب عصب واگ راست دیوار خلفی معده را عصب‌دهی می‌کند. در جریان این چرخش، دیواره خلفی اولیه معده سریع‌تر از قسمت قدامی اولیه رشد می‌کند و **انحناهای بزرگ و کوچک** (greater and lesser curvatures) را به وجود می‌آورد (شکل ۸C-۱۵).

انتهاهای سری و دمی معده در ابتدا در خط وسط قرار می‌گیرند، ولی در اثر رشد بیشتر، معده حول محور قدامی ـ خلفی می‌چرخد و **بخش پیلوریک** (pyloric part) یا دمی معده به سمت راست و بالا و **بخش کاردیاک** (cephalic part) یا سری معده به سمت چپ و اندکی پایین حرکت می‌کند (شکل ۸D,E-۱۵). به این ترتیب معده، موقعیت نهایی خود را کسب می‌کند و محور آن از بالا و چپ به سمت پایین و راست کشیده می‌شود.

معده توسط **مزوگاستر پشتی** به دیواره خلفی بدن و توسط **مزوگاستر شکمی** به دیواره قدامی بدن متصل شده است (شکل‌های ۴-۱۵ و ۹A-۱۵). چرخش و رشد نامتناسب معده موقعیت این مزانترها را تغییر می‌دهد. چرخش حول محور طولی، مزوگاستر خلفی را به سمت چپ می‌کشاند و فضایی را در پشت معده به نام **کیسه چادرینه‌ای** (omental bursa) یا **کیسه صفاقی کوچک** (lesser peritoneal sac) ایجاد می‌کند (شکل‌های ۹-۱۵ و ۱۰-۱۵). این چرخش همچنین مزوگاستر قدامی را به سمت راست می‌کشاند. در هفته پنجم تکوین همان طور که این فرآیند ادامه پیدا می‌کند، پیش‌ساز طحال با تکثیر سلولهای مزودرمی بین دو لایه مزوگاستر پشتی ظاهر می‌شود (شکل‌های ۱۰-۱۵ و ۱۱-۱۵). با ادامه چرخش معده، مزوگاستر پشتی طویل‌تر می‌شود و قسمت بین طحال و خط وسط پشتی به سمت چپ رانده شده و به صفاق دیواره خلفی شکم متصل می‌گردد (شکل‌های ۱۰-۱۵ و ۱۱-۱۵). لایه خلفی مزوگاستر پشتی و صفاقی که در امتداد این خط اتصال است، از بین می‌روند. طحال که داخل صفاقی باقی می‌ماند، سپس در ناحیه کلیه چپ توسط **رباط طحالی ـ کلیوی** (lienorenal ligament) به جدار تنه و توسط **رباط معدی ـ طحالی** (gastrolineal ligament) به معده متصل می‌شود (شکل‌های ۱۰-۱۵ و ۱۱-۱۵). طویل‌شدن و اتصال مزوگاستر پشتی به جدار خلفی بدن، موقعیت نهایی پانکراس را مشخص می‌کند. در ابتدا پانکراس به درون مزودئودنوم پشتی رشد می‌کند ولی سرانجام دم پانکراس به داخل مزوگاستر پشتی امتداد می‌یابد (شکل ۱۰A-۱۵). چون این بخش از مزوگاستر پشتی به دیواره خلفی بدن متصل می‌شود، دم پانکراس بر روی این ناحیه قرار می‌گیرد (شکل ۱۱-۱۵). وقتی لایه خلفی مزوگاستر پشتی و صفاق دیواره خلفی بدن در طول خط اتصال از بین می‌رود، دم

Scanned by CamScanner

@medicaluniversity

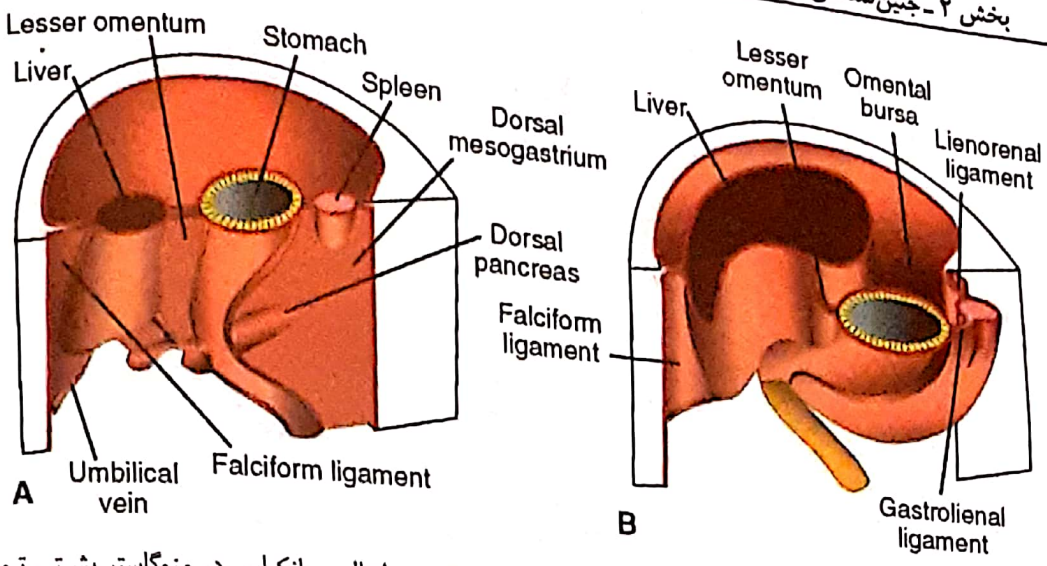

شکل ۱۰-۱۵.A. موقعیت‌های طحال، معده و پانکراس در انتهای هفته پنجم. به موقعیت طحال و پانکراس در مزوگاستر پشتی توجه کنید. **B.** موقعیت طحال و معده در هفته یازدهم. به نحوه تشکیل کیسه چادرینه‌ای (امنتال بورسا) یا کیسه صفاقی کوچک توجه کنید.

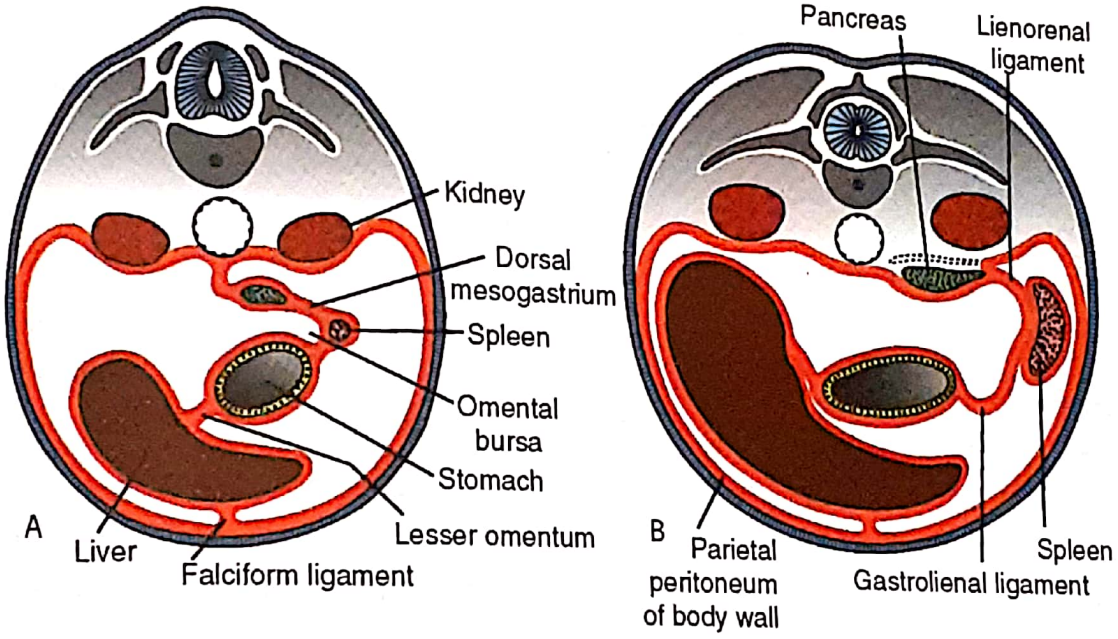

شکل ۱۱-۱۵. مقاطع عرضی از ناحیه معده، کبد و طحال که نحوه تشکیل کیسه صفاقی کوچک (امنتال بورسا)، چرخش معده و موقعیت طحال و قرارگیری دم پانکراس در بین دو لایه مزوگاستر پشتی را نشان می‌دهد. با تکوین بیشتر، پانکراس موقعیت خلف صفاقی به خود می‌گیرد.

پانکراس فقط در سطح قدامی خود توسط صفاق پوشیده می‌شود و بنابراین در موقعیت **خلف صفاقی** قرار می‌گیرد (ارگان‌هایی مثل پانکراس که در ابتدا توسط صفاق پوشیده شده‌اند ولی بعد از مدتی به دیواره خلفی بدن متصل می‌شوند تا در موقعیت خلف صفاقی قرار بگیرند، **خلف صفاقی ثانویه** نامیده می‌شوند.)

در اثر چرخش معده حول محور قدامی ـ خلفی خود، مزوگاستر پشتی به سمت پایین برجسته می‌شود (شکل ۱۲-۱۵). این رشد به سمت پایین ادامه می‌یابد و یک کیسه دو لایه‌ای را به وجود می‌آورد که مثل یک پیش‌بند قدام کولون عرضی و قوس‌های روده کوچک را می‌پوشاند (شکل ۱۳A-۱۵). این پیش‌بند دو لایه‌ای **چادرینه بزرگ** است که در نهایت لایه‌های آن برای ایجاد یک صفحه آویزان از انحنای

Scanned by CamScanner

@medicaluniversity

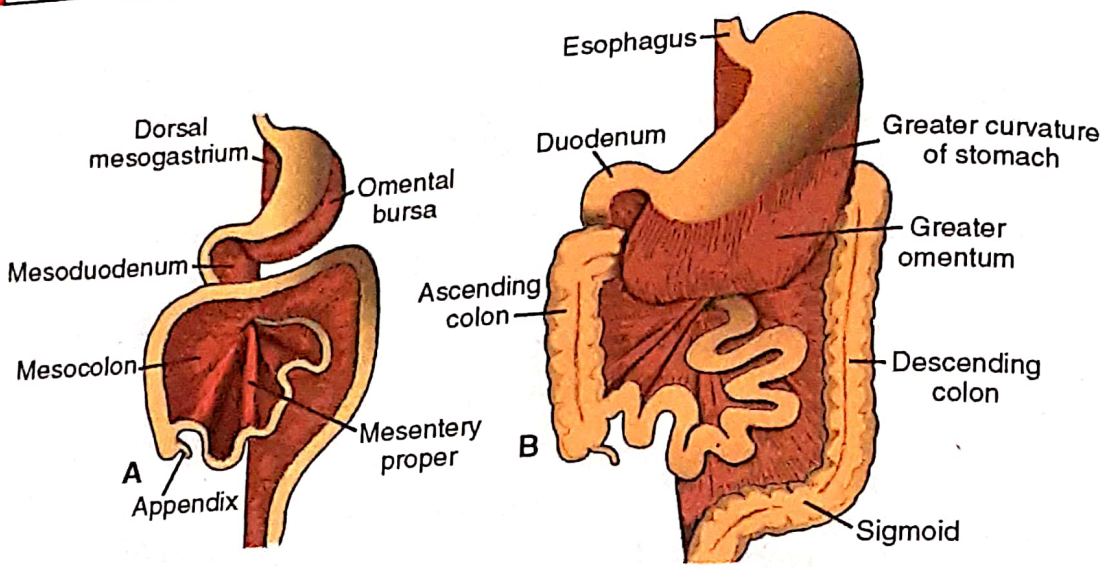

شکل ۱۲–۱۵. A. مشتقات روده‌بند (مزانتر) پشتی در انتهای ماه سوم. مزوگاستر پشتی در سمت چپ معده برآمدگی پیدا می‌کند و قسمتی از محدوده امنتال بورسا (کیسه چادرینه‌ای) را می‌سازد. **B.** چادرینه بزرگ از انحنای بزرگ معده در جلوی کولون عرضی آویزان می‌شود.

بزرگ معده به هم متصل می‌شوند (شکل ۱۳B–۱۵). همچنین لایه خلفی چادرینه بزرگ به مزانتر کولون عرضی متصل می‌شود (شکل ۱۳B–۱۵).

چادرینه کوچک و رباط داسی شکل از مزوگاستر شکمی تشکیل می‌شوند. خود مزوگاستر شکمی نیز از مزودرم دیواره عرضی به وجود آمده است. وقتی که طناب‌های کبدی به داخل دیواره رشد می‌کنند، دیواره نازک می‌شود تا این ۳ قسمت را بسازد: (۱) **صفاق کبد**، (۲) **رباط داسی‌شکل** که از کبد تا دیواره شکمی (قدامی) بدن امتداد دارد و (۳) **چادرینه کوچک** که از معده و بخش فوقانی دئودنوم تا کبد امتداد دارد (شکل‌های ۱۴–۱۵ و ۱۵–۱۵). لبه آزاد رباط داسی شکل حاوی ورید نافی است (شکل ۱۰A–۱۵) که بعد از تولد از بین رفته و **رباط گرد کبدی** (ligamentum teres hepatis) را می‌سازد. لبه آزاد چادرینه کوچک که کبد را به دئودنوم (دوازدهه) متصل می‌کند (**رباط هپاتودئودنال**) حاوی مجرای صفراوی، ورید باب و شریان کبدی (**سه گانه باب** [portal triad]) است. این لبه آزاد همچنین سقف **سوراخ اپی‌پلوئیک وینسلو** (epiploic foramen of Winslow) را تشکیل می‌دهد. این سوراخ یک راه ارتباطی باز بین بورسا اومنتال (کیسه کوچک) با بقیه حفره صفاقی (کیسه بزرگ) است (شکل ۱۶–۱۵).

دئودنوم

بخش انتهایی پیشین روده و بخش ابتدایی میان روده، دوازدهه (duodenum) را به وجود می‌آورند. محل اتصال این دو قسمت بلافاصله در دیستال منشأ جوانه کبدی قرار دارد (شکل‌های ۱۴–۱۵ و ۱۵–۱۵). با چرخش معده دئودنوم به شکل قوس C شکل در می‌آید و به سمت راست می‌چرخد. این چرخش به همراه رشد سریع سر پانکراس، دئودنوم را از موقعیت ابتدایی آن در خط وسط به سمت راست حفره شکمی می‌برد (شکل‌های ۱۰A–۱۵ و ۱۷–۱۵). دئودنوم و سر پانکراس در مجاورت دیواره خلفی بدن قرار می‌گیرند و سطح راست مزودئودنوم پشتی به صفاق مجاور خود متصل می‌شود. هر دو لایه متعاقباً از بین می‌روند و دئودنوم و سر پانکراس در **موقعیت خلف صفاقی** ثابت می‌شوند. بنابراین کل پانکراس موقعیت خلف صفاقی پیدا می‌کند. مزودئودنوم پشتی به طور کامل، به جز ناحیه پیلور معده [جایی که یک بخش کوچکی از دئودنوم به نام **کلاهک دئودنوم** (duodenal cap) مزانتر خود را حفظ می‌کند و داخل صفاقی باقی می‌ماند] از بین می‌رود.

در طول ماه دوم، لومن دئودنوم توسط تکثیر سلول‌های دیواره آن مسدود می‌شود. اما پس از مدت اندکی این مجرا دوباره ایجاد می‌شود (شکل ۱۸A,B–۱۵). از آنجایی که پیشین روده توسط **شریان سلیاک** (celiac artery) و میان روده

Scanned by CamScanner

@medicaluniversity

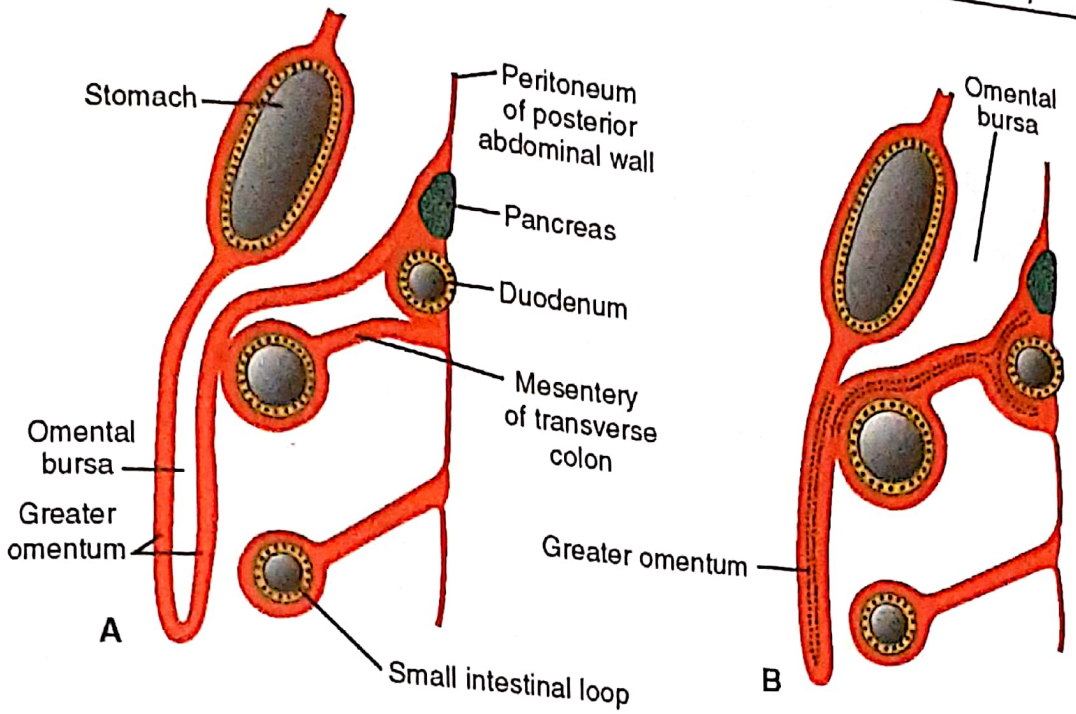

شکل ۱۳-۱۵. A. مقطع ساژیتال که ارتباط چادرینه بزرگ، معده، کولون عرضی و قوس‌های روده باریک را در ۴ ماهگی نشان می‌دهد. پانکراس و دئودنوم قبلاً موقعیت خلف صفاقی پیدا کرده‌اند. **B.** مقطع مشابه A در یک نوزاد. لایه‌های چادرینه بزرگ به یکدیگر و به مزوکولون عرضی متصل شده‌اند. مزوکولون عرضی دئودنوم را می‌پوشاند و دئودنوم به دیواره خلفی بدن متصل می‌گردد تا موقعیت خلف صفاقی کسب کند.

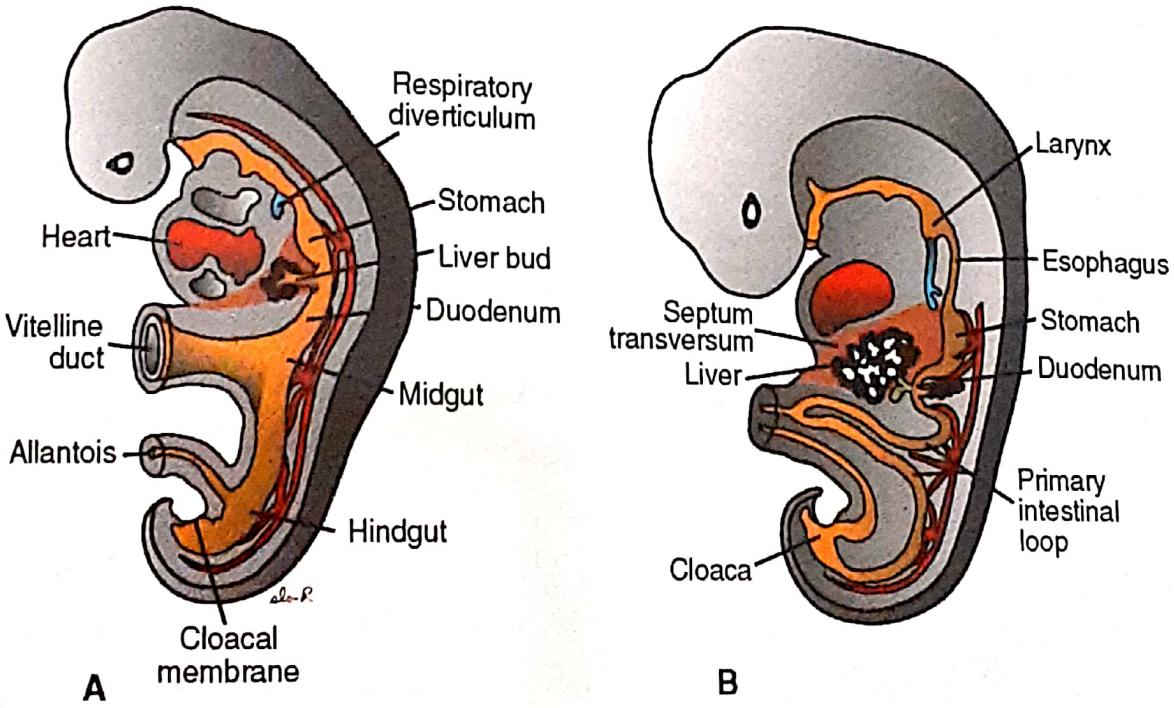

شکل ۱۴-۱۵. A. یک رویان ۳ میلی‌متری (حدوداً ۲۵ روزه) که لوله گوارش اولیه و تشکیل جوانه کبدی دیده می‌شود. جوانه کبدی توسط اندودرم پوشاننده پیشین روده تشکیل می‌شود. **B.** یک رویان ۵ میلی‌متری (حدوداً ۳۲ روزه). طناب‌های اپی‌تلیالی کبد به مزانشیم دیواره عرضی نفوذ می‌کنند.

Scanned by CamScanner

@medicaluniversity

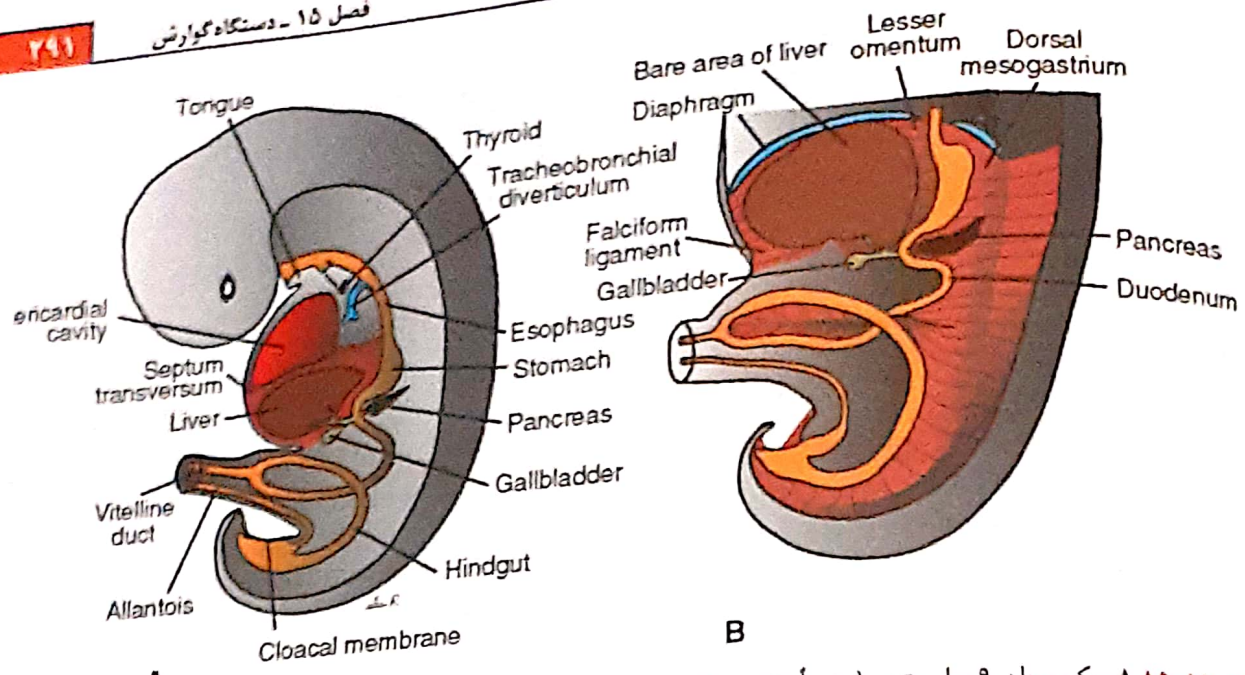

شکل ۱۵-۱۵.۸. یک رویان ۹ میلی‌متری (حدوداً ۳۶ روزه). کبد به داخل حفره شکم در جهت دمی رشد می‌کند. به تراکم مزانشیم در ناحیه بین کبد و حفره پریکاردیال توجه کنید که زمینه تشکیل دیافراگم را از قسمتی از دیواره عرضی نشان می‌دهد. **B.** یک رویان کمی بزرگ‌تر، به رباط داسی شکل که بین کبد و دیواره قدامی شکم و به چادرینه کوچک که بین کبد و پیشین روده (معده و دئودنوم) امتداد یافته‌اند، توجه کنید. کبد به طور کامل توسط صفاق به جز در قسمت تماس با دیافراگم که به آن فضای برهنه کبد می‌گویند، پوشیده می‌شود.

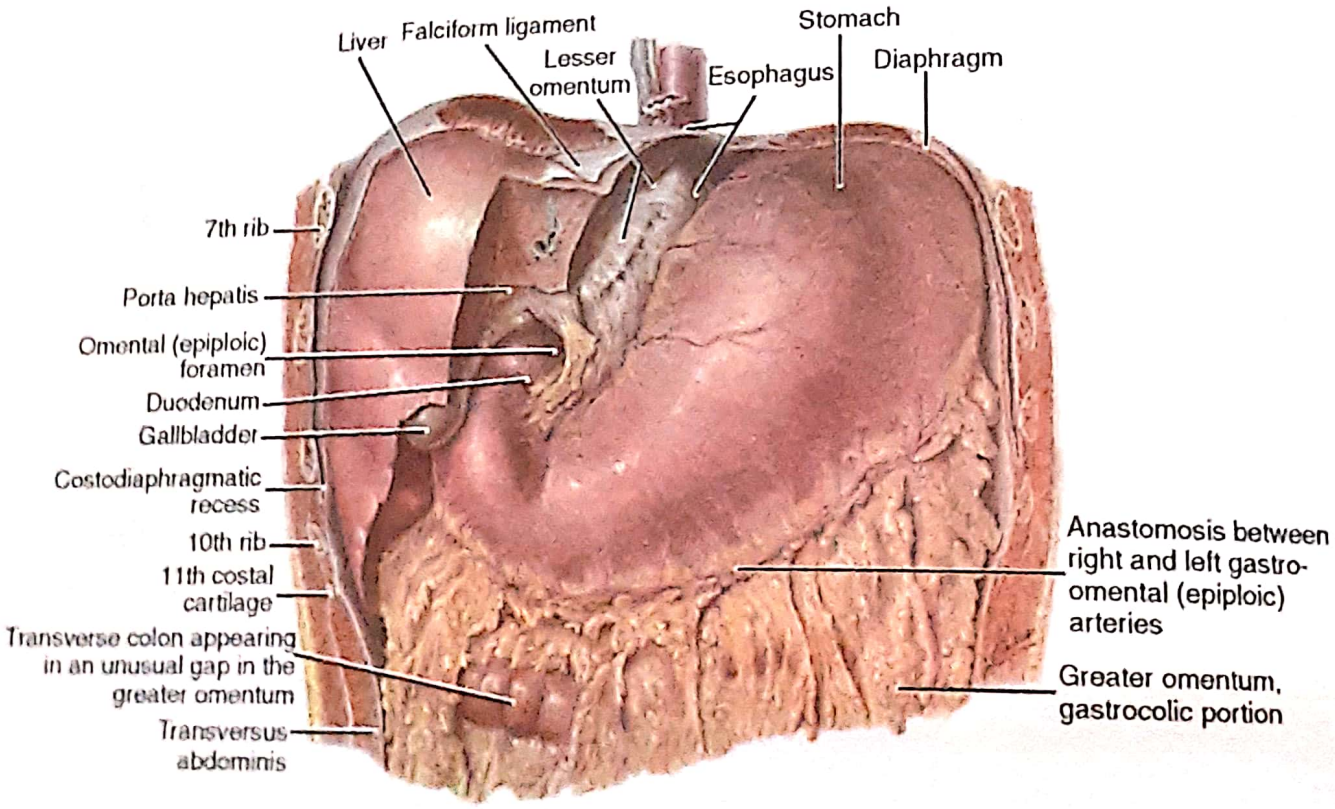

شکل ۱۶-۱۵. چادرینه کوچک از کبد تا انحنای کوچک معده (رباط هپاتوگاستریک) و تا دئودنوم (رباط هپاتودئودنال) امتداد می‌یابد در لبه آزاد چادرینه کوچک که در قدام سوراخ چادرینه‌ای (سوراخ اپی‌پلوئیک وینسلو) قرار دارد، شریان کبدی، ورید باب و مجرای صفراوی (سه‌گانه باب) قرار دارند.

Scanned by CamScanner

@medicaluniversity

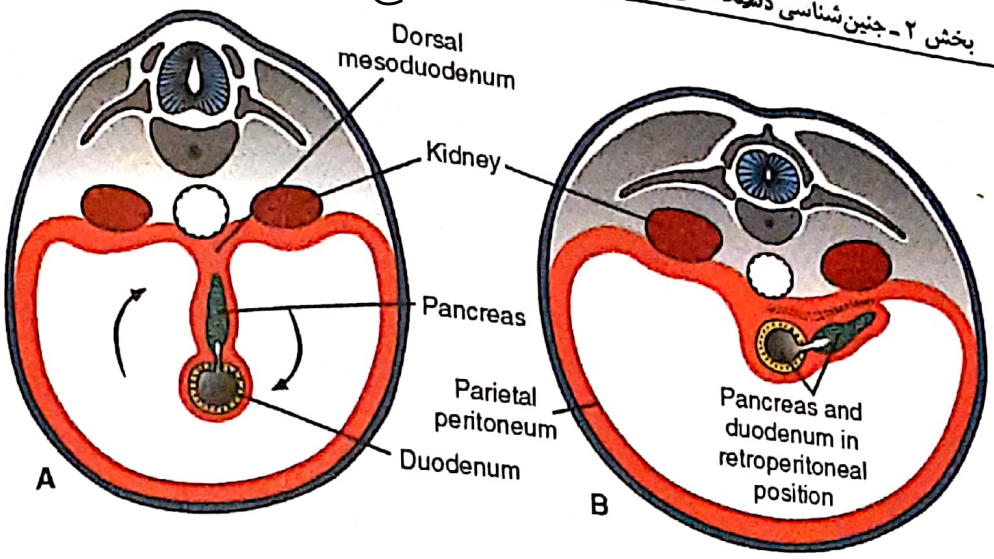

شکل ۱۷-۱۵. مقاطع عرضی از ناحیه دئودنوم در مراحل مختلف تکوین. در ابتدا، دئودنوم و سر پانکراس در صفحه میانی قرار می‌گیرند (A) ولی سپس به سمت راست رفته و موقعیت خلف صفاقی به خود می‌گیرند (B).

شاخه‌های هر دو شریان ذکر شده دریافت می‌کند (شکل ۱۴-۱۵).

نکات بالینی

ناهنجاری‌های معده

تنگی پیلور (pyloric stenosis) هنگامی اتفاق می‌افتد که عضلات حلقوی و در درجه پایین‌تر عضلات طولی معده در ناحیه پیلور دچار هایپرتروفی شوند. یکی از شایع‌ترین ناهنجاری‌های معده در نوزادان، استنوزیس (تنگی) پیلور است. در گذشته اعتقاد بر این بود که این حالت فقط در طول زندگی جنینی به وجود می‌آید ولی در حقیقت اکثر موارد ۳ الی ۵ روز بعد از تولد اتفاق می‌افتند. با این حال شواهد اخیر نشان می‌دهند که در معرض قرار گرفتن پس از تولد (به طور مثال درمان با اریترومایسین در اوایل دوران نوزادی) به طور قابل توجهی خطر استنوزیس پیلور را افزایش می‌دهد. این حالت نشان می‌دهد که در برخی موارد نقص در مراحل دیرتر تکوین رخ می‌دهد. استنوزیس پیلور با یک تنگ‌شدگی شدید در لومن پیلور مشخص می‌شود که عبور غذا را مسدود کرده و باعث استفراغ جهشی شدید می‌گردد. در موارد کمتری پیلور دچار آترزی می‌شود. بقیه ناهنجاری‌های معده مثل مضاعف‌شدن (دوتا شدگی) و ایجادشدن یک دیواره پیش‌پیلوری (prepyloric septum) نادر هستند.

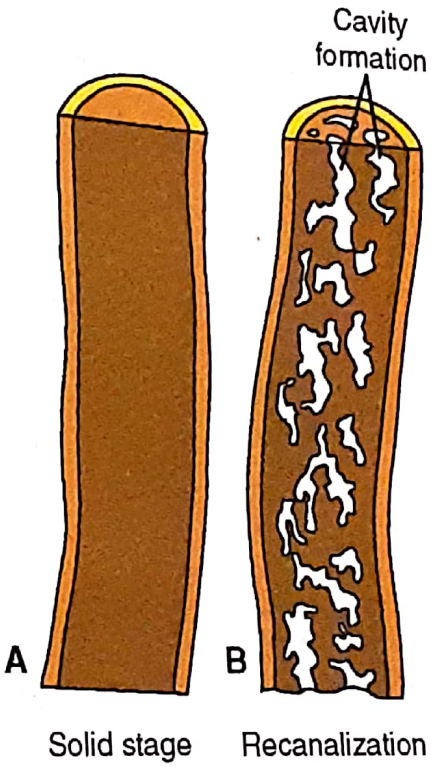

شکل ۱۸-۱۵. بخش فوقانی دئودنوم که نشان‌دهنده مرحله توپر (A) و تشکیل حفره (B) (که در اثر بازشدن مجدد مجرا به وجود می‌آید) است.

توسط **شریان مزانتریک فوقانی** (superior mesenteric artery) خون‌رسانی می‌شوند، بنابراین دئودنوم خون خود را از

Scanned by CamScanner

@medicaluniversity

کبد و کیسه صفرا

پیش‌ساز کبد در اواسط هفته سوم به شکل یک بیرون‌زدگی از اپی‌تلیوم اندودرمی در انتهای دیستال پیشین روده ظاهر می‌شود (شکل‌های ۱۴-۱۵ و ۱۵-۱۵). این بیرون‌زدگی که **دیورتیکول کبدی** (hepatic diverticulum) یا **جوانه کبدی** (liver bud) گفته می‌شود، از تکثیر سریع سلول‌هایی که به **دیواره عرضی** نفوذ می‌کنند، به وجود می‌آید. دیواره عرضی یک صفحه مزودرمی قرار گرفته در بین حفره پریکارد و ساقه کیسه زرده است (شکل‌های ۱۴-۱۵ و ۱۵-۱۵). در حالی که سلول‌های کبدی به نفوذ در دیواره عرضی ادامه می‌دهند، ارتباط بین دیورتیکول کبدی و پیشین روده (دئودنوم) باریک می‌شود تا **مجرای صفراوی** (bile duct) را به وجود آورد. یک بیرون‌زدگی شکمی کوچک نیز از مجرای صفراوی به وجود می‌آید. این برآمدگی، **کیسه صفرا** (gallbladder) و **مجرای سیستیک** (cystic duct) را می‌سازد (شکل ۱۵-۱۵). با تکوین بیشتر، طناب‌های اپی‌تلیال کبدی با وریدهای زرده‌ای و نافی درهم می‌آمیزند و سینوزوئیدهای کبدی را به وجود می‌آورند. طناب‌های کبدی به **پارانشیم (سلول‌های کبدی)** متمایز شده و پوشش مجاری صفراوی را تشکیل می‌دهند. **سلول‌های خون‌ساز** (hematopoietic cells)، **سلول‌های کوپفر** (Kupffer cells) و **سلول‌های بافت همبند** از مزودرم دیواره عرضی به وجود می‌آیند.

وقتی سلول‌های کبدی به کل دیواره عرضی نفوذ کردند، کبد به درون حفره شکم و به سمت پایین برجسته می‌شود و بخشی از مزودرم دیواره عرضی که بین کبد و پیشین روده و بخشی که بین کبد و دیواره قدامی شکم قرار گرفته است به ترتیب به **چادرینه کوچک** و **رباط داسی‌شکل** تبدیل می‌شوند. این دو عنصر با همدیگر، ارتباط صفاقی بین پیشین روده و دیواره قدامی شکم را ایجاد کرده و **مزانتر شکمی** نامیده می‌شوند (شکل ۱۵-۱۵).

مزودرم سطح کبد به غیر از سطح بالایی آن به صفاق احشایی تمایز پیدا می‌کنند (شکل ۱۵B-۱۵). در این ناحیه ارتباط کبد با بقیه دیواره عرضی حفظ می‌شود. این بخش از دیواره عرضی که حاوی مزودرم متراکم است، تاندون مرکزی **دیافراگم** را خواهد ساخت. سطحی از کبد که در ارتباط با دیافراگم آینده است و هرگز با صفاق پوشیده نمی‌شود، **منطقه برهنه کبد** (bare area of the liver) نامیده می‌شود (شکل ۱۵-۱۵).

در هفته دهم تکوین، وزن کبد در حدود ۱۰ درصد وزن کل بدن است. اگرچه ممکن است بخشی از وزن آن به مقادیر زیاد سینوزوئیدها نسبت داده شود ولی عامل مهم دیگر **عملکرد خون‌سازی** (hematopoietic function) کبد است. مناطق بزرگی از سلول‌های در حال تقسیم که سلول‌های قرمز و سفید خون را می‌سازند، بین سلول‌های کبدی و دیواره‌های عروق قرار می‌گیرند. این عملکرد به تدریج در طول ۲ ماه آخر زندگی داخل رحمی کاهش می‌یابد و فقط جزایر کوچک خون‌سازی در هنگام تولد باقی می‌مانند. وزن کبد در هنگام تولد ۵ درصد کل وزن بدن را شامل می‌شود.

عملکرد مهم دیگر کبد در حدود هفته دوازدهم شروع می‌شود، یعنی زمانی که صفرا توسط سلول‌های کبدی ساخته می‌شود. در این زمان **کیسه صفرا و مجرای سیستیک** تشکیل شده‌اند و مجرای سیستیک به مجرای کبدی متصل می‌شود تا **مجرای صفراوی** (bile duct) را به وجود آورد (شکل ۱۵-۱۵). بنابراین صفرا می‌تواند وارد لوله گوارش شود. در نتیجه محتویات لوله گوارش به رنگ سبز تیره در می‌آیند. به دلیل تغییرات موقعیتی دئودنوم، ورودی مجرای صفراوی به تدریج از موقعیت قدامی اولیه به موقعیت خلفی تغییر پیدا می‌کند که در نتیجه آن مجرای صفراوی از خلف دئودنوم عبور می‌کند (شکل‌های ۱۹-۱۵ و ۲۰-۱۵).

■ تنظیم مولکولی القای کبد

همه اندودرم پیشین روده، پتانسیل بیان ژن‌های اختصاصی کبد و تمایز به بافت کبدی را دارد. اما این بیان توسط عواملی که در بافت‌های اطراف (شامل اکتودرم، مزودرم غیرقلبی و به ویژه نوتوکورد) تولید می‌شوند، متوقف شده است (شکل ۲۱-۱۵). عمل این مهارکننده‌ها در ناحیه‌ای که بعداً در آن کبد ساخته می‌شود، توسط **عوامل رشد فیبروبلاستی** (FGF2) (که توسط مزودرم قلبی و سلول‌های اندوتلیال رگ‌ساز مجاور لوله گوارش در محل بیرون‌زدگی جوانه کبدی ترشح می‌شوند) مهار می‌گردد. بنابراین، مزودرم قلبی همراه با سلول‌های اندوتلیال عروق که در همسایگی مزودرم هستند، به اندودرم دستگاه گوارش فرمان می‌دهد تا ژن‌های اختصاصی کبد را بیان کند. بیان این ژن‌ها با مهار عوامل مهارگر همین ژن‌ها صورت می‌گیرد. بقیه عوامل شرکت کننده در این فرمان **پروتئین‌های شکل دهنده استخوان‌ها** (BMPs) هستند که توسط دیواره عرضی ترشح

Scanned by CamScanner

@medicaluniversity

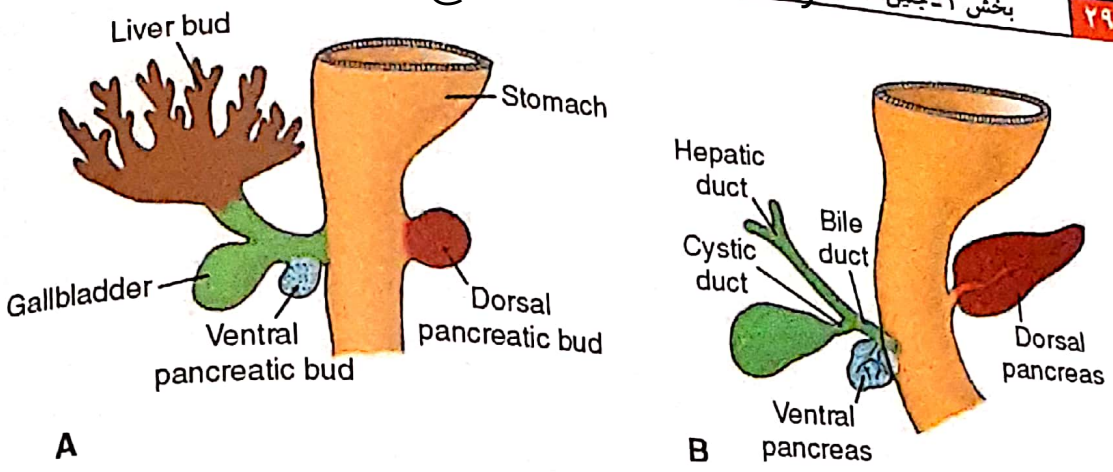

شکل ۱۹-۱۵. مراحل تکوین پانکراس. **A.** روز ۳۰ (حدوداً ۵ میلی‌متر). **B.** روز ۳۵ (حدوداً ۷ میلی‌متر). در ابتدا جوانه پانکراتیک شکمی نزدیک جوانه کبدی قرار دارد ولی بعداً به پشت دئودنوم و به سمت جوانه پانکراتیک خلفی حرکت می‌کند.

می‌شوند. BMPها باعث افزایش توان پاسخ‌دهی اندودرم کبد به FGF2 می‌شود. وقتی که این فرمان دریافت می‌شود سلول‌ها در ناحیه کبدی به هپاتوسیت‌ها و رده سلولی صفراوی تمایز می‌یابند. این فرآیند حداقل تا حدودی توسط **عوامل رونویسی هسته‌ای هپاتوسیت‌ها (hepatocyte nuclear transcription factors [HNF3,4])** تنظیم می‌شود.

■ پانکراس

لوزالمعده (pancreas) توسط دو جوانه شکمی و پشتی تشکیل می‌شود. این جوانه‌ها از پوشش اندودرمی دئودنوم منشأ می‌گیرند (شکل ۱۹-۱۵). در حالی که جوانه لوزالمعده‌ای پشتی (dordal pancreatic bud) در مزانتر خلفی است، **جوانه لوزالمعده‌ای شکمی** (ventral pancreatic bud) در نزدیکی مجرای صفراوی قرار دارد (شکل ۱۹-۱۵). وقتی دئودنوم به سمت راست می‌چرخد و C شکل می‌شود، جوانه پانکراتیک شکمی همانند ورودی مجرای صفراوی به سمت خلف می‌رود (شکل ۱۹-۱۵). در نهایت جوانه شکمی بلافاصله پایین و پشت جوانه خلفی قرار می‌گیرد (شکل ۲۰-۱۵). سپس پارانشیم و دستگاه مجرایی جوانه‌های پانکراتیک شکمی و پشتی به هم متصل می‌شوند (شکل ۲۰B-۱۵). جوانه شکمی **زائده قلابی** (uncinate process) و بخش تحتانی سر پانکراس را می‌سازد. قسمت باقی مانده این غده از جوانه پشتی مشتق می‌شود. **مجرای پانکراتیک اصلی** (main pancreatic duct یا **مجرای ویرسونگ** (Wirsung duct) از بخش تحتانی مجرای پانکراتیک پشتی و کل مجرای پانکراتیک شکمی به وجود می‌آید (شکل ۲۰B-۱۵). بخش پروگزیمال مجرای پانکراتیک پشتی یا از بین می‌رود و یا به صورت مجرای کوچکی به نام **مجرای پانکراتیک فرعی** یا **مجرای سانتورینی** (Santurini) باقی می‌ماند. مجرای پانکراتیک اصلی همراه با مجرای صفراوی در محل **برجستگی بزرگ** (major papilla) وارد دئودنوم می‌شود. محل ورود مجرای فرعی (در صورت وجود) در محل **برجستگی کوچک** (minor papilla) قرار دارد. در حدود ۱۰ درصد از موارد، دستگاه مجرایی نمی‌تواند اتصال برقرار کند و دستگاه دوتایی اولیه به همان شکل اولیه باقی می‌ماند.

در ماه سوم زندگی جنینی، **جزایر پانکراتیک** یا **لانگرهانس** (Langerhans) از بافت پارانشیمی پانکراس به وجود می‌آید که در تمام پانکراس پراکنده می‌شوند. **ترشح انسولین** (insulin) در حدود ماه پنجم شروع می‌شود. سلول‌های ترشح کننده گلوکاگون (glucagon) و سوماتوستاتین (somatostatin) هم از سلول‌های پارانشیمی به وجود می‌آیند. مزودرم احشایی اطراف جوانه‌های پانکراتیک، بافت همبند پانکراتیک را به وجود می‌آورند.

تنظیم مولکولی تکوین پانکراس

عامل رشد فیبروبلاست ۲ (FGF2) و **اکتیوین** (ACTIVIN) [یک عضو از خانواده TGF-β] که توسط نوتوکورد و اندوتلیوم

Scanned by CamScanner

@medicaluniversity

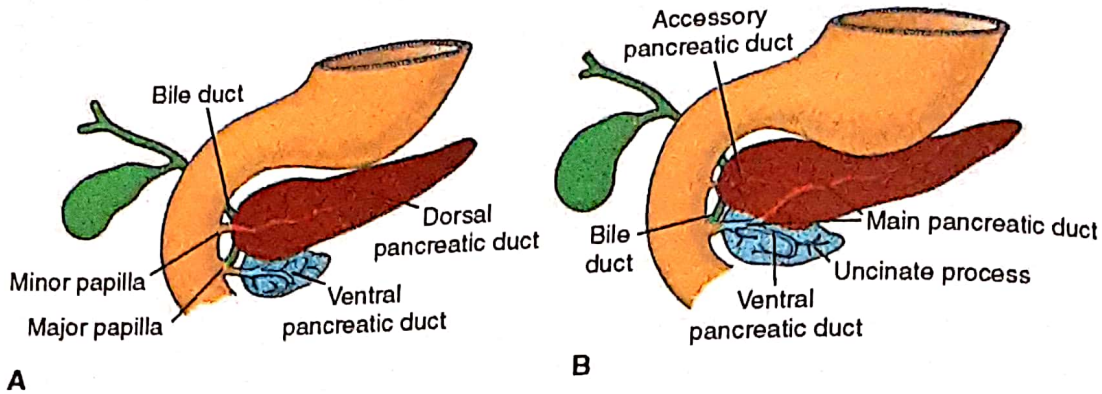

شکل ۲۰-۱۵. A. پانکراس در طی هفته ششم تکوین. جوانه پانکراتیک شکمی در ارتباط نزدیک با جوانه پانکراتیک پشتی قرار دارد. **B.** ادغام شدن مجاری پانکراتیک اصلی. مجاری پانکراتیک اصلی با مجرای صفراوی یکی شده و در محل پاپیلای ماژور (برجستگی بزرگ) به داخل دئودنوم باز می‌شود. مجرای پانکراتیک فرعی (در صورت وجود) در محل پاپیلای مینور (برجستگی کوچک) وارد دئودنوم می‌شود.

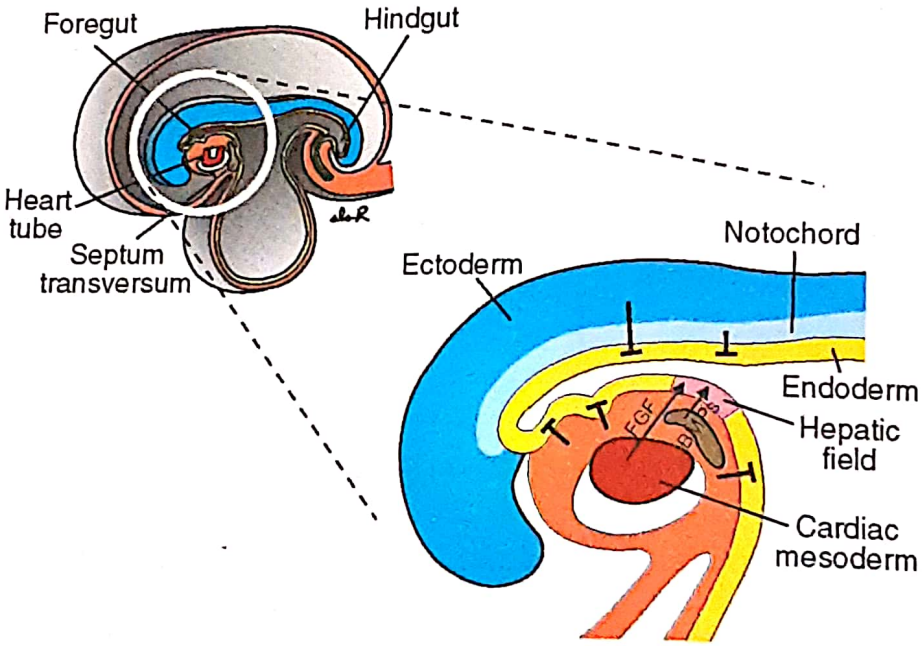

شکل ۲۱-۱۵. نمای نواحی سازنده قلب و کبد که القای تکوین کبد را نشان می‌دهد. همه اندودرم لوله گوارش پتانسیل تشکیل بافت کبد را دارند ولی این ظرفیت توسط مهارکننده‌هایی که از مزودرم اطراف، اکتودرم و نوتوکورد ترشح می‌شوند، مهار می‌گردد. تحریک تکوین کبد توسط ترشح پروتئین‌های شکل دهنده استخوان (BMPs) توسط دیواره عرضی و عامل رشد فیبروبلاستی ۲ (FGF2) توسط مزودرم قلبی ایجاد می‌شود. BMPها باعث افزایش صلاحیت پاسخ‌دهی اندودرم کبد به FGF2 می‌شود. سپس FGF2 فعالیت مهارکننده‌ها را مهار می‌کند و بدین وسیله ناحیه کبدی و آغاز تکوین کبد مشخص می‌گردد. این برهم‌کنش نشان می‌دهد که همه فرآیندهای القایی در نتیجه پیام‌های مستقیم یک مولکول القاء کننده نیستند بلکه ممکن است در اثر حذف یک پیام مهارکننده اتفاق بیفتد.

آئورت پشتی تولید می‌شوند، باعث مهار بیان ***SHH*** در بخشی از اندودرم لوله گوارش که به جوانه پانکراتیک پشتی تبدیل خواهد شد، می‌گردد. جوانه شکمی توسط مزودرم احشایی القاء می‌شود.

ژن هومئوباکس پانکراتیک و دئودنال ۱ (PANCREATIC AND DUODENAL HOMEOBOX1 [PDH] gene) در نتیجه بیان تشدید می‌گردد. اگرچه همه اثر کننده‌های

Scanned by CamScanner

@medicaluniversity

نکات بالینی

ناهنجاری‌های کبد و کیسه صفرا

تنوع در لوبوله‌شدن کبد شایع است ولی از لحاظ بالینی فاقد اهمیت می‌باشد. **مجاری کبدی فرعی و کیسه صفراوی دوتایی** (شکل ۲۲-۱۵) نیز شایع بوده و هر چند که تحت شرایط پاتولوژیکی اهمیت بالینی پیدا می‌کنند، ولی معمولاً بدون علامت هستند. در بعضی موارد مجاری که در طی تکوین خود توپر می‌شوند، نمی‌توانند دوباره مجرادار گردند (شکل ۲۲-۱۵). این نقص که **آترزی صفراوی خارج کبدی** (extrahepatic biliary atresia) نام دارد، در هر ۱۵۰۰۰ تولد زنده یک مورد دیده می‌شود. در بیماران مبتلا به آترزی صفراوی خارج کبدی، ۱۵ تا ۲۰ درصد مجاری پروگزیمال باز باقی می‌ماند. این حالت یک نقص قابل اصلاح است، ولی بقیه این بیماران معمولاً می‌میرند مگر اینکه پیوند کبد دریافت کنند. مشکل دیگر در تشکیل مجاری، در درون کبد قرار دارد و **آترزی و یا هیپوپلازی مجاری صفراوی داخل کبدی** نامیده می‌شود. این ناهنجاری نادر (یک مورد در هر ۱۰۰,۰۰۰ تولد زنده) ممکن است در اثر عفونت‌های جنینی ایجاد شود. احتمال دارد این ناهنجاری کشنده باشد ولی معمولاً سیر طولانی خوش‌خیمی را طی می‌کند.

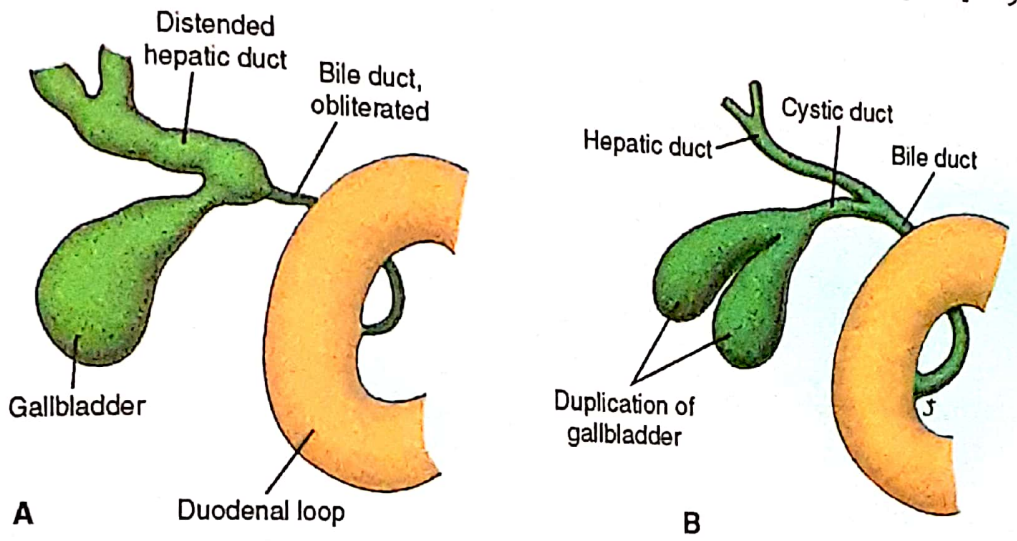

شکل ۲۲-۱۵.A. انسداد مجاری صفراوی که باعث اتساع کیسه صفرا و مجاری کبدی دیستال به محل انسداد می‌شود. **B.** مضاعف شدن (دو تا شدن) کیسه صفرا.

پایین دست تکوین پانکراس معلوم نشده است ولی به نظر می‌رسد بیان دو ژن هومئوباکس ***PAX4*** و ***PAX6*** رده سلول‌های درون‌ریز را ایجاد می‌کنند تا این سلول‌های بیان کننده هر دو ژن به سلول‌های بتا (β) **(انسولین)**، دلتا (δ) **(سوماتواستاتین)** و گاما (γ) **(پلی‌پپتید پانکراسی)** تبدیل شوند؛ البته سلول‌هایی که فقط ***PAX6*** را بیان می‌کنند به سلول‌های آلفا **(گلوکاگون)** تمایز می‌یابند.

■ میان روده

در هفته پنجم رویانی، میان روده توسط یک مزانتر کوتاه از دیواره خلفی شکم آویزان است و با کیسه زرده توسط **مجرای زرده‌ای** (vitelline duct) یا **ساقه کیسه زرده** (yolk stalk) مرتبط می‌باشد (شکل ۱-۱۵ و ۲۴-۱۵). در فرد بالغ، میان روده بلافاصله از قسمت دیستال ورودی مجرای صفراوی به داخل دئودنوم شروع می‌شود (شکل ۱۵-۱۵) و در تقاطع دو سوم پروگزیمال کولون عرضی با یک سوم دیستال آن خاتمه می‌یابد. میان روده در تمام طول خود توسط **شریان مزانتریک فوقانی** خون‌رسانی می‌شود (شکل ۲۴-۱۵).

تکوین میان روده با طویل‌شدن سریع روده و مزانتر آن که باعث تشکیل **قوس روده‌ای اولیه** می‌شود، مشخص می‌گردد (شکل‌های ۲۴-۱۵ و ۲۵-۱۵). رأس این قوس از طریق **مجرای زرده‌ای** باریک با کیسه زرده ارتباط دارد (شکل ۲۴-۱۵). بازوی سری (فوقانی) این قوس بخشی دیستال

Scanned by CamScanner

@medicaluniversity

نکات بالینی

ناهنجاری‌های پانکراس

جوانه پانکراتیک شکمی شامل دو جزء است که در حالت طبیعی به هم جوش می‌خورند و به شکلی دور دئودنوم می‌چرخند که در زیر جوانه پانکراتیک شکمی قرار بگیرند. گاهی اوقات بخش راست جوانه شکمی در طول مسیر طبیعی خود حرکت می‌کند اما بخش چپ در جهت عکس حرکت می‌کند. به این ترتیب دئودنوم توسط بافت پانکراتیک حاطه شده و یک **پانکراس حلقوی** (annular pancreas) تشکیل می‌شود (شکل ۲۳-۱۵). این ناهنجاری گاهی اوقات دئودنوم را تحت فشار قرار داده و باعث انسداد کامل آن می‌شود.

ممکن است **بافت پانکراتیک فرعی** در هر نقطه از انتهای دیستال مری تا رأس قوس روده‌ای اولیه دیده شود. اغلب این بافت عمدتاً در مخاط معده و دیورتیکول مکل دیده می‌شود و احتمال دارد در این مکان‌ها تمام خصوصیات بافت‌شناسی پانکراس دیده شود.

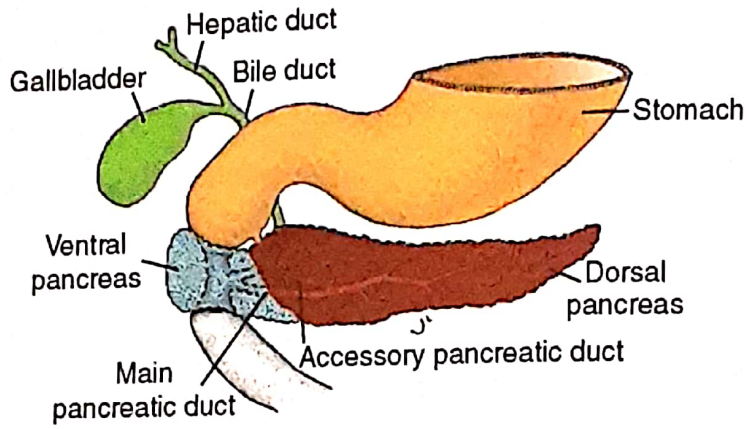

شکل ۲۳-۱۵. پانکراس حلقوی. پانکراس شکمی دو قسمت شده و یک حلقه به دور دئودنوم ایجاد می‌کند. این اتفاق گاهاً باعث تنگی (استنوزیس) دئودنوم می‌شود.

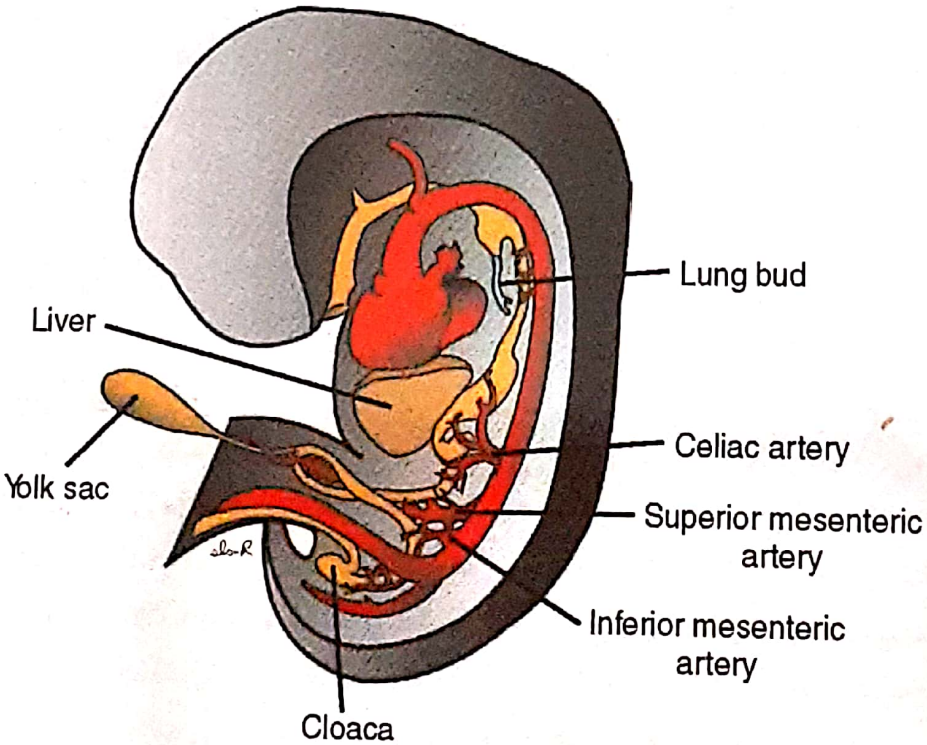

شکل ۲۴-۱۵. رویان در طول هفته ششم تکوین. خونرسانی به بخش‌های لوله گوارش و شکل‌گیری و چرخش قوس روده‌ای اولیه نشان داده شده است. شریان مزانتریک فوقانی محور این چرخش است و به میان روده خونرسانی می‌کند. شریان‌های سلیاک و مزانتریک تحتانی به ترتیب به پیشین روده و پسین روده خون‌رسانی می‌کنند.

Scanned by CamScanner

@medicaluniversity

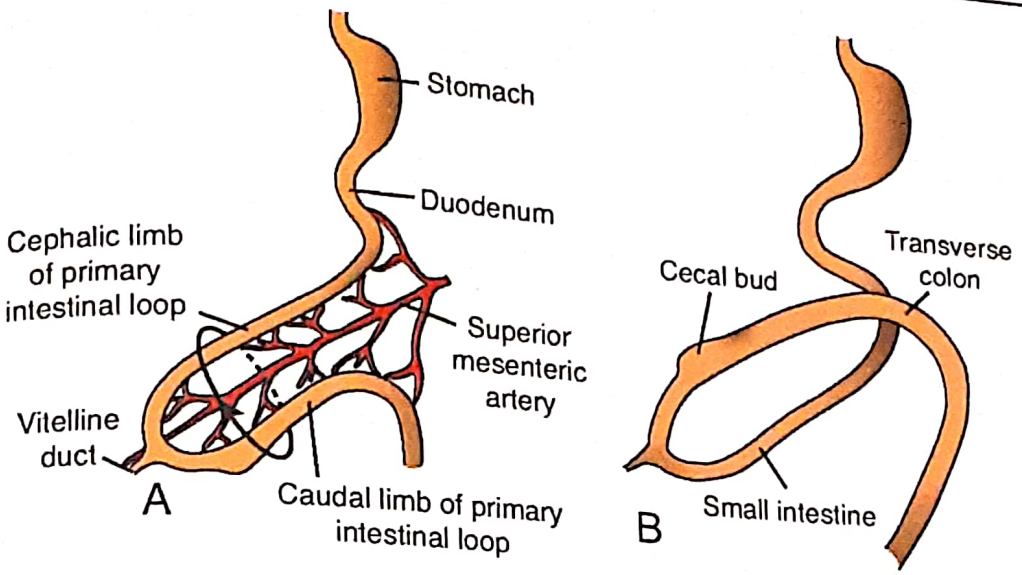

شکل ۲۵-۱۵. A. قوس روده‌ای اولیه قبل از چرخش (نمای طرفی). شریان مزانتریک فوقانی محور قوس را می‌سازد. پیکان: چرخش در خلاف جهت عقربه‌های ساعت. **B.** نمای مشابه در A که قوس روده‌ای اولیه را بعد از چرخش ۹۰ درجه در خلاف جهت عقربه‌های ساعت نشان می‌دهد. کولون عرضی از قدام دئودنوم عبور می‌کند.

دئودنوم، ژژنوم و قسمتی از ایلئوم را می‌سازد. بازوی دمی (تحتانی) قوس بخش تحتانی ایلئوم، سکوم، آپاندیس، کولون صعودی و دو سوم پروگزیمال کولون عرضی را می‌سازد.

فتق فیزیولوژیک

تکوین قوس روده‌ای اولیه با طویل شدن سریع، به ویژه بازوی سری مشخص می‌شود. در اثر رشد سریع و افزایش اندازه کبد، حفره شکم به طور موقت به قدری کوچک می‌شود که ظرفیت گنجایش همه قوس‌های روده‌ای را در خود ندارد. بنابراین این قوس‌ها در طول هفته ششم تکوین وارد حفره خارج رویانی در بند ناف می‌شوند (**فتق نافی فیزیولوژیک** [physiological umbilical herniation]) (شکل ۲۶-۱۵).

چرخش میان روده

قوس روده‌ای اولیه در هنگام رشد طولی خود، حول محوری که توسط **شریان مزانتریک فوقانی** ایجاد شده است، می‌چرخد (شکل ۲۵-۱۵). در نمای قدامی، این چرخش در حدود ۲۷۰ درجه و در خلاف جهت عقربه‌های ساعت است (شکل‌های ۲۵-۱۵ و ۲۷-۱۵). حتی در هنگام چرخش، طویل شدن قوس روده کوچک ادامه پیدا می‌کند و ژژنوم و ایلئوم چندین قوس پیچ خورده را به وجود می‌آورند (شکل ۲۶-۱۵). روده بزرگ هم به همین شکل طویل می‌شود ولی در پدیده پیچ‌خوردگی شرکت نمی‌کند. چرخش در هنگام ایجاد فتق (در حدود ۹۰ درجه) و همین طور در هنگام بازگشت قوس‌های روده‌ای به حفره شکم (۱۸۰ درجه دیگر) اتفاق می‌افتد (شکل ۲۷-۱۵).

برگشت قوس‌های بیرون زده

در طول هفته دهم، قوس‌های روده‌ای بیرون زده شروع به بازگشت به درون حفره شکم می‌کنند. با اینکه عوامل مسئول این بازگشت هنوز معلوم نیستند، ولی تصور بر این است که تحلیل رفتن کلیه مزونفریک، کاهش رشد کبد و بزرگ شدن حفره شکم باعث آن می‌شوند.

بخش پروگزیمال ژژنوم اولین قسمت راست که به حفره شکمی باز می‌گردد و در سمت چپ قرار می‌گیرد (شکل ۲۷A-۱۵). قوس‌های بعدی به تدریج در سمت راست قرار می‌گیرند. **جوانه روده کور** (cecal bud) که در حدود هفته ششم به‌شکل یک اتساع مخروطی شکل کوچک از بازوی دمی قوس روده‌ای اولیه ظاهر می‌شود، آخرین قسمت از روده است که به حفره شکم باز می‌گردد و به طور موقت در ربع فوقانی راست و بلافاصله در زیر لوب راست کبد قرار می‌گیرد (شکل

Scanned by CamScanner

@medicaluniversity

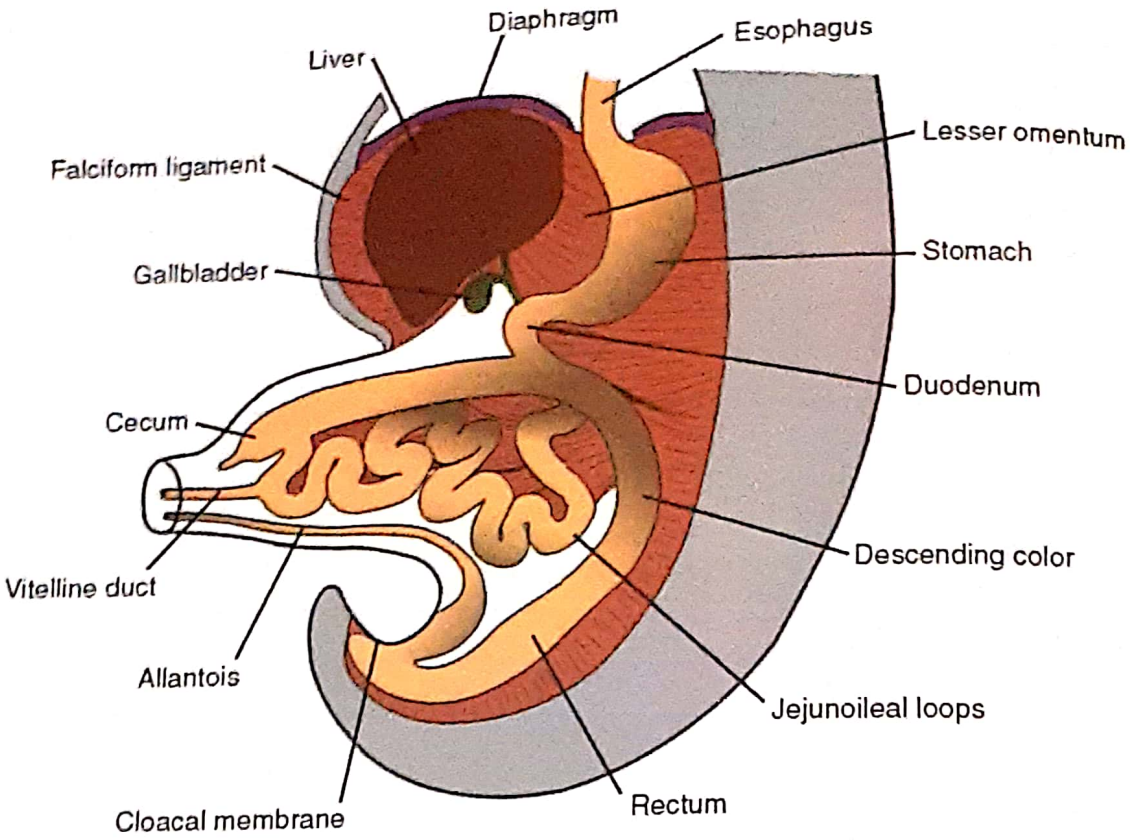

شکل ۲۶-۱۵. فتق نافی قوس‌های روده‌ای در رویان تقریباً ۸ هفته‌ای (CRL: ۳۵ میلی‌متر). پیچ خوردن قوس‌های روده کوچک و شکل‌گیری سکوم (روده کور) در حین فتق اتفاق می‌افتد. ۹۰ درجه اول چرخش در حین فتق و ۱۸۰ درجه باقی مانده حین بازگشت روده به درون حفره شکم در ماه سوم ایجاد می‌شود.

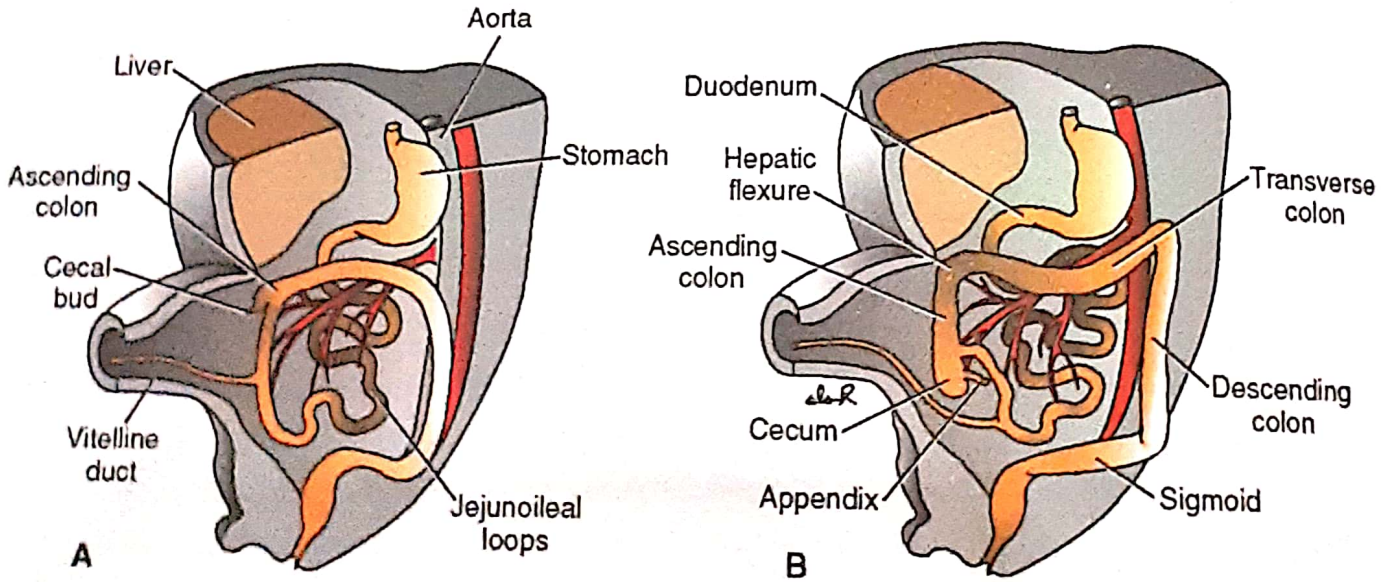

شکل ۲۷-۱۵. A. نمای قدامی قوس‌های روده‌ای بعد از ۲۷۰ درجه چرخش در خلاف جهت عقربه‌های ساعت. به پیچ‌خوردگی قوس‌های روده‌ای و موقعیت جوانه سکال در ربع فوقانی راست شکم توجه کنید. **B.** نمای مشابه در **A**، همراه با قوس‌های روده‌ای در موقعیت نهایی آنها. قرارگیری سکوم (روده کور) و آپاندیس در موقعیت دمی، آنها را در ربع تحتانی راست شکم جای می‌دهد.

Scanned by CamScanner

@medicaluniversity

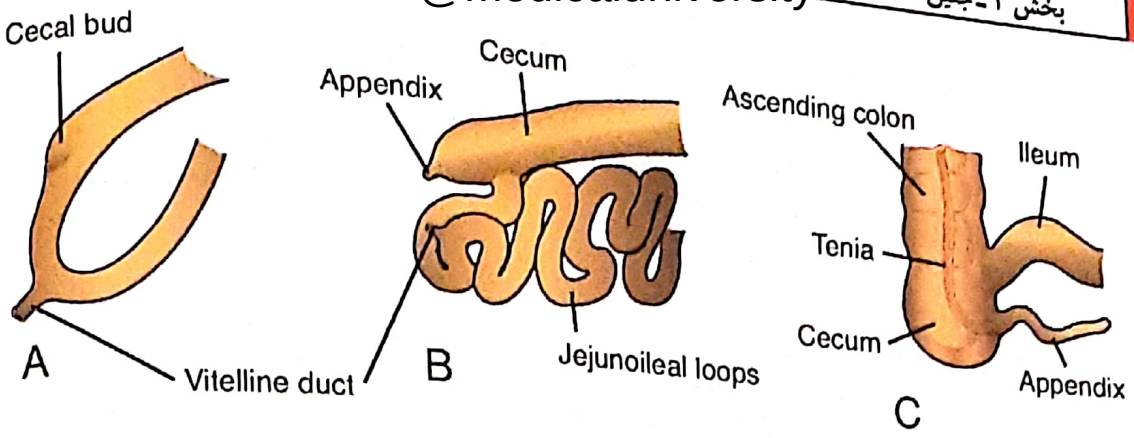

شکل ۲۸-۱۵. مراحل متوالی در تکوین سکوم و آپاندیس. **A.** هفته ۷. **B.** هفته ۸ **C.** نوزاد تازه متولد شده.

۱۵-۲۷A). این جوانه از این محل به درون حفره ایلیاک راست نزول می‌کند و **کولون صعودی** و **خم کبدی** (hepatic flexure) را در سمت راست حفره شکم قرار می‌دهد (شکل ۱۵-۲۷B). در طی این فرآیند، انتهای دیستال جوانه سکال یک دیورتیکولوم باریک به نام **آپاندیس** (appendix) می‌سازد (شکل ۱۵-۲۸).

از آنجایی که آپاندیس در حین نزول کولون شکل می‌گیرد، موقعیت نهایی آن اغلب در خلف سکوم یا کولون است. به این موقعیت‌های آپاندیس به ترتیب **رتروسکال** (retrocecal) یا **رتروکولیک** (retrocolic) گفته می‌شوند (شکل ۱۵-۲۹).

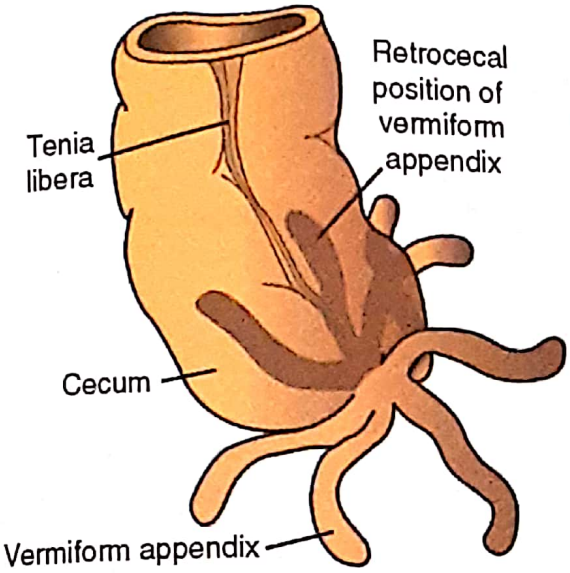

شکل ۱۵-۲۹. موقعیت‌های مختلف آپاندیس. در حدود ۵۰ درصد موارد، آپاندیس رتروسکال یا رتروکولیک است.

مزانترهای قوس‌های روده‌ای

مزانتر قوس روده‌ای اولیه، **مزانتر اصلی** (mesentery proper) نام دارد که با چرخش و پیچ خوردن روده تغییرات اساسی پیدا می‌کند. وقتی بازوی دمی قوس روده به سمت راست حفره شکم جابجا می‌شود، مزانتر پشتی حول مبدأ **شریان مزانتریک فوقانی** می‌پیچد (شکل ۱۵-۲۴). بعداً وقتی بخش‌های صعودی و نزولی کولون در موقعیت نهایی خود قرار می‌گیرند، مزانترهای آنها به صفاق جدار خلفی شکم فشرده می‌شود (شکل ۱۵-۳۰). بعد از یکی شدن این لایه‌ها، کولون صعودی و نزولی به طور دائمی در موقعیت خلف صفاقی قرار می‌گیرند. با این حال آپاندیس، انتهای تحتانی سکوم و کولون سیگموئید، مزانترهای آزاد خود را خواهند داشت (شکل ۱۵-۳۰B).

سرنوشت مزوکولون عرضی متفاوت است و با جدار خلفی چادرینه بزرگ ادغام می‌شود (شکل ۱۵-۳۰)، اما قابلیت حرکت خود را حفظ می‌کند. خط اتصال آن در نهایت از خم کبدی کولون صعودی تا خم طحالی کولون نزولی کشیده می‌شود (شکل ۱۵-۳۰B).

مزانتر قوس‌های ژژنوایلئال در ابتدا با مزانتر کولون صعودی در یک امتداد است (شکل ۱۵-۳۰A). وقتی مزانتر مزوکولون صعودی با جدار خلفی شکم ادغام می‌شود، مزانتر قوس‌های ژژنوایلئال یک خط اتصال جدید می‌سازد که از ناحیه‌ای که دئودنوم داخل صفاقی می‌شود تا تقاطع ایلئوسکال ادامه دارد (شکل ۱۵-۳۰B).

Scanned by CamScanner

@medicaluniversity

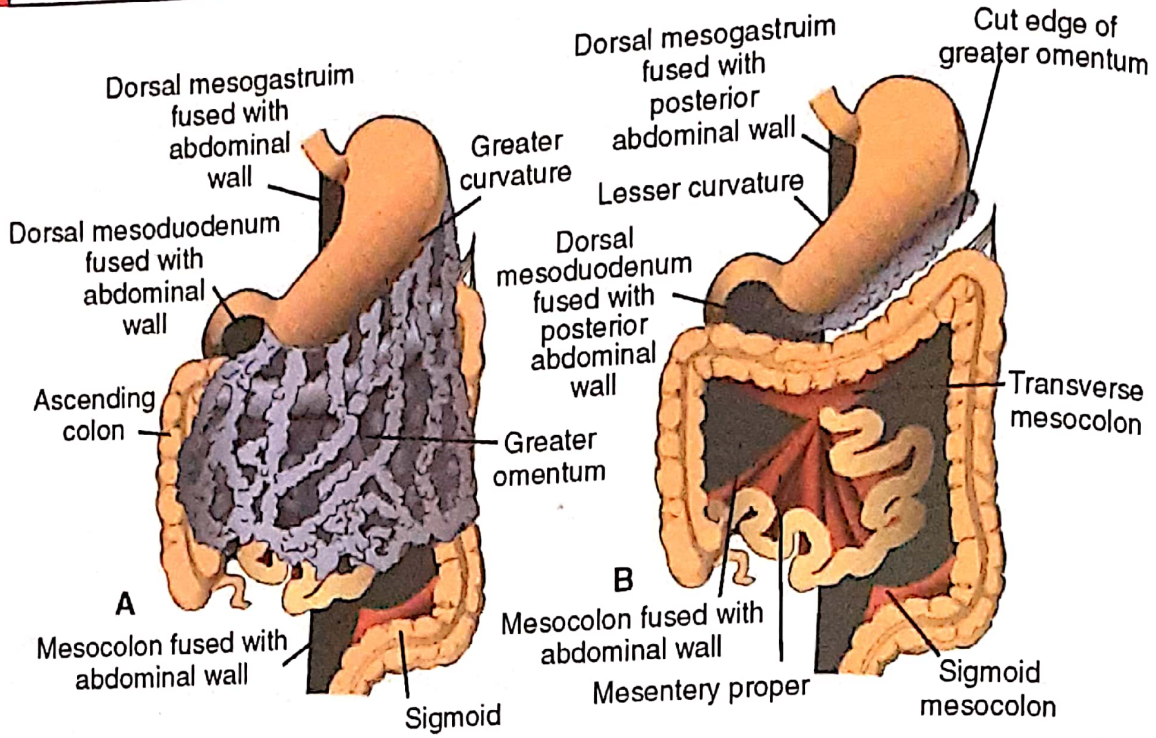

شکل ۳۰-۱۵. نمای فرونتال قوس‌های روده همراه با چادرینه بزرگ **(A)** و بعد از برداشتن آن **(B)**. ناحیهٔ خاکستری: بخش‌هایی از مزانتر پشتی که با جدار خلفی شکم ادغام می‌شود. به خط اتصال مزانتر اصلی توجه کنید.

نکات بالینی

ناهنجاری‌های مزانترها

به طور طبیعی (مزانتر) کولون صعودی به جز دمی‌ترین قسمت آن (حدود ۱ اینچ)، با جدار خلفی شکم ادغام شده و سطح قدامی و طرفین آن با صفاق پوشیده می‌شود. بخشی از مزوکولون باقی می‌ماند و باعث ایجاد **سکوم متحرک** (mobile cecum) می‌شود. در بدترین حالت مزانتر کولون صعودی با جدار خلفی بدن یکی نمی‌شود. چنین مزانتر بلندی منجر به حرکات غیرطبیعی و حتی **ولولوس** (volvulus) سکوم و کولون می‌گردد. به طور مشابه، ادغام ناقص مزانتر با جدار خلفی بدن باعث ایجاد بن‌بست رتروکولیک در پشت مزوکولون صعودی می‌شود. **فتق رتروکولیک** (retrocolic hernia) گیر افتادن بخش‌هایی از روده کوچک پشت مزوکولون است.

نواقص جدار بدن

امفالوسل (omphalocele) (شکل ۳۱A,B-۱۵) فتق احشاء شکم از طریق یک حلقه نافی بزرگ شده است. احشا می‌تواند شامل کبد، روده‌های کوچک و بزرگ، معده، طحال یا کیسه صفرا باشند که با آمنیون پوشیده شده‌اند. مبدأ این نقص ناشی از عدم بازگشت روده‌ها پس از فتق فیزیولوژیک به حفره بدن در طی هفته‌های ۶ الی ۱۰ است. با کمک روش اولتراسوند می‌توان این نقص را در داخل رحم در مراحل پایانی بارداری تشخیص داد (شکل ۳۱D-۱۵). امفالوسل در ۲/۵ مورد در هر ۱۰ هزار تولد اتفاق می‌افتد و با افزایش میزان مرگ و میر (۲۵ درصد) و ناهنجاری‌های شدید مثل ناهنجاری‌های قلبی (۵۰ درصد) و نواقص لوله عصبی (۴۰ درصد) همراه است. حدود ۱۵ درصد از نوزادان زنده متولد شده با امفالوسل، مبتلا به ناهنجاری‌های کروموزومی هستند.

گاستروشیزی (gastroschisis) (شکل ۳۱C-۱۵) اصطلاحی است که برای بیرون زدن مستقیم محتویات شکم از جدار بدن به درون حفره آمنیون به کار می‌رود. این حالت معمولاً در سمت راست ناف ایجاد می‌شود و بیشتر به دلیل نقص در بسته‌شدن غیرطبیعی جدار بدن در اطراف ساقه اتصال دهنده (فصل ۷ را ببینید) ایجاد می‌شود. احشاء با صفاق یا آمنیون پوشیده نشده‌اند و روده‌ها در اثر قرار

Scanned by CamScanner

@medicaluniversity

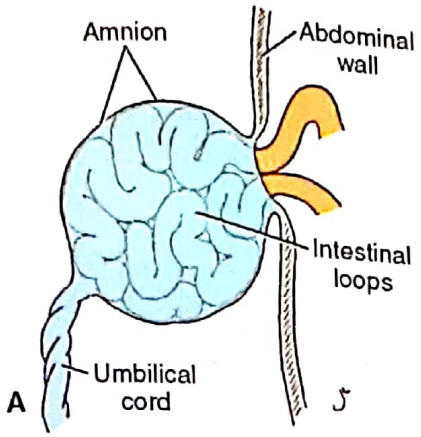

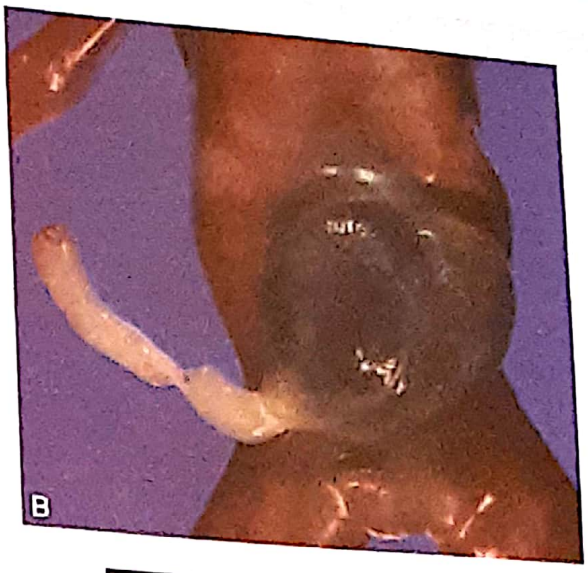

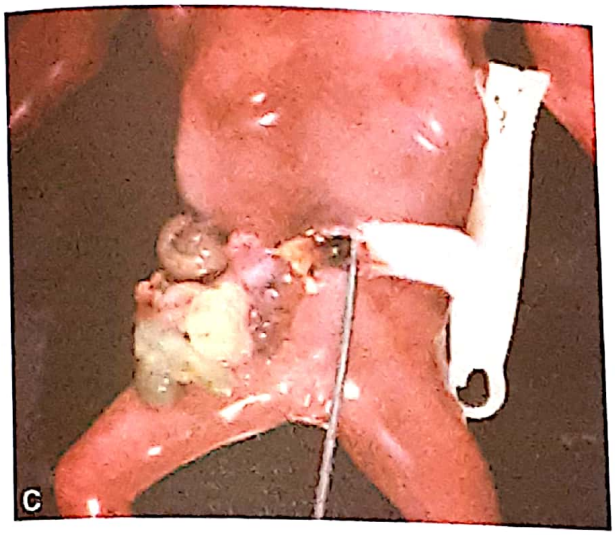

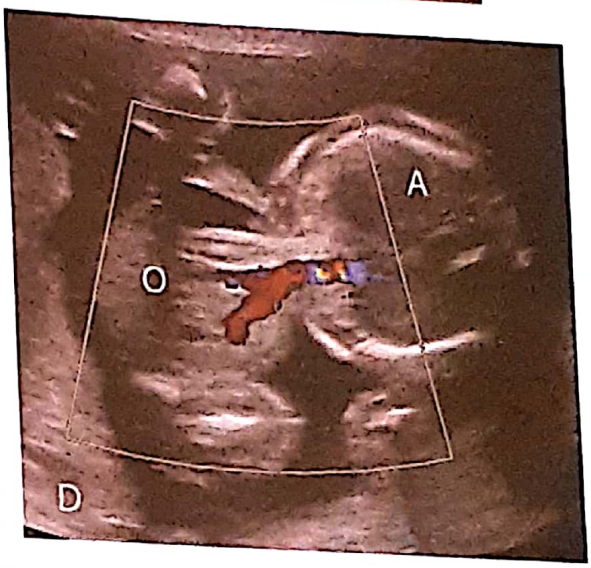

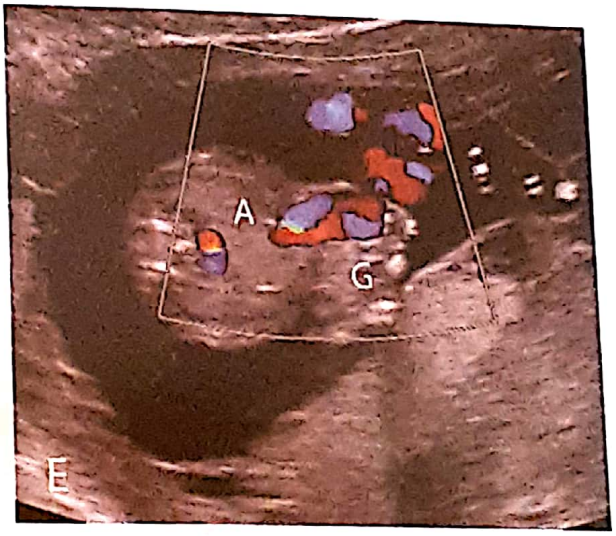

شکل ۳۱-۱۵. A. امفالوسل نقص قوس‌های روده‌ای در بازگشت به حفره بدن بعد از فتق فیزیولوژیک است. قوس‌های بیرون زده با آمنیون پوشیده شده‌اند. **B.** امفالوسل در نوزاد. **C.** نوزاد مبتلا به گاستروشیزی. قوس‌های روده از طریق نقص در جدار شکمی بدن بیرون می‌زنند و با آمنیون پوشیده نشده‌اند (فصل ۷ را ببینید). **D.** اولتراسوند در هفته ۲۲ از یک جنین مبتلا به امفالوسل (O) که از جدار شکمی بدن (A) بیرون زده است. ظاهر کروی این نقص به دلیل پوشیده شدن قوس‌های روده‌ای توسط آمنیون (که آنها را در جای خود نگه داشته است) می‌باشد. **E.** اولتراسوند در هفته ۱۶ از یک جنین مبتلا به گاستروشیزی (G). قوس‌های روده از طریق جدار شکمی (A) بیرون زده و توسط آمنیون پوشیده نشده‌اند. بنابراین یک نمای بسیاری ناموزون پیدا می‌کنند. در D و E، رنگ‌های قرمز و آبی جریان خون را در گردش خون نافی نشان می‌دهند.

Scanned by CamScanner

@medicaluniversity

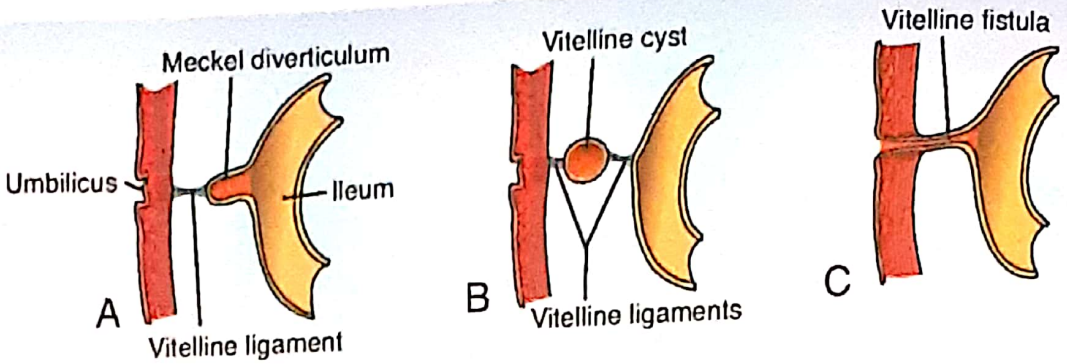

شکل ۳۲-۱۵. بقایای مجرای زرده‌ای. **A.** دیورتیکول مکل یا ایلئال همراه با طناب لیفی (رباط زرده‌ای). **B.** کیست زرده‌ای که توسط رباط‌های زرده‌ای به ناف و جدار ایلئوم متصل شده است. **C.** فیستول زرده‌ای که لومن ایلئوم را به ناف متصل کرده است.

گرفتن در معرض مایع آمنیون تخریب می‌شوند. همانند امفالوسل، گاستروشیزی نیز در دوران بارداری توسط اولتراسوند تشخیص داده می‌شود (شکل ۳۱E-۱۵). گاستروشیزی با شیوع ۱ مورد در ۱۰ هزار تولد اتفاق می‌افتد و به تدریج در حال افزایش است، به خصوص در بین زنان جوان (کمتر از ۲۰ سال). دلیل این افزایش و علت اینکه چرا این اختلال عمدتاً در نوزادان زنان جوان بیشتر دیده می‌شود، ناشناخته است. برخلاف امفالوسل، گاستروشیزی با ناهنجاری‌های کروموزومی یا سایر نواقص شدید همراه نیست و به همین دلیل شانس زنده ماندن نوزاد در این اختلال بالا است. وولولوس (چرخش روده) خونرسانی را مختل و باعث مرگ نواحی وسیعی از روده شده و منجر به مرگ جنین می‌شود.

ناهنجاری‌های مجرای زرده‌ای

در ۲ الی ۴ درصد افراد بخش کوچکی از **مجرای زرده‌ای** باقی‌مانده و یک جوانه از ایلئوم تحت عنوان **دیورتیکولوم مکل** (Meckel's diverticulum) یا **دیورتیکول ایلئال** (ileal diverticulum) را می‌سازد (شکل ۳۲A-۱۵). در افراد بالغ، این دیورتیکول حدود ۴۰ الی ۶۰ سانتی‌متر از دریچه ایلئوسکال فاصله داشته و بر روی کنار آنتی‌مزانتریک ایلئوم قرار دارد و معمولاً هیچ علایمی ایجاد نمی‌کند. با وجود این در صورت وجود بافت هتروتوپیک پانکراس یا مخاط معده در دیورتیکولوم ایلئال زخم، خونریزی و یا حتی سوراخ‌شدگی ایجاد می‌شود. گاهی اوقات، هر دو انتهای مجرای زرده‌ای به طناب‌های لیفی تبدیل شده و بخش میانی یک کیست بزرگ به نام **انتروسیستوما** (enterocystoma) یا **کیست زرده‌ای** (vitelline cyst) می‌سازد (شکل ۳۲B-۱۵). از آنجایی که طناب‌های لیفی از حفره صفاقی عبور می‌کنند، ممکن است قوس‌های روده‌ای حول آنها پیچ بخورند و دچار انسداد شوند که این امر نیز منجر به احتقان یا وولولوس می‌شود. در یک نوع دیگر، مجرای زرده‌ای به طور کامل باز باقی می‌ماند و ارتباط مستقیمی بین ناف و روده‌ها ایجاد می‌کند. این ناهنجاری تحت عنوان **فیستول نافی** (umbilical fistula) یا **فیستول زرده‌ای** (vitelline fistula) شناخته می‌شود (شکل ۳۲C-۱۵). بنابراین ممکن است تخلیه مدفوع در ناف صورت گیرد.

نواقص چرخش روده

چرخش غیرطبیعی قوس روده‌ای می‌تواند منجر به پیچ‌خوردگی روده (**ولولوس** [volvulus]) و اختلال در خونرسانی شود. به طور طبیعی قوس روده‌ای اولیه ۲۷۰ درجه در خلاف جهت عقربه‌های ساعت می‌چرخد. با این وجود گاهی اوقات تنها ۹۰ درجه چرخش اتفاق می‌افتد، که در این حالت کولون و سکوم اولین بخش‌هایی از روده هستند که از طناب نافی به درون برمی‌گردند و در سمت چپ حفره شکم جای می‌گیرند (شکل ۳۳A-۱۵). سپس قوس‌های بعدی بازگشتی بیشتر به سمت راست می‌روند و **کولون سمت چپ** (left-sided colon) را می‌سازند.

چرخش معکوس قوس ـ روده‌ای وقتی اتفاق می‌افتد که قوس روده‌ای اولیه ۹۰ درجه در جهت عقربه‌های ساعت بچرخد. در این ناهنجاری، کولون عرضی از پشت دئودنوم عبور می‌کند (شکل ۳۳B-۱۵) و پشت شریان مزانتریک فوقانی قرار می‌گیرد.

Scanned by CamScanner

@medicaluniversity

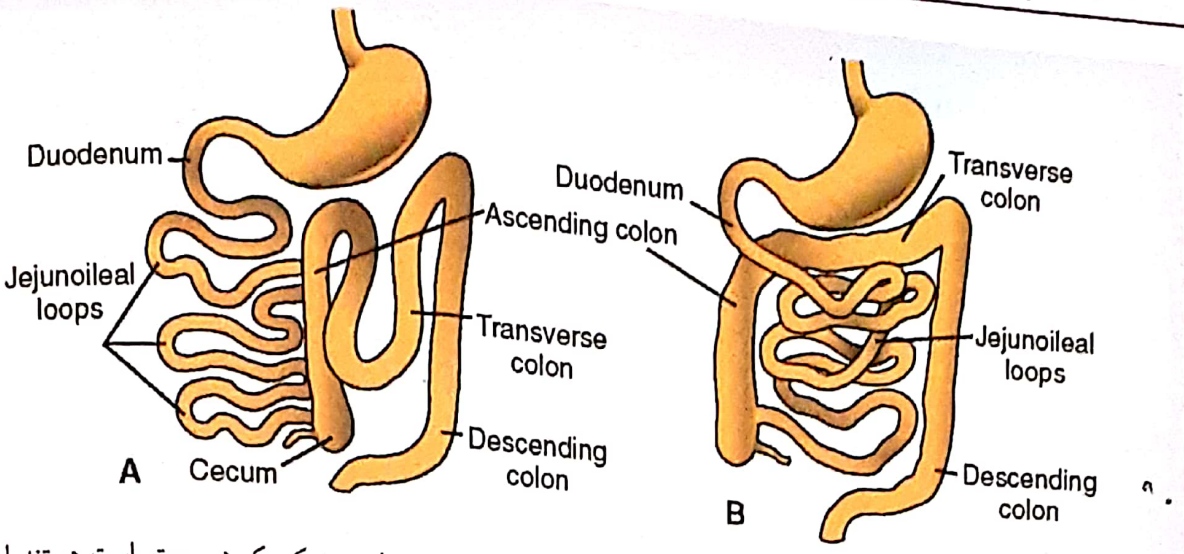

شکل ۳۳-۱۵. A. چرخش غیرطبیعی قوس روده‌ای اولیه. کولون در سمت چپ شکم قوس‌های روده کوچک در سمت راست هستند. ایلئوم از سمت راست وارد سکوم می‌شود. B. قوس روده‌ای اولیه ۹۰ درجه در جهت عقربه‌های ساعت می‌چرخد (چرخش معکوس). کولون عرضی از پشت دئودنوم عبور می‌کند.

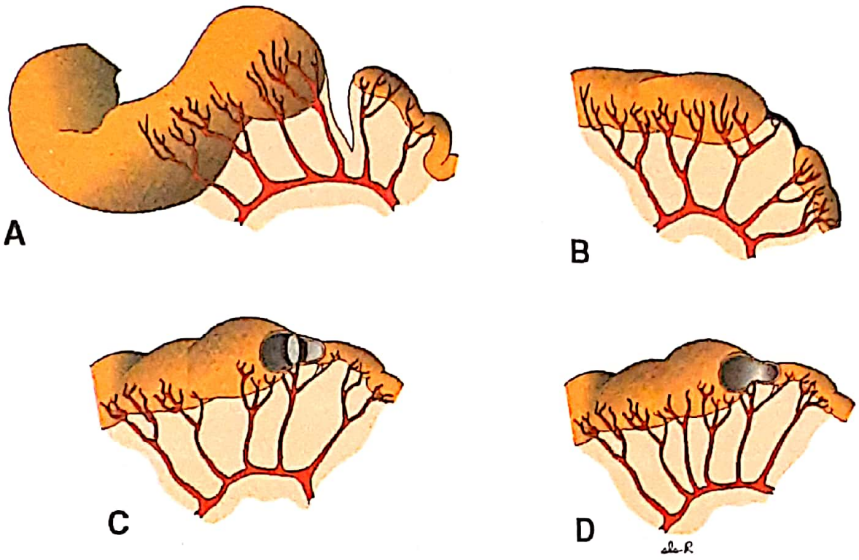

شکل ۳۴-۱۵. شایع‌ترین آترزی‌ها و تنگی‌های (استنوزیس‌های) روده. (A) این مورد شایع‌ترین حالت بوده و در ۵۰ درصد موارد اتفاق می‌افتد. حالت (B) و (C) در ۲۰ درصد موارد و حالت (D) در ۵ درصد موارد رخ می‌دهد. ممکن است این نقایص در اثر مشکل در بیان *HOX* و *FGFs* و گیرنده‌های ویژه FGF در طی تمایز لوله گوارش و یا در اثر حوادث عروقی ایجاد شوند. آنهایی که در بخش فوقانی دئودنوم هستند ممکن است در اثر نقص در کانالیزه شدن مجدد به وجود آیند. آترزی‌ها (A-C) در ۹۵ درصد موارد و استنوزیس (D) فقط در ۵ درصد موارد اتفاق می‌افتد.

مضاعف (دوتا) شدن (duplication) **قوس‌های روده‌ای و کیست‌ها** می‌توانند در هر جایی از روده اتفاق بیفتند، ولی اغلب در ناحیه‌ای از ایلئوم، جایی که از یک قطعه طویل تا یک دیورتیکول کوچک تغییر می‌کنند، دیده می‌شوند. علایم معمولاً در اوایل زندگی ایجاد می‌شود و در ۳۳ درصد موارد همراه با سایر نواقص مثل آترزی روده‌ای، مقعد سوراخ نشده، گاستروشیزی و امفالوسل است. مبدأ علت این اختلالات ناشناخته است، با این حال ممکن است از تکثیر غیرطبیعی پارانشیم روده ایجاد شوند.

آترزی واستنوزیس روده

آترزی‌ها و استنوزیس‌ها (تنگی‌ها) ممکن است در هر جایی از روده اتفاق بیفتند. اغلب در دئودنوم و کمتر از همه در کولون و به میزان برابر در ژژنوم و ایلئوم (۱ مورد در هر

Scanned by CamScanner

@medicaluniversity



شکل ۳۵-۱۵. آترزی پوست سیبی که در ژژنوم اتفاق میافتد و ۱۰ درصد آترزی‌های روده را تشکیل می‌دهند. بخش درگیر روده، دور بقایای مزانتر پیچ می‌خورد.

۱۵۰۰ تولد) ایجاد می‌شوند. آترزی‌ها در بخش فوقانی دئودنوم احتمالاً به دلیل نقص در مجرادار شدن دوباره ایجاد می‌شود (شکل ۱۸-۱۵). ولی از بخش دیستال دئودنوم به سمت پایین‌تر، استنوزیس‌ها و آترزی‌ها بیشتر در اثر **حوادث عروقی** (vascular accidents) به وجود می‌آیند. این حوادث منجر به کاهش جریان خون و نکروز بافت و بالتبع ایجاد ضایعه می‌شود. ممکن است حوادث عروقی در اثر بد چرخیدن، ولولوس، گاستروشیزی، امفالوسل و سایر عوامل به وجود آیند. با این حال شواهد جدید نشان می‌دهند که اختلالات تمایز لوله گوارش می‌تواند باعث ایجاد این نقایص شوند. اختلال در بیان ژن‌های *HOX* و ژن‌ها و گیرنده‌های خانواده *FGF*، آترزی لوله گوارش را به وجود می‌آورند. در ۵۰ درصد موارد یک ناحیه از روده از بین می‌رود و در ۲۰ درصد موارد یک طناب لیفی باقی می‌ماند (شکل ۱۵-۳۴A,B). در ۲۰ درصد موارد دیگر یک تنگ‌شدگی وجود دارد و یک دیافراگم نازک قطعات بزرگ‌تر و کوچک‌تر روده را از هم جدا می‌کند (شکل ۱۵-۳۴C). تنگی‌ها (استنوزیس‌ها) و آترزی‌های متعدد در ۱۰ درصد باقی مانده این نواقص (با شیوع ۵ درصد برای هر کدام از آنها) دیده می‌شود (شکل ۱۵-۳۴D). **آترزی پوست سیبی** (apple peel atresia) ۱۰ درصد آترزی‌ها را تشکیل می‌دهد. این آترزی در بخش پروگزیمال ژژنوم دیده می‌شود که در آن روده کوتاه شده و بخش دیستال به ضایعه دور بقایای مزانتر می‌پیچد (شکل ۱۵-۳۵). اثرات آترزی‌ها بر روی نوزادان به وسعتی از روده که آسیب دیده و محل آن بستگی دارد. کودکان مبتلا به این ناهنجاری، در هنگام تولد وزن کمی دارند و مبتلا به ناهنجاری‌های دیگری نیز می‌باشند.

■ پسین روده

پسین روده به یک‌سوم دیستال کولون عرضی، کولون نزولی، سیگموئید، رکتوم (راست روده) و بخش فوقانی مجرای مقعدی تبدیل می‌شود. اندودرم پسین روده پوشش داخلی مثانه و پیشابراه را نیز تشکیل می‌دهد (فصل ۱۶ را ببینید).

بخش انتهایی پسین روده وارد ناحیه خلفی کلوآک یا **مجرای مقدی ـ راست روده‌ای اولیه** (primitive anorectal canal) و آلانتوئیس وارد بخش قدامی یا **سینوس ادراری ـ تناسلی اولیه** (primitive urogenital sinus) می‌شود (شکل ۱۵-۳۶A). خود کلوآک یک حفره پوشیده از اندودرم است که در سر حد قدامی (شکمی) توسط اکتودرم سطحی پوشیده شده است. این مرز بین اندودرم و اکتودرم **غشای کلوآک** (cloacal membrane) را تشکیل می‌دهد (شکل ۱۵-۳۶). لایه‌ای از مزودرم به نام دیوارهٔ **ادراری ـ راست روده‌ای** (urorectal septum)، ناحیه بین آلانتوئیس و پسین روده را از هم جدا می‌کند. این دیواره از مزودرم گوه‌ای شکل بین آلانتوئیس و پسین روده پدید می‌آید (شکل ۱۵-۳۶). همچنان که رویان رشد می‌کند و خمیدگی دمی آن بیشتر می‌شود، نوک دیواره اوروركتال (ادراری ـ راست روده‌ای) به غشای کلوآکی نزدیک می‌شود (شکل ۱۵-۳۶B,C). در انتهای هفته هفتم، غشای کلوآک پاره شده و سوراخ مقعدی برای پسین روده و یک سوراخ قدامی برای سینوس ادراری ـ تناسلی ایجاد می‌گردد. در بین این دو، نوک دیواره اوروركتال، **جسم پرینه‌ای**

Scanned by CamScanner

@medicaluniversity

نکات بالینی

ناهنجاری‌های پسین روده

فیستول‌های راست روده‌ای ـ پیشابراهی (rectourethral) و **راست روده‌ای ـ واژنی** (rectovaginal) در یک مورد از هر ۵۰۰۰ تولد زنده دیده می‌شوند و در نتیجه تشکیل غیرطبیعی کلوآک و/یا دیواره اوروركتال رخ می‌دهند. به طور مثال، اگر کلوآک خیلی کوچک باشد یا دیواره اوروركتال به اندازه کافی در جهت دمی کشیده نشود، سوراخ پسین روده به سمت قدام جابه‌جا شده و به پیشابراه یا واژن ختم می‌شود (شکل ۳۷A,B-۱۵). شدت ناهنجاری **فیستول‌ها و آترزی‌های راست روده‌ای ـ مقعدی** (rectoanal) متنوع است و ممکن است به صورت یک لوله باریک یا بقایای لیفی متصل به سطح پرینه باشد (شکل ۳۷C-۱۵). این نقایص احتمالاً ناشی از اختلال در بیان ژن‌ها در هنگام پیام‌رسانی اپی‌تلیال ـ مزانشیمال هستند. **مقعد سوراخ نشده** (imperforate anus) زمانی اتفاق می‌افتد که غشای مقعدی پاره نشود (شکل ۳۷D-۱۵).

مگاکولون مادرزادی (congenital megacolon) به علت نبود گانگلیون‌های (عقده‌های) پاراسمپاتیک در جدار روده ایجاد می‌شود [**مگاکولون آگانگلیونیک** (aganglionic megacolon) یا **بیماری هیرشپرونگ** (Hirschprung disease)]. این گانگلیون‌ها از سلول‌های ستیغ عصبی که از چین‌های عصبی به جدار روده مهاجرت می‌کنند، ایجاد می‌شوند. جهش‌ها در ژن *RET* که گیرنده تیروزین کیناز بوده و در مهاجرت سلول‌های ستیغ عصبی مؤثر هستند (فصل ۱۸ را ببینید)، می‌تواند مگاکولون مادرزادی ایجاد کند. در بیشتر موارد محل درگیری رکتوم (راست روده) است و در ۸۰ درصد موارد ضایعه تا وسط سیگموئید پیش می‌رود. فقط در ۱۰ تا ۲۰ درصد موارد بخش‌هایی از کولون عرضی و کولون راست (صعودی) درگیر می‌شوند و در ۳ درصد موارد کل کولون مبتلا است.

(perineal body) را می‌سازد (شکل ۳۶C-۱۵). بخش فوقانی (دو سوم فوقانی) مجرای مقعدی از اندودرم پسین روده و بخش تحتانی (یک سوم تحتانی) آن از اکتودرم اطراف **پروکتودئوم** (proctodeum) مشتق می‌شود (شکل ۳۶B,C-۱۵). اکتودرم ناحیه پروکتودئوم بر روی سطح بخشی از کلوآک، تکثیر یافته و به داخل اینواژینه می‌شود تا **گودی مقعدی** (anal pit) را به وجود آورد (شکل ۳۷D-۱۵). با تحلیل **غشای کلوآک** (که اکنون **غشای مقعدی** [anal membrane] نامیده می‌شود) پیوستگی بخش‌های فوقانی و تحتانی کانال مقعدی برقرار می‌شود. از آنجایی که بخش دمی مجرای مقعدی از اکتودرم منشأ می‌گیرد، توسط **شریان‌های رکتال تحتانی** که شاخه‌هایی از **شریان‌های پودندال داخلی** هستند، خونرسانی می‌شود. اما بخش فوقانی مجرای مقعدی از اندودرم منشأ گرفته و توسط **شریان رکتال فوقانی** که امتداد **شریان مزانتریک تحتانی** (شریان پسین روده) است، خونرسانی می‌شود. اتصال بین نواحی اندودرمی و اکتودرمی مجرای مقعدی توسط **خط شانه‌ای** (pectinate line) مشخص می‌شود. این خط بلافاصله در زیر ستون‌های مقعدی (anal columns) قرار گرفته است. در این خط، اپی‌تلیوم از نوع استوانه‌ای به نوع سنگفرشی مطبق تبدیل می‌شود.

خلاصه

اپی‌تلیوم دستگاه گوارش و **پارانشیم** ضمائم آن از اندودرم و بافت همبند و اجزاء عضلانی و صفاقی آن از مزودرم منشأ می‌گیرند. نواحی مختلف لوله گوارش مثل مری، معده، دئودنوم و غیره توسط شیب غلظت RA اختصاصی می‌شوند. این شیب غلظتی باعث بیان عامل رونویسی خاص هر ناحیه می‌شود (شکل ۲A-۱۵). همچنین تمایز لوله گوارش و ضمائم آن به برهم‌کنش متقابل بین اندودرم لوله گوارش (اپی‌تلیوم) و مزودرم اطراف آن بستگی دارد (یک برهمکنش اپی‌تلیال ـ مزانشیمال). **ژن‌های** *HOX* مزودرم که توسط SHH ترشح شده از اندودرم لوله گوارش القا می‌شوند، در تنظیم سازمان‌دهی سری ـ دمی لوله گوارش و مشتقات آن نقش دارند. دستگاه گوارش از غشای دهانی ـ حلقی تا غشای کلوآک کشیده شده (شکل ۵-۱۵) و به بخش‌های روده حلقی، پیشین روده، میان روده و پسین روده تقسیم می‌شود. روده حلقی به حلق و غدد مربوطه تبدیل می‌شود (فصل ۱۷ را ببینید).

پیشین روده به مری، نای و جوانه‌های ریوی، معده و بخش فوقانی دئودنوم تا محل ورود مجرای صفراوی تبدیل می‌شود. علاوه بر این کبد، پانکراس و دستگاه صفراوی نیز به شکل بیرون‌زدگی‌هایی از اپی‌تلیوم اندودرمی بخش فوقانی دئودنوم ایجاد می‌شوند (شکل ۱۵-۱۵). از آنجایی که بخش

Scanned by CamScanner

@medicaluniversity

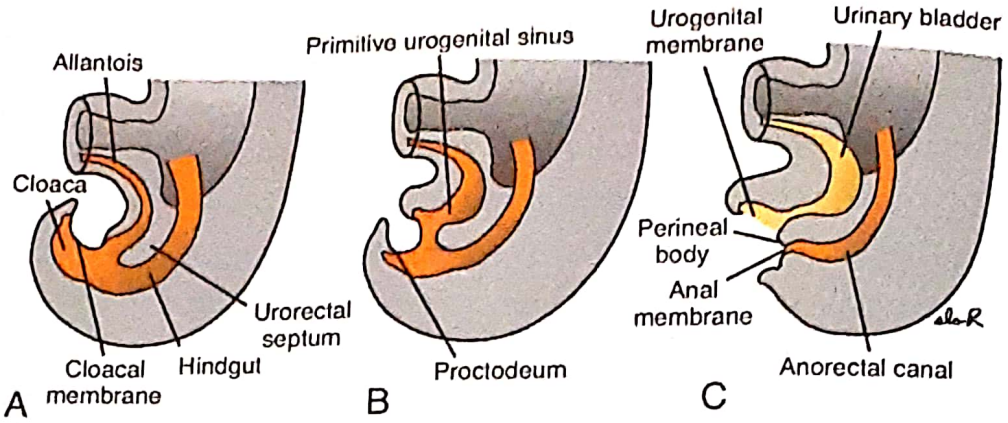

شکل ۳۶-۱۵. ناحیهٔ کلوآک رویان در مراحل مختلف تکوین. **A.** پسین روده وارد بخش خلفی کلوآک می‌شود که مجرای آنورکتال (مقعدی ـ راست روده‌ای) آینده خواهد بود. آلانتوئیس وارد بخش قدامی کلوآک می‌شود که سینوس ادراری ـ تناسلی آینده خواهد بود. دیواره اوروركتال یک مزودرم گوه‌ای شکل در بین آلانتوئیس و پسین روده است. غشای کلوآک که مرز قدامی کلوآک را تشکیل می‌دهد از اکتودرم و اندودرم ساخته شده است. **B.** با ادامه خمیدگی دمی رویان، دیواره اوروركتال به غشای کلوآک نزدیک می‌شود. **C.** طویل شدن تکمه تناسلی، بخش ادراری ـ تناسلی کلوآک را به سمت جلو می‌راند. پاره‌شدن غشای کلوآک سوراخی برای پسین روده و سینوس ادراری ـ تناسلی ایجاد می‌کند. نوک دیواره اوروركتال، جسم پرینه‌ای را می‌سازد.

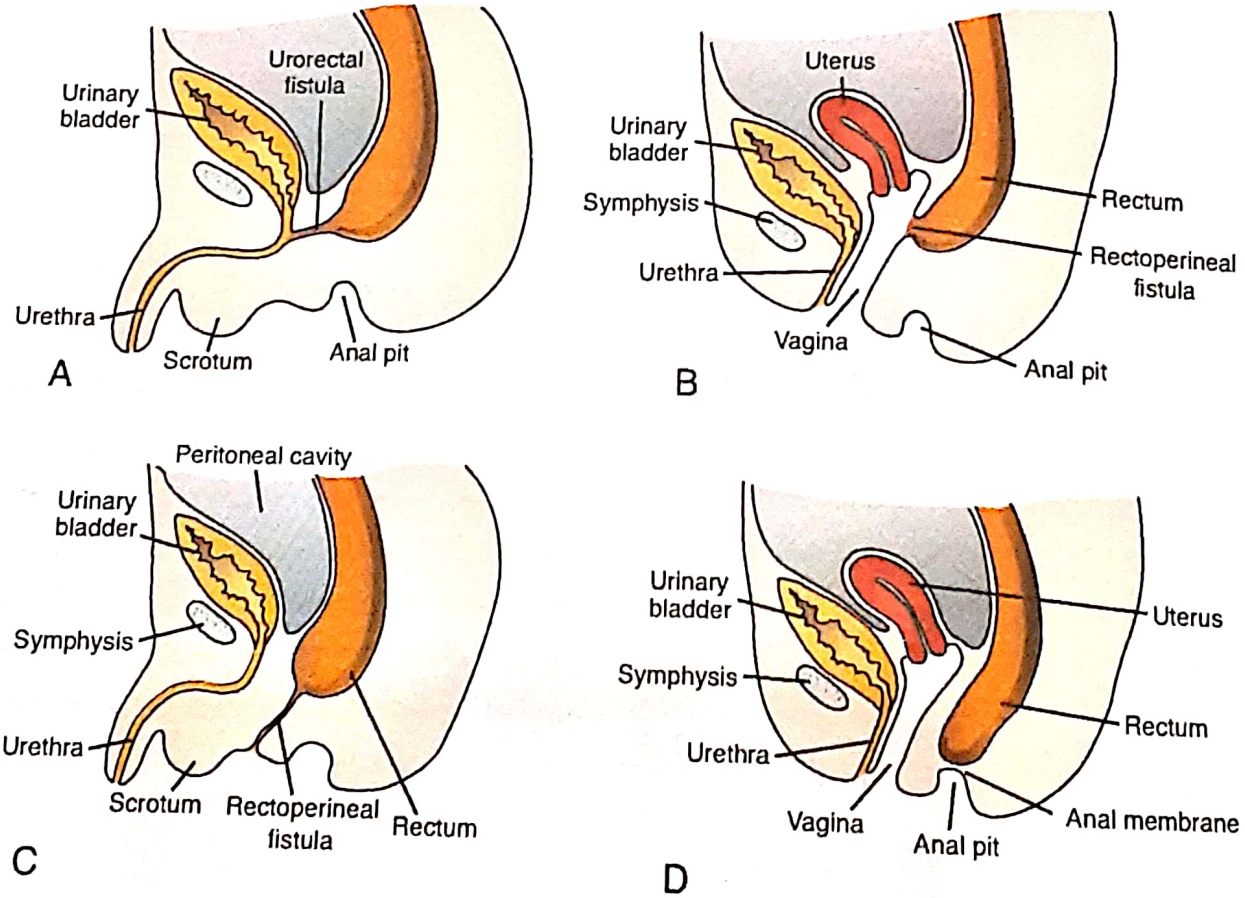

شکل ۳۷-۱۵. فیستول‌های اوروركتال **(A)** و رکتوواژینال **(B)** که در اثر جدا نشدن کامل پسین روده از سینوس ادراری ـ تناسلی توسط دیواره اوروركتال ایجاد می‌شوند. این نقایص همچنین زمانی که کلوآک خیلی کوچک باشد، ایجاد شده و باعث به جلو رانده‌شدن سوراخ پسین روده می‌شود. **(C)** (فیستول) رکتوپرینه‌آل. این نقایص احتمالاً به دلیل بیان نامناسب ژن‌ها در طی پیام‌رسانی اپی‌تلیال ـ مزانشیمال در این ناحیه ایجاد می‌شوند. **(D)** مقعد سوراخ نشده به دلیل پاره‌نشدن غشای مقعدی ایجاد می‌شود.

Scanned by CamScanner

@medicaluniversity

فوقانی پیشین روده توسط یک دیواره (دیواره نایی ـ مروی) به دو بخش تقسیم می‌شود (در خلف، مری و در قدام نای و جوانه‌های ریوی) ممکن است انحراف این دیواره ارتباطات غیرطبیعی بین مری و نای ایجاد کند. طناب‌های اپی‌تلیالی کبد و دستگاه صفراوی به داخل دیواره عرضی رشد کرده (شکل ۱۵–۱۵) و به پارانشیم تبدیل می‌شوند. **سلول‌های خونساز** (که تعداد آنها در کبد در زمان قبل از تولد در مقایسه با پس از تولد بسیار زیاد است)، سلول‌های کوپفر و سلول‌های بافت همبند از مزودرم منشأ می‌گیرند. پانکراس از یک **جوانه شکمی** و یک **جوانه پشتی** تشکیل می‌شود که بعداً به هم متصل شده و پانکراس نهایی را می‌سازند (شکل‌های ۱۹–۱۵ و ۲۰–۱۵). گاهی اوقات این دو قسمت دئودنوم (دوازدهه) را احاطه کرده (پانکراس حلقوی) و باعث تنگی روده می‌شوند (شکل ۲۳–۱۵).

میان روده قوس روده‌ای اولیه را می‌سازد. میان روده از (شکل ۲۴–۱۵) دئودنوم در بخش دیستال نسبت به ورودی مجرای صفراوی تا محل اتصال دو سوم ابتدایی کولون عرضی و یک‌سوم انتهایی آن امتداد دارد. رأس قوس اولیه به طور موقت با کیسه زرده از طریق **مجرای زرده‌ای** ارتباط دارد. در طی هفته ششم، این قوس به قدری سریع رشد می‌کند که وارد بند ناف می‌شود **(فتق فیزیولوژیک)** (شکل ۲۶–۱۵) و در طی هفته دهم به حفره شکم برمی‌گردد. همزمان که این روند صورت می‌گیرد قوس میان روده ۲۷۰ درجه در خلاف جهت عقربه‌های ساعت می‌چرخد (شکل ۲۷–۱۵). باقی ماندن مجرای زرده‌ای، عدم بازگشت قوس‌های روده‌ای به حفره شکم، چرخش غیرطبیعی، استنوزیس (تنگی) و مضاعف‌شدن (دوتا شدگی) مثال‌هایی از روده ناهنجاری‌های شایع هستند.

پسین روده به یک‌سوم دیستال کولون عرضی تا بخش فوقانی مجرای مقعدی تبدیل می‌شود. بخش تحتانی **مجرای مقعدی** از اکتودرم منشأ می‌گیرد. پسین روده وارد بخش خلفی **کلوآک** (مجرای مقعدی ـ راست روده‌ای [آنورکتال]) می‌شود. البته **آلانتوئیس** وارد بخش قدامی کلوآک **(سینوس ادراری ـ تناسلی** [اوروژنیتال] آینده) می‌شود. **دیواره اورورکتال** باعث تقسیم دو ناحیه می‌شود (شکل ۳۶–۱۵) و پاره‌شدن غشای کلوآک پوشاننده این ناحیه، باعث ارتباط مقعد و سینوس ادراری ـ تناسلی با محیط بیرون می‌شود. ناهنجاری‌ها در اندازه بخش خلفی کلوآک، سوراخ مقعد را به سمت جلو جابجا می‌کند و باعث فیستول‌ها و آترزی‌های راست روده‌ای ـ واژنی (رکتوواژینال) و راست روده‌ای ـ پیشابراهی (رکتواورترال) می‌شود (شکل ۳۷–۱۵).

مجرای مقعدی از اندودرم (بخش سری) و اکتودرم (بخش دمی) مشتق می‌شود. بخش دمی با اینواژیناسیون اکتودرم اطراف **پروکتودئوم** تشکیل می‌شود. خونرسانی مجرای مقعدی نشان‌دهنده منشأ دوگانه آن است. بخش سری این مجرا توسط **شریان رکتال فوقانی** (شاخه‌ای از شریان مزانتریک تحتانی که شریان پسین روده است) ولی بخش دمی مجرای مقعدی توسط **شریان رکتال تحتانی** (شاخه‌ای از شریان پودندال داخلی) خونرسانی می‌شود.

پرسش‌ها

۱. اولتراسوند پیش از تولد نشان‌دهنده پلی‌هیدرآمنیوس در هفته ۳۶ بوده و در هنگام تولد، مقدار زیادی مایع در دهان نوزاد وجود داشته است. تنفس نوزاد به سختی صورت می‌گرفت. چه نقص مادرزادی ممکن است باعث این شرایط شده باشد؟

۲. اولتراسوند پیش از تولد در هفته بیستم، نشان‌دهنده توده‌ای در خط وسط بود که به نظر می‌رسد حاوی روده و دارای یک غشاء باشد. تشخیص شما چیست و پیش‌آگهی این نوزاد چگونه خواهد بود؟

۳. هنگام تولد، در واژن یک نوزاد مؤنث، مکونیوم (meconium) دیده می‌شود و مقعد او سوراخ ندارد. این نوزاد مبتلا به چه نقص مادرزادی است؟ منشأ جنین‌شناسی آن چیست؟

Scanned by CamScanner

@medicaluniversity



فصل ۱۶

دستگاه ادراری ـ تناسلی

دستگاه ادراری ـ تناسلی (urogenital system) را می‌توان از نظر عملکرد به دو جزء کاملاً مجزا تقسیم کرد: **دستگاه ادراری** (urinary system) و **دستگاه تناسلی** (genital system). هم از نظر آناتومیکی و هم از نظر جنین‌شناختی این دو دستگاه کاملاً با هم در ارتباط هستند. هر دو از یک ستیغ مزودرمی مشترک **(مزودرم بینابینی)** در جدار خلفی حفره شکم به وجود می‌آیند و در ابتدا مجاری خروجی هر دو دستگاه به یک حفره مشترک یعنی کلوآک ختم می‌شوند.

■ دستگاه ادراری

دستگاه‌های کلیوی

در طی زندگی درون رحمی انسان، سه دستگاه کلیوی از سمت سری به سمت دمی به وجود می‌آیند که اندکی با هم همپوشانی دارند: **پرونفروز** (pronephros)، **مزونفروز** (mesonephros) و **متانفروز** (metanephros). پرونفروز ابتدایی و بدون عملکرد می‌باشد. مزونفروز ممکن است برای مدت کوتاهی در اوایل زندگی جنینی عمل کند و متانفروز کلیه دائمی را به وجود می‌آورد.

پرونفروز

در شروع هفته چهارم، پرونفروز با ۷ الی ۱۰ گروه سلولی توپر در ناحیه گردنی ظاهر می‌شوند (شکل‌های ۱-۱۶ و ۲-۱۶). این گروه‌ها واحدهای دفعی ناقصی را به نام نفروتوم (nephrotom) می‌سازند که پیش از ظهور واحدهای دمی‌تر محو می‌شوند. در انتهای هفته چهارم تمام علایم دستگاه پرونفریک ناپدید می‌گردد.

مزونفروز

مزونفروز و مجاری مزونفریک از مزودرم بینابینی قطعات سینه‌ای فوقانی تا کمری فوقانی (L3) مشتق می‌شوند (شکل ۲-۱۶). در اوایل هفته چهارم تکوین، هنگام محو شدن دستگاه پرونفریک، اولین توبول‌های دفعی مزونفروز به وجود می‌آیند. این توبول‌ها به سرعت طویل شده و یک قوس S شکل به وجود می‌آورند که پس از کسب یک کلافه مویرگی در انتهای داخلی خود دارای گلومرول خواهد شد (شکل ۳A-۱۶). توبول‌ها در اطراف گلومرول، **کپسول بومن** (Bowman's capsule) را ایجاد می‌کنند که مجموعه این ساختارها، **جسمک کلیوی** (renal corpuscle) را تشکیل می‌دهند. در قسمت خارجی، توبول وارد مجرای جمع کننده طولی می‌شود که **مجرای مزونفریک** (mesonephric duct) یا **مجرای ولفی** (Wolffian duct) نامیده می‌شود (شکل‌های ۲-۱۶ و ۳-۱۶).

در وسط ماه دوم، مزونفروز ارگان بزرگ و بیضی شکلی را در هر طرف خط وسط به وجود می‌آورد (شکل ۳-۱۶). از آنجایی که گناد در حال تکامل در سمت داخل آن قرار دارد، ستیغ به وجود آمده توسط این دو ارگان را **ستیغ ادراری ـ تناسلی** (urogenital ridge) می‌نامند (شکل ۳-۱۶). در حالی که توبول‌های دمی هنوز در حال تکوین هستند، توبول‌ها و گلومرول‌های سری تحلیل می‌روند و تا پایان ماه دوم، اکثر آنها محو می‌شوند. در جنس مذکر تعدادی از توبول‌های انتهایی و مجرای مزونفریک باقی مانده و در تشکیل دستگاه تناسلی شرکت می‌کنند، اما در جنس مؤنث همه آنها از بین می‌روند.

متانفروز: کلیه دائمی

سومین ارگان ادراری تحت عنوان **متانفروز یا کلیه دائمی**، در

Scanned by CamScanner

@medicaluniversity

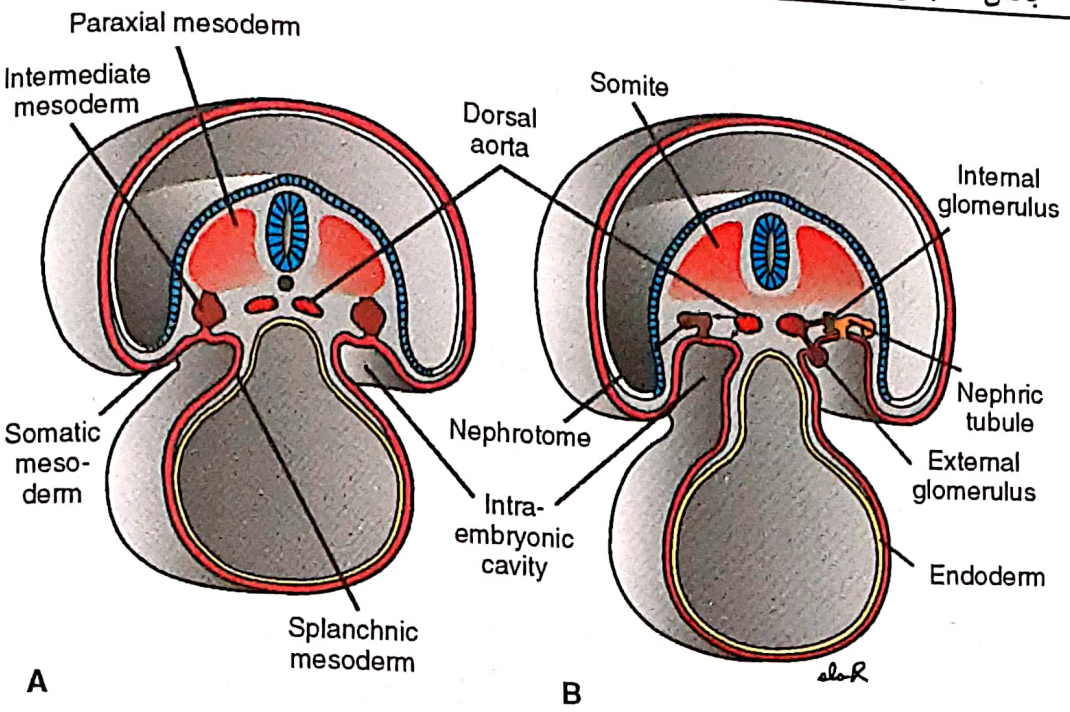

شکل ۱-۱۶. مقاطع عرضی رویان در مراحل مختلف تکوین برای نشان دادن نحوه شکل‌گیری توبول‌های کلیوی. **A.** روز ۲۱. **B.** روز ۲۵. به شکل‌گیری گلومرول‌های داخلی و خارجی و ارتباط باز بین حفره درون رویانی و توبول‌های کلیوی توجه کنید.

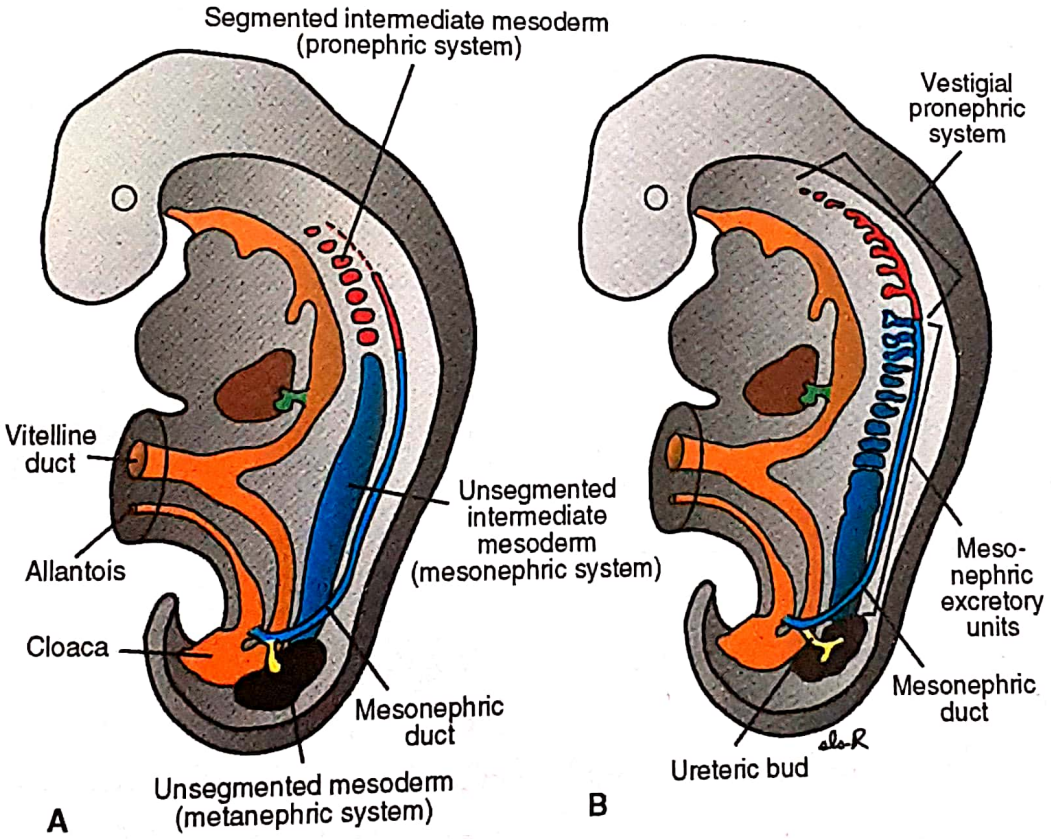

شکل ۲-۱۶.A. ارتباط مزودرم بینابینی دستگاه‌های پرونفریک، مزونفریک و متانفریک. در نواحی گردنی و سینه‌ای فوقانی، مزودرم بینابینی قطعه‌قطعه است و در ناحیه سینه‌ای تحتانی، کمری و خاجی به شکل توده‌ای توپر و یکپارچه به نام طناب نفروژنیک در می‌آید. به مجرای جمع کننده طولی توجه کنید که در ابتدا توسط پرونفروز و سپس توسط مزونفروز (مجرای مزونفریک) ایجاد می‌شود. **B.** لوله‌های دفعی دستگاه‌های پرونفریک و مزونفریک در رویان ۵ هفته‌ای.

Scanned by CamScanner

@medicaluniversity

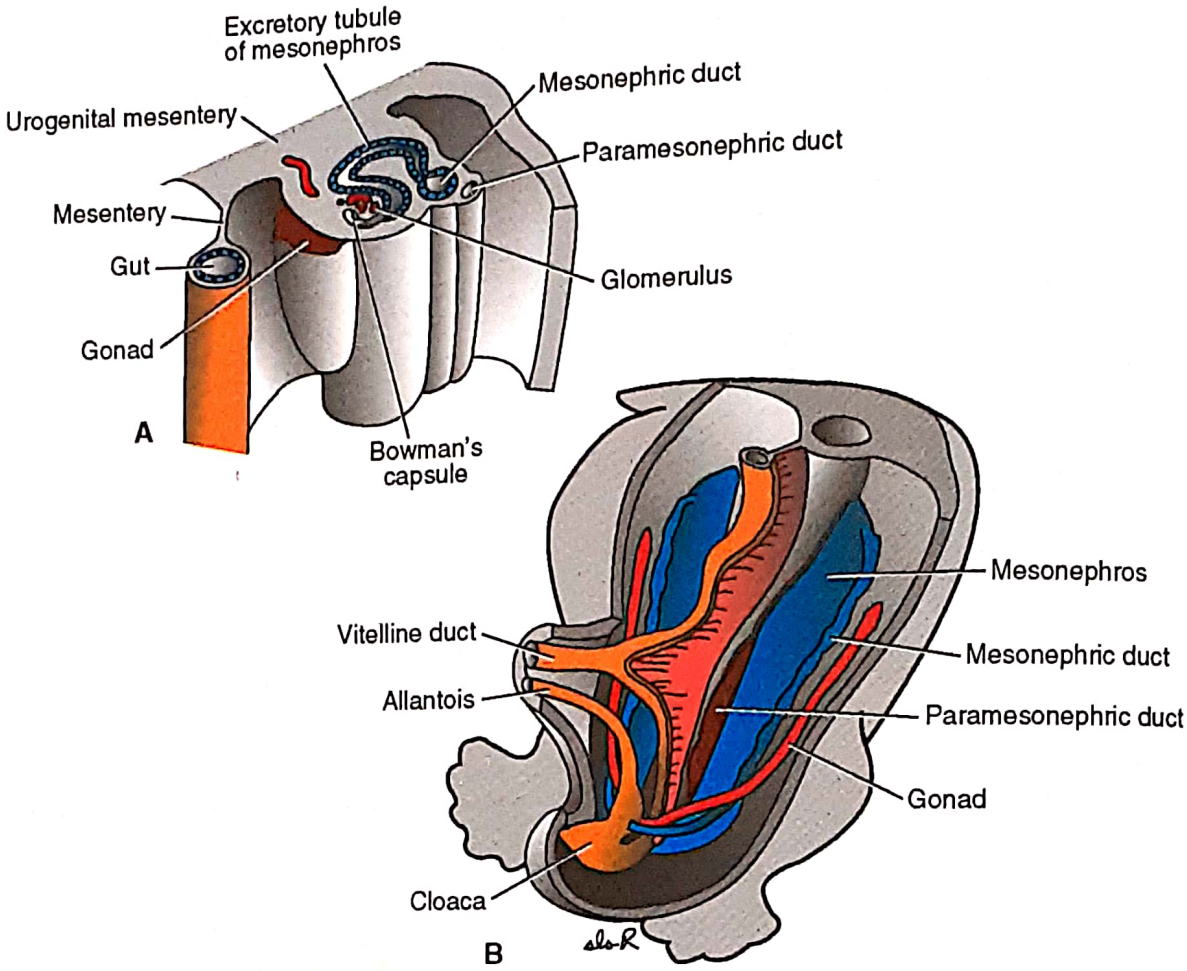

شکل ۳-۱۶. A. مقطع عرضی از ستیغ ادراری ـ تناسلی در ناحیه سینه‌ای تحتانی در رویان ۵ هفته‌ای که نشان‌دهنده شکل گرفتن یک لوله دفعی دستگاه مزونفریک است. به ظهور کپسول بومن و ستیغ گنادال توجه کنید. مزونفروز و گناد به وسیله یک مزانتر ادراری ـ تناسلی پهن به دیواره خلفی بدن متصل هستند. **B.** ارتباط بین گناد و مزونفروز. به اندازه مزونفروز توجه کنید. مجرای مزونفریک (مجرای ولفی) در کنار خارجی مزونفروز قرار دارد.

هفته پنجم ظاهر می‌شود. با روشی مشابه به دستگاه مزونفریک، واحدهای دفعی متانفروز از **مزودرم متانفریک** منشأ می‌گیرند (شکل ۴-۱۶). نحوه تکوین دستگاه مجرایی متانفروز با دستگاه‌های کلیوی دیگر متفاوت است.

دستگاه جمع‌کننده

مجاری جمع‌کننده کلیه دائمی از **جوانه حالب** (ureteric bud) به وجود می‌آیند. جوانه حالب به شکل یک بیرون‌زدگی از مجرای مزونفریک در نزدیکی ورودی آن به کلوآک می‌باشد (شکل ۴-۱۶). این جوانه به بافت متانفریک که به صورت یک کلاهک در انتهای دیستال آن قرار گرفته است، نفوذ می‌کند (شکل ۴-۱۶). سپس جوانه متسع شده و **لگنچه کلیوی** (renal pelvis) اولیه را تشکیل می‌دهد که پس از تقسیم به دو بخش سری و دمی، در آینده **کالیس‌های اصلی** (major calyces) را خواهد ساخت (شکل ۵A,B-۱۶).

هر کالیس هنگام فرورفتن در بافت متانفریک دو جوانه جدید را می‌سازد. این جوانه‌ها نیز به تقسیم خود ادامه می‌دهند تا دوازده یا تعداد بیشتری از نسل لوله‌ها را به وجود آورند (شکل ۵-۱۶). ضمناً تا پایان ماه پنجم در بخش محیطی، لوله‌های بیشتری تولید می‌شوند. لوله‌های رده دوم بزرگ شده و لوله‌های رده سوم و چهارم در آن جذب می‌شوند به طوری که **کالیس‌های فرعی** (minor calyces) لگنچه کلیوی به وجود می‌آیند. با ادامه تکوین، لوله‌های جمع‌کننده (collecting tubules) رده‌های پنجم و رده‌های بعد از آن، به طور قابل

Scanned by CamScanner

@medicaluniversity

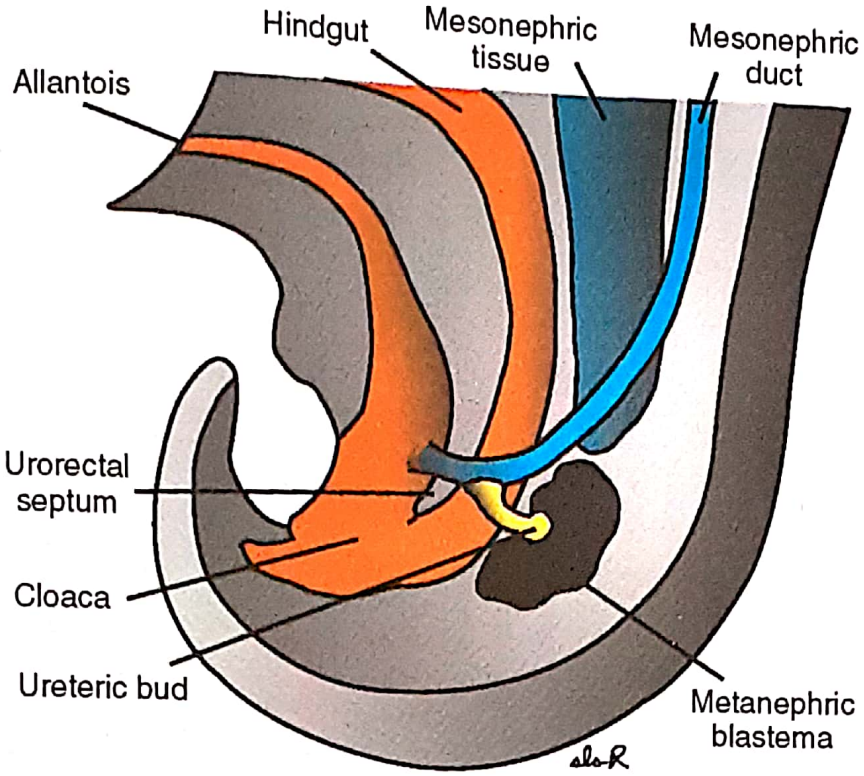

شکل ۴-۱۶. ارتباط بین پسین روده و کلوآک در انتهای هفته پنجم. جوانه حالبی، مزودرم متانفریک (بلاستما) را سوراخ می‌کند.

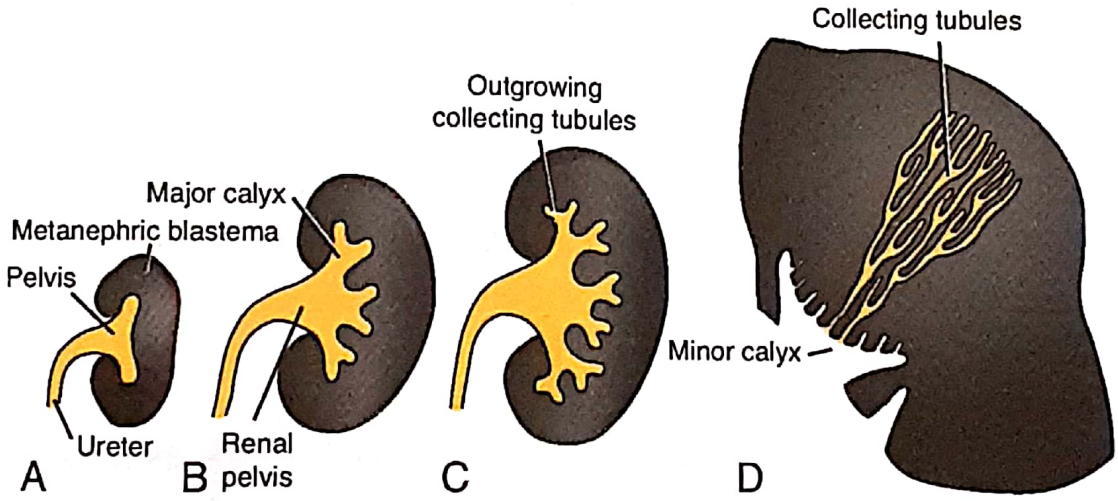

شکل ۵-۱۶. تکوین لگنچه کلیه، کالیس‌ها و لوله‌های جمع کننده متانفروز. **A.** هفته ششم. **B.** در پایان هفته ششم. **C.** هفته هفتم. **D.** نوزاد تازه متولد شده. به شکل هرمی لوله‌های جمع کننده که به کالیس‌های فرعی وارد می‌شوند، توجه کنید.

ملاحظه‌ای طویل شده و به سمت کالیس‌های فرعی همگرا شده و **هرم کلیوی** (renal pyramid) را تشکیل می‌دهند (شکل ۱۶-۵D). **جوانه حالبی حالب، لگنچه کلیوی و کالیس‌های اصلی و فرعی و تقریباً ۱ الی ۳ میلیون لوله جمع کننده را به وجود می‌آورد.**

دستگاه دفعی

هر لوله جمع کننده که جدیداً تشکیل شده، در انتهای دیستال خود به وسیله **کلاهک بافت متانفریک** (metanephric tissue cap) پوشیده شده است (شکل ۱۶-۶A). تحت اثر القایی لوله، سلول‌های بافت کلاهک، وزیکل‌های کوچکی را با نام **وزیکل‌های کلیوی** (renal vesicles) ایجاد می‌کنند. این

Scanned by CamScanner

@medicaluniversity

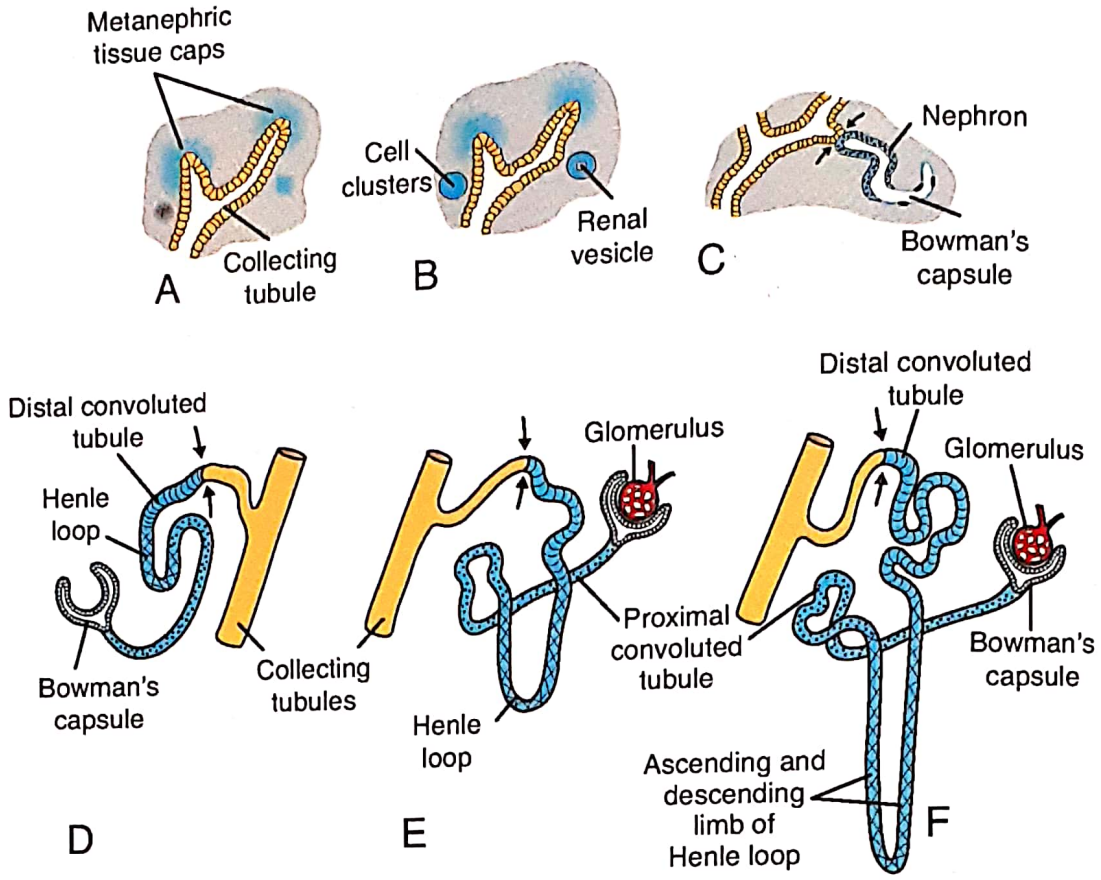

شکل ۶-۱۶.A-F. تکوین واحد دفعی متانفریک. پیکان‌ها محلی را نشان می‌دهند که واحد دفعی (آبی) یک ارتباط آزاد با دستگاه جمع کننده (زرد) به وجود می‌آورد و به ادرار اجازه می‌دهد از گلومرول به درون مجاری جمع کننده جریان یابد.

وزیکل‌ها نیز لوله‌های S شکل کوچکی را به وجود می‌آورند (شکل ۶B,C-۱۶). مویرگ‌ها به داخل فرورفتگی یک انتهای S رشد می‌کنند و به **گلومرول‌ها** (glomeruli) تمایز می‌یابند. این لوله‌ها همراه با گلومرول‌های خود **نفرون‌ها** (nephrons) یا **واحدهای دفعی** (excretory units) را به وجود می‌آورند. انتهای پروگزیمال هر نفرون **کپسول بومن** (Bowman's capsule) را به وجود می‌آورد که یک گلومرول به عمق آن نفوذ کرده است (شکل ۶C,D-۱۶). انتهای دیستال نفرون نیز با یکی از لوله‌های جمع کننده ارتباط آزادی دارد که گذرگاهی را از کپسول بومن تا واحد جمع کننده ایجاد می‌کند. طویل شدن مداوم لوله دفعی منجر به وجود آمدن **لوله پیچ خورده نزدیک** (proximal convoluted tubule)، **قوس هنله** (loop of Henle) و **لوله پیچ‌خورده دور** (distal convoluted tubule) می‌شود (شکل ۶E,F-۱۶). به این ترتیب، کلیه از دو منشأ به وجود می‌آید: (۱) مزودرم متانفریک که واحدهای دفعی را می‌سازد و (۲) جوانه حالبی که دستگاه جمع‌کننده را پدید می‌آورد.

نفرون‌ها تا موقع تولد هم ایجاد می‌شوند، به طوری که در این زمان تقریباً یک میلیون نفرون در هر کلیه وجود دارد. تولید ادرار از اوایل حاملگی، کمی بعد از تمایز مویرگ‌های گلومرولی که در هفته دهم شروع به تشکیل می‌کنند، آغاز می‌شود. در هنگام تولد، کلیه‌ها ظاهر لبوله دارند اما این لبولاسیون در طی دوران نوزادی در نتیجه رشد بیشتر نفرون‌ها (هر چند که افزایشی در تعداد آنها وجود ندارد) از بین می‌رود.

تنظیم مولکولی تکامل کلیه

همانند اکثر ارگان‌ها، تمایز کلیه به برهم‌کنش بین اپی‌تلیوم و مزانشیم وابسته است. در این مورد اپی‌تلیوم جوانه حالبی از منشأ مزونفروز با مزانشیم بلاستمای متانفریک برهم‌کنش دارد (شکل ۷-۱۶). مزانشیم ژن **WT1** را بیان می‌کند. *WT1* یک عامل

Scanned by CamScanner

@medicaluniversity

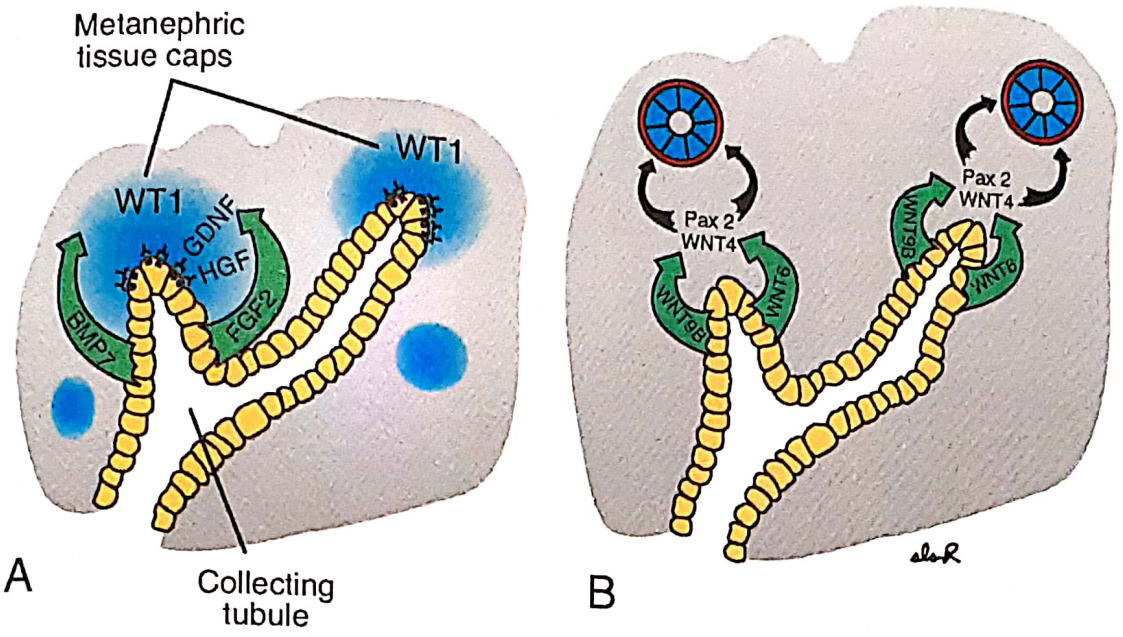

شکل ۷-۱۶. ژن‌های درگیر در تمایز کلیه. **A.** *WT1* بیان شده توسط مزانشیم، این بافت را قادر به پاسخ دادن در برابر القا صورت گرفته توسط جوانه حالبی می‌کند. عامل نوروتروفیک مشتق از گلیال (GDNF) و عامل رشد هپاتوسیت (HGF) نیز که توسط مزانشیم تولید می‌شوند، با گیرنده‌های خود (به ترتیب RET و MET) در اپی‌تلیوم جوانه حالبی برهم‌کنش دارند تا رشد جوانه و حفظ این برهم‌کنش‌ها را تحریک کنند. عوامل رشد FGF2 و BMP7 تکثیر مزانشیم و پایداری بیان WT1 را تحریک می‌کند. **B.** WNT9B و WNT6 مترشحه از شاخه‌های اپی‌تلیوم جوانه حالبی باعث تنظیم افزایشی *PAX2* و *WNT4* در مزانشیم اطراف می‌شود. این ژن‌ها نیز در عوض باعث اپی‌تلیالیزه شدن *(PAX2)* مزانشیم و تشکیل لوله‌ها *(WNT4)* می‌شود. تغییراتی در ماتریکس خارج سلولی نیز اتفاق می‌افتد به طوری که لامینین و کلاژن نوع ۴،غشای پایه‌ای (نارنجی) برای سلول‌های اپی‌تلیال می‌سازند.

رونویسی است و باعث می‌شود این بافت به القای اعمال شده توسط جوانه حالبی پاسخ دهد. همچنین *WT1* تولید **عامل نوروتروفیک مشتق از گلیال** (GLIAL-DERIVED NEUROTROPHIC FACTOR: GDNF) و **عامل رشد هپاتوسیت** (HEPATOCYTE GROWTH FACTOR: HGF [یا **فاکتور پراکنده‌ساز** (SCATTER FACTOR: SF) توسط مزانشیم را تنظیم می‌کند. این پروتئین‌ها محرک انشعاب و رشد جوانه‌های حالبی هستند (شکل ۷A-۱۶). **گیرنده‌های تیروزین کیناز RET** برای GDNF و **گیرنده‌های تیروزین کیناز MET** برای HGF توسط اپی‌تلیوم جوانه‌های حالبی ساخته شده و مسیرهای پیام‌رسانی را بین دو بافت ایجاد می‌کنند. از طرف دیگر جوانه‌ها با **عامل رشد فیبروبلاست ۲** (FIBROBLAST GROWTH FACTOR 2: FGF2) و **پروتئین شکل دهنده استخوان ۷** (BONE MORPHOGENETIC PROTEIN 7: BMP7) بافت مزانشیم را القاء می‌کنند (شکل ۷A-۱۶). هر دوی این عوامل رشد، آپوپتوز یا مرگ برنامه‌ریزی شده سلول را مهار کرده و محرک تقسیم مزانشیم متانفریک (که باعث ادامه تولید WT1 می‌شود)، هستند. همچنین جوانه‌های حالبی از طریق تولید ***WNT9B*** و ***WNT6*** که باعث تنظیم افزایشی ***PAX2*** و ***WNT4*** در مزانشیم متانفریک می‌گردد، باعث تبدیل مزانشیم به یک بافت اپی‌تلیالی برای تشکیل نفرون می‌شوند. *PAX2* متراکم‌شدن سلول‌های مزانشیم را که مقدمه تشکیل لوله است، تحریک می‌کند. در حالی که *WNT4* باعث اپی‌تلیالی شدن مزانشیم متراکم و تشکیل لوله‌ها می‌شود (شکل ۷B-۱۶). به دلیل این برهم‌کنش‌ها، تغییراتی در ماتریکس خارج سلولی نیز اتفاق می‌افتد. بنابراین **فیبرونکتین، کلاژن I و کلاژن III** با **لامینین** و **کلاژن نوع IV** که از ویژگی‌های تیغه پایه (basal lamina) اپی‌تلیال هستند جایگزین می‌گردند (شکل ۷B-۱۶). علاوه بر آن، مولکول‌های اتصال سلولی **سیندکان**

Scanned by CamScanner

@medicaluniversity

(syndecan) و **ای ـ کادهرین** (E-cadherin) نیز تولید می‌شوند که برای متراکم شدن مزانشیم و تبدیل آن به اپی‌تلیوم ضروری می‌باشند.

محل قرارگیری کلیه

کلیه که به طور اولیه در لگن قرار دارد، بعداً به محل بالاتری در شکم حرکت می‌کند. **صعود کلیه** در نتیجه کاهش قوس بدن و رشد بدن در نواحی کمری و خاجی اتفاق می‌افتد (شکل ۱۰-۱۶). در ناحیه لگن، متانفروز خون شریانی خود را از یکی از شاخه‌های لگنی آئورت دریافت می‌کند. ولی کلیه در حین صعود به شکم، توسط عروقی که از سطوح بالاتر آئورت منشأ گرفته‌اند، خونرسانی می‌شود و عروق پایین‌تر به تدریج از بین می‌روند. البته ممکن است تعدادی از این عروق باقی بمانند.

نکات بالینی

تومورها و نقایص کلیوی

تومور ویلمز (Wilm's tumor) یک سرطان کلیه است که معمولاً کودکان ۵ ساله را گرفتار می‌کند، اما ممکن است در جنین هم دیده شود. تومور ویلمز به علت جهش‌هایی در ژن *WT1* در کروموزوم 11q13 بوده و ممکن است با ناهنجاری و سندرم‌های دیگر همراه باشد. به عنوان مثال **سندرم WAGR** که با تومور ویلمز، فقدان عنبیه (aniridia)، گنادوبلاستوماها (gonadoblastomas) [تومور گنادها] و عقب‌ماندگی ذهنی (mental retardation) [ناتوانی ذهنی] مشخص می‌شود. مجموعه این نقایص مربوط به حذف کوچک در کروموزوم ۱۱ که شامل هر دو ژن *PAX6* (فقدان عنبیه) و *WT1* است، می‌باشد. این دو ژن تنها ۷۰۰kb از هم فاصله دارند. به طور مشابه، **سندرم دنیس ـ درش** (Denys-drash syndrome) شامل نارسایی کلیه، دستگاه تناسلی مبهم و تومور ویلمز می‌باشد.

دیس‌پلازی و آژنزی کلیه (renal dysplasias and agenesis) طیفی از ناهنجاری‌های شدید هستند و بیماری‌های اولیه‌ای را شامل می‌شوند که فرد را در سال‌های اول زندگی نیازمند دیالیز و پیوند می‌کند. **کلیه مولتی‌کیستیک دیس‌پلاستیک** (multicystic dysplastic kidney) مثالی از این گروه از ناهنجاری‌ها است که در آنها تعداد زیادی از مجاری توسط سلول‌های تمایز نیافته احاطه شده‌اند. نفرون‌ها تکوین نیافته و جوانه حالبی شاخه‌شاخه نمی‌شود و مجاری جمع کننده هرگز به وجود نمی‌آیند. در بعضی موارد، این نقایص باعث تحلیل رفتن کلیه‌ها و **آژنزی کلیوی** (renal agenesis) می‌شوند. آژنزی کلیوی زمانی که برهم‌کنش بین مزودرم متانفریک و جوانه حالبی اتفاق نمی‌افتد، به وجود می‌آید. به طور طبیعی در طی این برهم‌کنش، **GDNF** تولید شده توسط مزودرم متانفریک باعث شاخه‌شاخه شدن و رشد جوانه حالبی می‌شود. در نتیجه جهش در ژن‌هایی که بیان *GDNF* را تنظیم می‌کنند، آترزی کلیوی اتفاق می‌افتد. مثال‌هایی از این ژن‌ها شامل ژن‌های *SALL1* (مسئول ایجاد سندرم تونس ـ بروک [Townes-Brock syndrome])، *PAX2* (مسئول ایجاد سندرم کلوبوما ـ کلیوی [renal coloboma syndrome]) و ژن *EYA1* (مسئول ایجاد سندرم برونشی ـ گوشی ـ کلیوی [branchio-otorenal syndrome]) می‌باشند. آژنزی دوطرفه کلیه که در یک تولد از هر ۱۰,۰۰۰ تولد اتفاق می‌افتد، به نارسایی کلیه منجر می‌شود. کودک مبتلا به **توالی پاتر** (Potter sequence) با آنوری (anuria)، الیگوهیدرآمنیوس (کاهش حجم مایع آمنیوتیک) و ریه‌های هایپوپلاستیک ایجاد شده در اثر الیگوهیدرآمنیوس مشخص می‌شود. در ۸۵ درصد موارد، نقایص شدید



شکل ۸-۱۶. نمای سطحی کلیه جنین با کیست‌های متعدد که مشخصه بیماری کلیه پلی‌کیستیک است.

Scanned by CamScanner

@medicaluniversity

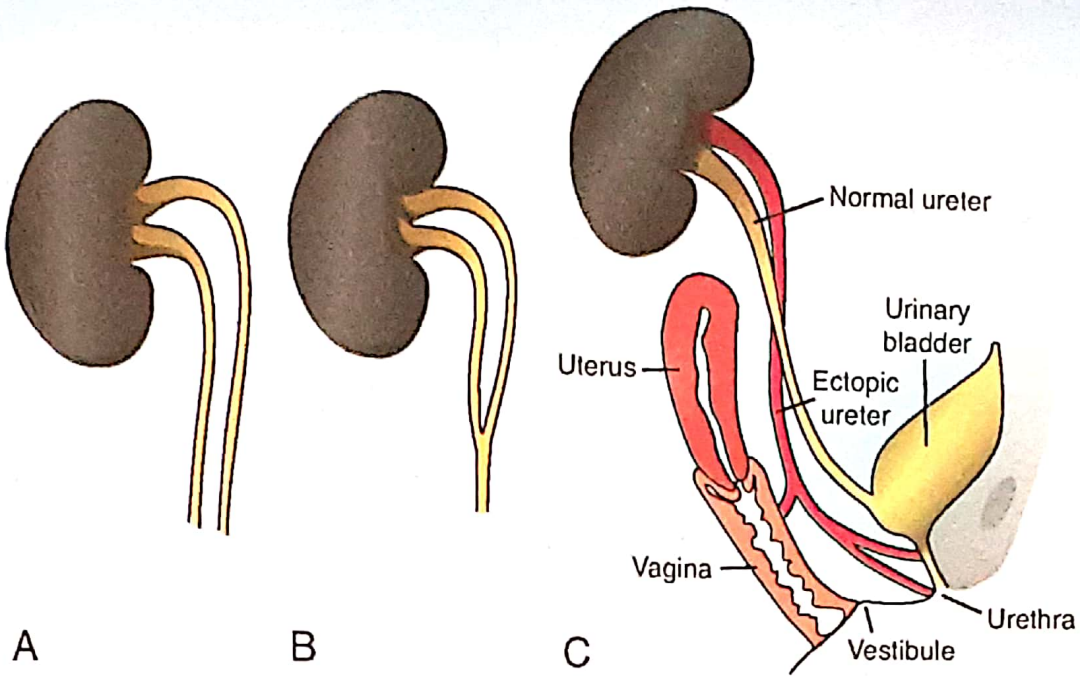

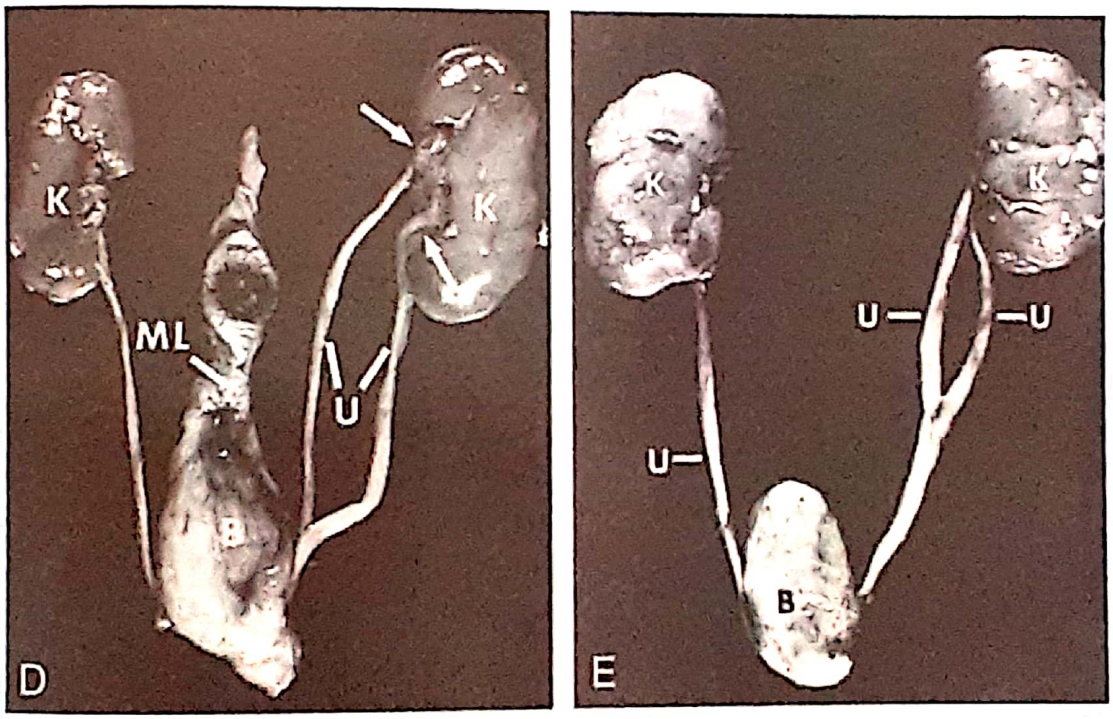

شکل ۹-۱۶. B,A. حالب دو تایی کامل و نسبی. **C.** مکان‌های احتمالی سوراخ‌های حالبی نابه‌جا در واژن، پیشابراه و وستیبول. **E,D.** فتومیکروگراف‌های حالب‌های (U) دوتایی کامل و نسبی. پیکان‌ها: ناف مضاعف شده (دو تا شده). B: مثانه. K: کلیه‌ها. ML: رباط نافی داخلی.

دیگری مثل فقدان یا ناهنجاری واژن و رحم، مجرای دفران و کیسه‌های منوی همراه این بیماری هستند. نقایص شایع دیگر که در سایر دستگاه‌ها وجود دارند شامل نقایص قلبی، آترزی نای و دئودنوم، شکاف کام و لب و ناهنجاری‌های مغزی می‌باشد. به علت الیگوهیدرآمنیوس، حفره رحم فشرده شده و منجر به تظاهرات مشخصی در جنین که شامل صورت پهن (**صورت پاتر** [Potter face]) و پاچنبری (club foot) است، می‌شود.

در **بیماری کلیه پلی‌کیستیک مادرزادی** (شکل ۸-۱۶) کیست‌های متعددی تشکیل می‌شوند. این بیماری ممکن

Scanned by CamScanner

@medicaluniversity

است به صورت اتوزومال غالب یا مغلوب به ارث برسد و یا در اثر عوامل دیگری به وجود آید. **بیماری کلیه پلی‌کیستیک اتوزومال مغلوب** (autosomal recessive polycystic kidney disease: ARPKD) که در یک تولد از هر ۵۰۰۰ تولد اتفاق می‌افتد، یک نقص پیشرونده‌ای است که در آن کیست‌هایی در مجاری جمع‌کننده به وجود می‌آید. کلیه‌ها بسیار بزرگ شده و نارسایی کلیه در دوران نوزادی یا کودکی اتفاق می‌افتد. در **بیماری کلیه پلی‌کیستیک اتوزومال غالب** (autosomal dominant polycystic kidney disease: ADPKD) کیست‌ها از تمام قسمت‌های نفرون منشأ می‌گیرند و معمولاً تا هنگام بلوغ، فرد دچار نارسایی کلیه نمی‌شود. بیماری اتوزومال غالب شایع‌تر بوده (۱ مورد در هر ۵۰۰ تولد تا ۱ مورد در هر ۱۰۰۰ تولد)، اما نسبت به بیماری نوع اتوزومال مغلوب کمتر پیشرونده است. هر دو نوع بیماری در ارتباط با جهش در ژن‌هایی هستند که پروتئین‌های مژک‌ها (cilia) که برای عملکرد آنها مهم می‌باشند راکد می‌کنند. این ناهنجاری‌ها مربوط به گروه پیشرونده‌ای از بیماری‌ها به نام سیلیوپاتی‌ها (ciliopathies) هستند که به علت جهش در پروتئین‌های مربوط به مژک‌ها (cilia-related proteins) اتفاق می‌افتند. این بیماری‌ها شامل سندرم باردت ـ بیدل (Bardet-Biedl syndrome) [کیست‌های کلیوی، چاقی، ناتونی ذهنی و نقایص اندام‌ها] و **سندرم مکل ـ گروبر** (Meckel-Gruber syndrome) [کیست‌های کلیوی، هیدروسفالوس، میکروفتالمیا، شکاف کام، فقدان راه بویایی و پلی‌داکتیلی] هستند. از آنجایی که مژک‌ها در اکثر انواع سلول‌ها و بافت‌ها وجود دارند، به علت ناهنجاری در ساختار و عملکرد مژک‌ها، بسیاری از دستگاه‌ها و ارگان‌ها تحت تأثیر قرار می‌گیرند.

دو تا شدن حالب ناشی از تقسیم‌شدن زودهنگام جوانه حالبی است (شکل ۹-۱۶). این تقسیم‌شدن ممکن است ناقص یا کامل باشد و احتمال دارد بافت متانفریک دو قسمت گردد. به طوری که هر یک از این قسمت‌ها، لگنچه و حالب مخصوص خود را داشته باشند. به طور شایع‌تر این دو قسمت چندین لوب مشترک دارند که به دلیل درهم فرورفتن لوله‌های جمع کننده این حالت ایجاد می‌شود. در موارد نادر، یکی از حالب‌ها وارد مثانه و دیگری به طور نابه‌جا وارد واژن، پیشابراه و یا وستیبول می‌شود (شکل ۹C-۱۶). این ناهنجاری ناشی از تکوین دو جوانه حالبی است. یکی از جوانه‌ها موقعیت طبیعی دارد ولی جوانه غیرطبیعی همراه با مجرای مزونفریک به سمت پایین حرکت می‌کند. بنابراین محل ورود آن در پایین و به طور غیرطبیعی به مثانه، پیشابراه، واژن یا ناحیه اپی‌دیدیم است.

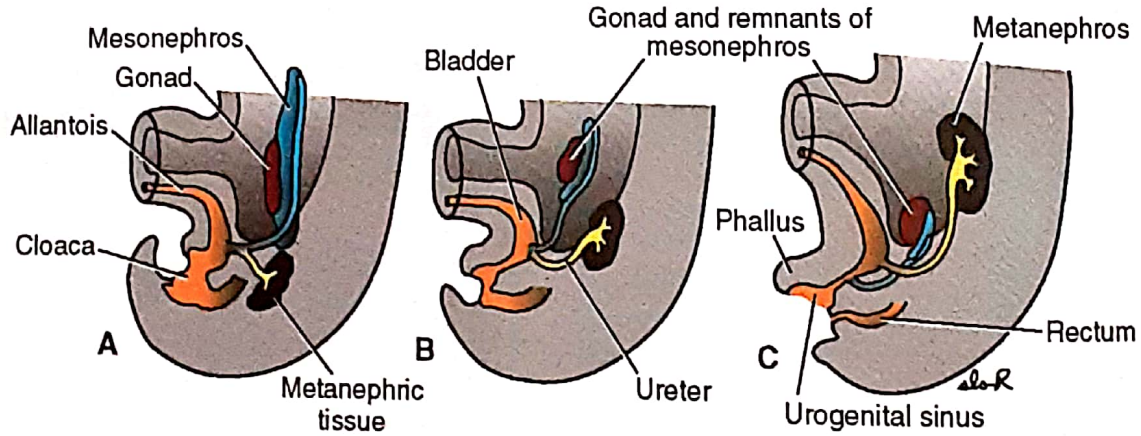

شکل ۱۰-۱۶.A-C. نحوه صعود کلیه‌ها. به تغییرات جایگاه دستگاه‌های مزونفریک و متانفریک توجه کنید. دستگاه مزونفریک تقریباً به طور کامل از بین می‌رود و تنها بقایای اندکی از آن در تماس با گنادها باقی می‌ماند. در رویان مؤنث و مذکر، گنادها از محل اولیه خود به سطحی بسیار پایین‌تر نزول می‌کنند.

Scanned by CamScanner

@medicaluniversity

نکات بالینی

محل غیرطبیعی کلیه‌ها

کلیه‌ها در هنگام صعود، از بین چنگال شریانی ایجاد شده توسط شریان‌های نافی عبور می‌کنند. اما گاهی اوقات یکی از کلیه‌ها نمی‌تواند این کار را انجام دهد، بنابراین در لگن و نزدیک به شریان ایلیاک مشترک باقی می‌ماند و **کلیه لگنی** (pelvic kidney) نامیده می‌شود (شکل ۱۱A-۱۶). گاهی اوقات کلیه‌ها هنگام عبور از چنگال شریانی بسیار به هم نزدیک می‌شوند به طوری که قطب‌های تحتانی آنها به هم جوش می‌خورند و **کلیه نعل اسبی** (horse-shoe kidney) را می‌سازند (شکل ۱۱B,C-۱۶). کلیه نعل اسبی معمولاً در سطح مهره‌های تحتانی کمری قرار دارد، زیرا در این محل ریشه شریان مزانتریک تحتانی از صعود آن جلوگیری می‌کند (شکل ۱۱B-۱۶). حالب این کلیه‌ها از سطح قدامی کلیه منشأ می‌گیرند و در حرکت به سمت پایین از سمت شکمی (قدامی) ایسموس (محل به هم جوش خوردن کلیه‌ها) عبور می‌کنند. کلیه نعل اسبی در یک نفر از هر ۶۰۰ نفر دیده می‌شود.

شریان‌های کلیوی فرعی شایع هستند و باقی‌مانده عروق رویانی هستند که در طی صعود کلیه‌ها به وجود آمده بودند. این شریان‌ها معمولاً از آئورت منشأ می‌گیرند و وارد قطب‌های فوقانی یا تحتانی کلیه‌ها می‌شوند.

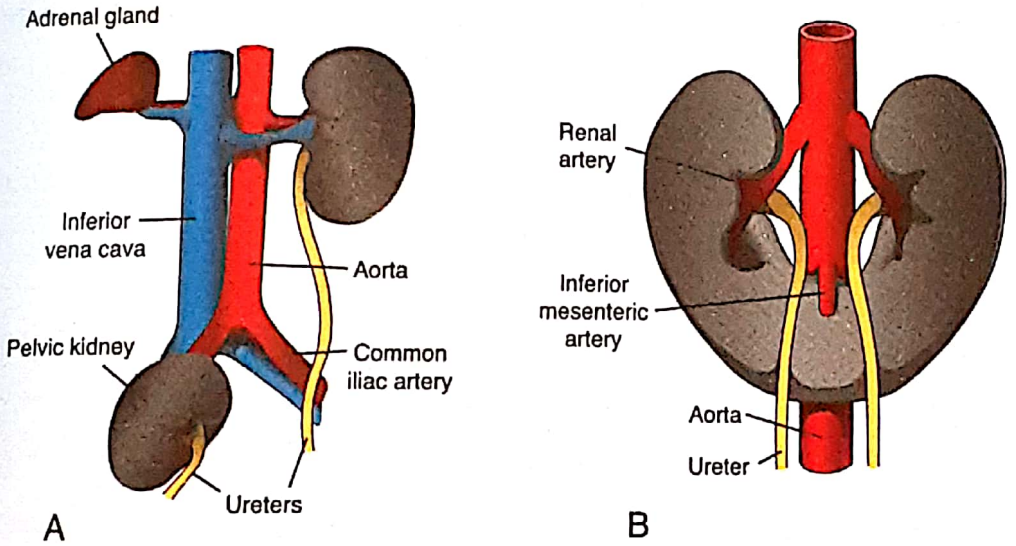



شکل ۱۱-۱۶.A. کلیه لگنی یکطرفه که موقعیت غده فوق کلیه در طرف درگیر را نشان می‌دهد. **C,B.** تصویر و فتومیکروگراف کلیه نعل اسبی که نشان‌دهنده موقعیت شریان مزانتریک تحتانی است.

Scanned by CamScanner

@medicaluniversity

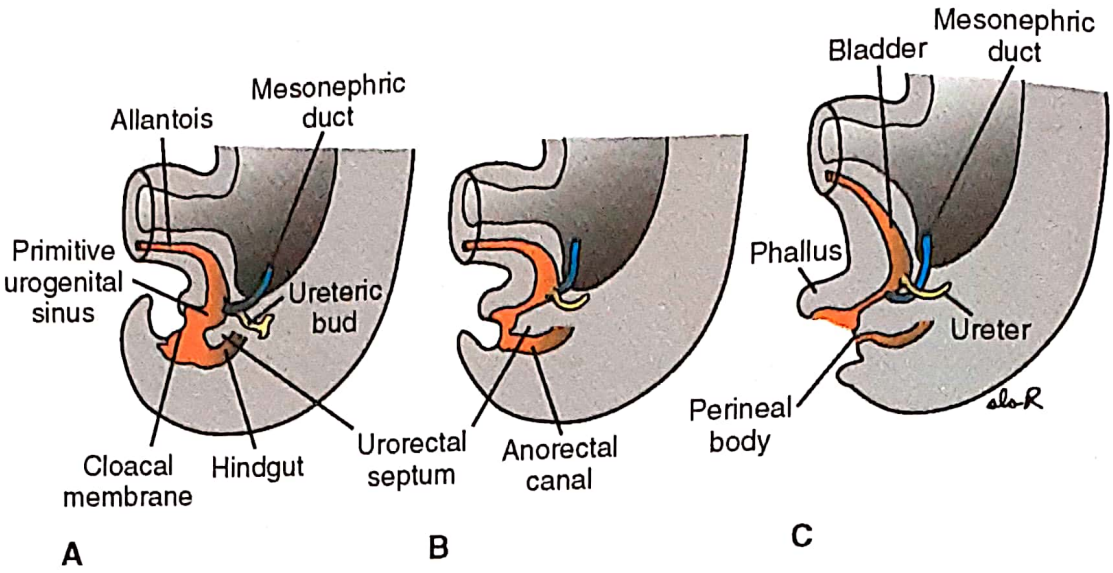

شکل ۱۲-۱۶. تقسیم کلوآک به دو بخش سینوس ادراری ـ تناسلی و مجرای مقعدی ـ راست روده‌ای. مجرای مزونفریک به تدریج جذب دیواره سینوس ادراری ـ تناسلی شده و هر یک از حالب‌ها جداگانه وارد سینوس می‌شوند. **A.** در پایان هفته پنجم. **B.** هفته هفتم. **C.** هفته هشتم.

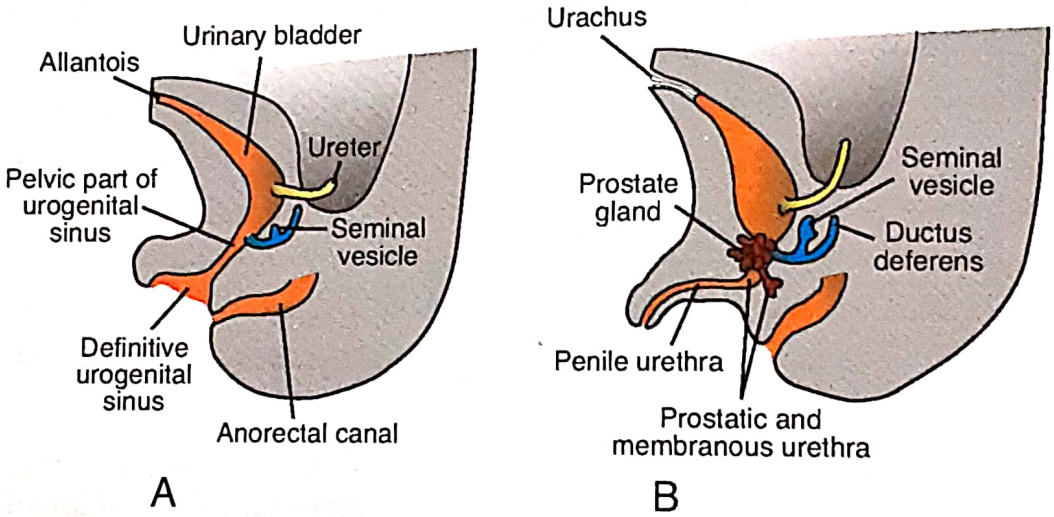

شکل ۱۳-۱۶. A. تکوین سینوس ادراری ـ تناسلی به مثانه و سینوس ادراری ـ تناسلی نهایی. **B.** در جنس مذکر سینوس ادراری ـ تناسلی نهایی، پیشابراه آلتی را می‌سازد. غده پروستات از جوانه‌هایی از پیشابراه و کیسه‌های منوی از جوانه‌هایی از مجاری دفران به وجود می‌آیند.

عملکرد کلیه

کلیه دائمی که از متانفروز به وجود می‌آید، تقریباً در هفته دوازدهم فعالیت خود را آغاز می‌کند. ادرار وارد حفره آمنیوتیک شده و با مایع آمنیوتیک مخلوط می‌شود. مایع آمنیون توسط جنین بلعیده شده و دوباره در کلیه‌ها گردش پیدا می‌کند. در طی زندگی جنینی کلیه‌ها مسئول دفع مواد زائد نیستند، زیرا جفت (placenta) این کار را انجام می‌دهد.

مثانه و پیشابراه

در طی هفته‌های چهارم تا هفتم تکوین، **کلوآک** به دو قسمت **سینوس ادراری ـ تناسلی** در جلو و **مجرای مقعدی** در عقب **تقسیم می‌شود** (شکل ۱۲-۱۶؛ فصل ۱۵ را ببینید). **دیواره ادراری ـ راست روده‌ای** (urorectal septum) لایه‌ای از مزودرم قرار گرفته در بین مجرای مقعدی ابتدایی و سینوس ادراری ـ تناسلی است. نوک این ستیغ، **جسم پرینه‌ای** (perineal body) را می‌سازد (شکل ۱۲C-۱۶). در سینوس

Scanned by CamScanner

@medicaluniversity

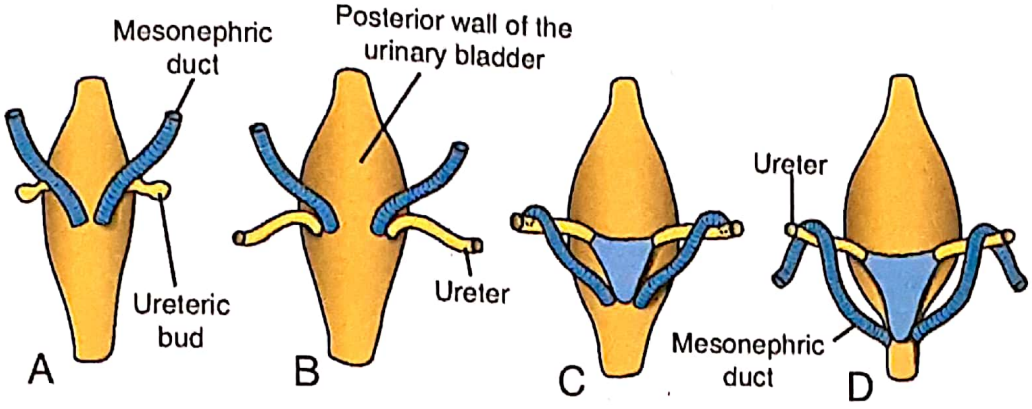

شکل ۱۴-۱۶. نماهای پشتی مثانه که ارتباط بین حالب‌ها و مجاری مزونفریک در طی تکوین را نشان می‌دهند. در ابتدا حالب‌ها از بیرون‌زدگی مجاری مزونفریک ایجاد می‌شوند (A)، اما با گذشت زمان به طور جداگانه وارد مثانه می‌شوند (B-D). به مثلث (تریگون) مثانه که از به هم پیوستن مجاری مزونفریک به وجود می‌آید، توجه کنید (D,C).

ادراری ـ تناسلی سه قسمت قابل تشخیص است: (۱) بخش فوقانی و بزرگ‌تر، **مثانه** (urinary bladder) است (شکل ۱۳A-۱۶). در ابتدا، مثانه با آلانتوئیس در یک امتداد قرار دارد، اما زمانی که لومن آلانتوئیس بسته می‌شود، یک طناب لیفی ضخیم به نام **اوراکوس** (urachus) (شکل ۱۳B-۱۶) باقی می‌ماند و رأس مثانه را به ناف وصل می‌کند (شکل ۱۳B-۱۶). در فرد بالغ این طناب، **رباط نافی میانی** (median umbilical ligament) را تشکیل می‌دهد. (۲) بخش دوم نسبتاً باریک است که **بخش لگنی سینوس ادراری ـ تناسلی** نامیده می‌شود و در مردان بخش‌های **پروستاتی** و **غشایی پیشابراه** را می‌سازد. (۳) بخش سوم **بخش آلتی** (phallic part) **سینوس ادراری ـ تناسلی** است. این بخش از یک سمت تا سمت دیگر به طور کامل پهن شده و با رشد تکمه تناسلی در جهت شکمی به سمت جلو کشیده می‌شود (شکل ۱۳A-۱۶) (تکوین بخش آلتی سینوس ادراری ـ تناسلی در دو جنس کاملاً متفاوت است).

هنگام تمایز کلوآک، بخش‌های دمی مجاری مزونفریک، جذب دیواره مثانه می‌شوند (شکل ۱۴-۱۶). سپس حالب‌ها که در ابتدا بیرون‌زدگی‌هایی از مجاری مزونفریک بودند، جداگانه وارد مثانه می‌شوند (شکل ۱۴B-۱۶). در نتیجه صعود کلیه‌ها، سوراخ حالب‌ها بیشتر به سمت بالا حرکت می‌کند. سوراخ مجاری مزونفریک نیز نزدیک به هم حرکت می‌کنند تا وارد پیشابراه پروستاتی شوند که در جنس مذکر **مجاری انزالی** (ejaculatory ducts) را به وجود می‌آورند (شکل ۱۴C,D-۱۶). از آنجایی که مجاری مزونفریک و حالب‌ها هر دو از مزودرم منشأ می‌گیرند، بخشی از مخاط مثانه نیز که از این مجاری به وجود می‌آید (**مثلث مثانه**)، مزودرمی است. با گذشت زمان، پوشش مزودرمی مثلث مثانه (trigone) توسط اپی‌تلیوم اندودرمی جایگزین می‌گردد. بنابراین در نهایت تمام سطح درونی مثانه با اپی‌تلیوم اندودرمی پوشیده می‌شود.

اپی‌تلیوم پیشابراه در هر دو جنس از اندودرم منشأ می‌گیرد. البته بافت همبند و عضله صاف اطراف آن از مزودرم احشایی منشأ می‌گیرد. در پایان ماه سوم، اپی‌تلیوم پیشابراه پروستاتی شروع به تکثیر کرده و بیرون‌زدگی‌هایی ایجاد می‌کند که در مزانشیم اطراف نفوذ می‌کند. در جنس مذکر، این جوانه‌ها **غده پروستات** (prostate gland) را می‌سازند (شکل ۱۳B-۱۶). در جنس مؤنث، بخش سری پیشابراه، به **غدد پیشابراهی** (urethral) و **اطراف پیشابراهی** (paraurethral) تبدیل می‌شود.

■ دستگاه تناسلی

تمایز جنسی فرآیند پیچیده‌ای است که ژن‌های بسیاری از جمله ژن‌های اتوزومال در آن دخیل هستند. کلید دی‌مورفیسم جنسی، کروموزوم Y است که حاوی **ژن تعیین کننده بیضه** (testis-determining gene) می‌باشد. این ژن، **ژن SRY** (sex-determining region on Y) نام دارد که بر روی بازوی کوتاه آن (Yp11) قرار گرفته است. محصول پروتئینی

Scanned by CamScanner

@medicaluniversity

نکات بالینی

ناهنجاری‌های مثانه

اگر لومن بخش درون رویانی آلانتوئیس باقی بماند، **فیستول اوراکال** (urachal fistula) ایجاد می‌شود که در این صورت ادرار از ناف خارج می‌شود (شکل ۱۵A-۱۶). اگر تنها بخش کوچکی از آلانتوئیس باقی بماند، در نتیجه فعالیت ترشحی پوشش آن یک اتساع کیستیک یا **کیست اوراکال** (urachal cyst) به وجود می‌آید (شکل ۱۵B-۱۶). اگر لومن بخش فوقانی باقی بماند، **سینوس اوراکال** (urachal sinus) را به وجود می‌آورد که اغلب در امتداد مثانه قرار دارد (شکل ۱۵C-۱۶).

اکستروفی (بیرون‌زدگی) مثانه (exstorphy of the bladder) (شکل ۱۶A-۱۶) ناشی از نقص در جدار شکمی بدن است که در آن مخاط مثانه با بیرون در ارتباط قرار می‌گیرد. در این ناهنجاری اپی‌سپادیاس نیز یک ویژگی ثابت است (شکل ۳۴-۱۶) که در آن یک لوله ادراری باز در امتداد سطح پشتی پنیس تا مثانه و ناف امتداد می‌یابد. اکستروفی مثانه احتمالاً مربوط به عدم توانایی در به هم پیوستن چین‌های جدار طرفی تنه در خط وسط و در ناحیه لگن است (فصل ۷ را ببینید). این ناهنجاری نادر است و در ۲ تولد از هر ۱۰ هزار تولد زنده اتفاق می‌افتد.

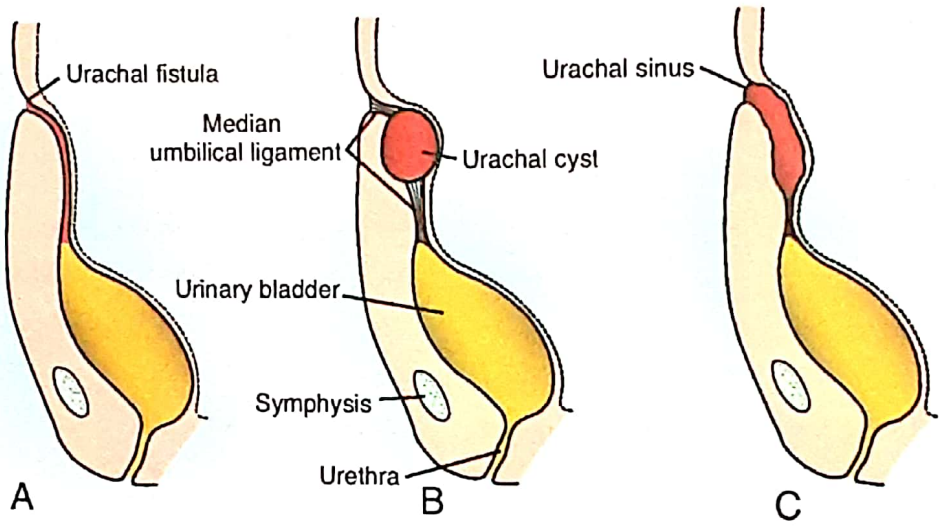

شکل ۱۵-۱۶. **A.** فیستول اوراکال. **B.** کیست اوراکال. **C.** سینوس اوراکال. این سینوس می‌تواند با مثانه ارتباط بازی داشته باشد و یا نداشته باشد.

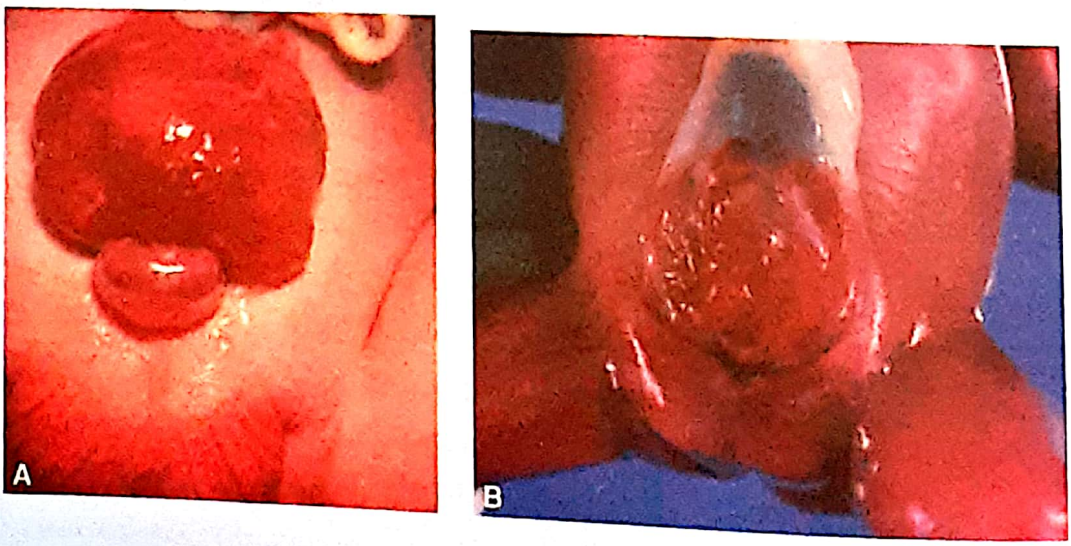

شکل ۱۶-۱۶. **A.** اکستروفی مثانه. **B.** اکستروفی کلوآک در نوزاد تازه متولد شده.

Scanned by CamScanner

@medicaluniversity

اکستروفی کلوآک (شکل ۱۶B-۱۶) نقص شدیدتر جدار شکمی تنه است که پیشرفت و بسته‌شدن چین‌های طرفی جدار تنه نسبت به آنچه که در اکستروفی مثانه دیده می‌شود، دچار نقص شدیدتری شده است (فصل ۷ را ببینید). علاوه بر نقص در بسته‌شدن، تکوین طبیعی دیواره ادراری ـ راست روده‌ای (اورورکتال) نیز مختل شده به طوری که منجر به بدشکلی‌های مجرای مقعدی و مقعد سوراخ نشده می‌شود (فصل ۱۵ را ببینید). بنابراین از آنجایی که چین‌های بدن با هم ادغام نشده‌اند، برجستگی‌های تناسلی فاصله زیادی از هم می‌گیرند. این حالت نیز منجر به نقایص دستگاه تناسلی خارجی می‌شود (شکل ۱۶B-۱۶). این ناهنجاری نادر است (۱ مورد در هر ۳۰ هزار تولد).

این ژن یک عامل رونویسی است که آبشاری از ژن‌های پایین دست را آغاز می‌کند. این ژن‌ها سرنوشت ارگان‌های جنسی ابتدایی را مشخص می‌کنند. پروتئین **SRY، عامل مشخص‌کننده بیضه** است؛ تحت اثر آن، تکوین جنسی اتفاق می‌افتد. در غیاب آن تکوین جنس مؤنث صورت می‌گیرد.

گنادها

با وجود اینکه جنسیت رویان از نظر ژنتیکی در زمان لقاح مشخص می‌شود، اما گنادها تا هفته هفتم تکوین، ویژگی‌های مورفولوژیک ماده یا نر را به دست نمی‌آورند.

گنادها در ابتدا به صورت یک جفت شیار طولی به نام **ستیغ‌های تناسلی یا گنادال** (genital or gonadal reidges) ظاهر می‌شوند (شکل ۱۷-۱۶). این ستیغ‌ها از تزاید اپی‌تلیوم و متراکم شدن مزانشیم زیرین شکل می‌گیرند. **سلول‌های زایا** (germ cells) تا هفته ششم تکوین در ستیغ‌های تناسلی ظاهر نمی‌شوند.

سلول‌های زایای بدوی (PGCs) از اپی‌بلاست منشأ می‌گیرند و از طریق شیار اولیه حرکت کرده و تا هفته سوم در بین سلول‌های اندودرم در جدار کیسه زرده در نزدیکی آلانتوئیس قرار می‌گیرند (شکل ۱۸A-۱۶). این سلول‌ها در طول هفته چهارم با حرکات آمیبی شکل (ameboid movements) خود در امتداد مزانتر پشتی پسین روده حرکت می‌کنند (شکل ۱۸A,B-۱۶) به طوری که در آغاز هفته پنجم به گنادهای ابتدایی می‌رسند و در هفته ششم به ستیغ‌های تناسلی نفوذ می‌کنند. اگر این سلول‌ها به ستیغ‌ها نرسند، گنادها تکوین پیدا نمی‌کنند. از این رو سلول‌های زایای بدوی نقش القایی در تمایز گناد به تخمدان یا بیضه دارند.

کمی قبل و در حین رسیدن سلول‌های زایای بدوی، اپی‌تلیوم ستیغ تناسلی تزاید یافته و سلول‌های اپی‌تلیوم به مزانشیم زیرین نفوذ می‌کنند. این سلول‌ها در این محل تعدادی طناب با شکل‌های نامنظم می‌سازند که **طناب‌های جنسی ابتدایی** (primitive sex cords) نامیده می‌شوند (شکل ۱۹-۱۶). در هر دو رویان مؤنث و مذکر، این طناب‌ها به اپی‌تلیوم سطحی متصل هستند و امکان تمایز قائل شدن بین گناد مؤنث و مذکر وجود ندارد. به همین دلیل در این مرحله گناد تحت عنوان **گناد تمایز نیافته** (indifferent gonad) شناخته می‌شود.

بیضه‌ها

اگر رویان از نظر ژنتیکی مذکر باشد، سلول‌های زایای بدوی حامل یک مجموعه کروموزومی جنسی XY هستند. تحت اثر ژن SRY کروموزوم Y (که فاکتور تعیین کننده بیضه را کد می‌کند)، طناب‌های جنسی ابتدایی به تزاید ادامه داده و به عمق مدولا نفوذ می‌کنند تا **طناب‌های بیضه** (testis cords) یا **طناب‌های مدولاری** (medullary cords) را بسازند (شکل‌های ۲۰A-۱۶ و ۲۱-۱۶). طناب‌ها به سمت ناف غده (بیضه)، به شبکه‌ای از نوارهای سلولی کوچک تقسیم می‌شود که بعداً لوله‌های **شبکه بیضه** (rete testis) را به وجود می‌آورند (شکل ۲۰A,B-۱۶). در طول تکوین بیشتر، لایه متراکمی از بافت همبند لیفی (فیبروز) تحت عنوان **تونیکا آلبوژینه‌آ** (tunica albuginea) طناب‌های بیضه را از اپی‌تلیوم سطحی جدا می‌کند (شکل ۲۰-۱۶).

در ماه چهارم، طناب‌های بیضه نعل اسبی شکل می‌شوند و انتهاهای آنها در امتداد لوله‌های شبکه بیضه قرار می‌گیرند (شکل ۲۰B-۱۶). طناب‌های بیضه در این مرحله از سلول‌های زایای بدوی و **سلول‌های حمایت کننده سرتولی**

Scanned by CamScanner

@medicaluniversity

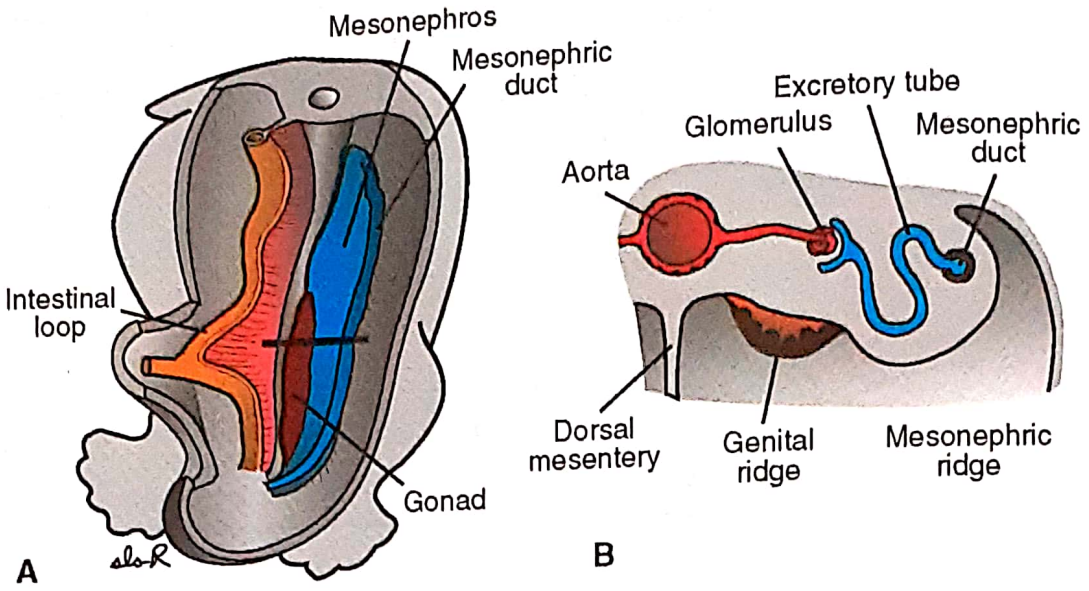

شکل ۱۷-۱۶. A. مجاورت ستیغ تناسلی و مزونفروز که موقعیت مجرای مزونفریک را نشان می‌دهد. **B.** مقطع عرضی مزونفروز و ستیغ تناسلی در سطح نشان داده شده در A.

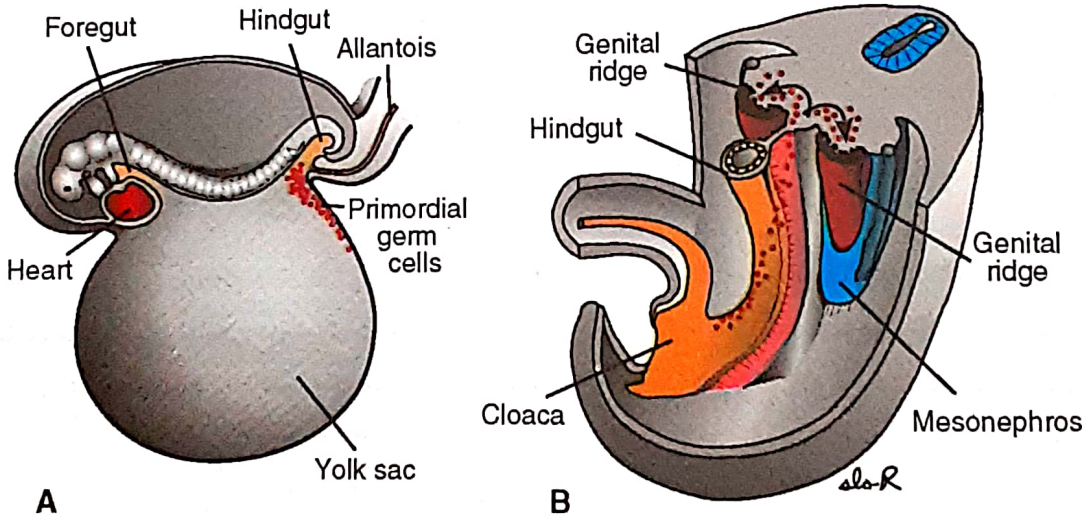

شکل ۱۸-۱۶. A. رویان ۳ هفته‌ای. سلول‌های زایای بدوی در جدار کیسه زرده در نزدیکی محل اتصال آلانتوئیس دیده می‌شوند. **B.** مسیر حرکت سلول‌های زایای بدوی در طول جدار پسین روده و مزانتر پشتی به سمت ستیغ تناسلی.

(sustentacular cells of Sertoli) مشتق از اپی‌تلیوم سطحی غده، تشکیل شده‌اند.

سلول‌های بینابینی لایدیگ (interstitial cells of Leydig) که از مزانشیم اصلی و اولیه ستیغ گنادال مشتق شده‌اند، بین طناب‌های بیضه قرار می‌گیرند. تکوین آنها کمی بعد از وقوع تمایز این طناب‌ها شروع می‌شود. در هفته هشتم بارداری، سلول‌های لایدیگ تولید **تستوسترون** (testosterone) را شروع می‌کنند و بیضه می‌تواند تمایز جنسی مجاری تناسلی و ارگان‌های تناسلی خارجی را تحت تأثیر قرار دهد.

Scanned by CamScanner

@medicaluniversity

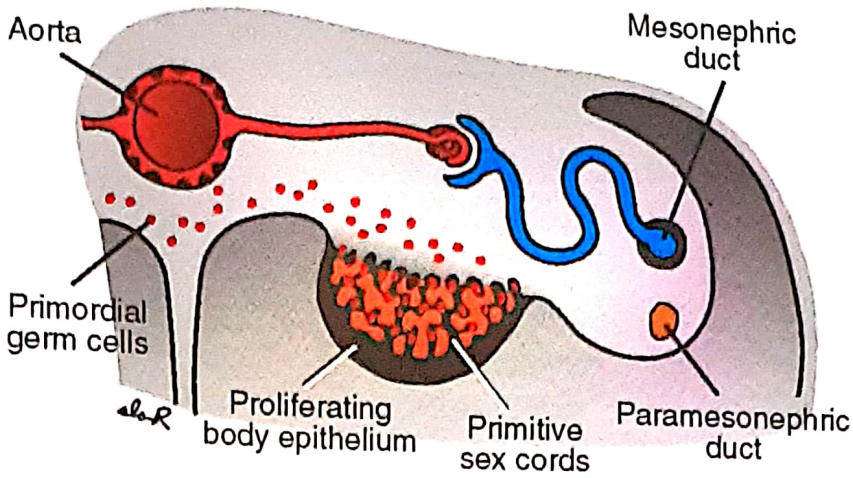

شکل ۱۹-۱۶. مقطع عرضی ناحیه کمری رویان ۶ هفته‌ای. گناد تمایز نیافته و طناب‌های جنسی ابتدایی نشان داده شده‌اند. بعضی از سلول‌های زایای بدوی توسط سلول‌هایی از طناب‌های جنسی ابتدایی دربر گرفته شده‌اند.

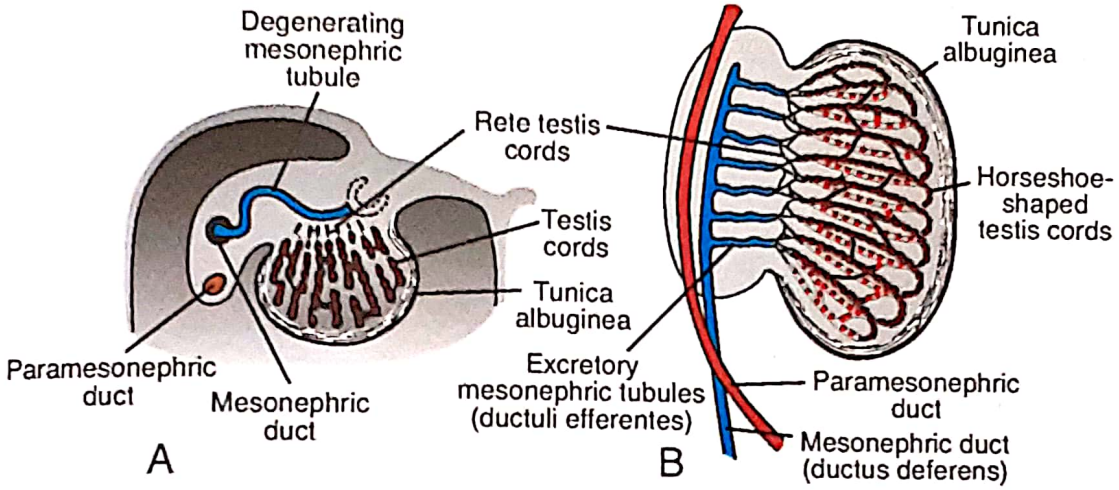

شکل ۲۰-۱۶. A. مقطع عرضی بیضه در هفته هشتم. تونیکا آلباژینه‌آ، طناب‌های بیضه، شبکه بیضه و سلول‌های زایای بدوی دیده می‌شوند. گلومرول و کپسول بومن لوله‌های ترشحی مزونفریک در حال دژنره شدن هستند. B. بیضه و مجرای تناسلی در ماه چهارم. طناب‌های بیضه نعل اسبی شکل با طناب‌های شبکه بیضه ممتد هستند. به مجاری وابران (لوله‌های مزونفریک دفعی) که وارد مجرای مزونفریک می‌شوند، توجه کنید.

طناب‌های بیضه تا زمان بلوغ جنسی که مجرادار می‌شوند، توپر باقی می‌مانند و **لوله‌های منی‌ساز** (seminiferous tubules) را می‌سازند. لوله‌های منی‌ساز پس از مجرادار شدن به لوله‌های شبکه بیضه می‌پیوندند. شبکه بیضه نیز وارد **مجاری وابران** (ductuli efferentes) می‌شود. این مجاری وابران بخش‌های باقی مانده از لوله‌های دفعی دستگاه مزونفریک هستند. این مجاری شبکه بیضه و مجرای مزونفریک یا ولفی (که **مجرای دفران** (ductus deferens) را می‌سازد) را به هم متصل می‌کند (شکل ۲۰B-۱۶).

تخمدان

در رویان مؤنث با مجموعه کروموزومی جنسی XX و بدون کروموزوم Y، طناب‌های جنسی ابتدایی به خوشه‌های سلولی نامنظمی تبدیل می‌شوند (شکل‌های ۲۱-۱۶ و ۲۲A-۱۶). این خوشه‌ها حاوی گروه‌هایی از سلول‌های زایای بدوی بوده وبخش مدولای تخمدان را اشغال می‌کنند. بعداً این طناب‌ها ناپدید شده و توسط استرومای رگ‌دار که **مدولای تخمدان** (ovarian medulla) را می‌سازد، جایگزین می‌شوند (شکل ۲۲-۱۶).

اپی‌تلیوم سطحی گناد جنس مؤنث، برخلاف جنس مذکر، به تکثیر ادامه می‌دهد. در هفته هفتم، نسل دوم طناب‌ها تحت

Scanned by CamScanner

@medicaluniversity

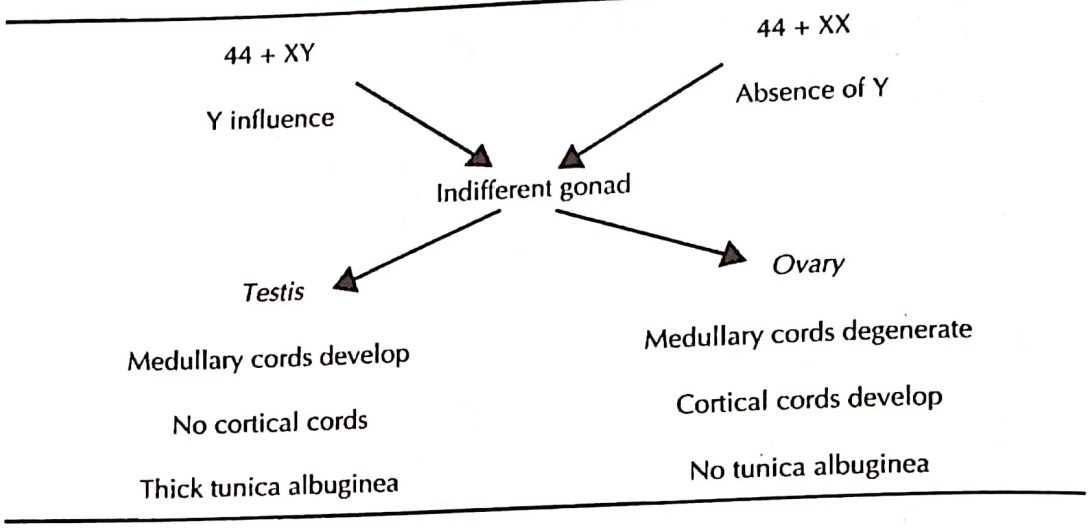

شکل ۲۱-۱۶. اثر سلول‌های زایای بدوی بر روی گناد تمایز نیافته.

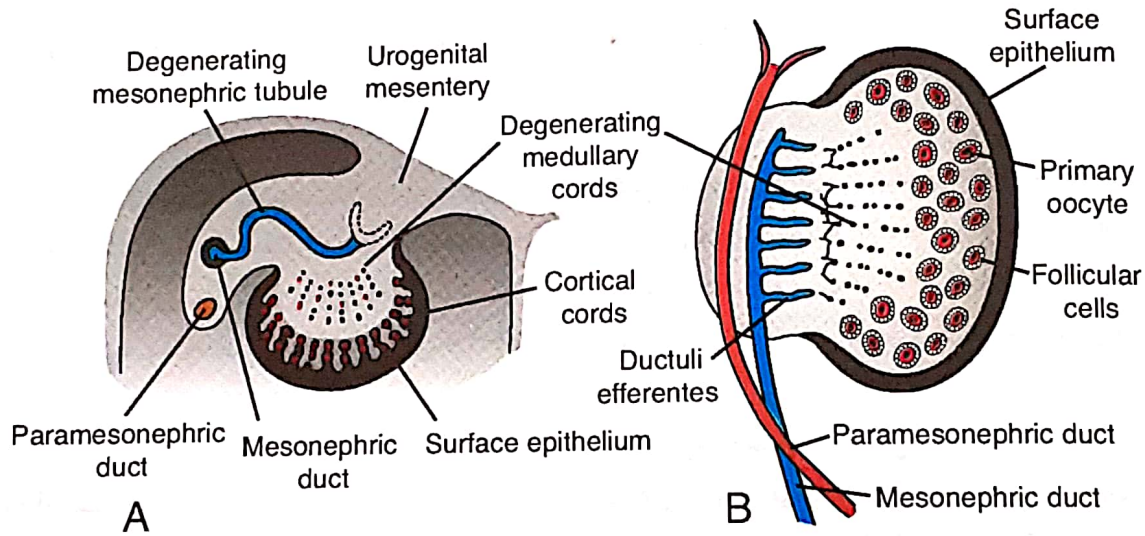

شکل ۲۲-۱۶. A. مقطع عرضی تخمدان در هفته هفتم. تحلیل رفتن طناب‌های جنسی اولیه (مدولاری) و شکل‌گیری طناب‌های کورتیکال (قشری) دیده می‌شوند. **B.** تخمدان و مجاری تناسلی در ماه پنجم. به تحلیل رفتن طناب‌های مدولاری توجه کنید. لوله‌های مزونفریک دفعی (مجاری وابران) با شبکه بیضه ارتباط نمی‌یابند. ناحیه قشری تخمدان حاوی گروهی از اووگونیوم‌های احاطه شده با سلول‌های فولیکولار است.

عنوان **طناب‌های قشری** (cortical cords) پدیدار می‌شوند که به مزانشیم زیرین نفوذ می‌کنند اما در نزدیکی سطح باقی می‌مانند (شکل ۲۲A-۱۶). در ماه سوم این طناب‌ها به خوشه‌های سلولی مجزا تقسیم می‌شوند. سلول‌های این خوشه‌ها به تقسیم ادامه داده و شروع به دربر گرفتن هر اووگونیوم با لایه‌ای از سلول‌های اپی‌تلیال به نام **سلول‌های فولیکولار** (follicular cells) می‌کنند. اووگونیوم‌ها و سلول‌های فولیکولار با همدیگر یک **فولیکول بدوی** (primordial follicle) را تشکیل می‌دهند (شکل ۲۲B-۱۶، فصل ۲ را ببینید).

بنابراین می‌توان گفت که جنسیت ژنتیکی رویان در زمان باروری بسته به اینکه اسپرماتوسیت کروموزوم X دارد یا Y، تعیین می‌شود. در رویان با کروموزوم جنسی XX، طناب‌های مدولاری (مرکزی) گناد تحلیل رفته و نسل دوم طناب‌های

Scanned by CamScanner

@medicaluniversity

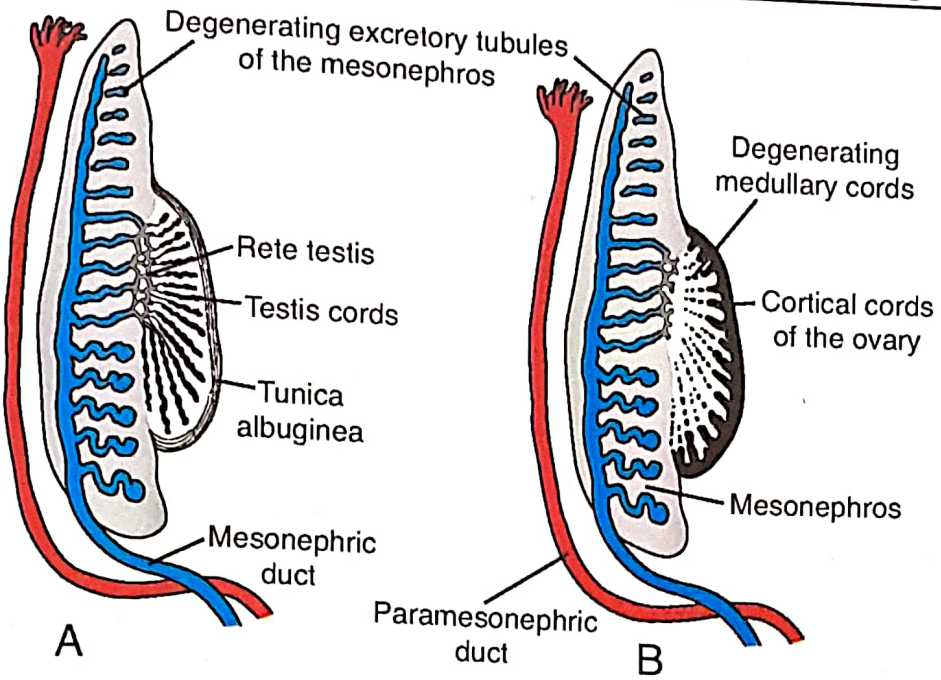

شکل ۲۳-۱۶. مجاری تناسلی در هفته ششم در جنس مذکر **(A)** و در جنس مؤنث **(B)**. مجاری مزونفریک و پارامزونفریک در هر دو جنس وجود دارند. به لوله‌های دفعی مزونفروز و ارتباط آنها با گناد در حال تکوین در هر دو جنس توجه کنید.

کورتیکال (قشری) تشکیل می‌شوند (شکل‌های ۲۱-۱۶ و ۲۲-۱۶). در رویان با مجموعه کروموزوم جنسی XY طناب‌های مدولاری به طناب‌های بیضه تبدیل می‌شوند و طناب‌های کورتیکال ثانویه به وجود نمی‌آیند (شکل‌های ۲۰-۱۶ و ۲۱-۱۶).

مجاری تناسلی

مرحله تمایز نیافته

در ابتدا، هر دو رویان مؤنث و مذکر دو جفت مجرای تناسلی دارند: **مجاری مزونفریک** (mesonephric) یا **ولفی** (Wolffian) و **مجاری پارامزونفریک** (paramesonephric) یا **مولرین** (müllerian). مجرای پارامزونفریک به شکل یک اینواژیناسیون طولی از اپی‌تلیوم سطح قدامی ـ طرفی ستیغ ادراری ـ تناسلی به وجود می‌آید (شکل ۲۳-۱۶). این مجرا در بالا به صورت یک ساختار قیفی شکلی به درون حفره شکم باز می‌شود. در پایین نیز در ابتدا در سمت خارج مجرای مزونفریک است ولی بعداً از قدام آن عبور کرده و در جهت دمی ـ داخلی رشد می‌کند (شکل ۲۳-۱۶). در خط وسط، مجرای پارامزونفریک دو سمت در تماس با هم قرار می‌گیرند. انتهای دمی ادغام شده این مجاری به سمت جدار خلفی **سینوس ادراری ـ تناسلی** برجسته شده و در آنجا یک برآمدگی کوچک به نام **تکمه سینوسی** (sinus tubercle) ایجاد می‌کند (شکل ۲۴A-۱۶). مجاری مزونفریک به سینوس ادراری ـ تناسلی در هر دو طرف تکمه سینوسی باز می‌شوند.

مجاری تناسلی در جنس مذکر

مجاری تناسلی در جنس مذکر تحت تأثیر تستوسترون، تحریک شده و تکوین می‌یابند. این مجاری از قسمت‌هایی از دستگاه کلیوی مزونفریک به وجود می‌آید (شکل ۲۵-۱۶). تعدادی از لوله‌های دفعی اولیه و اصلی تحت عنوان **لوله‌های اپی‌ژنیتال** (epigenital tubules) در تماس با طناب‌های شبکه بیضه قرار می‌گیرند و در نهایت **مجاری وابران** (efferent ductules) بیضه را می‌سازند (شکل ۲۶-۱۶). لوله‌های دفعی قرار گرفته در امتداد قطب دمی بیضه [**لوله‌های پاراژنیتال** (paragenital tubules)] به طناب‌های شبکه بیضه نمی‌پیوندند (شکل ۲۶-۱۶). بقایای آنها در مجموع تحت عنوان **پارادیدیم** (paradidymis) شناخته می‌شود.

مجاری مزونفریک به جز در سری‌ترین قسمت [**زائده اپیدیدیم** (appendix epididymis)] باقی می‌مانند و **مجاری تناسلی** اصلی را می‌سازند (شکل ۲۶-۱۶). بلافاصله در زیر

Scanned by CamScanner

@medicaluniversity

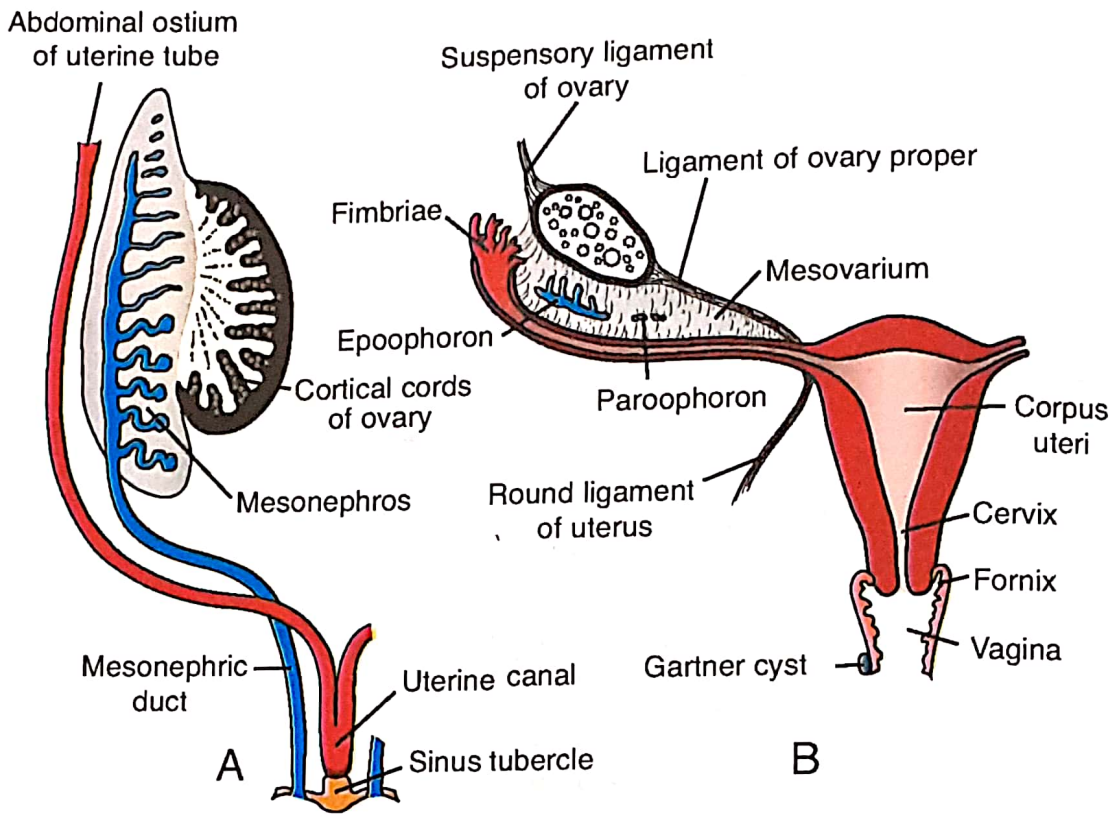

شکل ۲۴-۱۶. A. مجاری تناسلی در مؤنث در پایان ماه دوم. به تکمه پارامزونفریک (مولرین) و شکل‌گیری کانال رحمی توجه کنید. **B.** مجاری تناسلی بعد از نزول تخمدان. تنها قسمت‌های باقی مانده از دستگاه مزونفریک، اپوفورون، پارافورون و کیست گارتنر هستند. به رباط آویزان کننده تخمدان، رباط اصلی تخمدان و رباط گرد رحمی توجه کنید.

ورودی مجاری وابران، مجاری مزونفریک طویل شده و به شدت پیچ و تاب می‌خورند و **(مجرای) اپی‌دیدیم** [ductus]) (epididymis را می‌سازند. از دم اپی‌دیدیم تا محل جوانه‌زدن **کیسه منوی** (seminal vesicle)، مجاری مزونفریک یک پوشش عضلانی ضخیم به دست می‌آورند و **مجرای دفران** (ductus deferens) را می‌سازند. بخشی از مجاری دفران پس از کیسه منوی، **مجرای انزالی** (ejaculatory duct) نام دارد. تحت تأثیر **هورمون آنتی‌مولرین (AMH)** تولید شده از **سلول‌های سرتولی**، مجاری پارامزونفریک در جنس مذکر به جز بخش کوچکی در انتهای سری خود [**زائده بیضه** (appendix testis)] تحلیل می‌رود (شکل‌های ۲۵-۱۶ و ۲۷B-۱۶).

مجاری تناسلی در جنس مؤنث

در حضور **استروژن** و غیاب تستوسترون و AMH (MIS)، **مجاری پارامزونفریک** به مجاری تناسلی اصلی در جنس مؤنث تکوین می‌یابد (شکل ۲۵-۱۶). در ابتدا در هر مجرا سه بخش را می‌توان تشخیص داد: (۱) بخش عمودی سری که به حفره شکم باز می‌شود، (۲) یک بخش افقی که از روی مجرای مزونفریک عبور می‌کند و (۳) بخش عمودی دمی که با همتای خود از سمت مقابل یکی می‌شود (شکل ۲۴A-۱۶). با نزول تخمدان، دو بخش اول به **لوله رحم** (uterine tube) تبدیل می‌شوند (شکل ۲۴B-۱۶). بخش‌های دمی نیز با هم یکی می‌شوند تا **مجرای رحم** (uterine canal) را بسازند. وقتی بخش دوم مجاری پارامزونفریک به سمت داخل و پایین حرکت می‌کند، ستیغ‌های ادراری ـ تناسلی به تدریج در صفحه عرضی قرار می‌گیرند (شکل ۲۷A,B-۱۶). بعد از یکی شدن مجاری در خط وسط، یک چین لگنی عرضی پهن به وجود می‌آید (شکل ۲۷C-۱۶). این چین که از طرفین مجاری پارامزونفریک ادغام شده تا جدار لگن کشیده شده‌اند، **رباط پهن رحم**

Scanned by CamScanner

@medicaluniversity

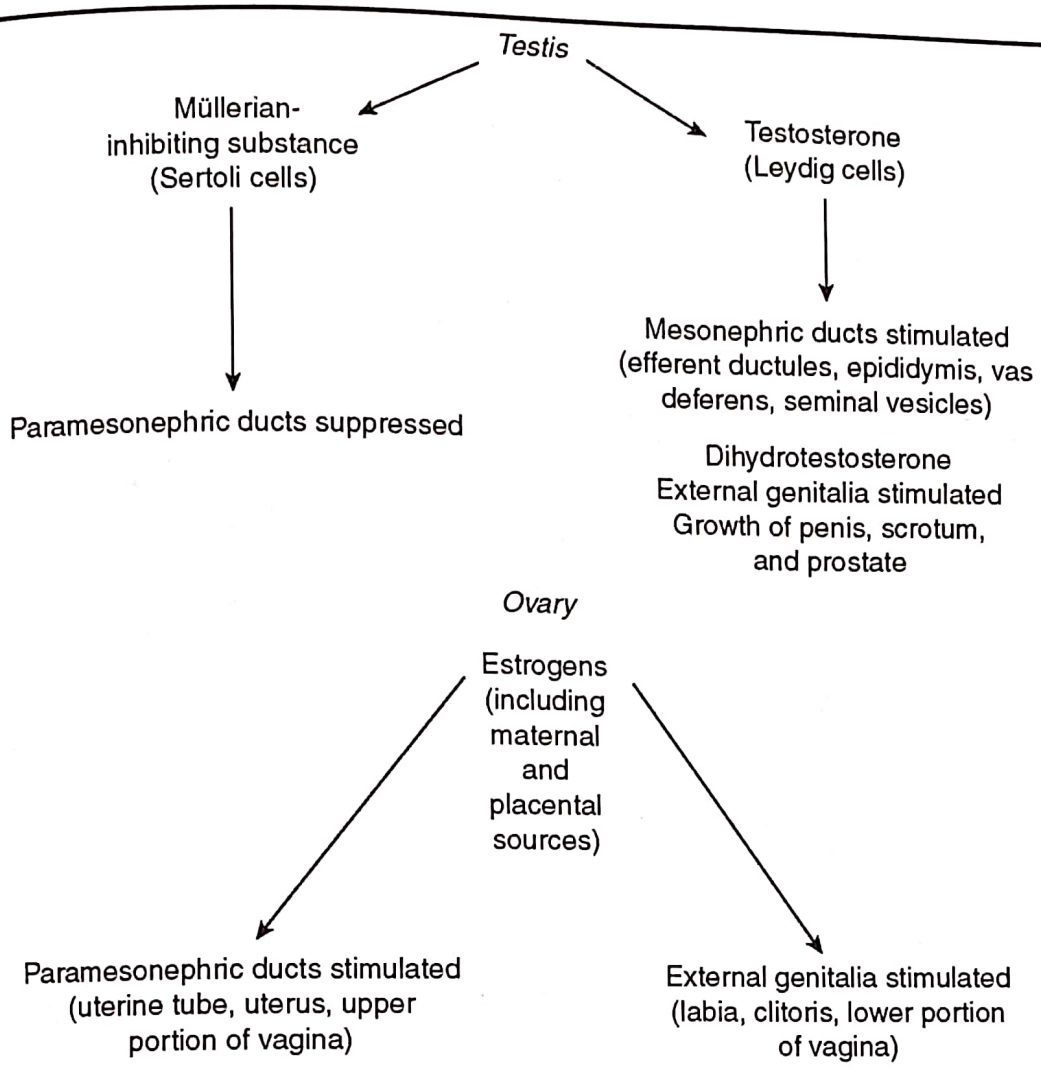

شکل ۲۵-۱۶. اثر غدد جنسی بر روی تمایز جنسی بیشتر.

(broad ligament of the uterus) نام دارد. لوله رحم در کنار فوقانی و تخمدان در سطح خلفی این رباط قرار می‌گیرد (شکل ۲۷C-۱۶). رحم و رباط پهن حفره لگن را به **بن‌بست رحمی ـ راست روده‌ای** (uterorectal pouch) و **بن‌بست رحمی ـ مثانه‌ای** (uterovesical pouch) تقسیم می‌کنند. مجاری پارامزونفریک ادغام شده، به **تنه** (corpus) و **گردن** (cervix) رحم و بخش فوقانی **واژن** (vagina) تبدیل می‌شوند. رحم توسط لایه‌ای از مزانشیم محصور شده که پوشش عضلانی **(میومتر)** و پوشش صفاقی **(پری‌متریوم)** رحم را می‌سازد. در صورت عدم حضور تستوسترون، مجاری مزونفریک در جنس مؤنث از بین می‌روند.

تنظیم مولکولی تکوین مجرای تناسلی

SRY یک عامل رونویسی و ژن اصلی تکوین بیضه‌ها است. به نظر می‌آید که در تعامل با **ژن اتوزومال** *SOX9* (یک تنظیم‌کننده رونویسی) عمل می‌کند، که این ژن نیز می‌تواند تمایز بیضه‌ها را القاء کند (شکل ۲۸-۱۶: یک مسیر بالقوه برای این ژن‌ها). معلوم شده است که SOX9 به ناحیه پروموتر (پیش‌برنده) ژن هورمون آنتی‌مولرین (antimüllerian hormone [AMH]) (که ماده مهارکننده مولرین [müllerian inhibiting substance: MIS] نیز گفته می‌شود) متصل می‌شود و احتمالاً بیان این ژن را به تنظیم می‌کند. در ابتدا، *SRY* و/یا *SOX9* بیضه‌ها را القا می‌کند تا **FGF9** را ترشح کند. FGF9 نیز به عنوان یک عامل کموتاکتیک

Scanned by CamScanner

@medicaluniversity

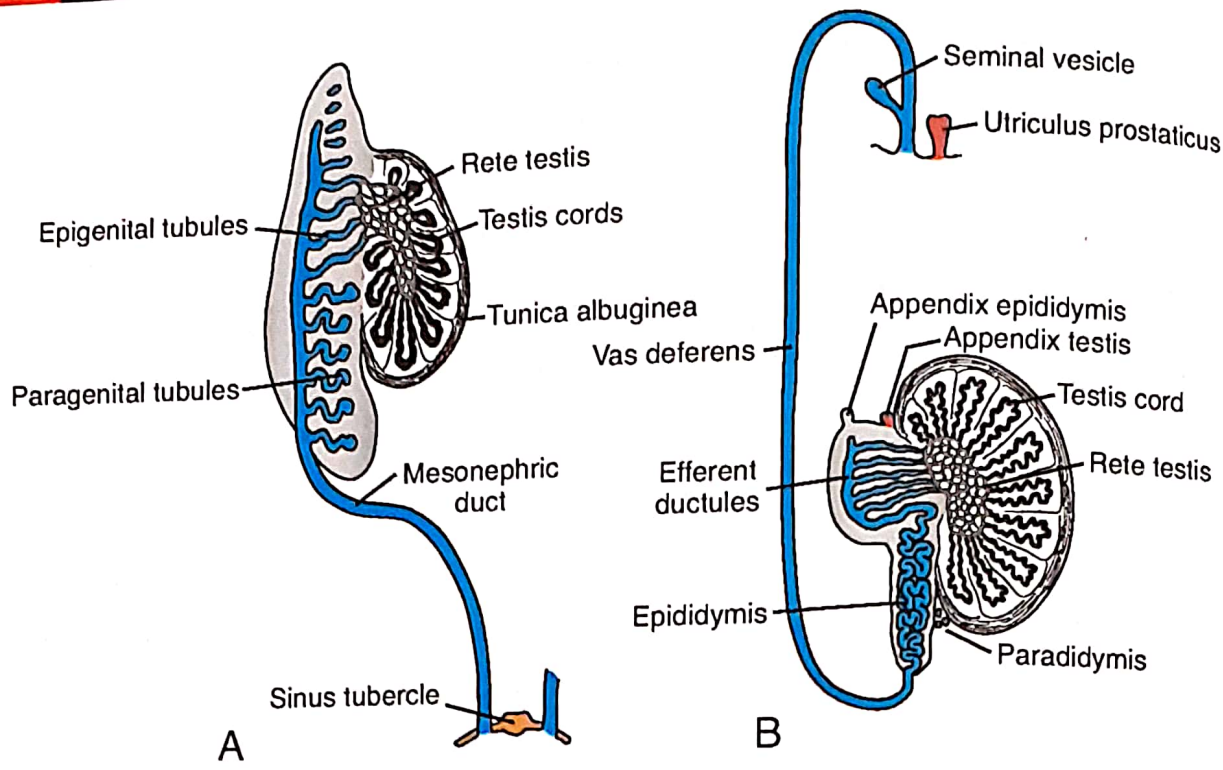

شکل ۲۶-۱۶.A. مجاری تناسلی در جنس مذکر در ماه چهارم. قطعات سری و دمی (لوله پاراژنیتال) دستگاه مزونفریک تحلیل می‌روند. **B.** مجاری تناسلی بعد از نزول بیضه‌ها. به طناب‌های بیضه نعل اسبی شکل، شبکه بیضه و مجاری وابران وارد شونده به مجرای دفران توجه کنید. پارادیدیم از بقایای لوله‌های مزونفریک پاراژنیتال ساخته می‌شود. مجرای پارامزونفریک به جز در زائده بیضه، تحلیل می‌رود. رحم پروستاتی یک برآمدگی از پیشابراه است.

عمل می‌کند و باعث می‌شود لوله‌های مجرای مزونفریک به ستیغ گنادال نفوذ کنند. بدون نفوذ این لوله‌ها، تمایز بیضه ادامه نمی‌یابد. بعداً، *SRY* نیز به طور مستقیم یا غیرمستقیم (از طریق *SOX9*) باعث تنظیم افزایشی تولید **عامل استروئیدوژنزیس ۱** (STEROIDOGENESIS FACTOR 1: SF1) می‌شود. این ماده نیز تمایز سلول‌های لایدیگ و سرتولی را تحریک می‌کند. عمل SF1 همراه با *SOX9* غلظت **AMH** را بالا می‌برد AMH نیز باعث **تحلیل رفتن مجاری پارامزونفریک (مولرین)** می‌شود. در سلول‌های لایدیگ، SF1 باعث تنظیم افزایشی ژن‌های آنزیم‌های سنتز کننده **تستوسترون** می‌شود. تستوسترون وارد سلول‌های بافت هدف می‌شود و در آنجا ممکن است دست نخورده باقی بماند و یا توسط آنزیم **۵ ـ آلفا ردوکتاز** (5-α reductase) به **دی‌هیدروتستوسترون** (dihydrotestostrone) تبدیل شود. تستوسترون و دی‌هیدروتستوسترون به گیرنده اختصاصی داخل سلولی با قابلیت اتصال بالا متصل می‌شوند. سپس این **مجموعه هورمون ـ گیرنده** به هسته می‌رود تا در آنجا به DNA متصل شود و رونویسی از ژن‌های اختصاصی بافت و محصولات پروتئینی آنها را تنظیم کند. **مجموعه‌های گیرنده ـ تستوسترون**، تمایز مجاری مزونفریک را واسطه‌گری می‌کند، تا مجرای دفران، کیسه‌های منوی، مجاری وابران و اپی‌دیدیم ساخته شوند. **مجموعه‌های گیرنده ـ دی‌هیدروتستوسترون** تمایز دستگاه تناسلی خارجی مذکر را واسطه‌گری می‌کنند (شکل ۲۵-۱۶).

WNT4 ژن تعیین کننده تخمدان (ovary-determining gene) است. این ژن باعث تنظیم افزایشی *DAX1* که عضوی از **خانواده گیرنده هورمون هسته‌ای** (nuclear hormone receptor family) است می‌شود. این مسئله نیز عملکرد *SOX9* را مهار می‌کند. علاوه بر آن، *WNT4* بیان سایر ژن‌های مسئول تمایز تخمدان را نیز تنظیم می‌کند اما این ژن‌های هدف هنوز شناسایی نشده‌اند. یکی از این ژن‌های هدف، ژن *TAFII105* است که محصول پروتئینی آن زیرگروهی از

Scanned by CamScanner

@medicaluniversity

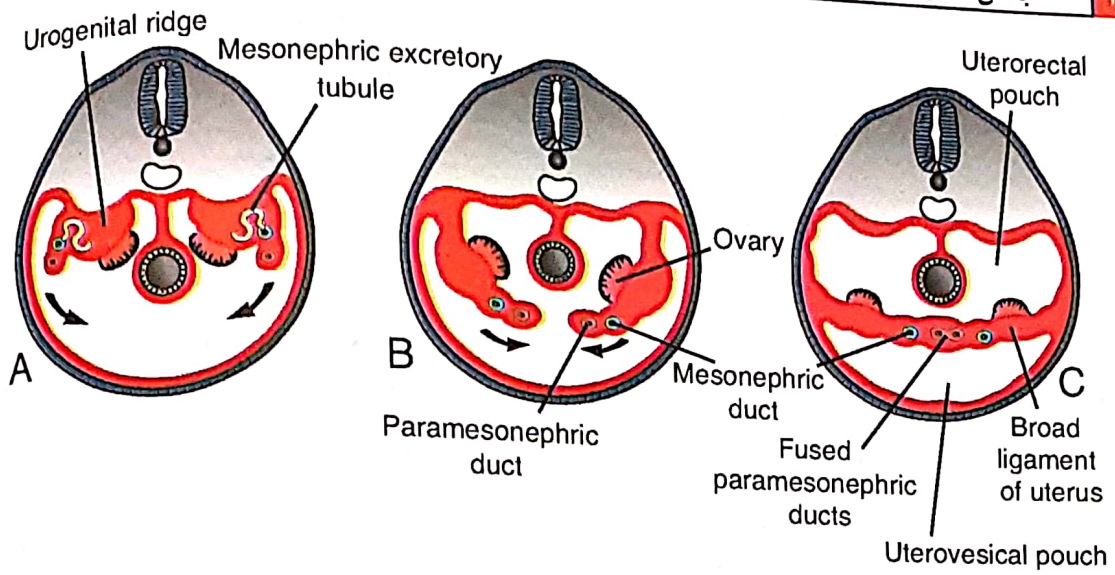

شکل ۲۷-۱۶. مقطع عرضی ستیغ ادراری ـ تناسلی در سطوح رو به پایین. **A,B.** مجاری پارامزونفریک در خط وسط به هم رسیده و یکی می‌شوند. **C.** در نتیجه یکی‌شدن، یک چین عرضی (رباط پهن رحمی) در لگن شکل می‌گیرد. گنادها در نمای خلفی این چین عرضی قرار می‌گیرند.

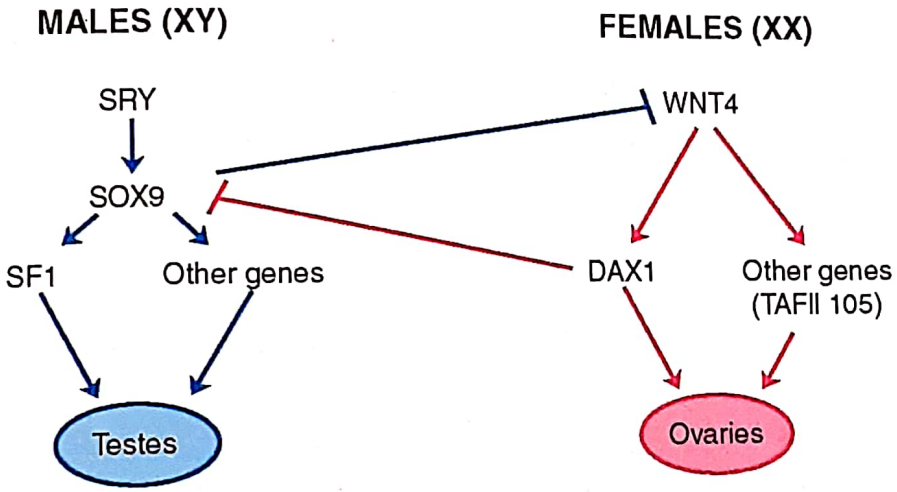

شکل ۲۸-۱۶. نمای شماتیک ژن‌های مسئول تمایز بیضه و تخمدان. در هر دو جنین مذکر و مؤنث، *SOX9* و *WNT4* در ستیغ‌های گنادی بیان می‌شوند. در جنس مذکر، بیان *SRY*، باعث تنظیم افزایشی *SOX9* می‌شود که آن هم به نوبه خود بیان عامل استروئیدوژنزیس ۱ *(SF1)* و سایر ژن‌های مسئول تمایز بیضه‌ها را فعال می‌کند و بیان *WNT4* را مهار می‌کند. در جنس مؤنث، بیان مهار نشده *WNT4*، باعث تنظیم افزایشی *DAX1* می‌شود که آن هم به نوبه خود بیان *SOX9* را مهار می‌کند. سپس تحت تأثیر ممتد *WNT4*، سایر ژن‌های هدف پایین دست (احتمالاً *TAFII105*) تمایز تخمدان را القاء می‌کنند.

پروتئین متصل به TATA برای RNA پلی‌مراز در سلول‌های فولیکولی تخمدان است. در موش‌های ماده که این زیر گروه ساخته نمی‌شود، تخمدان به وجود نمی‌آید.

استروژن‌ها (estrogens) در تمایز جنسی دخیل هستند و تحت اثر آنها، **مجاری پارامزونفریک (مولرین)** تحریک می‌شوند تا لوله‌های رحم، رحم، گردن رحم و بخش فوقانی واژن را بسازند. علاوه بر آن، استروژن‌ها در مرحله عدم تمایز بر روی دستگاه تناسلی خارجی اثر می‌کنند تا لابیا ماژور (لب بزرگ)، لابیا مینور (لب کوچک)، کلیتوریس و بخش تحتانی واژن را بسازند (شکل ۲۵-۱۶).

Scanned by CamScanner

@medicaluniversity

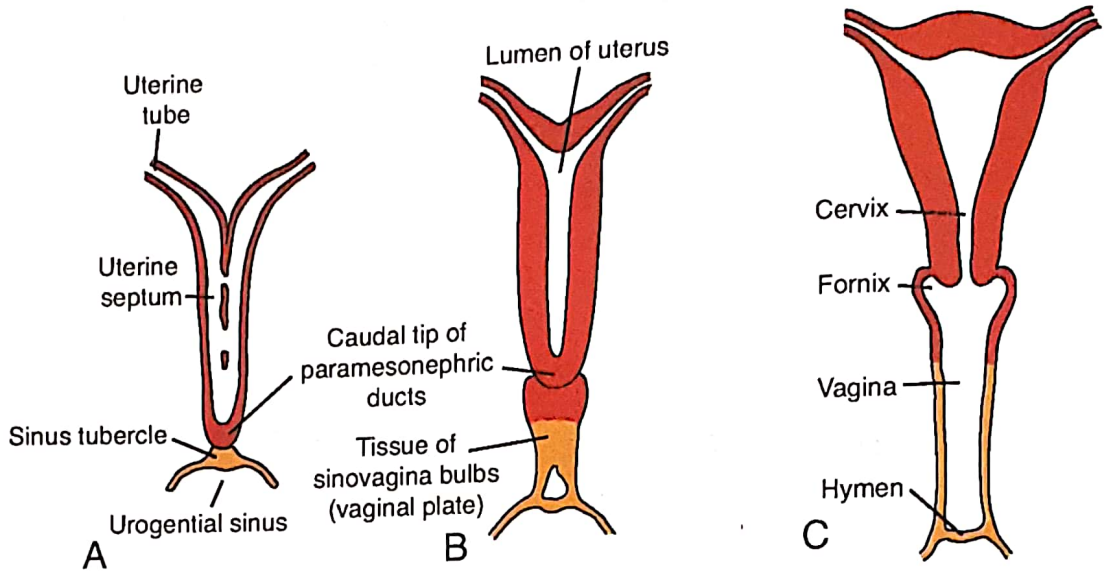

شکل ۲۹-۱۶. شکل‌گیری رحم و واژن. **A.** هفته نهم. به ناپدید شدن تیغه رحمی توجه کنید. **B.** در پایان ماه سوم. به بافت پیازهای سینوسی ـ واژنی توجه کنید. **C.** نوزاد تازه متولد شده. فورنیکس‌ها و بخش فوقانی واژن با حفره‌دار شدن (واکوئلیزاسیون) بافت پارامزونفریک و بخش تحتانی واژن توسط حفره‌دار شدن پیازهای سینوسی ـ واژنی ساخته می‌شود.

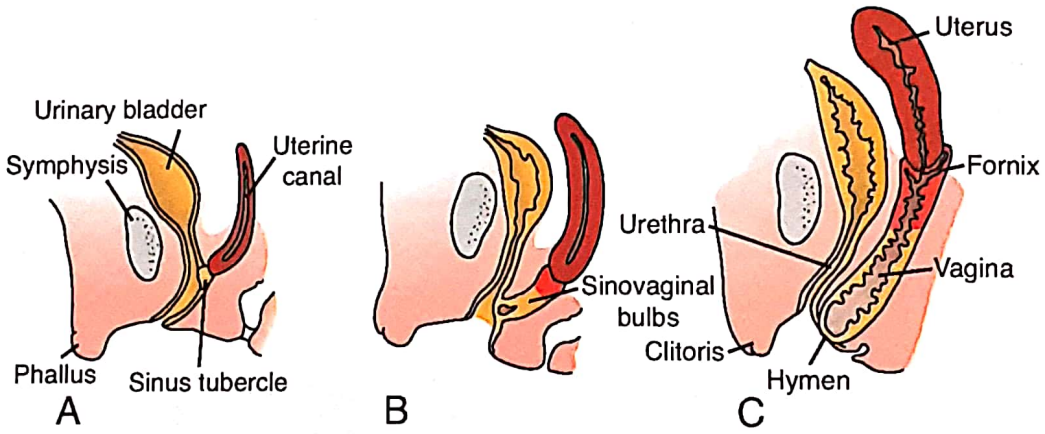

شکل ۳۰-۱۶. مقاطع ساژیتال شکل‌گیری رحم و واژن در مراحل مختلف تکوین. **A.** هفته ۹. **B.** پایان ماه سوم. **C.** نوزاد تازه متولد شده.

واژن

کمی بعد از اینکه نوک توپر مجاری پارامزونفریک به سینوس ادراری ـ تناسلی رسید (شکل‌های ۲۹A-۱۶ و ۳۰A-۱۶)، دو برون‌زدگی توپر از بخش لگنی سینوس رشد می‌کنند (شکل‌های ۲۹B-۱۶ و ۳۰B-۱۶). این برون‌زدگی‌ها (evaginations) که **پیازهای سینوسی ـ واژنی** (sinovaginal bulbs) نام دارند، تکثیر شده و یک **صفحه واژینال** (vaginal plate) توپر می‌سازند. تقسیم سلولی در انتهای سری صفحه ادامه می‌یابد و فاصله بین رحم و سینوس ادراری ـ تناسلی را زیاد می‌کند. در ماه پنجم، بخش بیرون زده واژن به طور کامل مجرادار می‌شود. گستردگی‌های بالی شکل واژن اطراف انتهای رحم که **فورنیکس‌های واژن** (vaginal fornices) نامیده می‌شوند، مبدأ پارامزونفریک دارند (شکل ۳۰C-۱۶). بنابراین واژن منشأ دوگانه دارد. بخش فوقانی آن از مجرای رحمی و بخش تحتانی از سینوس ادراری ـ تناسلی ایجاد می‌شود.

Scanned by CamScanner

@medicaluniversity

لومن (حفره) واژن توسط صفحه بافتی نازکی به نام **پرده بکارت** (hymen) از سینوس ادراری ـ تناسلی جدا باقی می‌ماند (شکل‌های ۲۹C-۱۶ و ۳۰C-۱۶). پرده بکارت از اپی‌تلیوم آستر کننده سینوس و لایه نازکی از سلول‌های واژینال تشکیل شده است. معمولاً در پرده بکارت در طی زندگی پری‌ناتال (قبل از تولد) چند سوراخ کوچک ایجاد می‌شود.

ممکن است در جنس مؤنث بقایایی از لوله‌های دفعی سری و دمی در مزوواریوم از بین نروند و به ترتیب در این نواحی اپی‌وفورون (epoophoron) و پاروفورون (paroophoron) را ایجاد کنند (شکل ۲۴B-۱۶). مجرای مزونفریک به جز در قسمت سری کوچکی که در اپوفورون قرار دارد و گاهاً قسمت دمی کوچکی که ممکن است در جدار رحم یا واژن قرار داشته باشد، ناپدید می‌شود. بعدها در طول زندگی، این بخش‌ها می‌توانند **کیست گارتنر** (Garnter's cyst) ایجاد کنند (شکل ۲۴-۱۶).

نکات بالینی

نواقص رحم و واژن

دو تا شدن رحم (duplication of the uterus) از نقص یکی شدن مجاری پارامزونفریک در یک ناحیه خاص و یا در تمام طول خط ادغام طبیعی مجاری ایجاد می‌شود. در شکل شدید آن رحم به طور کامل دوگانه [رحم دو تنه (uterus didelphys)] است (شکل ۳۱A-۱۶)؛ در خفیف‌ترین حالت، رحم تنها کمی در وسط برجسته است که **رحم قوس‌دار** (uterus arcuatus) نام دارد (شکل ۳۱B-۱۶). یکی از ناهنجاری‌های نسبتاً شایع، **رحم دو شاخه** (uterus bicornis) است که در آن رحم دو شاخ وارد شونده به یک واژن مشترک دارد (شکل ۳۱C-۱۶). رحم دو شاخ در بسیاری از پستانداران پست‌تر از پریمات‌ها (primates) طبیعی است.

در بیماران مبتلا به آترزی کامل یا جزیی یکی از مجاری پارامزونفریک، بخش باقی‌مانده به صورت ضمیمه (appendage) به بخش خوب تکامل یافته دیده می‌شود. از آنجایی که لومن معمولاً با واژن ارتباط ندارد، بنابراین در این حالت عوارض (رحم دو شاخ تک تنه‌ای با یک شاخ تکوین نیافته) شایع می‌باشد (شکل ۳۱D-۱۶). اگر آترزی هر دو سمت را درگیر کند، ممکن است منجر به آترزی گردن رحم شود (شکل ۳۱E-۱۶). اگر پیازهای سینوسی ـ واژنی با هم ادغام نشود، واژن دو تایی و یا اگر اصلاً به وجود نیایند، آترزی واژن ایجاد می‌شود (شکل ۳۱A,F-۱۶). در آترزی واژن، یک بن‌بست واژینال کوچک که از مجاری پارامزونفریک منشأ می‌گیرد، معمولاً سوراخ گردن رحم را احاطه می‌کند.

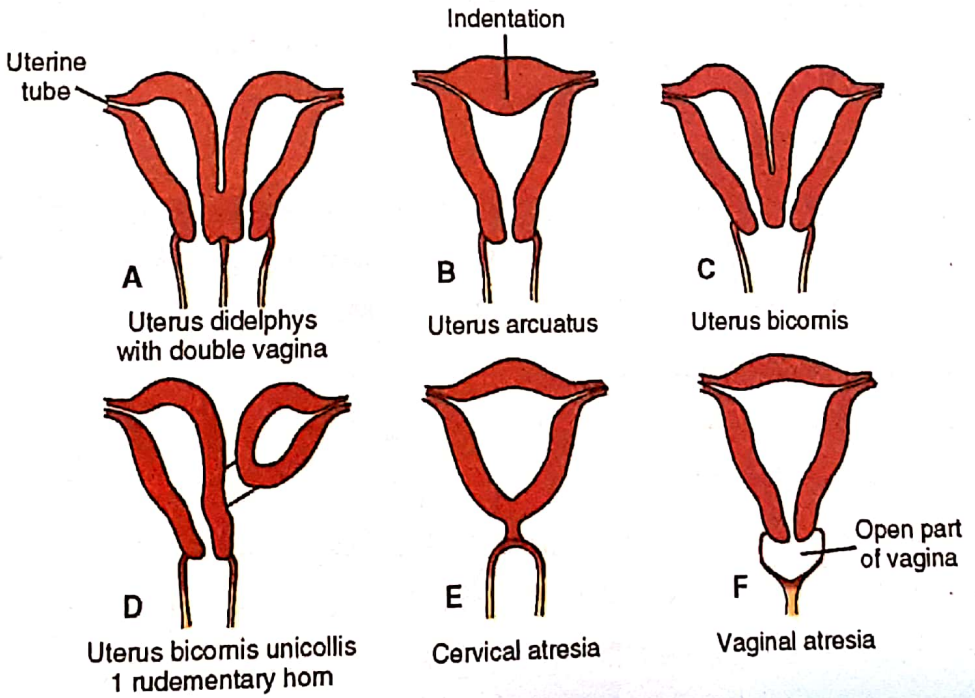

شکل ۳۱-۱۶. ناهنجاری‌های اصلی رحم و واژن که در اثر باقی ماندن تیغه رحمی یا مسدود شدن لومن (حفره) کانال رحم ایجاد می‌شوند.

Scanned by CamScanner

@medicaluniversity

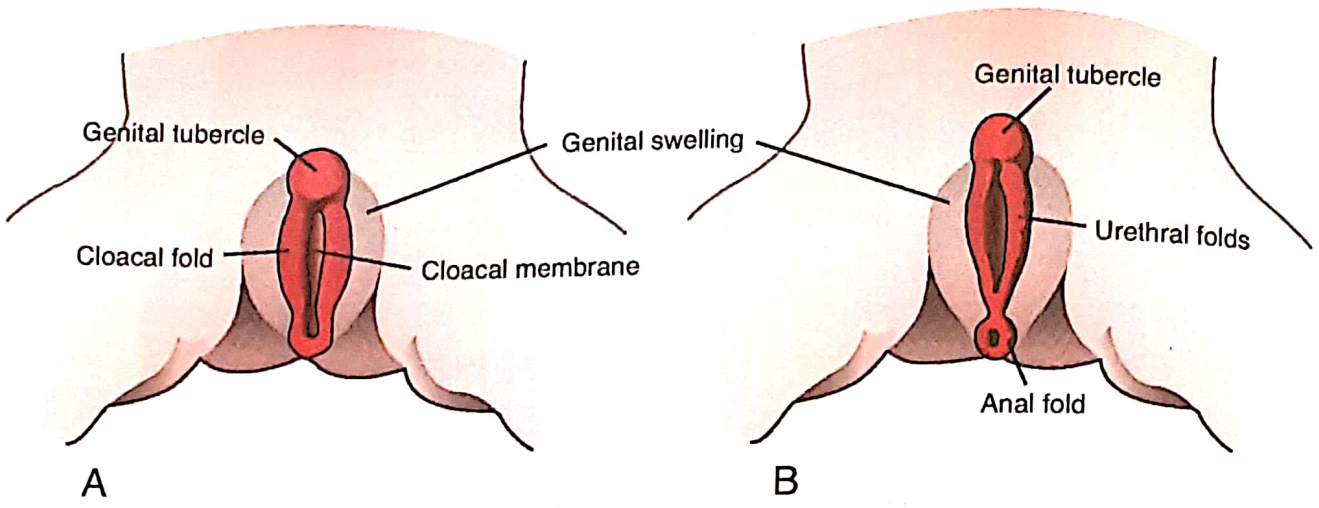

شکل ۳۲-۱۶. مرحل تمایز نیافته دستگاه تناسلی خارجی. **A.** تقریباً هفته چهارم. **B.** تقریباً هفته ششم.

دستگاه تناسلی خارجی

مرحله تمایز نیافته

در هفته سوم تکوین، سلول‌های مزانشیمی مبدأ گرفته در ناحیه شیار اولیه، به اطراف غشای کلوآک مهاجرت می‌کنند تا یک جفت **چین کلوآک** (cloacal fold) اندکی برآمده را بسازند (شکل ۳۲A-۱۶). چین‌ها در ناحیه سری غشای کلوآک با هم یکی می‌شوند تا **تکمه تناسلی** (genital tubercle) را بسازند. در ناحیه دمی، این چین‌ها به **چین‌های پیشابراهی** (urethral folds) در قدام و **چین‌های مقعدی** (anal folds) در خلف تقسیم می‌شوند (شکل ۳۲B-۱۶).

در همین زمان یک جفت برآمدگی دیگر به نام **برآمدگی‌های تناسلی** (genital swellings) در هر سمت چین‌های پیشابراهی پدیدار می‌شوند. این برآمدگی‌ها بعداً **برآمدگی‌های اسکروتال** (scrotal swellings) در جنس مذکر (شکل ۳۳A-۱۶) و **لابیا ماژور (لب بزرگ)** در جنس مؤنث را می‌سازند (شکل ۳۵B-۱۶). با این وجود همچنان در پایان هفته ششم، نمی‌توان هر دو جنس را از هم تشخیص داد.

دستگاه تناسلی خارجی در جنس مذکر

تکوین دستگاه تناسلی خارجی در جنس مذکر تحت تأثیر آندروژن مترشحه توسط بیضه‌های جنین صورت می‌گیرد و با طویل شدن سریع تکمه تناسلی (اکنون **فالوس** [phallus] نامیده می‌شود) مشخص می‌شود (شکل ۳۳A-۱۶). در حین این طویل شدن، فالوس چین‌های اورترال را به جلو می‌راند، به طوری که این چین‌ها جدارهای طرفی **ناودان پیشابراهی** (urethral groove) را می‌سازند. این ناودان در نمای دمی فالوس طویل شده، کشیده می‌شود ولی به دیستال‌ترین بخش یعنی گلنس نمی‌رسد. اپی‌تلیوم آستر کننده ناودان که از اندودرم مبدأ می‌گیرد، **صفحه پیشابراهی** (urethral plate) را می‌سازد (شکل ۳۳B-۱۶).

در پایان ماه سوم، دو چین پیشابراهی بر روی صفحه پیشابراهی بسته می‌شوند تا **پیشابراه آلتی** (penile urethra) را شکل دهند (شکل ۳۳B-۱۶). این مجرا تا نوک فالوس کشیده نمی‌شود. دیستال‌ترین قسمت پیشابراه، در طول ماه چهارم ساخته می‌شود، یعنی همان زمانی که سلول‌های اکتودرمی از نوک گلنس به داخل نفوذ می‌کنند و یک طناب اپی‌تلیالی کوتاه می‌سازند. این طناب بعداً مجرادار می‌شود تا **سوراخ خارجی پیشابراه** (external urethral meatus) را بسازد (شکل ۳۳C-۱۶).

برآمدگی‌های تناسلی که در جنس مذکر تحت عنوان **برآمدگی‌های اسکروتال** شناخته می‌شوند، در ناحیه اینگوینال رؤیت می‌گردد. با ادامه تکوین، این برآمدگی‌ها در جهت دمی حرکت می‌کنند. بعداً هر برآمدگی نیمی از اسکروتوم (scrotum) را می‌سازد. این دو برآمدگی توسط **دیواره اسکروتال** (scrotal septum) از هم جدا می‌شوند (شکل ۳۳D-۱۶).

Scanned by CamScanner

@medicaluniversity

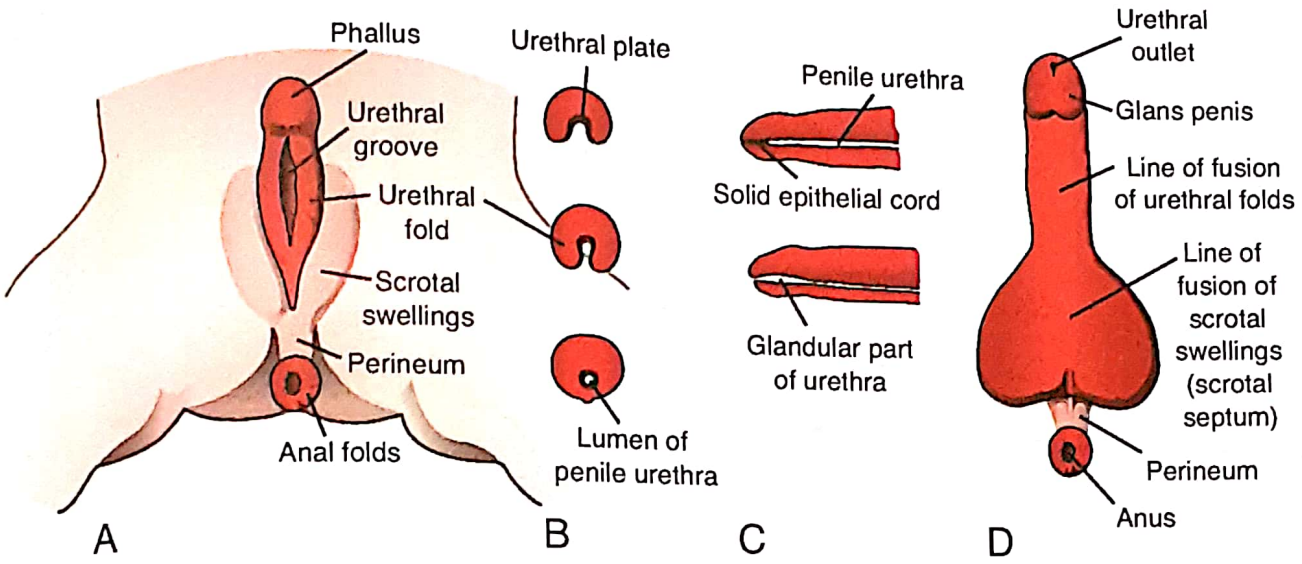

شکل ۳۳-۱۶. A. تکوین دستگاه تناسلی خارجی در جنس مذکر در هفته دهم. به شیار پیشابراهی عمیق که چین‌های پیشابراهی در طرفین آن قرار گرفته‌اند، دقت کنید. **B.** مقاطع عرضی از فالوس در زمان تشکیل پیشابراه آلتی. شیار ادراری ـ تناسلی توسط چین‌های پیشابراهی پل زده می‌شوند. **C.** تکوین بخش غده‌ای پیشابراه تناسلی. **D.** نوزاد تازه متولد شده.

نکات بالینی

نواقص در دستگاه تناسلی خارجی جنس مذکر

در **هیپوسپادیاس** (hypospadias) یکی شدن چین‌های پیشابراهی ناقص است و سوراخ‌های غیرطبیعی پیشابراه پنیس غالباً در امتداد نمای تحتانی پنیس، معمولاً در نزدیکی گلنس، در طول تنه و یا نزدیک قاعده پنیس دیده می‌شود (شکل ۳۴-۱۶). در موارد نادر سوراخ پیشابراه در امتداد رافه (سجاف) اسکروتال کشیده می‌شود. وقتی چین‌های پیشابراه به طور کامل با هم یکی نشوند، یک شکاف ساژیتال پهن در تمام طول پنیس و اسکروتوم به وجود می‌آید. دو برآمدگی اسکروتال نیز شبیه لابیا ماژور می‌شوند. بروز هیپوسپادیاس، ۳ الی ۵ مورد در هر ۱۰۰۰ تولد است و این میزان در ۱۵ الی ۲۰ سال گذشته، دو برابر شده است. دلایل این افزایش مشخص نشده است، اما یکی از فرضیه‌ها آن را نتیجه افزایش استروژن محیطی می‌داند (مداخله کننده‌های اندوکرینی، فصل ۹ را ببینید).

اپی‌سپادیاس (epispadias) ناهنجاری نادری است (یک مورد در هر ۳۰ هزار تولد) که در آن سوراخ پیشابراه در پشت پنیس قرار می‌گیرد (شکل ۳۴D-۱۶). با وجود اینکه اپی‌سپادیاس می‌تواند به شکل یک نقص جداگانه و منفرد اتفاق بیفتد اما اغلب با اکستروفی مثانه و بسته‌شدن غیرطبیعی جدار شکمی بدن همراه است (شکل ۱۶-۱۶).

میکروپنیس (micropenis) وقتی اتفاق می‌افتد که تحریک آندروژنی کافی برای رشد دستگاه تناسلی وجود ندارد. میکروپنیس معمولاً در اثر هیپوگنادیسم اولیه یا اختلال کارکرد هیپوتالاموس یا هیپوفیز ایجاد می‌شود. طبق تعریف طول پنیس ۲/۵ انحراف معیار زیر متوسط طول اندازه گیری شده سطح پشتی پنیس از پوبیس تا نوک آن (در حالتی که پنیس تا حد ممکن کشیده می‌شود) است. عارضه **پنیس دو شاخ** (bifid penis) یا **پنیس دوگانه** (double penis) وقتی اتفاق می‌افتد که تکمه تناسلی تقسیم می‌شود.

Scanned by CamScanner

@medicaluniversity

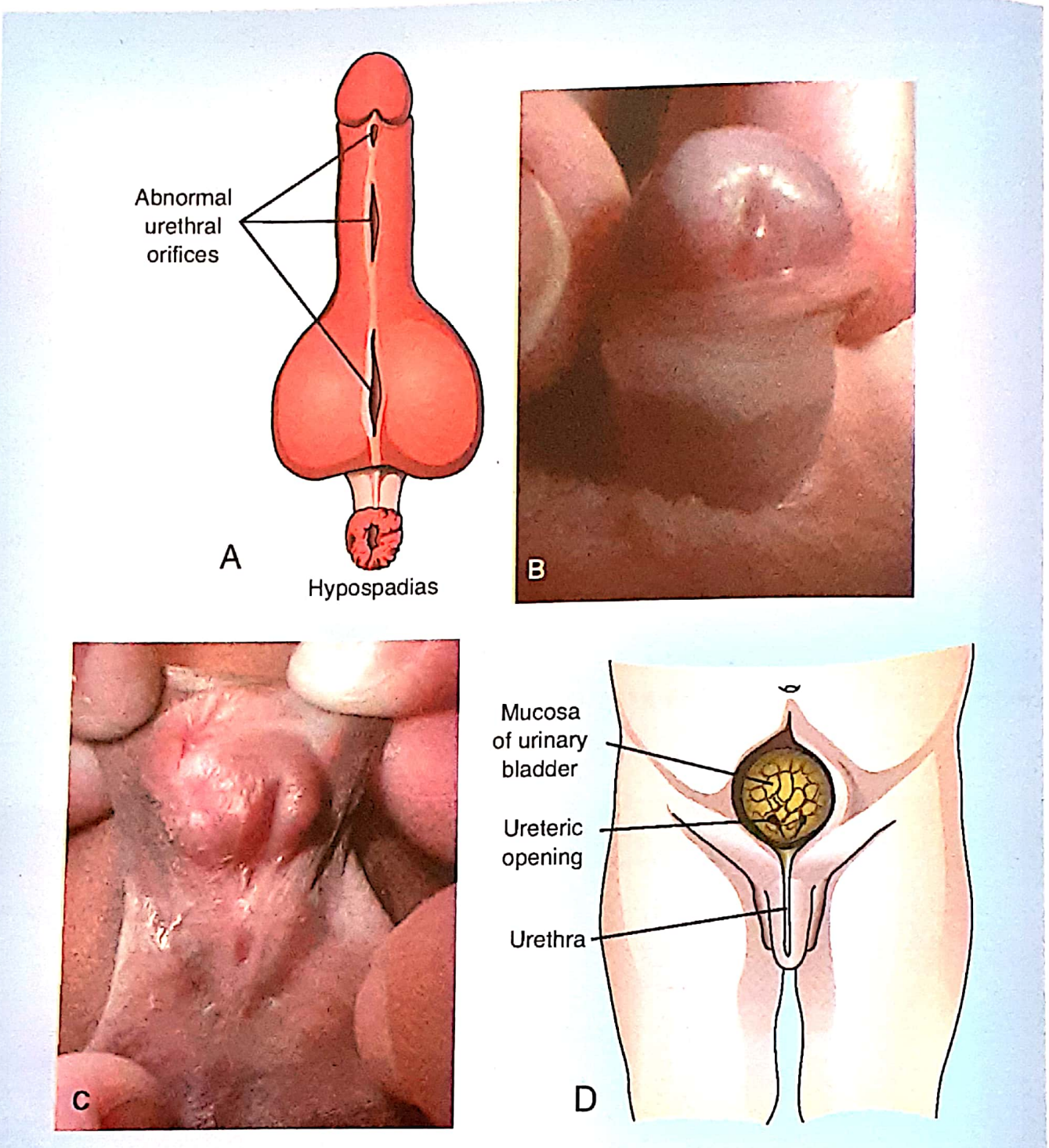

شکل ۳۴-۱۶.A. هیپوسپادیاس. محل‌های متفاوت سوراخ‌های پیشابراهی غیرطبیعی دیده می‌شوند. **B.** بیمار مبتلا به هیپوسپادیاس غده‌ای. پیشابراه به سطح شکمی گلنس پنیس باز شده است. **C.** بیمار مبتلا به هیپوسپادیاس درگیر کننده گلنس و تنه پنیس. **D.** اپی‌سپادیاس همراه با اکستروفی مثانه. مخاط مثانه نمایان شده است.

دستگاه تناسلی خارجی در جنس مؤنث

استروژن تکوین دستگاه تناسلی خارجی جنس مؤنث را تحریک می‌کند. تکمه تناسلی فقط کمی دراز می‌شود و **کلیتوریس** (clitoris) را می‌سازد (شکل ۳۵A-۱۶). چین‌های پیشابراهی برخلاف جنس مذکر ادغام نمی‌شوند و **لابیا مینور (لب کوچک)** را به وجود می‌آورند. برآمدگی‌های تناسلی بزرگ می‌شوند و **لابیا ماژور** را می‌سازند. ناودان ادراری ـ تناسلی باز باقی می‌ماند و **وستیبول** (vestibule) را می‌سازد (شکل ۳۵B-۱۶). با وجود

Scanned by CamScanner

@medicaluniversity

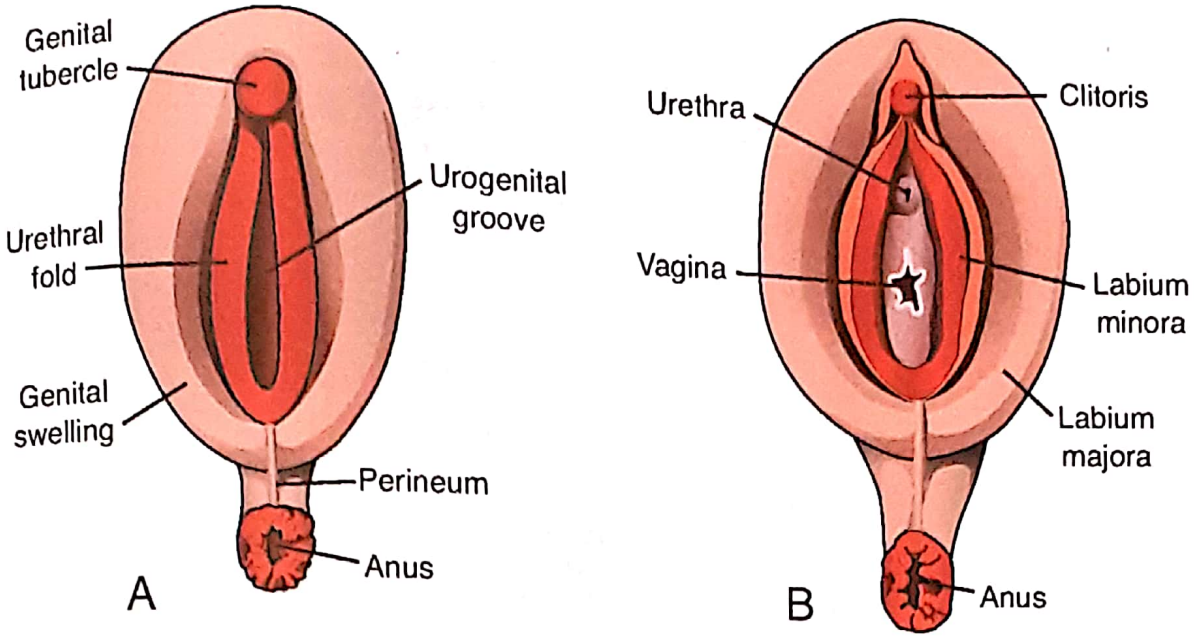

شکل ۳۵-۱۶. دستگاه تناسلی خارجی در جنس مؤنث در ماه پنجم (A) و در نوزاد تازه متولد شده (B).

اینکه برجستگی تناسلی در جنس مؤنث به طویل شدن ادامه نمی‌دهد، اما در مراحل اولیه تکوین درازتر از برجستگی مشابه در جنس مذکر می‌باشد. در حقیقت استفاده از طول این برجستگی به عنوان معیار تشخیص جنسیت (در بررسی با اولتراسوند) در ماه‌های سوم و چهارم بارداری منجر به اشتباه در تشخیص می‌شود.

نکات بالینی

بیماری‌های تکوین جنسی

از آنجایی که تکوین جنسی مرد و زن شبیه هم است، بنابراین تعجب‌آور نیست اختلالاتی در تمایز و تعیین جنسیت اتفاق بیفتد. **ارگان‌های تناسلی مبهم** (ambiguous genitalia) (شکل ۳۶-۱۶) به صورت کلیتوریس بزرگ یا پنیس کوچک دیده می‌شوند. بنابراین ممکن است یک نوزاد با ظاهر مؤنث طبیعی با یک کلیتوریس بزرگ (هایپرتروفی کلیتورال) و یا یک نوزاد پسر با یک پنیس کوچک باز شونده به سطح شکمی (هیپوسپادیاس) متولد شود. در برخی موارد، این ناهنجاری‌ها منجر به تولد افرادی با ویژگی‌های هر دو جنس می‌شوند که در این صورت آنها را **هرمافرودیت** (hermaphrodite) می‌نامند. با این حال هرمافرودیت‌های حقیقی بافت‌های گنادال هر دو جنس مؤنث و مذکر را دارند و چنین حالتی در انسان دیده نشده است. ولی در عوض این افراد **تخمدان ـ بیضه** (ovotestes) [دارای هر دو بافت بیضه و تخمدان] دارند. آنها از لحاظ تکوین تناسلی ممکن است به طور معمول مرد یا زن و یا بین آنها باشند. در ۷۰ درصد موارد کاریوتیپ 46,XX است و معمولاً یک رحم وجود دارد. ارگان‌های تناسلی خارجی یا مبهم بوده و یا غالباً زن هستند. اکثر افراد هرمافرودیت، زن هستند.

گاهی اوقات جنسیت ژنوتیپی (کروموزومی) با جنسیت فنوتیپی (ظاهر فیزیکی) مطابقت ندارد. برای مثال دلایل بسیار شایع ابهام جنسیتی، **هایپرپلازی فوق‌کلیوی مادرزادی** (congenital adrenal hyperplasia: CAH) است. ناهنجاری‌های بیوشیمیایی در غدد فوق‌کلیوی منجر به افزایش تولید هورمون استروئید و افزایش هورمون آدرنوکورتیکوتروپیک (ACTH) می‌شوند. در اکثر موارد، ۲۱ ـ هیدروکسیلاسیون (21-hydroxylation) مهار شده است. زنان مبتلا به این بیماری طیفی از ویژگی‌های جنسی از مردانه‌شدن نسبی با کلیتوریس بزرگ تا مردانه‌شدن با ظاهر مردانه دارند. در نوع نادر CAH، نقص ۱۷ آلفا-

Scanned by CamScanner

@medicaluniversity

هیدروکسیلاز (17α-hydroxylase) وجود دارد که در زنان باعث می‌شود که در هنگام تولد ظاهر آناتومیک درونی و بیرونی مؤنث داشته باشند ولی در هنگام بلوغ جنسی به دلیل ناتوانی در ترشح هورمون‌های جنسی از غدد فوق‌کلیوی و تخمدان‌ها، صفات ثانویه جنسی ظاهر نمی‌شوند. در نتیجه پستان یا موهای پوبیک تکوین و رشد نمی‌یابند. در مردان مبتلا به نقص ۱۷ آلفا ـ هیدروکسیلاز، مردانه‌شدن مهار می‌شود.

دلیل دیگر ابهام جنسیتی، **سندرم عدم حساسیت به آندروژن** (androgen insensitivity syndrome: AIS) است. افراد مبتلا به AIS مرد هستند (کروموزوم Y و بیضه دارند) ولی گیرنده‌های آندروژن وجود ندارد و یا بافت‌ها به مجموعه‌های گیرنده ـ دی‌هیدروتستوسترون پاسخ نمی‌دهند. به تبع آن آندروژن‌های تولید شده توسط بیضه‌ها در القای تمایز ارگان‌های تناسلی خارجی مؤثر نیستند. از آنجایی که این بیماران بیضه دارند و MIS نیز وجود دارد، دستگاه پارامزونفریک سرکوب شده و لوله‌های رحمی و رحم به وجود نمی‌آیند. در بیماران مبتلا به **سندرم عدم حساسیت به آندروژن کامل** (compelet AIS: CAIS)، واژن وجود دارد ولی معمولاً کوتاه بوده و کامل تکوین نیافته است. غالباً بیضه‌ها در نواحی اینگوینال یا لابیال، وجود دارند ولی اسپرماتوژنزیس اتفاق نمی‌افتد. بنابراین خطر ایجاد تومور تستیکولار (بیضه‌ای) وجود دارد و ۳۳ درصد این افراد قبل از ۵۰ سالگی دچار بدخیمی‌ها می‌شوند. انواع دیگر این بیماری **سندرم عدم حساسیت به آندروژن** (mild AIS: MAIS) یا **سندرم عدم حساسیت به آندروژن نسبی** (partial AIS: PAIS) است. در MAIS درجات مختلفی از مردانه‌شدن وجود دارد ولی در PAIS ارگان‌های تناسلی مبهم هستند (شامل کلیتورومگالی یا پنیس کوچک با هیپوسپادیاس). در این موارد معمولاً بیضه‌ها نزول نمی‌کنند.

نقص ۵ ـ آلفا ـ ردوکتاز (5-α-reductase deficiency: 5-ARD) بیماری دیگری است که باعث ایجاد ارگان‌های تناسلی مبهم در مردان می‌شود. این بیماری به علت عدم تبدیل تستوسترون به دی‌هیدروتستوسترون در اثر نبود آنزیم ردوکتاز اتفاق می‌افتد. بدون هیدروتستوسترون ارگان‌های تناسلی خارجی به طور طبیعی تکوین نمی‌یابند، به طوری که در نوزاد مذکر اختلالات تکوینی مثل هیپوسپادیاس و در نوزاد مؤنث کلیتورومگالی (clitoromegaly) به وجود می‌آید.

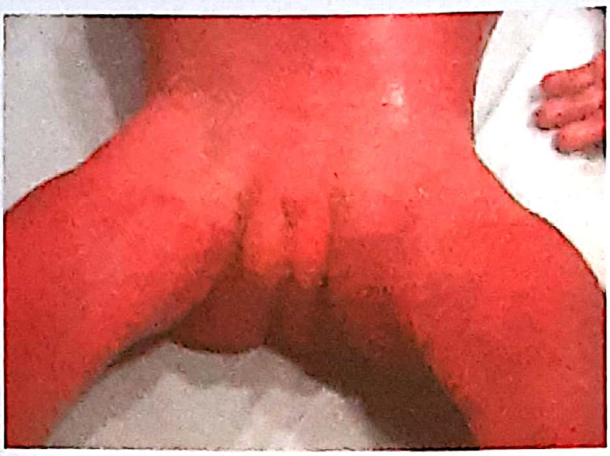

شکل ۳۶-۱۶. نوزاد مذکر (۴۶,XY) مبتلا به ارگان‌های تناسلی مبهم. به ادغام‌شدن نسبی برجستگی‌های اسکروتال و پنیس کوچک (با هیپوسپادیاس) توجه کنید.

ممکن است سایر بیماری‌ها نیز همراه با ناهنجاری‌های تمایز جنسیتی باشند. برای مثال **سندرم کلاین فلتر** (Klinefelter syndrome) با کاریوتیپ XXY، ۴۷ (یا انواع دیگر مثل XXXY) شایع‌ترین ناهنجاری اصلی تمایز جنسی است و با شیوع ۱ مورد در هر ۱۰۰۰ تولد در جنس مذکر اتفاق می‌افتد. در این افراد توانایی باروری کاهش یافته، بیضه‌های کوچک و کاهش سطح تستوسترون دیده می‌شود. تقریباً در ۳۳ درصد افراد مبتلا، ژینکوماستیا (gynecomastia) [پستان‌های بزرگ] وجود دارد. شایع‌ترین دلیل سندرم کلاین‌فلتر عدم جدا شدن هومولوگ XX است.

در **دیس‌ژنزی گنادال** (gonadal dysgenesis) اووسیت‌ها وجود ندارند و تخمدان‌ها به شکل گنادهای شیاری (streak gonads) دیده می‌شوند. در این اختلال افراد از نظر فنوتیپ مؤنث هستند اما می‌توانند مجموعه‌های کروموزومی مختلفی مثل XY داشته باشند. **دیس‌ژنزی گنادال مؤنث XY** (XY female gonadal dysgenesis) یا **سندرم سویر** (Swyer syndrome) در اثر جهش‌های نقطه‌ای یا حذف ژن SRY ایجاد می‌شود. در این بیماری افراد مبتلا زنان طبیعی به نظر می‌رسند ولی قاعدگی ندارند و ویژگی‌های جنسیتی ثانویه در بلوغ آنها اتفاق نیفتاده است. بیماران مبتلا به **سندرم ترنر** (Turner syndrome) نیز دیس‌ژنزی گنادال دارند. در این بیماران کاریوتیپ ۴۵,X و قد کوتاه، کام قوس‌دار (high arched palate)، گردن پره‌دار، قفسه سینه سپری شکل، ناهنجاری‌های قلبی و کلیوی و نوک پستان‌های فرورفته دیده می‌شود (فصل ۲ را ببینید).

Scanned by CamScanner

@medicaluniversity

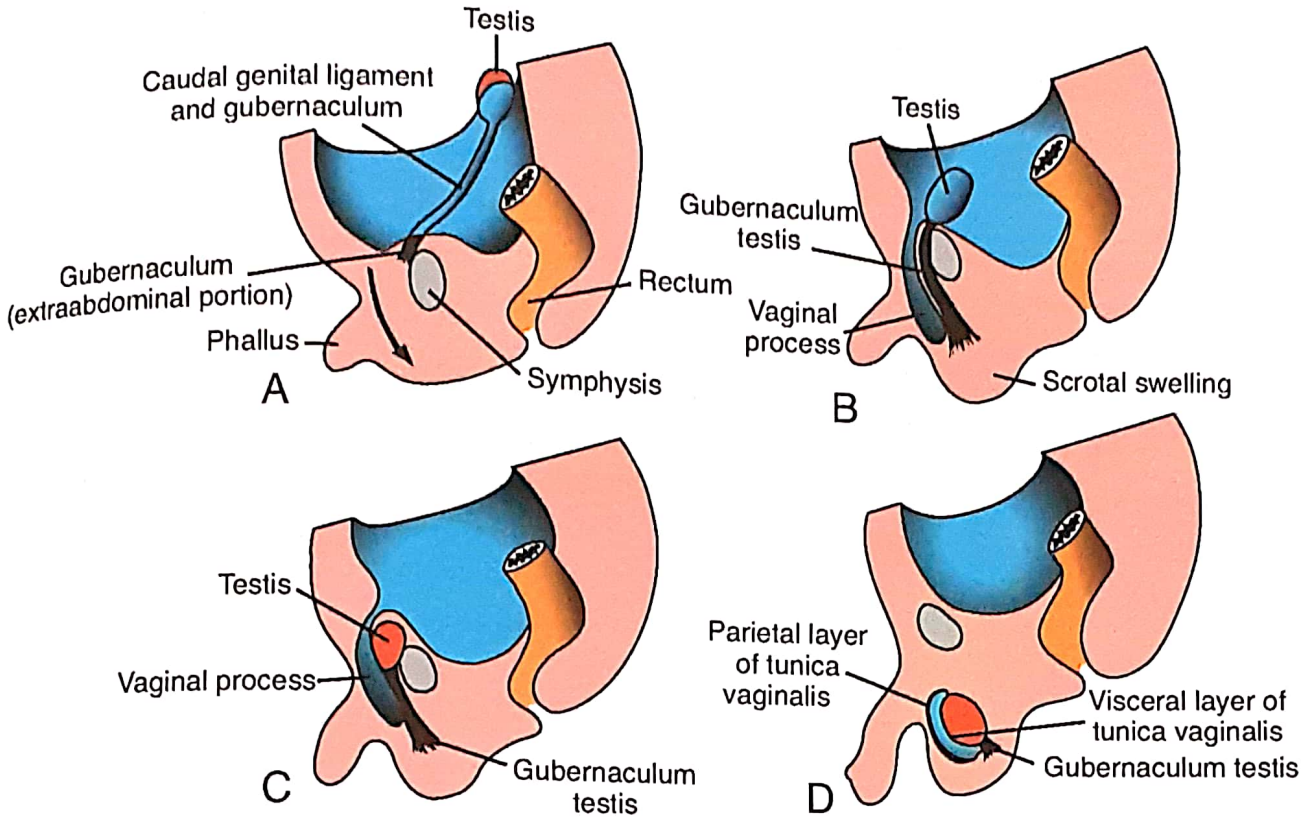

شکل ۳۷-۱۶. نزول بیضه. **A.** در طول ماه دوم. **B.** در میانه ماه سوم. صفاق آستر کننده حفره بدن به درون برآمدگی اسکروتال (جایی که زایده واژینال [تونیکا واژینالیس] را می‌سازد) برجسته می‌شود. **C.** در ماه هفتم. **D.** کمی بعد از تولد.

نزول بیضه‌ها

بیضه‌ها به صورت خلف صفاقی در ناحیه شکمی تکوین می‌یابند. ولی بیضه‌ها می‌بایست در جهت دمی (تحتانی) حرکت کرده و با عبور از جدار شکم به اسکروتوم (کیسه بیضه) برسد. عبور از جدار شکم از طریق **کانال اینگوینال** (inguinal canal) صورت می‌گیرد. این کانال ۴ سانتی‌متر طول داشته و بلافاصله در بالای نیمه داخلی رباط اینگوینال قرار دارد. ورود به کانال اینگوینال از طریق حلقه اینگوینال عمقی یا درونی (deep or internal inguinal ring) و خروج از آن از طریق حلقه اینگوینال سطحی یا بیرونی (superficial or external inguinal ring) در نزدیکی تکمه پوبیس صورت می‌گیرد.

با پایان ماه دوم، **مزانتر ادراری ـ تناسلی** (urogenital mesentery) بیضه و مزونفروس را به جدار خلفی شکم متصل می‌کند (شکل ۳A-۱۶). با تحلیل رفتن مزونفروس، این اتصال به عنوان یک مزانتر برای گناد عمل می‌کند (شکل ۲۷B-۱۶). در پایین این مزانتر رباطی شده و تحت عنوان **رباط تناسلی دمی** (caudal genital ligament) شناخته می‌شود. تراکم مزانشیمی غنی از ماتریکس خارجی سلولی نیز از قطب دمی بیضه تحت عنوان **گوبرناکولوم** (gubernaculum) شروع می‌شود (شکل ۳۷-۱۶). پیش از نزول بیضه‌ها، این نوار مزانشیمی در ناحیه اینگوینال بین عضلات مایل داخلی و مایل خارجی شکمی در حال تمایز، خاتمه می‌یابد. بعداً وقتی بیضه شروع به نزول به سمت حلقه اینگوینال درونی یا عمقی می‌کند، بخش خارج شکمی گوبرناکولوم تشکیل شده و از ناحیه اینگوینال به سمت برآمدگی‌های اسکروتال رشد می‌کند. وقتی بیضه‌ها از کانال اینگوینال عبور کردند، بخش خارج شکمی گوبرناکولوم به کف اسکروتوم می‌رسد (گوبرناکولوم در زنان نیز شکل می‌گیرد اما در موارد طبیعی به صورت تکوین نیافته و اولیه باقی می‌ماند).

عوامل کنترل کننده نزول بیضه‌ها به طور کامل شناخته نشده‌اند. با وجود این به نظر می‌رسد که بیرون زدن بخش خارج شکمی گوبرناکولوم، مهاجرت داخل شکمی را ایجاد می‌کند. البته

Scanned by CamScanner

@medicaluniversity

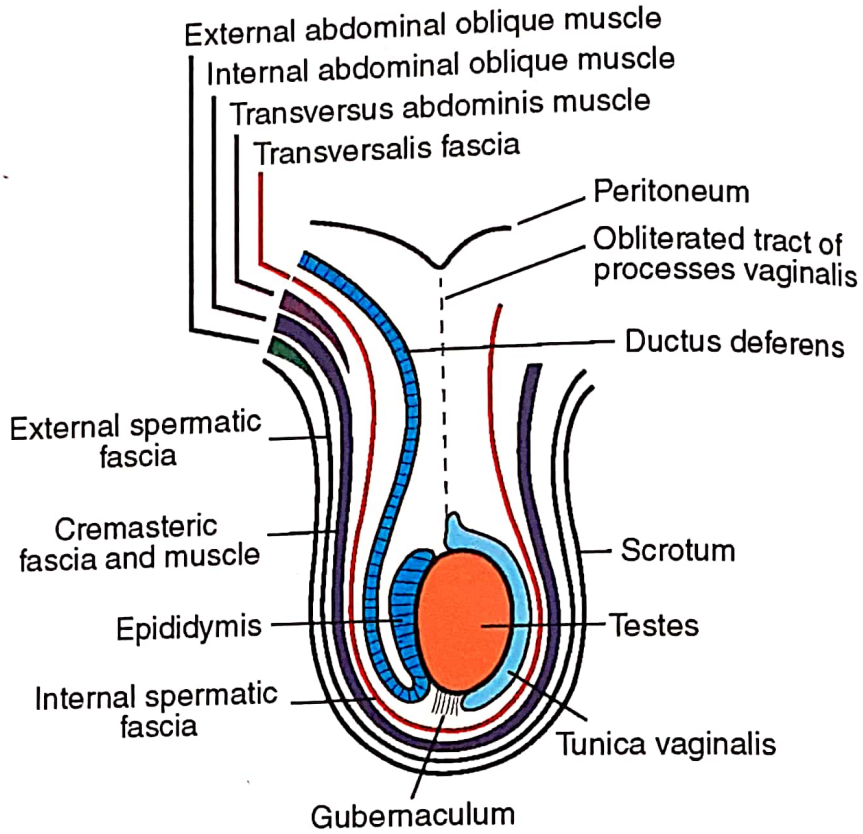

شکل ۳۸-۱۶. نمای شماتیک پوشش‌های بیضه را نشان می‌دهد که از اجزای جدار شکم مشتق شده‌اند. این پوشش‌ها زمانی که بیضه از جدار شکم (در مسیر خود از موقعیت خلف صفاقی در حفره شکمی تا اسکروتوم) مهاجرت می‌کند، شکل می‌گیرند.

فشار داخل شکمی نیز که به دلیل رشد ارگان‌ها افزایش می‌یابد باعث عبور بیضه از کانال اینگوینال می‌شود. تحلیل رفتن بخش خارجی شکمی گوبرناکولوم حرکت بیضه به سمت اسکروتوم را کامل می‌کند. به طور طبیعی، بیضه‌ها حدود هفته ۱۲ بارداری به ناحیه اینگوینال می‌رسند، هفته ۲۸ از درون کانال اینگوینال می‌گذرند و هفته ۳۳ به اسکروتوم می‌رسند (شکل ۳۷-۱۶). این روند تحت تأثیر هورمون‌ها (شامل آندروژن‌ها و MIS) صورت می‌گیرد. هنگام نزول، خونرسانی به بیضه‌ها از طریق آئورت حفظ می‌شود و عروق بیضه‌ای (testicular vessles) از موقعیت کمری مبدأ خود تا بیضه در اسکروتوم کشیده می‌شوند.

مستقل از نزول بیضه‌ها، صفاق حفره شکم یک برجستگی در هر سمت خط وسط به سمت جدار قدامی شکم می‌سازد. این برجستگی که **زایده واژینال** (processus vaginalis) نام دارد، مسیر گوبرناکولوم بیضه به سمت برآمدگی‌های اسکروتال را دنبال می‌کند (شکل ۳۷B-۱۶). از این رو زایده واژینال همراه با لایه‌های عضلانی و فاسیایی جدار بدن، به درون برآمدگی اسکروتال فرو می‌رود و **کانال اینگوینال** را می‌سازد (شکل ۳۸-۱۶).

بیضه از طریق حلقه اینگوینال از روی لبه استخوان پوبیس نزول می‌کند و در زمان تولد در اسکروتوم قرار دارد. سپس بیضه با چین تا خورده‌ای از زایده واژینال پوشیده می‌شود (شکل ۳۷D-۱۶). لایه صفاقی پوشاننده بیضه **لایه احشایی تونیکا واژینالیس** (visceral layer of tunica vaginalis) است؛ باقی مانده کیسه صفاقی **لایه جداری تونیکا واژینالیس** (parietal layer of tunica vaginalis) را می‌سازد (شکل ۳۷D-۱۶). مجرای باریک متصل کننده لومن زایده واژینال به حفره صفاقی، در زمان تولد یا کمی بعد از آن محو می‌شود.

بیضه‌ها علاوه بر اینکه توسط لایه‌های صفاقی مشتق از زایده واژینال پوشیده می‌شوند، در غلافی از لایه‌های مشتق از جدار قدامی شکم (که از طریق آن عبور می‌کنند) نیز قرار می‌گیرند. بدین ترتیب **فاسیای عرضی**، **فاسیای اسپرماتیک داخلی** (internal spermatic fascia) را می‌سازد؛ **عضله مایل داخلی شکم** به **عضله و فاسیای کرماستریک** (cremasteric fascia and muscle) تبدیل می‌شود و **عضله مایل خارجی شکم**، **فاسیای اسپرماتیک خارجی** (external spermatic fascia) را می‌سازد (شکل ۳۸-۱۶). عضله عرضی شکمی لایه‌ای نمی‌سازد، چون روی این ناحیه قوس می‌زند و در مسیر حرکت بیضه قرار ندارد.

Scanned by CamScanner

@medicaluniversity

نکات بالینی

فتق‌ها و کریپتورکیدیسم

ارتباط بین حفره شکم و زایده واژینال از طریق کانال اینگوینال و به درون کیسه اسکروتال به طور طبیعی در اولین سال بعد از تولد بسته می‌شود (شکل ۳۷D-۱۶). اگر این مسیر باز باقی بماند، قوس‌های روده‌ای می‌توانند به درون اسکروتوم نزول کرده و **فتق اینگوینال غیرمستقیم مادرزادی** (congenital indirect inguinal hernia) را ایجاد کنند (شکل ۳۹A-۱۶). گاهی اوقات محو شدن این مسیر نامنظم است و کیست‌های کوچکی در طول مسیر آن باقی می‌ماند. ممکن است بعداً این کیست‌ها مایع ترشح کنند و **هیدروسل بیضه** (hydrocele of the testis) و/یا **هیدروسل طناب اسپرماتیک** (hydrocele of spermatic cord) ایجاد کنند (شکل ۳۹B-۱۶).

در ۹۷ درصد نوزادان مذکر، بیضه‌ها پیش از تولد در اسکروتوم قرار می‌گیرند. در اغلب موارد باقیمانده نزول بیضه در طول ۳ ماه اول پس از تولد صورت می‌گیرد. با وجود این در کمتر از ۱ درصد نوزادان، یک یا هر دو بیضه نزول نمی‌کنند. به این وضعیت **کریپتورکیدیسم** (cryptorchidism) گفته می‌شود و ممکن است در اثر کاهش تولید آندروژن (تستوسترون) ایجاد شود. بیضه‌های نزول نکرده نمی‌توانند اسپرم بالغ تولید کنند. این حالت با شیوع ۵-۳ درصدی ناهنجاری‌های کلیوی همراه است.

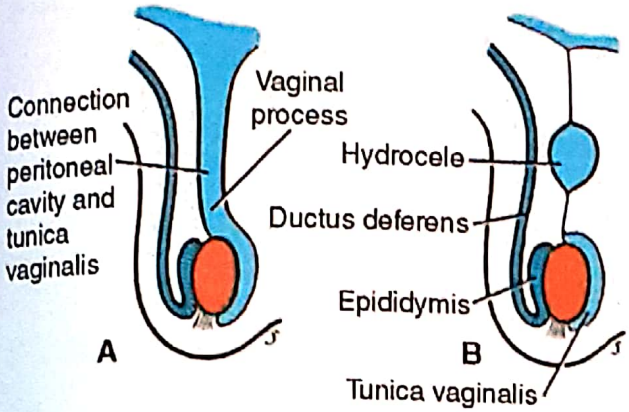

شکل ۳۹-۱۶. A. فتق اینگوینال. زایده واژینال ارتباط بازی با حفره صفاقی دارد. در چنین موردی بخش‌هایی از قوس‌های روده‌ای اغلب نزول کرده و گاهاً به اسکروتوم می‌رسند و فتق اینگوینال ایجاد می‌کنند. **B.** هیدروسل.

نزول تخمدان‌ها

نزول گنادها در جنس مؤنث در مقایسه با جنس مذکر به طور قابل توجهی کمتر است به طوری که تخمدان‌ها در نهایت بلافاصله در زیر لبه لگن حقیقی جای می‌گیرند. رباط تناسلی کرانیال (سری)، **رباط آویزان کننده** (suspensory ligament) تخمدان را می‌سازد. در حالی که رباط تناسلی دمی، **رباط اصلی تخمدان** (ligament of the ovary proper) و **رباط گرد رحمی** (round ligament of the uterus) را به وجود می‌آورد (شکل ۲۴-۱۶). رباط گرد رحمی تا درون لابیا ماژور کشیده می‌شود.

خلاصه

دستگاه‌های ادراری و تناسلی هر دو از بافت مزودرمی تکوین می‌یابند. سه دستگاه ادراری به طور موقت از قطعات سری به سمت قطعات دمی شکل می‌گیرند.

پرونفروز در ناحیه گردن ایجاد شده و موقتی است.

مزونفروز که در نواحی سینه‌ای و کمری شکل می‌گیرد، بزرگ است و با **واحدهای دفعی (نفرون‌ها)** و مجرای جمع کننده خود **(مجرای مزونفریک یا ولفی)** مشخص می‌شود. پرونفروز در انسان عملکرد مختصری دارد و بخش عمده آن ناپدید می‌شود. مجاری و لوله‌های مزونفروز، مسیری هدایتی برای اسپرم از بیضه‌ها تا پیشابراه را فراهم می‌کنند. در جنس مؤنث این مجاری تحلیل می‌روند.

متانفروز یا کلیه دائمی از دو منبع تکوین می‌یابد. لوله‌های دفعی یا نفرون‌های متانفروز شبیه مزونفروز است اما دستگاه جمع کننده آن از **جوانه حالبی** (یک بیرون‌زدگی از مجرای مزونفریک) مبدأ می‌گیرد. این جوانه به **حالب، لگنچه، کالیس‌ها** و کل **دستگاه جمع کننده** تبدیل می‌شود (شکل ۵-۱۶). ارتباط بین دستگاه‌های لوله‌ای جمع کننده و دفعی برای تکوین طبیعی، حیاتی است (شکل ۱۶-۱۶). ***WT1*** (که توسط مزانشیم بیان می‌شود) این بافت را موظف به پاسخگویی به القای ایجاد شده توسط جوانه جالبی می‌کند. برهم‌کنش بین

Scanned by CamScanner

@medicaluniversity

جوانه و مزانشیم از طریق تولید GDNF و HGF توسط مزانشیم و گیرنده‌های تیروزین کینازی آنها (به ترتیب تحت عنوان RET و MET که توسط اپی‌تلیوم حالب تولید می‌شوند) صورت می‌گیرد. PAX2 و WNT4 تولید شده توسط مزانشیم متانفریک، باعث اپی‌تلیالیزه شدن و تمایز لوله‌های دفعی می‌شود (شکل ۷-۱۶). ممکن است زود تقسیم شدن جوانه حالبی به کلیه‌های دو شاخ یا متعدد با **حالب‌های اکتوپیک** منجر شود (شکل ۹-۱۶). از آنجایی که کلیه‌ها در ناحیه لگن تکوین یافته و سپس به موقعیت خود در ناحیه کمری صعود می‌کنند، بنابراین موقعیت‌های غیرطبیعی کلیه (مثل **کلیه لگنی** یا **کلیه نعل اسبی**) رخ می‌دهند (شکل ۱۱-۱۶).

مثانه در طی هفته‌های ۴ الی ۷، هنگامی که **کلوآک** (حفره مشترک برای کلیه‌های ابتدایی و دستگاه گوارش) توسط دیواره ادراری ـ راست روده‌ای (اوروركتال) به دو بخش تحت عنوان **سینوس ادراری ـ تناسلی** در قدام و **مجرای مقعدی** در خلف تقسیم شد، تکوین می‌یابد (شکل ۱۲-۱۶). سپس بخش قدامی این سینوس به مثانه تمایز می‌یابد. بخش باقیمانده سینوس نیز به بخش‌های **پروستاتی** و **غشایی پیشابراه** در جنس مذکر و **پیشابراه** در جنس مذکر تمایز می‌یابند (شکل ۱۳-۱۶).

دستگاه تناسلی شامل (۱) گنادها یا غدد جنسی ابتدایی، (۲) مجاری تناسلی و (۳) دستگاه تناسلی خارجی است. هر سه جز **مرحله تمایز نیافته** دارند که در آن مرحله می‌توانند به هر دو جنس مؤنث یا مذکر تبدیل شوند. **ژن SRY** کروموزوم Y **عامل تعیین کننده بیضه‌ها** را تولید و تکوین جنسی مذکر را تنظیم می‌کند. ژن‌های پایین دست SRY شامل ***SOX9*** و عامل استروئیدوژنز ***(SF1)*** بوده که تمایز **سلول‌های لایدیگ** و **سرتولی** در بیضه‌ها را تحریک می‌کند. بیان ژن SRY باعث (۱) تکوین **طناب‌های مدولاری (بیضه‌ای)**، (۲) شکل‌گیری **تونیکا آلبوژینه‌آ** و (۳) **عدم تکوین طناب‌های کورتیکال (تخمدانی) می‌شود.**

تکوین تخمدان در عدم حضور ژن ***SRY*** و حضور ***WNT4*** که ژن اصلی برای این روند تمایزی است، صورت می‌گیرد. ***WNT4*** باعث تنظیم افزایشی ***DAX1*** می‌شود که این مسئله نیز بیان ***SOX9*** را مهار می‌کند. بنابراین ***WNT4*** همراه با سایر ژن‌های پایین دست **تکوین تخمدان** را همراه با (۱) **طناب‌های کورتیکال معمول**، (۲) **ناپدید شدن طناب‌های مدولاری (بیضه‌ای)** و (۳) **عدم تکامل تونیکا آلبوژینه‌آ** موجب می‌شوند (شکل ۲۱-۱۶). تکوین هر دو گناد (تخمدان و بیضه) وابسته به القای صورت گرفته از **سلول‌های زایای بدوی** است. این سلول‌ها در **هفته‌های ۴ الی ۶** از کیسه زرده به ستیغ‌های تناسلی مهاجرت می‌کنند. وقتی سلول‌های زایای بدوی به گناد تمایز نیافته نرسند، گناد در حالت تمایز نیافته باقی می‌ماند و یا به وجود نمی‌آید.

دستگاه مجرایی تمایز نیافته و دستگاه تناسلی خارجی تحت اثر هورمون‌ها تکوین می‌یابند. در طی **مرحله تمایز نیافته**، دو سیستم مجرای (duct system) وجود دارد: **مجرای مزونفریک** و **مجرای پارامزونفریک**. **تستوسترون** تولید شده توسط **سلول‌های لایدیگ** در بیضه‌ها، تکوین مجاری مزونفریک به **مجاری وابران**، **اپی‌دیدیم**، **مجرای دفران** و **مجرای انزالی** را تحریک می‌کند، در حالی که **ماده مهار کننده مولرین** (MIS) تولید شده توسط **سلول‌های سرتولی** که هورمون ضد مولری (AMH) نیز نامیده می‌شود، در بیضه‌ها باعث تحلیل رفتن مجاری پارامزونفریک (دستگاه مجرایی مؤنث) می‌شود. **دی‌هیدروتستوسترون** تکوین دستگاه تناسلی خارجی (شامل پنیس و اسکروتوم) را تحریک می‌کند (شکل ۲۵-۱۶). **استروژن‌ها** (همراه با عدم حضور تستوسترون) تکوین دستگاه پارامزونفریک که **لوله رحمی**، **رحم**، **گردن رحم** و **بخش فوقانی واژن** را می‌سازد، تنظیم می‌کند. به دلیل عدم وجود تستوسترون برای تحریک تکوین مجاری مزونفریک، این ساختار از بین می‌رود. استروژن‌ها تمایز دستگاه تناسلی خارجی جنس مؤنث (شامل **کلیتوریس**، **لابیاها** و **بخش تحتانی واژن**) را نیز تحریک می‌کنند (شکل ۲۵-۱۶). خطاهای تولید یا حساسیت به هورمون‌های بیضه‌ها منجر به غلبه ویژگی‌های زنانه تحت اثر استروژن‌های مادری و جفت می‌شود.

دستگاه تناسلی خارجی نیز تکوین خود را از یک مرحله تمایز نیافته شروع می‌کند. در ابتدا یک **تکمه تناسلی**، دو **برآمدگی تناسلی** و دو **چین کلوآکال** در سطح بیرونی کف لگن تشکیل می‌شوند. وقتی دیواره اوروركتال (ادراری ـ راست روده‌ای) به سطح درونی کف لگن رسید و مجرای مقعدی را از سینوس ادراری ـ تناسلی ابتدایی (که مثانه را خواهد ساخت) جدا کرد، در این زمان چین‌های کلوآکال، **چین‌های پیشابراهی** نامیده می‌شوند (شکل ۳۲-۱۶). در جنس مذکر، تکمه تناسلی رشد کرده و **فالوس** (phallus) نامیده می‌شود. فالوس با ادامه رشد خود، چین‌های پیشابراهی را با هم می‌کشد. این چین‌ها با هم ادغام شده و تنه پنیس را می‌سازند. در همین حین، برآمدگی‌های تناسلی بزرگتر شده و **برآمدگی‌های اسکروتال** را

Scanned by CamScanner

@medicaluniversity

می‌سازند. برآمدگی‌های اسکروتال پس از نزدیک‌شدن به هم در خط وسط با هم ادغام می‌شوند. در جنس مؤنث، تکمه تناسلی، **کلیتوریس** و برآمدگی‌های پیشابراهی، **لابیا مینور (لب کوچک)** و برآمدگی‌های تناسلی، **لابیا ماژور (لب بزرگ)** را می‌سازند. توجه کنید که در جنس مؤنث، ادغام ساختارهای بدوی صورت نمی‌گیرد. همچنین باید در نظر داشت که **ساختارهای مشابهی** (analogous structures) در هر دو جنس مذکر و مؤنث وجود دارند: پنیس = کلیتوریس؛ اسکروتوم = لابیا ماژور.

پرسش‌ها

۱. در طول تکوین دستگاه ادراری، سه دستگاه شکل می‌گیرد. این دستگاه‌ها کدام‌ها هستند و کدام بخش از هر یک از آنها در نوزاد باقی می‌ماند (البته اگر باقی بماند)؟

۲. یک نوزاد به ظاهر پسر، در زمان تولد فاقد بیضه در اسکروتوم است. بعداً مشخص می‌شود که هر دو بیضه در حفره شکم قرار دارند. اصطلاح اطلاق شونده به این حالت چیست؟ مبدأ جنین‌شناسی این نقص را توضیح دهید.

۳. گفته می‌شود که دستگاه تناسلی خارجی مؤنث و مذکر تشابهاتی با هم دارند. این شباهت‌ها کدام‌ها هستند و مبدأ جنین‌شناسی آنها کدام است؟

۴. خانم جوانی بعد از چند سال تلاش برای بارداری، به پزشک مراجعه می‌کرد. معاینه وجود رحم دو شاخ را نشان داد. چنین ناهنجاری چگونه اتفاق می‌افتد؟

Scanned by CamScanner

@medicaluniversity



فصل ۱۷

سر و گردن

مزانشیم مورد نیاز جهت تشکیل ناحیه سر از **مزودرم کنار محوری**، **مزودرم صفحه جانبی**، **ستیغ عصبی** و نواحی ضخیم شده اکتودرم تحت عنوان **پلاک‌های اکتودرمی** تأمین می‌شوند. مزودرم کنار محوری (**سومیت‌ها** و **سومیتومرها**) بخش بزرگی از نواحی غشایی و غضروفی نوروکرانیوم (جمجمه) را شکل می‌دهند (شکل ۱-۱۷؛ فصل ۱۰ و شکل ۶-۱۰ را ببینید). همچنین تمام عضلات ارادی ناحیه سر و صورت (جدول ۱-۱۷ را ببینید)، درم و بافت پیوند ناحیه خلفی سر و مننژهای قرار گرفته در سمت دمی مغز قدامی توسط مزودرم کنار محوری (سومیت‌ها و سومیتومرها) شکل می‌گیرند. مزودرم صفحه جانبی باعث ایجاد غضروف‌های حنجره‌ای (آریتنوئید و کریکوئید) و بافت همبند در این ناحیه می‌شود. سلول‌های ستیغ عصبی از اکتودرم عصبی (نورواکتودرم) مغز قدامی، مغز میانی و مغز خلفی منشأ گرفته و سپس با جهت شکمی به سمت قوس‌های حلقی مهاجرت می‌کنند و در ناحیه سری در اطراف مغز قدامی و در ناحیه صورت در جام بینایی قرار می‌گیرند (شکل ۲-۱۷). در این نواحی سلول‌های کل ویسروکرانیوم (صورت) و بخش‌هایی از نواحی غشایی و غضروفی نوروکرانیوم (جمجمه) را ایجاد می‌کنند (شکل ۱-۱۷؛ فصل ۱۰ و شکل ۶-۱۰ را نیز ببینید). این سلول‌ها همچنین کل بافت‌های دیگر در این نواحی (شامل غضروف، استخوان، عاج، تاندون، درم، نرم‌شامه، عنکبوتیه، نورون‌های حسی و بافت همبند غده‌ای) را می‌سازند. سلول‌های **پلاکودهای اکتودرمی** (ectodermal placodes) یا پلاکودهای اپی‌فارنژیال (epipharyngeal placodes)، همراه با سلول‌های ستیغ عصبی، سلول‌های گانگلیون‌های حسی اعصاب مغزی پنج، هفت، نه و ده را می‌سازند (شکل ۲-۱۷).

بارزترین خصوصیت در تکوین سر و گردن ظهور **قوس‌های حلقی** (pharyngeal arches) [به این قوس‌ها در گذشته **قوس‌های برانشیال** (branchial arches) گفته می‌شد، زیرا تا حدی شبیه آبشش (gills or branshia) ماهی‌ها هستند] است. این قوس‌ها در هفته ۴ یا ۵ تکوین ظاهر می‌شوند و یک نمای خارجی ویژه به رویان می‌بخشند (جدول ۱-۱۷ و شکل ۳-۱۷). در آغاز این قوس‌ها شامل نوارهای باریکی از بافت مزانشیمی هستند که به وسیله شکاف‌های عمیقی به نام **شکاف‌های حلقی** (pharyngeal clefts) از یکدیگر جدا شده‌اند (شکل‌های ۳C-۱۷ و ۶-۱۷). همزمان با تکوین قوس‌ها و شکاف‌ها، تعدادی فرورفتگی به نام **بن‌بست‌های حلقی** (pyaryngeal pouches) بر روی جدار طرفی حلق (سری‌ترین بخش پیشین روده) ظاهر می‌گردد (شکل‌های ۴-۱۷ و ۶-۱۷). بن‌بست‌های حلقی به درون مزانشیم نفوذ می‌کنند اما ارتباط بازی با شکاف‌های خارجی برقرار نمی‌کنند (شکل ۶-۱۷). اگرچه تکوین قوس‌ها، شکاف‌ها و بن‌بست‌های حلقی شبیه پیدایش آبشش در ماهی‌ها و دوزیستان است اما در رویان انسان آبشش‌های حقیقی هرگز تشکیل نمی‌شوند. بنابراین در رویان انسان اطلاق واژهٔ **حلقی** به این بن‌بست‌ها، قوس‌ها و شکاف‌ها منطقی‌تر به نظر می‌رسد.

قوس‌های حلقی نه تنها باعث تشکیل گردن می‌شوند بلکه نقش مهمی هم در شکل‌دهی صورت بر عهده دارند. در انتهای هفته چهارم، قسمت مرکزی صورت به وسیله استومودئوم (stomodeum) که اطراف آن به وسیله نخستین جفت از قوس‌های حلقی احاطه شده است، شکل می‌گیرد (شکل ۵-۱۷). هنگامی که سن رویان به ۴۲ روز رسید، ۵ برجستگی مزانشیمی قابل رؤیت هستند: **برجستگی‌های مندیبولار**

Scanned by CamScanner

@medicaluniversity

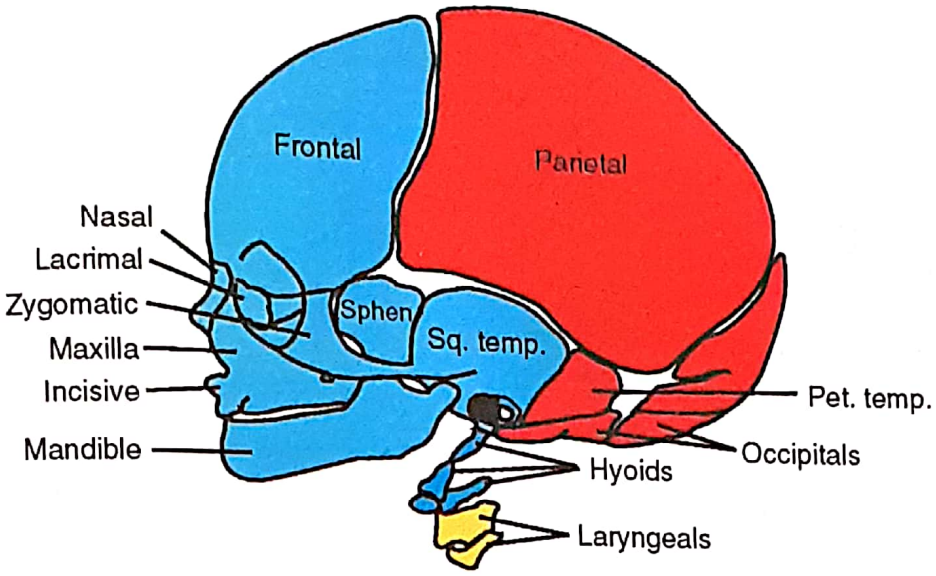

شکل ۱-۱۷. ساختارهای اسکلتی سر و صورت، مزانشیم تشکیل دهنده این ساختارها از ستیغ عصبی (آبی)، مزودرم صفحه جانبی (زرد) و مزودرم کنار محوری (سومیت‌ها و سومیتومرها) (قرمز) منشأ می‌گیرد.

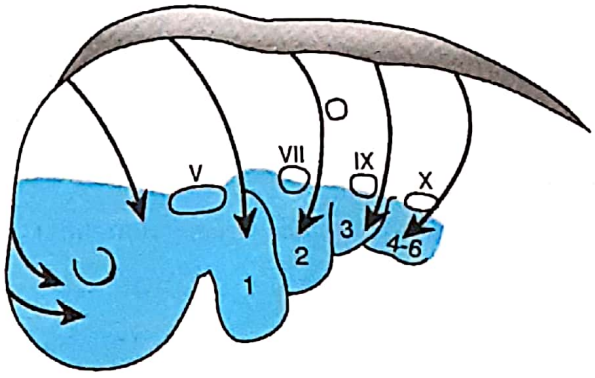

شکل ۲-۱۷. مسیرهای مهاجرت سلول‌های ستیغ عصبی از مغز قدامی، مغز میانی و مغز خلفی به محل نهایی خود (نواحی آبی رنگ) در قوس‌های حلقی و صورت. نواحی ضخیم شده اکتودرمی (پلاکودهای اپی‌فارنژیال) که در آنجا سلول‌های ستیغ عصبی در تشکیل گانگلیون‌های حسی مغزی ۵ (V)، ۷ (VII)، ۹ (IX) و ۱۰ (X) کمک می‌کنند، نشان داده شده است.

(mandibular prominences) (اولین قوس حلقی) در قسمت دمی استومودئوم (دهان اولیه) قرار دارد، **برجستگی‌های ماگزیلاری** (maxillary prominences) (بخش پشتی اولین قوس حلقی) در سمت خارج استومودئوم و **برجستگی فرونتونازال** (frontonasal prominence)، یک برجستگی گرد در بالای استومودئوم. تکوین صورت بعداً با تشکیل **برجستگی‌های بینی** (nasal prominences) تکمیل می‌گردد (شکل ۵-۱۷). در همه موارد، تمایز ساختمان‌های تشکیل شده از قوس‌ها، بن‌بست‌ها و شکاف‌ها و برجستگی‌ها به برهم‌کنش‌های اپی‌تلیوم و مزانشیم (epithelial-mesenchymal interactions) مربوط است.

■ قوس‌های حلقی

هر قوس حلقی دارای یک مرکز از جنس مزانشیم است که در خارج به وسیله پوشش اکتودرم سطحی و در داخل به وسیله پوشش اپی‌تلیالی با منشأ اندودرمی پوشیده شده است (شکل ۶-۱۷). مرکز قوس‌های حلقی علاوه بر مزانشیم با منشأ مزودرم کنار محوری و مزودرم صفحه جانبی، تعداد قابل توجهی از **سلول‌های ستیغ عصبی** را نیز دریافت می‌کنند. این سلول‌های ستیغ عصبی که به قوس‌ها مهاجرت می‌کنند، مسئول تشکیل **اجزای اسکلتی** صورت هستند. مزودرم اصلی قوس‌ها به ساختارهای عضلانی گردن و صورت تبدیل می‌شود. بنابراین هر قوس حلقی با **اجزای عضلانی** مربوط به خود مشخص می‌گردد. هر جزء عضلانی قوس‌ها، **عصب مغزی** (cranial nerve) مربوط به خود را نیز دارد و هر وقت سلول‌های عضلانی مهاجرت بکنند، **جزء عصبی** خود را نیز حمل می‌کنند (شکل‌های ۶-۱۷ و ۷-۱۷). علاوه بر این، هر قوس **جزء**

Scanned by CamScanner

@medicaluniversity

جدول ۱-۱۷ مشتقات قوس‌های حلقی و عصب‌دهی آنها

قوس حلقی	عصب	عضلات	اسکلت
۱. مندیبولار (زواید ماگزیلاری و مندیبولار)	۷. تری‌ژمینال (سه‌قلو): شاخه‌های ماگزیلاری و مندیبولار	جونده (تمپورال، ماستر، تریگوئیدهای داخلی و خارجی) میلوهیوئید، بطن قدامی دی‌گاستریک (دوبطنی)، کشنده کامی (تنسور پالاتین)، کشنده صماخی (تنسور تیمپانی)	استخوان‌های پره‌ماگزیلا، ماگزیلا و گونه‌ای، بخشی از استخوان تمپورال، غضروف مکل، مندیبل، چکشی، سندانی، رباط قدامی چکشی، رباط اسفنومندیبولار
۲. لامی (هیوئید)	VII. فاسیال (صورتی)	عضلات حالت دهنده صورت (بوکسیناتور، اوریکولاریس، فرونتالیس، پلاتیسما، حلقوی دور چشمی، حلقوی دور دهانی)، بطن خلفی دیگاستریک، استیلوهیوئید، رکابی	رکابی، زایده استیلوئید، رباط استیلوهیوئید، شاخ کوچک و بخش فوقانی تنه استخوان هیوئید
۳.	IX. گلوسوفارنژیال (زبانی ـ حلقی)	استیلوفارنژیوس	شاخ بزرگ و بخش تحتانی تنه استخوان هیوئید
۴-۶	X. واگ ■ شاخه‌های حنجره‌ای فوقانی (عصب قوس چهارم) ■ شاخه حنجره‌ای راجعه (عصب قوس ششم)	کریکوتیروئید، بالابرنده کام (لواتور پالاتین)، تنگ کننده حلق، عضلات داخلی حنجره	غضروف‌های حنجره‌ای (تیروئید، کریکوئید، آریتنوئید، شاخی، میخی شکل)

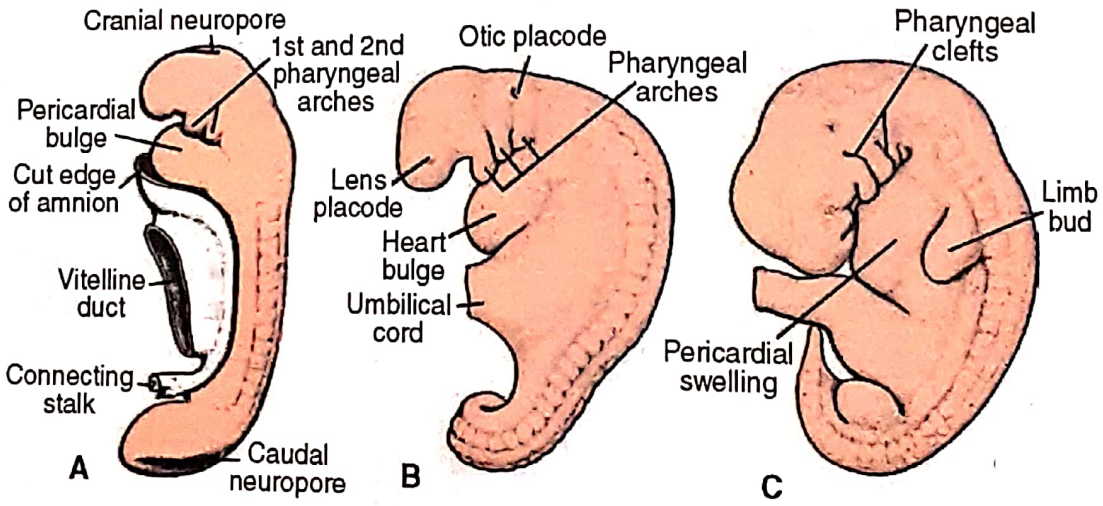

شکل ۳-۱۷. تکوین قوس‌های حلقی. **A.** روز ۲۵. **B.** روز ۲۸. **C.** هفته پنجم.

شریانی مربوط به خود را دارا می‌باشد (شکل‌های ۴-۱۷ و ۶-۱۷) (مشتقات قوس‌های حلقی و عصب‌دهی آنها در جدول ۱-۱۷ خلاصه شده است).

Scanned by CamScanner

@medicaluniversity

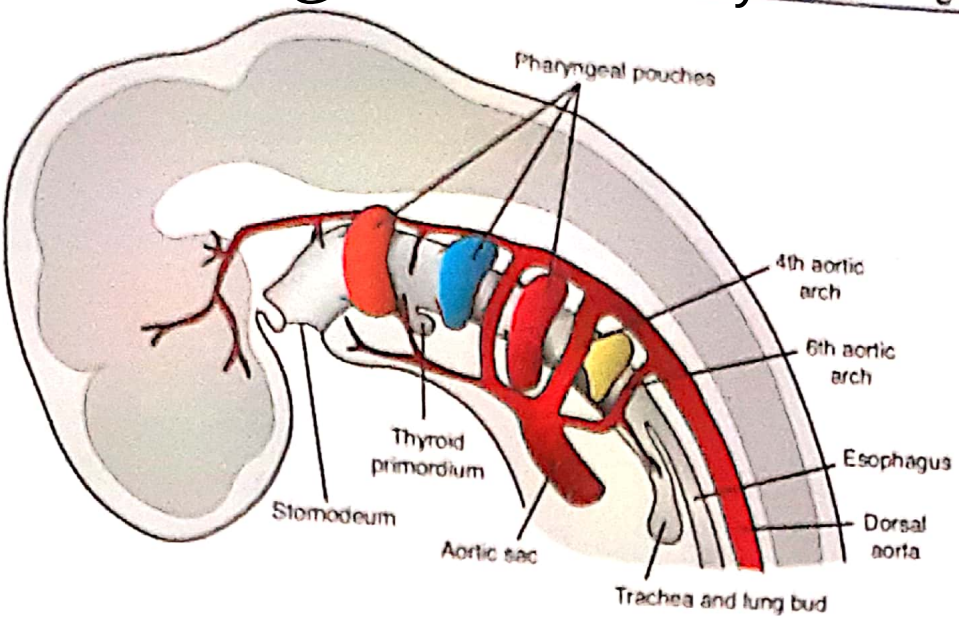

شکل ۴-۱۷. بن‌بست‌های حلقی که به صورت بیرون‌زدگی‌هایی از طرفین پیشین روده خارج شده‌اند، پیش‌سازهای غده تیروئید و قوس‌های آئورت نشان داده شده‌اند.

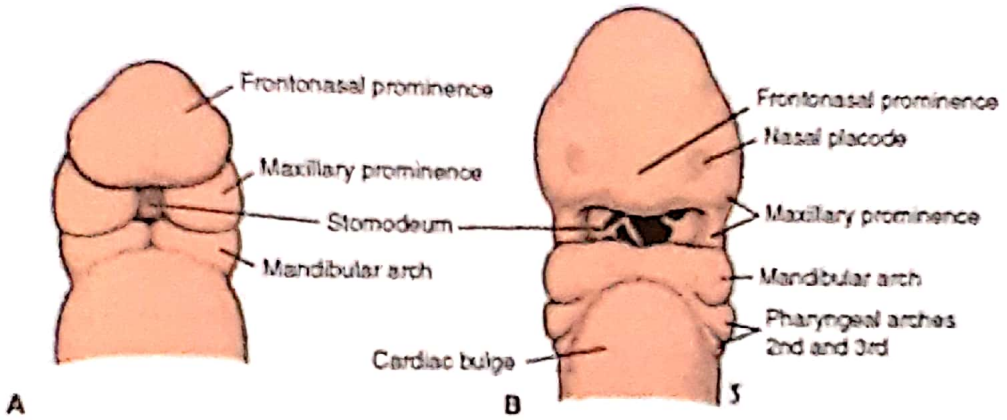

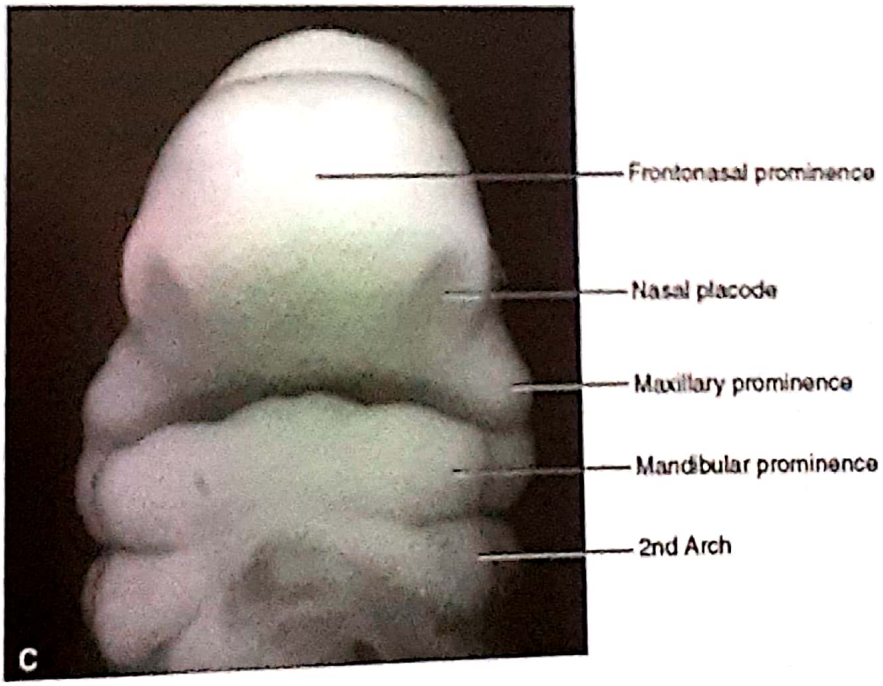

شکل ۵-۱۷. **A.** نمای فرونتال از یک رویان ۲۴ روزه. استومودئوم به طور موقت توسط غشای حلقی ـ دهانی بسته شده و به وسیله ۵ برجستگی مزانشیمال احاطه شده است. **B.** نمای فرونتال یک رویان تقریباً ۳۰ روزه که در آن غشای حلقی ـ دهانی پاره شده و پلاکودهای بینی بر روی برجستگی پیشانی ـ بینی تشکیل شده‌اند. **C.** تصویر میکروسکوپی از یک جنین در مرحله مشابه (روز ۲۸) با شکل B.

Scanned by CamScanner

@medicaluniversity

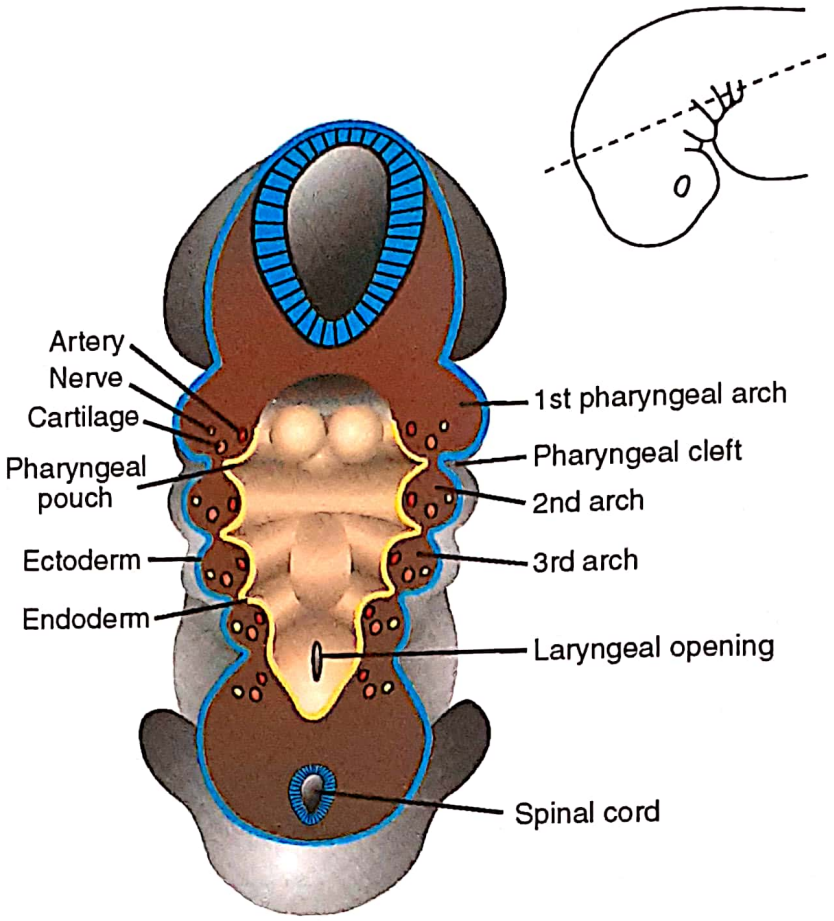

شکل ۶-۱۷. این تصویر قوس‌های حلقی را در یک مقطع عرضی نشان می‌دهد. هر قوس از یک مرکز مزانشیمال که از مزودرم و سلول‌های ستیغ عصبی منشأ گرفته‌اند، تشکیل شده است. قوس‌ها در داخل به وسیله اندودرم و در خارج به وسیله اکتودرم پوشیده شده‌اند. همچنین هر قوس شامل یک شریان (یکی از قوس‌های آئورتی) و یک عصب مغزی است که مناطق خاص عضلانی و اسکلتی سر و گردن را عصب می‌دهد. بین قوس‌ها از نمای داخلی بن‌بست‌ها و از نمای خارجی شکاف‌ها تشکیل می‌شوند.

اولین قوس حلقی

اولین قوس حلقی شامل یک بخش پشتی به نام **زایده ماگزیلاری** که پایین‌تر از جایگاه چشم‌ها به سمت جلو کشیده می‌شود و همچنین یک بخش شکمی به نام **زایده مندیبولار** [حاوی **غضروف مکل** (Meckel's cartilage)] است (شکل‌های ۵-۱۷ و ۸A-۱۷). در طی ادامه تکوین، غضروف مکل به جز در انتهای پشتی خود که استخوان **سندانی** (incus) و **چکشی** (malleus) را به وجود می‌آورند، ناپدید می‌شود (شکل‌های ۸B-۱۷ و ۹-۱۷). مزانشیم زائده ماگزیلاری با روند استخوان‌سازی غشایی، استخوان‌های **پره‌ماگزیلا**، **ماگزیلا**، **زایگوما (گونه)** و بخشی از **استخوان تمپورال (گیجگاهی)** را تشکیل می‌دهد (شکل ۸B-۱۷). **مندیبل** (فک تحتانی) هم در طی روند استخوان‌سازی غشایی از بافت مزانشیمی اطراف غضروف مکل به وجود می‌آید. همچنین قوس اول در تشکیل استخوانچه‌های گوش میانی نیز نقش دارد (فصل ۱۹ را ببینید).

ساختمان عضلانی منشأ گرفته از قوس حلقی اول شامل **عضلات جونده** (تمپورالیس، ماستر و تریگوییدهای داخلی و خارجی)، **بطن قدامی دیگاستریک (دوبطنی)**، **میلوهیوئید**، **عضله کشنده پرده صماخ (تنسور تیمپانی)** و **عضله کشنده کام (تنسور پالاتین)** است. **عصب‌رسانی** عضلات مشتق از قوس اول حلقی به وسیله **شاخه مندیبولار عصب سه‌قلو (تری‌ژمینال)** انجام می‌گیرد (شکل ۷-۱۷). همچنین مزانشیم قوس اول حلقی در تشکیل درم صورت شرکت می‌کند. عصب‌دهی حسی پوست صورت توسط **شاخه‌های افتالمیک**،

Scanned by CamScanner

@medicaluniversity

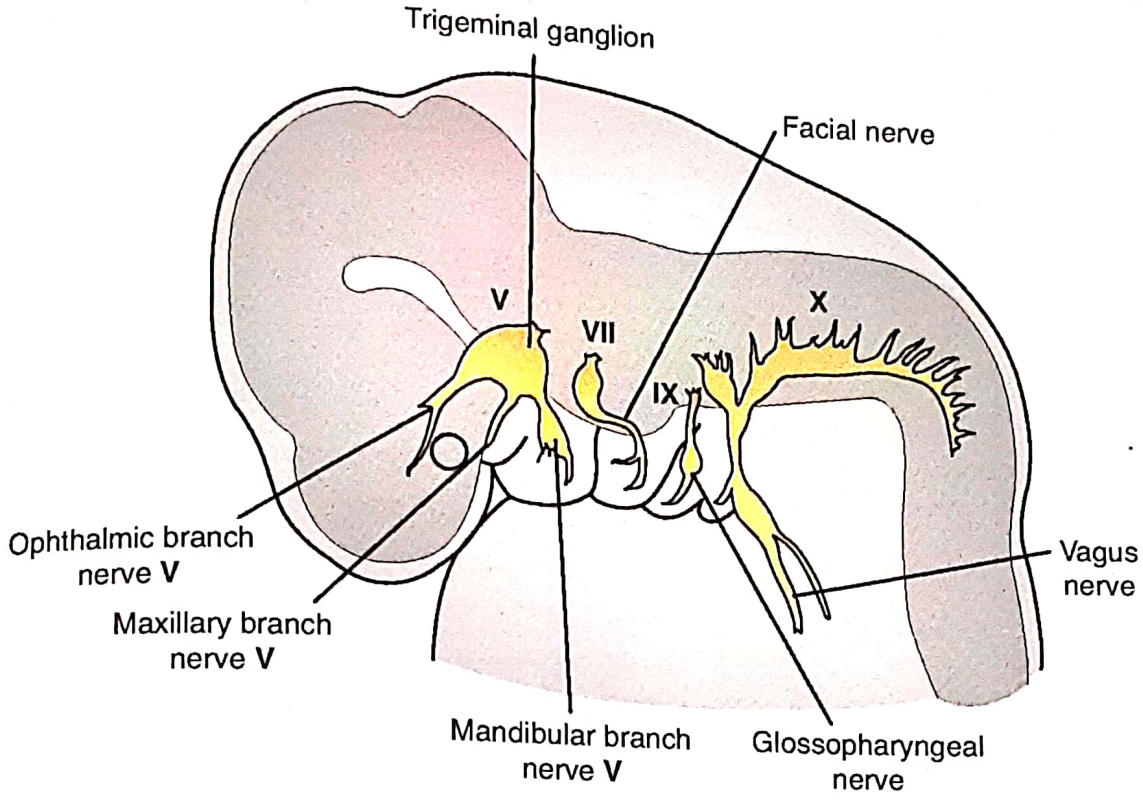

شکل ۷-۱۷. هر قوس حلقی توسط عصب مغزی مخصوص خود عصب‌دهی می‌شود. عصب سه‌قلو که اولین قوس را عصب‌دهی می‌کند سه شاخه افتالمیک، ماگزیلاری و مندیبولار دارد. قوس دوم از عصب صورتی (فاسیال) عصب‌دهی می‌گردد و عصب زبانی ـ حلقی (گلوسوفارنژیال) مربوط به قوس سوم است. عضلات قوس چهارم توسط شاخه حنجره‌ای فوقانی واگ و عضلات قوس ششم توسط عصب حنجره‌ای راجعه عصب واگ، عصب‌دهی می‌شود.

ماگزیلاری و مندیبولار عصب تری‌ژمینال (سه‌قلو) تأمین می‌گردد.

عضلات منشأ گرفته از هر قوس حلقی، همیشه به ساختارهای استخوانی و غضروفی منشأ گرفته از همان قوس متصل نیستند و گاهی اوقات ممکن است به بخش‌های اطراف مهاجرت کنند. اما با این حال پیگیری رد پای آنها و یافتن منشأ اصلی آنها با توجه به عصب‌دهی آنها، آسان و امکان‌پذیر است. زیرا اعصاب آنها از قوس منشأ گرفته می‌آیند.

قوس حلقی دوم

غضروف **قوس دوم** یا **قوس هیوئید** (hyoid arch) [**غضروف رایچرت** (Reichert's cartilage)] (شکل ۸B-۱۷)، **استخوان‌های رکابی، زایده استیلوئید، استخوان تمپورال، رباط استیلوهیوئید** و در جلو **شاخ کوچک و بخش فوقانی تنه استخوان لامی (هیوئید)** را به وجود می‌آورد (شکل ۹-۱۷). عضلات منشأ گرفته از قوس هیوئید شامل **استاپدیوس (رکابی)، استیلوهیوئید، بطن خلفی عضله دیگاستریک، اوریکولار (لاله گوشی) و عضلات حالت دهنده صورت** هستند. **عصب صورتی** (facial nerve) که عصب قوس دوم حلقی است، تمام این عضلات را عصب‌دهی می‌کند.

قوس حلقی سوم

غضروف قوس حلقی سوم، **بخش تحتانی تنه و شاخ بزرگ استخوان هیوئید** را می‌سازد (شکل ۹-۱۷). **ساختمان عضلانی** قوس حلقی سوم محدود به **عضله استیلوفارنژیوس** است. این عضله در دو طرف به وسیله **عصب گلوسوفارنژیوس (زبانی ـ حلقی)** [عصب قوس سوم حلقی] عصب‌دهی می‌گردد (شکل ۷-۱۷).

Scanned by CamScanner

@medicaluniversity

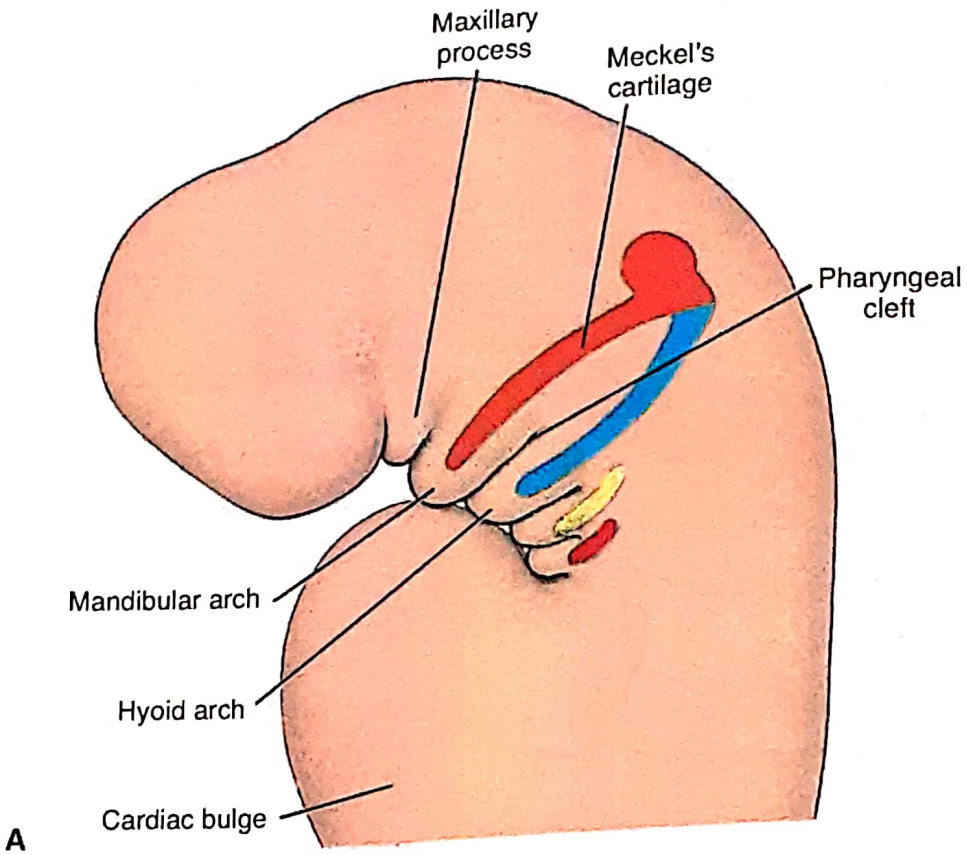

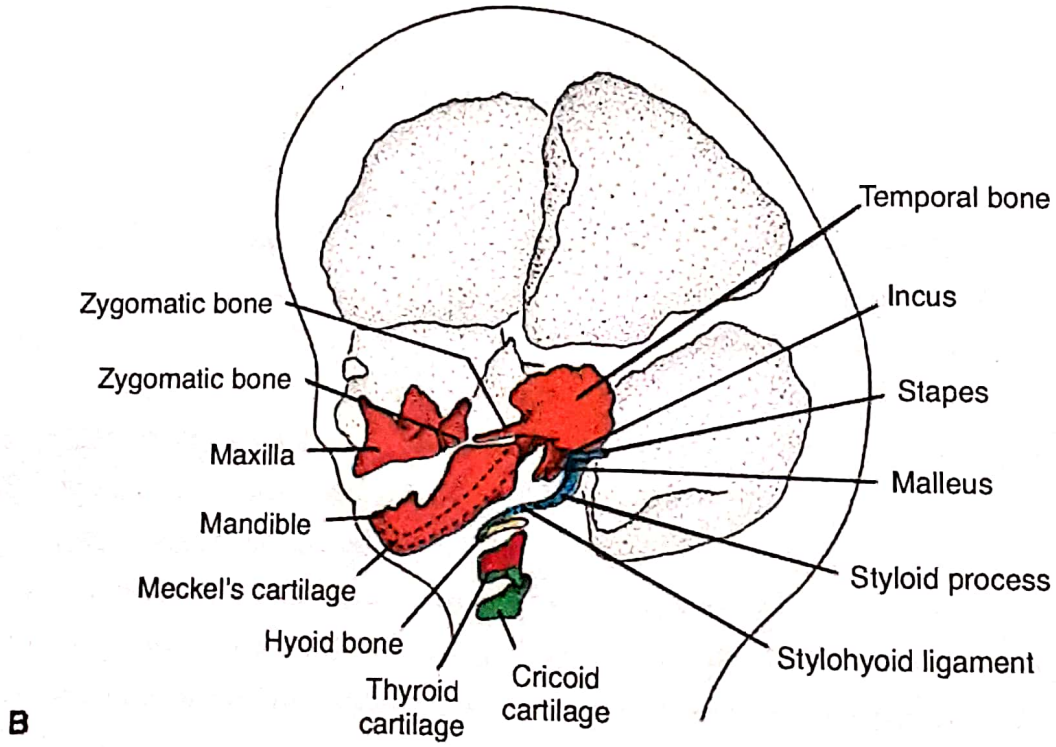

شکل ۸-۱۷.A. نمای طرفی از ناحیه سر و گردن که نشان‌دهنده نقش غضروف‌های قوس‌های حلقی در تشکیل استخوان‌های صورت و گردن است. **B.** اجزای مختلف قوس‌های حلقی در مراحل بعدی تکوین. بعضی از این اجزاء استخوانی شده، بعضی دیگر از بین می‌روند و یا به رباط تبدیل می‌گردند. زائده ماگزیلاری و غضروف مکل به ترتیب توسط استخوان‌های فک بالا (ماگزیلا) و فک پایین (مندیبل) جایگزین می‌شوند. نحوه تکوین این استخوان‌ها به روش استخوان‌سازی غشایی است.

Scanned by CamScanner

@medicaluniversity

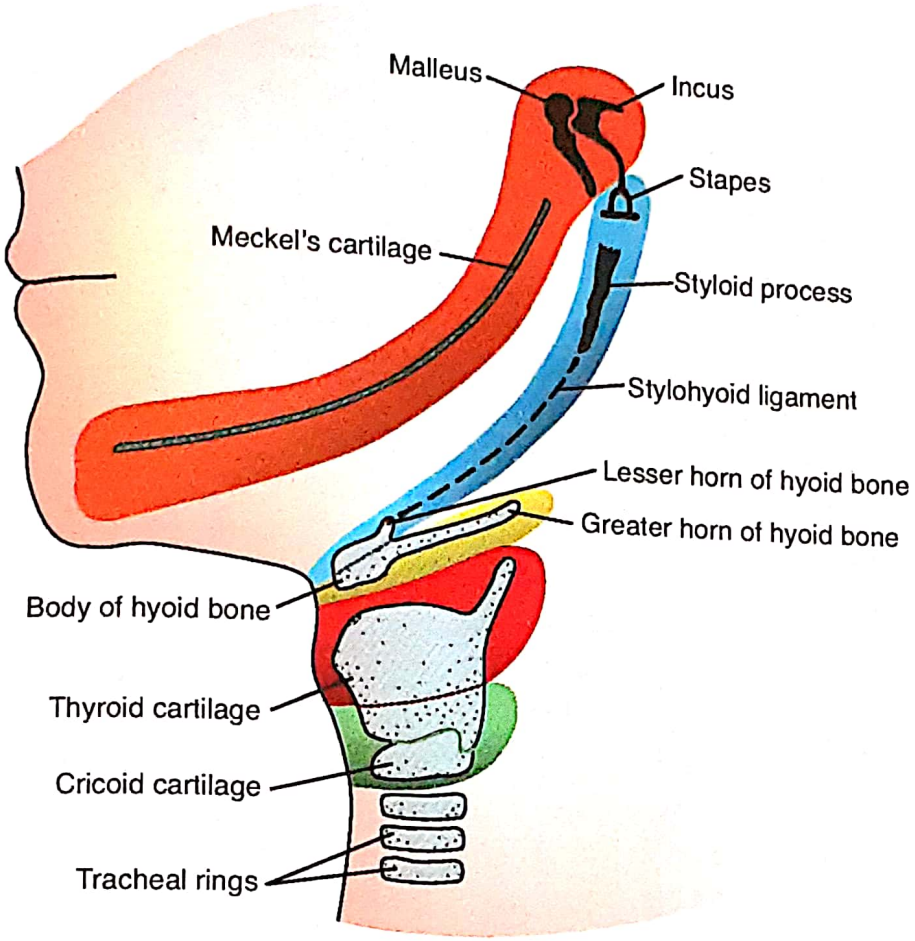

شکل ۹-۱۷. ساختارهای نهایی که به وسیلهٔ بخش‌های غضروفی قوس‌های حلقی مختلف ساخته می‌شوند.

قوس‌های حلقی چهارم و ششم

اجزای غضروفی قوس‌های چهارم و ششم حلقی به یکدیگر می‌پیوندند و غضروف‌های **تیروئید، کریکوئید، آریتنوئید، شاخی** (corniculate) و **میخی شکل** (cuneiform) حنجره را می‌سازند (شکل ۹-۱۷). **عضلات قوس چهارم (کریکوتیروئید، بالا کشنده کام و تنگ کننده‌های حلق)** از **شاخه حنجره‌ای فوقانی** (superior laryngeal branch) **عصب واگ** که عصب قوس چهارم است، عصب دریافت می‌کنند. عضلات داخلی حنجره هم توسط **شاخه حنجره‌ای راجعه** (recurrent laryngeal branch) **عصب واگ** مربوط به قوس ششم، عصب‌دهی می‌شوند.

■ بن‌بست‌های حلقی

رویان انسان ۵ جفت بن‌بست حلقی دارد. بن‌بست پنجم به صورت تکامل نیافته است (شکل‌های ۶-۱۷ و ۱۰-۱۷). به علت این که **پوشش اپی‌تلیال (با منشأ) اندودرمی** بن‌بست‌های حلقی به تعدادی از ارگان‌های مهم تبدیل می‌گردند، سرنوشت هر بن‌بست حلقی جداگانه بررسی می‌گردد. مشتقات بن‌بست‌های حلقی در جدول ۲-۱۷ به طور خلاصه ارائه شده است.

بن‌بست حلقی اول

بن‌بست حلقی اول یک زائده ساقه مانند به نام **بن‌بست لوله‌ای ـ صماخی** (tubotympanic recess) ایجاد می‌کند که با اپی‌تلیوم پوشاننده شکاف حلقی اول [که بعداً به **سوراخ خارجی شنوایی** (external auditory meatus) تبدیل می‌گردد] در تماس است (شکل ۱۰-۱۷). بخش دیستال این دیورتیکولوم عریض شده وبه شکل یک ساختمان کیسه‌ای شکل در می‌آید که **حفره گوش میانی** (middle ear cavity) یا **حفره**

Scanned by CamScanner

@medicaluniversity

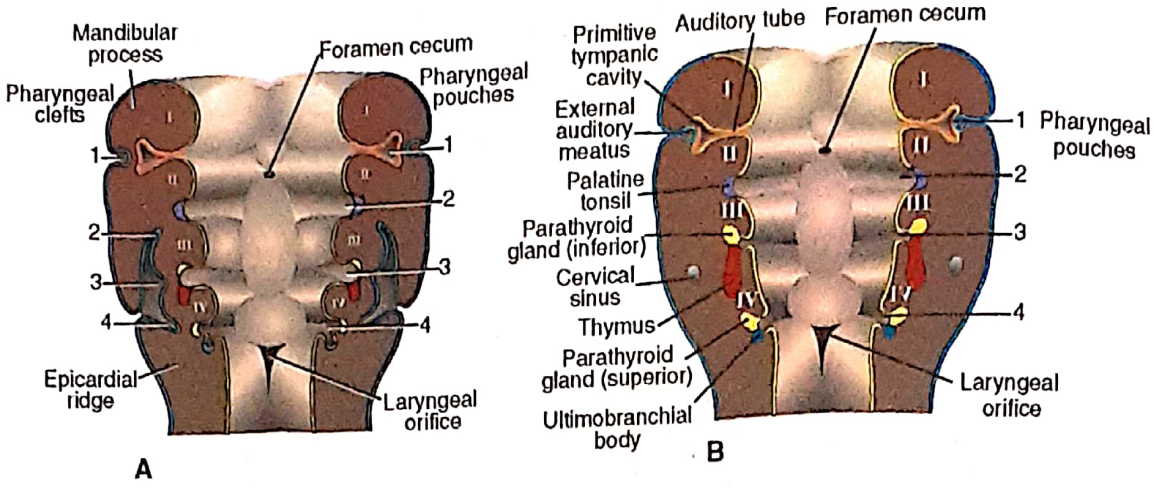

شکل ۱۰-۱۷.A. تکوین شکاف‌ها و بن‌بست‌های حلقی. قوس حلقی دوم بر روی قوس‌های سوم و چهارم رشد کرده و شکاف‌های دوم، سوم و چهارم را می‌پوشاند. **B.** بقایای شکاف‌های حلقی دوم، سوم و چهارم، سینوس گردنی را شکل می‌دهد که به طور معمول مسدود می‌گردد. به ساختارهایی که توسط بن‌بست‌های حلقی مختلف ساخته می‌شود، توجه کنید.

صماخی ابتدایی (primitive tympanic cavity) را می‌سازد. بخش پروگزیمال لوله همچنان باریک باقی مانده و **لوله شنوایی (استاش)** (auditory [eustachian] tube) را ایجاد می‌کند. پوشش حفره صماخی بعداً به تشکیل **پرده صماخ** (tympanic membrane) یا **پرده گوش** (eardrum) کمک می‌کند (فصل ۱۹ را ببینید).

بن‌بست حلقی دوم

اپی‌تلیوم پوشاننده بن‌بست حلقی دوم تکثیر یافته و جوانه‌هایی را تشکیل می‌دهد که به مزانشیم اطراف نفوذ می‌کنند. این جوانه‌ها توسط بافت مزودرمی مورد حمله قرار گرفته و پوشیده می‌شوند تا پیش‌سازهای **لوزه‌های کامی** (palatine tonsils) ایجاد گردند (شکل ۱۰-۱۷). در طی ماه‌های سوم و پنجم، بافت لنفاوی به داخل لوزه‌ها ارتشاح می‌یابند. بخشی از این بن‌بست باقی می‌ماند و در بزرگسالان **حفره لوزه‌ای** (tonsillar fossa) را می‌سازد.

بن‌بست حلقی سوم

بن‌بست‌های حلقی سوم و چهارم در انتهای دیستال خود دارای یک بال شکمی و یک بال پشتی هستند (شکل ۱۰-۱۷). در هفته پنجم، اپی‌تلیوم ناحیه پشتی بن‌بست سوم به **غده پاراتیروئید تحتانی** (inferior parathyroid gland) تمایز می‌یابد. ناحیه شکمی نیز **تیموس** (thymus) را می‌سازد (شکل ۱۰-۱۷). پیش‌سازهای هر دو غده، اتصال خود را به دیواره حلق از دست می‌دهند. سپس تیموس در جهت داخلی و دمی مهاجرت می‌کند و غده **پاراتیروئید تحتانی** را با خود می‌کشد (شکل ۱۱-۱۷). هر چند که بخش اصلی تیموس به سرعت به محل نهایی خود در قدام قفسه سینه مهاجرت می‌کند و در آنجا با قرینه خود که از طرف مقابل می‌آید، ادغام می‌گردد، اما گاهی اوقات بخش دمی آن در غده تیروئید و یا به صورت آشیانه تیموسی جداگانه (isolated thymic nests) باقی می‌مانند.

رشد و تکوین تیموس تا زمان بلوغ ادامه دارد. در خردسالان، تیموس فضای قابل توجهی را در قفسه سینه اشغال

جدول ۲-۱۷ مشتقات بن‌بست‌های حلقی

بن‌بست حلقی	مشتقات
۱	حفره صماخی (گوش میانی) لوله شنوایی (استاش)
۲	لوزه‌های کامی حفره لوزه‌ای
۳	غده پاراتیروئید تحتانی تیموس
۴	غده پاراتیروئید فوقانی جسم اولتیموبرونشیال (سلول‌های پارافولیکولار [C] غده تیروئید)

Scanned by CamScanner

@medicaluniversity

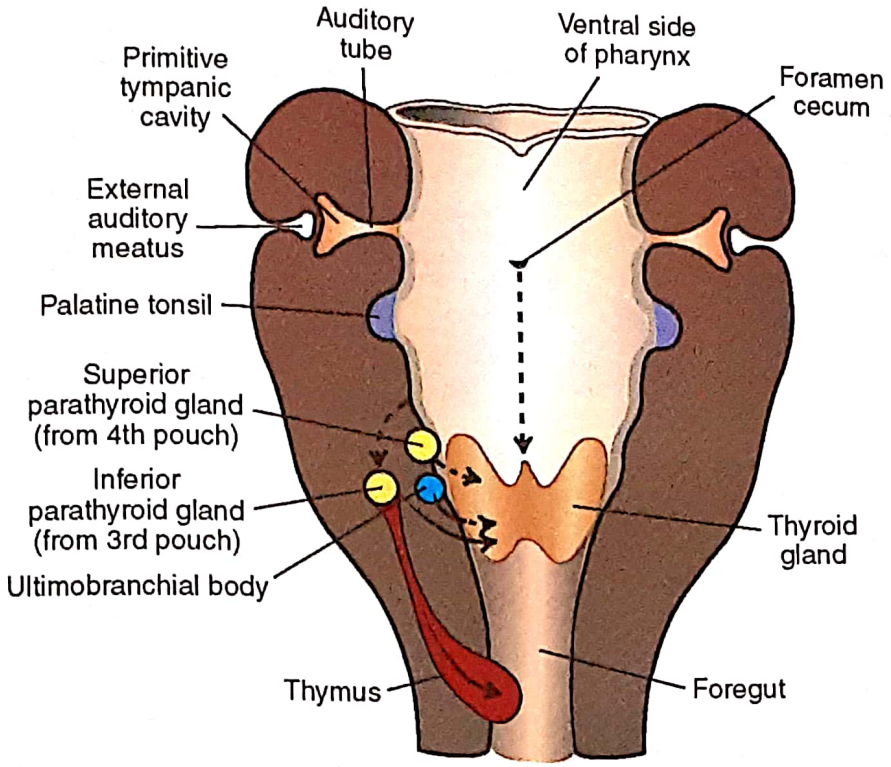

شکل ۱۱-۱۷. مهاجرت تیموس، غدد پاراتیرویید و جسم اولتیموبرونشیال. غده تیروئید در خط وسط و در سطح سوراخ سکوم (کور) منشأ می‌گیرد و تا حد نخستین حلقه‌های نای پایین می‌آید.

کرده و در پشت استرنوم (جناغ) و جلوی پریکارد و عروق بزرگ قرار می‌گیرد. در افراد بزرگسال به علت آتروفی و جایگزینی با بافت چربی، تشخیص و شناسایی تیموس کار آسانی نیست.

بافت پاراتیروئیدی بن‌بست سوم در نهایت به سطح پشتی تیروئید تکیه کرده و **غدد پاراتیروئید تحتانی** را ایجاد می‌کند (شکل ۱۱-۱۷).

بن‌بست حلقی چهارم

اپی‌تلیوم ناحیه پشتی بن‌بست چهارم **غدد پاراتیروئید فوقانی** را تشکیل می‌دهد. هنگامی که غده پاراتیروئید اتصال خود را با جدار حلق از دست می‌دهد، تحت عنوان **غده پاراتیروئید فوقانی** به سطح پشتی غده تیروئید در حالت مهاجرت به سمت پایین متصل می‌شود (شکل ۱۱-۱۷). ناحیه شکمی بن‌بست چهارم به **جسم اولتیموبرانشیال** (ultimobranchial body) تبدیل می‌گردد که بعداً به غده تیروئید می‌پیوندد. سلول‌های این ساختار تبدیل به **سلول‌های پارافولیکولار** (parafollicular cells) یا همان **سلول‌های C** (C cells) در غده تیروئید می‌شوند. این سلول‌ها ترشح **کلسی‌تونین** (calcitonin) را که هورمون تنظیم کننده کلسیم خون است، بر عهده دارند (جدول ۲-۱۷).

■ شکاف‌های حلقی

یک رویان ۵ هفته‌ای دارای ۴ شکاف حلقی است (شکل ۶-۱۷) که از این تعداد فقط یک شکاف در ساختمان نهایی رویان نقش دارد. بخش پشتی شکاف حلقی اول در مزانشیم زیرین خود نفوذ کرده و **مجرای شنوایی خارجی** (external auditory meatus) را می‌سازد (شکل‌های ۱۰-۱۷ و ۱۱-۱۷). اپی‌تلیوم پوشاننده کف سوراخ شنوایی خارجی در تشکیل **پردهٔ گوش** دخالت دارد (فصل ۱۹ را ببینید).

تکثیر فعال بافت مزانشیمی قوس دوم باعث رشد این قوس بر روی قوس‌های سوم و چهارم می‌گردد. این قوس در نهایت با **ستیغ اپی‌کاردی** (epicardial ridge) در بخش تحتانی گردن ادغام می‌گردد (شکل ۱۰-۱۷). بنابراین شکاف‌های دوم، سوم و

Scanned by CamScanner

@medicaluniversity

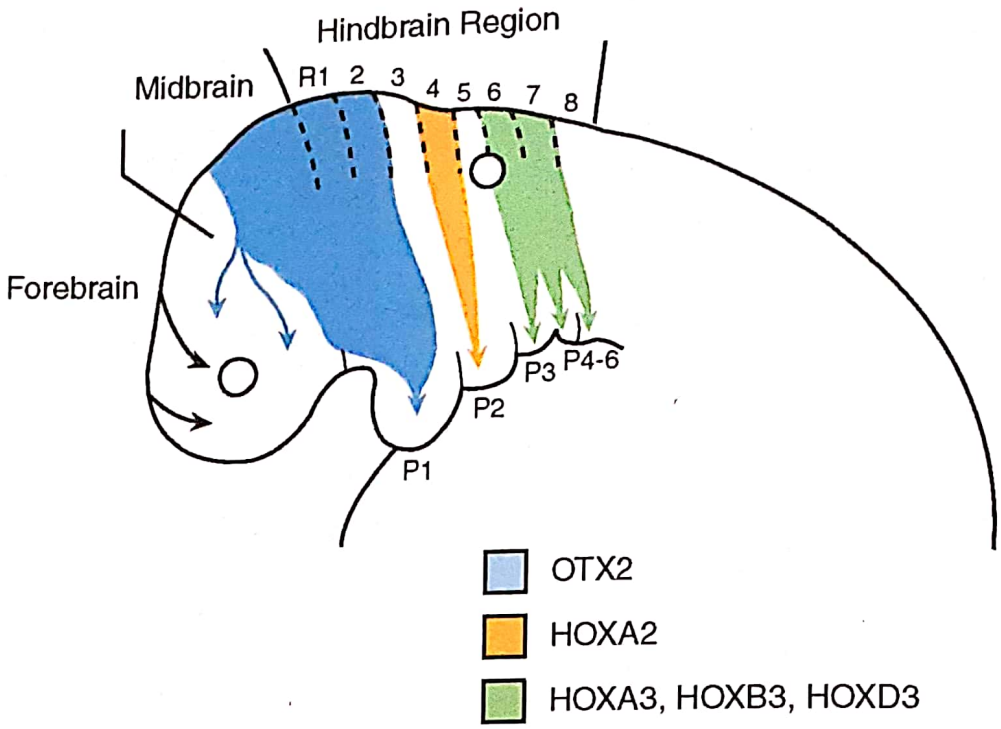

شکل ۱۲-۱۷. راه‌های مهاجرت سلول‌های ستیغ عصبی از چین‌های عصبی سری به سمت صورت و قوس‌های حلقوی. از ناحیه مغز خلفی، سلول‌های ستیغ عصبی از قطعاتی به نام رومبومرها مهاجرت می‌کنند. رومبومرها یک الگوی خاصی از ژن‌های HOX را بیان می‌کنند (مغز میانی و رومبومرهای یک و دو عامل رونویسی OTX2 حاوی بخش هومئو (homeodomain) را بیان می‌کنند؛ شکل ۳۱-۱۸ را نیز ببینید) و سلول‌های ستیغ عصبی این الگوهای بیان را به قوس‌های حلقی می‌برند. همچنین دقت کنید که سه مسیر مهاجرت برای سلول‌های ستیغ وجود دارد و رومبومرهای ۳ و ۵ شرکت زیادی (شاید هم هیچ شرکتی) در این مسیرهای سه‌گانه ندارند. این سه مسیر به علت فراهم کردن نشانه‌های هدایت برای رشد رو به عقب اعصاب مغزی از گانگلیون‌های خود و ایجاد ارتباط در مغز خلفی بسیار مهم هستند (شکل ۴۰-۱۸ را نیز ببینید).

چهارم ارتباط خود را با خارج از دست می‌دهند (شکل ۱۰B-۱۷). شکاف‌ها یک حفره پوشیده شده از اپی‌تلیوم مشتق از اکتودرم به نام **سینوس گردنی** (cervical sinus) تشکیل می‌دهند. در مراحل بعدی تکوین، این سینوس از بین می‌رود.

■ تنظیم مولکولی تکوین صورت

سلول‌های ستیغ عصبی از سلول‌های نورواپی‌تلیال در مجاورت اکتودرم سطحی در کل امتداد لبه‌های چین‌های عصبی به وجود می‌آیند. پیام‌رسانی BMP نقش مهمی در ایجاد این لبه‌ها دارد و بیان *WNT1* را برای تبدیل سلول‌های ستیغ آینده از حالت اپی‌تلیالی به مزانشیمی و آغاز مهاجرت آنها به مزانشیم اطراف تنظیم می‌کند (فصل ۶ را ببینید). سلول‌های ستیغ در مغز خلفی با یک الگوی خاص از قطعاتی به نام **رومبومر** (rhombomer) منشأ می‌گیرند (شکل ۱۲-۱۷). هشت عدد از این قطعات در مغز خلفی وجود دارد (R1-R8) سلول‌های ستیغ عصبی از هر قطعه خاص به قوس حلقی اختصاصی خود مهاجرت کرده و در آن ساکن می‌شوند. سلول‌های ستیغ عصبی در سه مسیر مهاجرت می‌کنند: سلول‌هایی که از R1 و R2 به همراه سلول‌های ستیغ عصبی منشأ گرفته از ناحیهٔ دمی مغز میانی به قوس حلقی اول مهاجرت می‌کنند؛ سلول‌های ستیغ از R4 به قوس دوم مهاجرت می‌کنند و سلول‌های R6 و R7 هم به قوس‌های ۴ الی ۶ مهاجرت می‌کنند (شکل ۱۲-۱۷). جدا کردن این سه مسیر با کمک گرفتن از این واقعیت بود که تعداد سلول‌هایی که از قطعات R3 و R5 به سلول‌های ستیغ تبدیل می‌شوند، اندک است و وارد جریان‌های سلولی مجاور می‌شوند تا

Scanned by CamScanner

@medicaluniversity

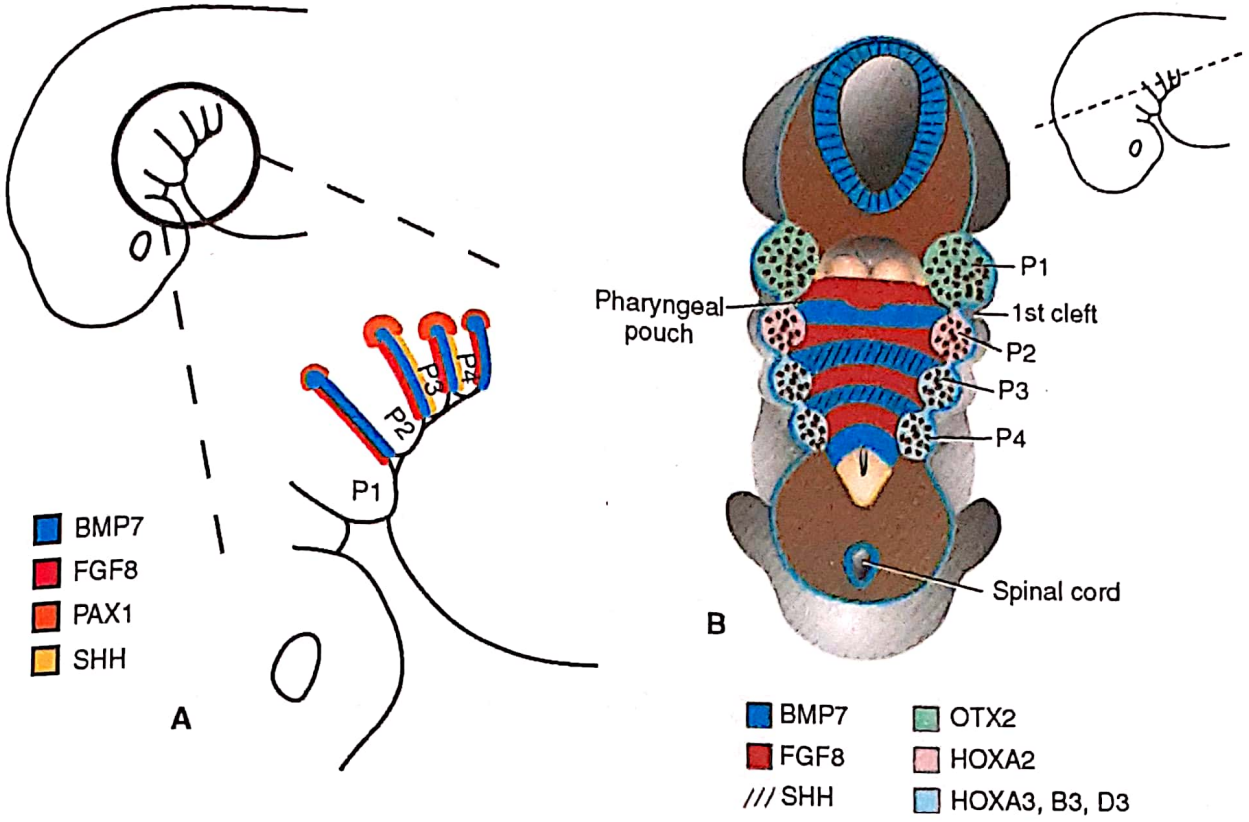

شکل ۱۳-۱۷. B, A. الگوهای بیان ژن‌ها در اندودرم و مزانشیم قوس‌های حلقی. اندودرم مسئول الگودهی و سازماندهی مشتقات اسکلتی قوس‌ها است، اما پاسخ مزانشیم به این پیام‌ها توسط ژن‌هایی که مزانشیم بیان می‌کند، دیکته می‌شود. بیان ژن در اندودرم بن‌بست‌ها یک الگوی خاص را نشان می‌دهد: *FGF8* در قسمت قدامی بن‌بست و *BMP7* در قسمت خلفی بن‌بست بیان می‌گردد. *SHH* در ناحیه خلفی بن‌بست‌های ۳، ۲ و PAX1 در خلفی‌ترین ناحیه در هر بن‌بست بیان می‌شود (**A** و **B**). الگوهای بیان ژن در مزانشیم توسط سلول‌های ستیغ عصبی که به قوس‌ها مهاجرت کرده‌اند و کدهای ژنتیکی را از رومبومرها منشأ خود (و نیز از مغز میانی در مورد قوس اول) به هر قوس آورده‌اند، تعیین می‌شود (**B**) (شکل‌های ۱۲-۱۷ و ۳۱-۱۸ را نیز ببینید).

مهاجرت کنند. اهمیت این سه مسیر متفاوت در فراهم کردن مسیرهای هدایتی متفاوت آکسونی برای آکسون‌های منشأ گرفته از گانگلیون‌های عصبی تشکیل شده در ناحیه سر و گردن (شامل گانگلیون‌های سه‌قلو [trigeminal]، زانویی [geniculate]، دهلیزی ـ شنوایی [vestibuloacoustic]، خاره‌ای [petrosal] و گره‌دار [nodose]) می‌باشد. این گانگلیون‌ها از ترکیب سلول‌های ستیغ عصبی با سلول‌های پلاکودهای قرار گرفته در این منطقه شکل می‌گیرند (فصل ۱۸ را ببینید). آکسون‌های گانگلیون سه‌قلو در R2، آکسون‌های گانگلیون‌های زانویی و دهلیزی ـ شنوایی در R4 و آکسون‌های گانگلیون‌های خاره‌ای و گره‌دار در R6 و R7 وارد مغز خلفی می‌گردند و اینگونه سه مسیر مختلف سلول‌های ستیغ از هم متمایز می‌گردند. هیچ آکسونی وارد R3 یا R5 نمی‌شود.

سلول‌های ستیغ عصبی مستقر شده در هر قوس حلقی، ساختمان‌های اسکلتی مربوط به آن قوس خاص را ایجاد می‌کنند. در گذشته اینگونه تصور می‌شد که سلول‌های ستیغ عصبی شکل‌گیری و سازماندهی این ساختمان‌های اسکلتی را تنظیم می‌کنند اما امروزه روشن شده است که این فرآیند به وسیله سلول‌های اندودرم بن‌بست‌های حلقی کنترل می‌گردد. بن‌بست‌های حلقی قبل از مهاجرت سلول‌های ستیغ عصبی تشکیل می‌شوند و حتی در غیاب سلول‌های ستیغ نیز به وجود می‌آیند. بن‌بست‌ها در اثر مهاجرت سلول‌های اندودرم به سمت خارج (laterally) در اثر تحریک عامل رشد فیبروبلاستی (FGF) به وجود می‌آیند. در حین تشکیل بن‌بست‌ها، الگوی

Scanned by CamScanner

@medicaluniversity

بسیار خاصی از ژن‌ها توسط آنها بیان می‌شوند (شکل ۱۳-۱۷). *BMP7* در اندودرم خلفی هر بن‌بست بیان می‌شود. *FGF8* در اندودرم قدامی بیان می‌شود و بیان *PAX1* محدود به پشتی‌ترین بخش اندودرم هر بن‌بست است. علاوه بر این، SHH (SONIC HEDGEHOG) در اندودرم خلفی بن‌بست‌های دوم و سوم بیان می‌شود. این الگوهای بیان، تمایز و سازمان‌دهی مزانشیم قوس‌های حلقی را به ساختارهای خاص اسکلتی تنظیم می‌کنند. با این حال، این روند به مزانشیم وابسته است و مثال دیگری از برهم‌کنش اپی‌تلیال ـ مزانشیمال می‌باشد. در این مورد پاسخ مزانشیم به پیام‌های اندودرمی وابسته به عوامل رونویسی بیان شده در آن مزانشیم است. این عوامل رونویسی شامل ژن‌های *HOX* و سایر ژن‌های حمل شده توسط سلول‌های ستیغ عصبی به قوس‌ها می‌باشند. سلول‌های ستیغ عصبی الگوهای خاص بیان ژن‌های خود را از رومبومرهای منشأ خود به دست می‌آورند (شکل ۱۲-۱۷). الگوی رومبومرها هم به وسیله کد تو در توی (nested code) بیان ژن *HOX* در مغز خلفی که با مهاجرت سلول‌های ستیغ به این محل آورده شده است، تعیین می‌گردد (فصل ۱۸ را ببینید). در قوس اول ژن HOX بیان نمی‌شود (*HOX*-negative) اما ژن OTX2 بیان می‌شود. *OTX2* یک عامل رونویسی حاوی بخش هومئو (homeodomain-containing transcription factor) است که در مغز خلفی بیان می‌شود. قوس دوم، ژن *HOXA2* و قوس‌های سوم تا ششم، اعضای سومین گروه پارالوگ ژن‌های *HOX* (*HOXA3* و *HOXB3* و *HOXD3*) را بیان می‌کنند (شکل ۱۳B-۱۷). الگوهای متفاوت بیان این عوامل رونویسی باعث تفاوت پاسخ‌دهی قوس‌های مختلف در برابر پیام‌های سرچشمه گرفته از اندودرم بن‌بست می‌گردد. به عنوان مثال قوس اول ماگزیلا و مندیبل و قوس دوم استخوان هیوئید و غیره را می‌سازد.

باقی استخوان‌های صورت (یعنی بخش میانی و فوقانی صورت) از سلول‌های ستیغ عصبی که به برجستگی پیشانی ـ بینی (فرونتونازال) مهاجرت می‌کنند، ایجاد می‌گردند (شکل ۱۲-۱۷). سرنوشت مزانشیم در این ناحیه توسط پیام‌های اکتودرم سطحی و نواحی زیر اپی‌تلیوم عصبی (نوروواپی‌تلیوم) مشخص می‌گردد. در اینجا هم به نظر می‌رسد که SHH و FGF8 در الگودهی و سازمان‌دهی به این منطقه، نقش زیادی بر عهده دارند، اما برهم‌کنش‌های ژنتیکی ویژه مربوط به این منطقه هنوز ناشناخته است.

نکات بالینی

نقایص مادرزادی درگیرکننده ناحیه حلق

بافت تیموس و پاراتیروئید نابجا

به علت مهاجرت بافت غده‌ای منشأ گرفته از بن‌بست‌ها، وجود غدد فرعی و اضافی و یا بقایای بافت غددی در مسیر مهاجرت، غیرمعمول نیست. این مسئله مخصوصاً برای بافت تیموس (که ممکن است در گردن باقی بماند) و برای غدد پاراتیروئید اتفاق می‌افتد. موقعیت غدد پاراتیروئید تحتانی در مقایسه با غدد پاراتیروئید فوقانی، تنوع بیشتری دارد و حتی گاهی ممکن است در محل دو شاخه‌شدن شریان کاروتید مشترک دیده شوند.

فیستول‌های برانشیال

فیستول‌های برانشیال (branchial fistulas) هنگامی رخ می‌دهند که قوس دوم حلقی به سمت پایین و بر روی قوس‌های سوم و چهارم حلقی رشد نکند و در نتیجه بن‌بست‌های دوم، سوم و چهارم به وسیله مجرای نازکی ارتباط خود را با سطح حفظ کنند (شکل ۱۴A-۱۷). چنین فیستولی در ناحیه طرفی گردن و درست در **جلوی عضله استرنوکلایدوماستوئید** قرار می‌گیرد و معمولاً محل تخلیه ترشحات **کیست طرفی گردن** می‌شود (شکل ۱۴B-۱۷). این کیست‌ها بقایای سینوس گردنی هستند و اغلب بلافاصله در زیر زاویه فک قرار دارند (شکل ۱۵-۱۷). البته ممکن است در هر جایی از کنار قدامی عضله استرنوکلایدوماستوئید یافت شوند. اغلب کیست جانبی گردن در هنگام تولد قابل رؤیت و تشخیص نیست. اما در اثر بزرگ‌شدن در دوران کودکی، قابل تشخیص می‌گردد.

فیستول‌های برانشیال داخلی (internal branchial fistulas) بسیار نادر هستند و هنگامی رخ می‌دهند که سینوس گردنی به وسیله یک مجرای کوچک با لومن حلق مرتبط باشد. دهانه این مجرا معمولاً به ناحیه لوزه‌ها باز می‌شود (شکل ۱۴C-۱۷). چنین فیستولی نتیجهٔ پاره‌شدن غشای بین شکاف و بن‌بست حلقی دوم است که گاهاً در طی

Scanned by CamScanner

@medicaluniversity

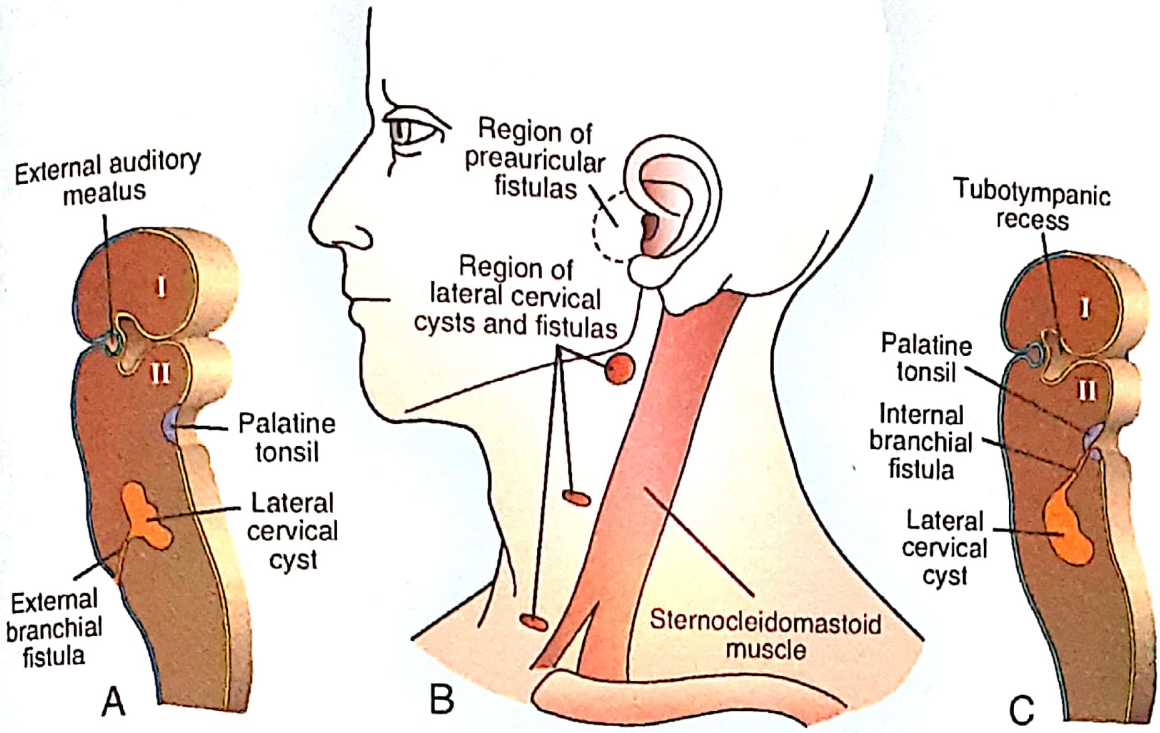

شکل ۱۴-۱۷.A. کیست طرفی گردن که به وسیله یک فیستول به نمای طرفی گردن باز شده است. **B.** کیست‌ها و فیستول‌های طرفی گردن در قدام عضله استرنوکلایدوماستوئید به محل قرارگیری فیستول‌های جلو گوشی (preauricaulr fistula) نیز دقت کنید. **C.** کیست طرفی گردن که در سطح لوزه کامی به حلق باز شده است.

تکوین رخ می‌دهد.

سلول‌های ستیغ عصبی و نقایص سری - صورتی (کرانیوفاسیال)

سلول‌های ستیغ عصبی (شکل ۲-۱۷) برای شکل‌گیری اکثر قسمت‌های ناحیه سری - صورتی ضروری هستند. اختلال در تکوین این سلول‌ها منجر به ناهنجاری‌های سری - صورتی می‌شود. به علت شرکت سلول‌های ستیغ در ایجاد **بالشتک‌های مخروطی - تنه‌ای اندوکاردی** که مجرای خروجی قلب را به دو مسیر ریوی و آئورتیک تقسیم می‌کند، شمار زیادی از نوزادان دارای نقایص سری - صورتی دارای ناهنجاری‌های مادرزادی قلبی نیز هستند. این ناهنجاری‌ها شامل باقی ماندن تنه شریانی، تترالوژی فالوت و جابجایی عروق بزرگ می‌باشند. متأسفانه به نظر می‌رسد که سلول‌های ستیغ عصبی جمعیت سلول‌های بسیار حساسی هستند و به راحتی توسط ترکیباتی مثل الکل و اسید رتینوئیک آسیب دیده و می‌میرند. در ادامه به نمونه‌هایی از ناهنجاری‌های سری - صورتی ناشی از سلول‌های ستیغ اشاره شده است.

سندرم تریچر کالینز (Treacher Collins syndrome) یا **دیس‌اوستوزیس مندیبلی - صورتی** (mandibulofacial dysostosis) یک بیماری اتوزومال غالب نادر با شیوع ۱ مورد در هر ۵۰ هزار تولد زنده است که در ۶۰ درصد این موارد جهش‌های جدید رخ داده است. این سندرم با هیپوپلازی ماگزیلا، مندیبل و قوس‌های زیگوماتیک که ممکن است حتی وجود نداشته باشند مشخص می‌گردد. شکاف کام نیز مثل نقایص گوش خارجی شایع بوده و همراه با آترزی کانال‌ها شنوایی و ناهنجاری‌های استخوانچه‌های گوش میانی (به طوری که کری هدایتی دوطرفه وجود دارد) می‌باشند. نقایص چشمی مثل شیارهای پلکی رو به پایین و کولوبومای پلک تحتانی نیز وجود دارند. در اکثر موارد

Scanned by CamScanner

@medicaluniversity

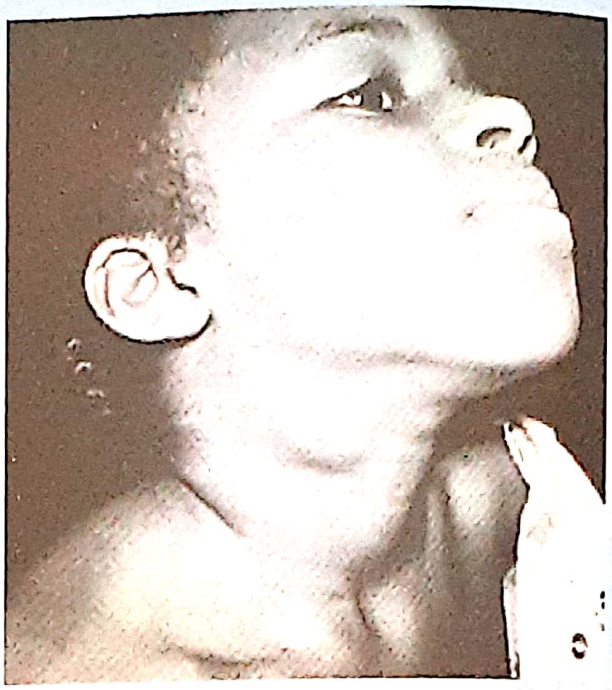

شکل ۱۵-۱۷. بیمار با کیست طرفی گردن. این کیست‌ها همیشه در طرفین گردن در جلوی عضله استرنوکلایدوماستوئید قرار دارند. آنها معمولاً در زیر زاویه مندیبل قرار می‌گیرند و تا مدتی بعد از تولد بزرگ نمی‌شوند.

جهش در ژن *TCOF1* [5q32] مسئول ایجاد این عارضه است. محصول این ژن یک پروتئین هسته‌ای به نام **تریکل** (treacle) است که به نظر می‌رسد برای جلوگیری از آپوپتوز و حفظ تکثیر سلول‌های ستیغ عصبی ضروری بوده ولی در تنظیم مهاجرت آنها که به طور معمول رخ می‌دهد، دخالتی ندارد. هر چند که اکثر موارد سندرم تریچر کالینز به دلیل جهش‌های ژنی رخ می‌دهند ولی ایجاد فنوتیپ مشابه در حیوانات آزمایشگاهی در اثر قرارگرفتن در معرض مقادیر تراتوژنیک اسید رتینوئیک، این نظریه را که علت ایجاد این سندرم در ارتباط با عوامل تراتوژن می‌باشد، تقویت نموده است.

توالی روبین (Robin sequence) ممکن است به طور مستقل یا همراه با سندرم‌ها و ناهنجاری‌های دیگر نیز اتفاق بیفتد. توالی روبین نیز مانند سندرم تریچر ـ کالینز باعث تغییر در ساختارهای قوس اول می‌گردد و شدیدترین اثر را بر روی تکوین مندیبل می‌گذارد. نوزادان مبتلا معمولاً دارای سه علامت **کوچکی چانه** (micrognathia)، **شکاف کام و افتادگی زبان** (glossoptosis) [قرار گرفتن زبان در عقب‌تر از محل اصلی] هستند (شکل ۱۶A-۱۷). توالی روبین ممکن است در اثر عوامل محیطی یا ژنتیکی به وجود آید. همچنین می‌تواند در اثر یک تغییر شکل باشد، مثلاً هنگامی که در اثر الیگوهیدرآمنیوس چانهٔ جنین به سینه‌اش فشرده می‌شود. نقص اولیه شامل کاهش رشد مندیبل است که در نتیجه آن زبان عقب‌تر از محل خود قرار می‌گیرد و با قرارگرفتن در بین دو طاقچه کامی مانع اتصال آنها به هم می‌گردد. توالی رابین در یک تولد از هر ۸۵۰۰ تولد دیده می‌شود.

سندرم حذف 22q11.2 (22q11.2 deletion syndrome) شایع‌ترین سندرم حذف در انسان بوده و تظاهرات زیادی دارد: سندرم دی‌جورج (DiGeorge syndrome) (شکل ۱۶B-۱۷)، ناهنجاری دی‌جورج (DiGeorge anomaly)، سندرم پرده‌ای ـ قلبی ـ صورتی (velo-cardio-facial syndrome) (شکل ۱۶C-۱۷)، سندرم اشپرنتزن (Shprintzen syndrome)، سندرم صورت ناهنجاری مخروطی ـ تنه‌ای (conotruncal anomaly face syndrome) و آپلازی و هیپوپلازی مادرزادی تیموس. این نقایص به علت حذف بر روی بازوی بلند کروموزوم ۲۲ و حدوداً در یک مورد از هر ۴۰۰۰ تولد اتفاق می‌افتد. شواهد اخیر نشان می‌دهند که جهش‌ها در یکی از این ژن‌ها در حد فاصل حذف‌ها یعنی *TBX1* (عامل رونویسی متصل به T-box DNA شماره ۱)، منجر به سندرم مشابهی بدون حذف می‌شود. علاوه بر آن، تنوع در تنظیم ژن *TBX1*، توجیه کننده طیف وسیع فنوتیپ‌های مشاهده شده است. این سندرم با انواعی از ناهنجاری‌ها با درجات شدت متفاوت مشخص می‌شود اما در نوزادان عمدتاً نقایص مادرزادی قلب، نقایص قوس‌های آئورتی، دیس‌مورفولوژی صورتی خفیف، مشکلات یادگیری، عفونت‌های مکرر به علت هیپوپلازی و آپلازی تیموس که باعث از بین رفتن پاسخ دستگاه ایمنی با واسطه سلول T می‌شود، وجود دارد. همچنین اکثر نوزادان به علت هیپوکلسمی ایجاد شده در اثر تکوین غیرطبیعی غدد پاراتیروئید، دچار صرع هستند. این افراد در طول زندگی به احتمال زیاد دچار مشکلات ذهنی مثل شیزوفرنی و افسردگی می‌شوند. تا حدی منشأ این نقایص به دلیل اختلال در سلول‌های ستیغ عصبی شرکت کننده در تشکیل بسیاری از این ساختارهای درگیر می‌باشد. حتی نقایص تیموس و غدد پاراتیروئید با سلول‌های ستیغ عصبی مرتبط است زیرا

Scanned by CamScanner

@medicaluniversity

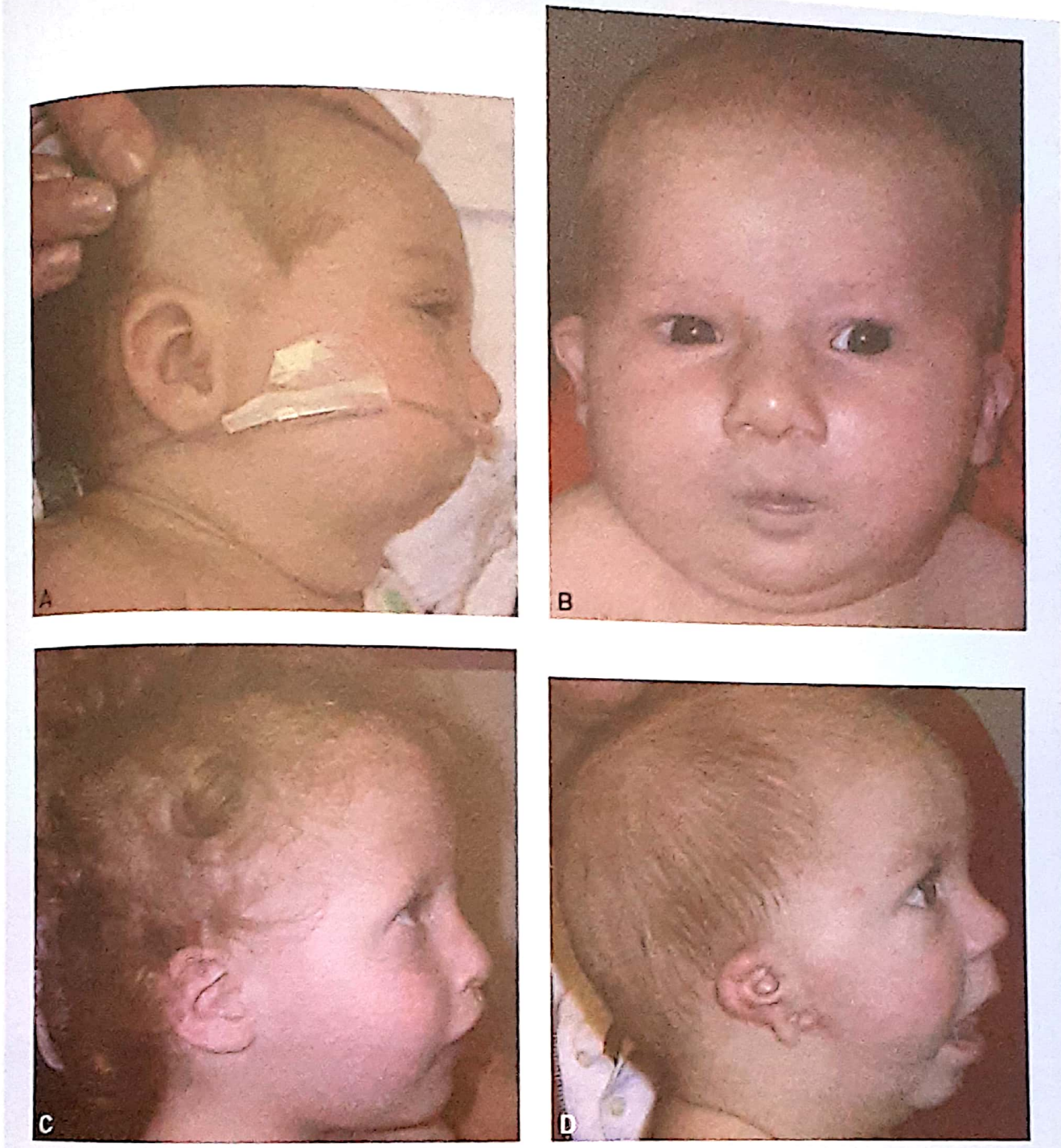

شکل ۱۶-۱۷. بیماران دارای نقص سری ـ صورتی که در اثر صدمه به سلول‌های ستیغ عصبی ایجاد شده‌اند. **A.** توالی روبین. به مندیبل بسیار کوچک (میکروگناتیا) دقت کنید. این حالت باعث می‌شود که زبان بین طاقچه‌های کامی قرار بگیرد و شکاف کام ایجاد گردد. **B** و **C.** مثال‌هایی از سندرم حذف 22q11.2؛ سندرم دی‌جورج. **B.** به دهان کوچک، فیلتروم نسبتاً محو، میکروگناتیا، پل بینی برجسته و گوش‌های به عقب برگشته دقت کنید؛ سندرم پرده‌ای ـ قلبی ـ صورتی. **C.** در این بیمار دیس‌مورفولوژی صورتی خفیف (هیپوپلازی گونه‌ای [malar] خفیف، میکروگناتیا، لب بالای برجسته و گوش‌های بزرگ) دیده می‌شود. **D.** کوچکی نیمه صورت [(hemifacial microsomia)طیف چشمی ـ گوشی ـ مهره‌ای یا سندرم گلدنهار]. به گوش‌های غیرطبیعی با زواید پوستی و چانه کوچک دقت کنید.

این سلول‌ها در تشکیل مزانشیمی شرکت دارند که به آن اندودرم بن‌بست‌های حلقی مهاجرت کرده است.

سلول‌های اندودرمی بن‌بست‌های حلقی، سلول‌های تیموس و غدد پاراتیروئید (شکل ۱۰-۱۷ را ببینید) و

Scanned by CamScanner

@medicaluniversity

مزانشیم مشتق شده از سلول‌های ستیغ عصبی، بافت همبند را می‌سازد. بدون این مزانشیم، برهم‌کنش طبیعی اپی‌تلیال (اندودرمال) ـ مزانشیمال ضروری برای تمایز غدد به وجود نمی‌آید.

طیف چشمی ـ لاله گوشی ـ مهره‌ای (oculoauriculovertebral spectrum) یا **سندرم گلدنهار** (Goldenhar syndrome) شامل یک سری ناهنجاری‌های سری ـ صورتی است که معمولاً استخوان فک فوقانی (ماگزیلا)، گیجگاهی (تمپورال) و گونه‌ای (زیگوماتیک) را درگیر می‌کند و آنها را کوچک و پهن می‌سازد. معمولاً نقایص گوش [تشکیل نشدن (anotia) و کوچکی گوش (microtia)]، چشم (تومورها و درموئیدها (dermoids) در کره چشم) و مهره‌ها (مهره‌های جوش خورده، نیم مهره (همی ورتبرا)، اسپینا بیفیدا) در این بیماران دیده می‌شود (شکل ۱۶D-۱۷). عدم تقارن در ۶۵ درصد از موارد دیده می‌شود و در یک مورد از هر ۵۶۰۰ تولد رخ می‌دهد. سایر ناهنجاری‌ها که در ۵۰ درصد موارد رخ می‌دهد، شامل نقایص قلبی مثل تترالوژی فالوت و نقایص دیواره بین بطنی است. علل کوچکی نیمهٔ صورت (hemifacial microsomia) شناخته شده نیست.

■ زبان

زبان در یک رویان تقریباً ۴ هفته‌ای به شکل دو **برآمدگی زبانی خارجی** (lateral lingual swelling) و یک **برآمدگی میانی** به نام **تکمهٔ منفرد** (tuberculum impar) ظاهر می‌شود (شکل ۱۷A-۱۷). این سه برآمدگی از قوس حلقی اول منشأ می‌گیرند. برآمدگی میانی دوم که تحت عنوان **کوپولا** (copula) یا **برآمدگی هیپوبرانکیال** (hypobranchial eminence) شناخته می‌شود، از مزودرم قوس‌های دوم، سوم و بخشی از قوس چهارم منشأ می‌گیرد. در نهایت سومین برآمدگی میانی از بخش خلفی قوس چهارم منشأ می‌گیرد و بیانگر تکوین اپی‌گلوت است. بلافاصله پشت این برآمدگی **سوراخ حنجره** (laryngeal orifice) قرار دارد که در اطراف آن، **برآمدگی‌های هرمی** (arytenoid swellings) دیده می‌شوند (شکل ۱۷-۱۷).

نکات بالینی

زبان گره زده شده

انکیلوگلوسیا (ankyloglossia) یا **زبان گره زده شده** (tongue-tie) به حالتی اطلاق می‌گردد که زبان از کف دهان رها نباشد. معمولاً سلول‌های چسباننده زبان به کف دهان تحلیل می‌روند و فرنولوم (frenulum) تنها بافتی می‌شود که زبان را به کف دهان متصل می‌کند. در اکثر موارد انکیلوگلوسیا، فرنولوم تا نوک زبان امتداد می‌یابد.

افزایش اندازهٔ برآمدگی خارجی زبان، باعث رشد آنها بر روی تکمه منفرد می‌شود و در نهایت این دو برآمدگی خارجی درهم ادغام شده و دو سوم قدامی یا تنه (body) زبان را ایجاد می‌کنند (شکل ۱۷-۱۷). از آنجایی که مخاط پوشانندهٔ تنه زبان از قوس حلقی اول منشأ می‌گیرد، **عصب‌دهی حسی** این منطقه به وسیله **شاخه مندیبولار عصب سه‌قلو (تری‌ژمینال)** صورت می‌گیرد. تنه زبان از یک سوم خلفی زبان به وسیله یک ناودان V شکل به نام **شیار انتهایی** (terminal sulcus) جدا می‌شود (شکل ۱۷-۱۷B).

بخش خلفی یا ریشه (root) زبان از قوس‌های دوم، سوم و بخشی از قوس چهارم منشأ می‌گیرد. این واقعیت که **عصب‌گیری حسی** این ناحیه از **عصب زبانی ـ حلقی (گلوسوفارنژیال)** است، نشان می‌دهد که بافت قوس سوم بر روی بافت قوس دوم رشد کرده است.

اپی‌گلوت و خلفی‌ترین بخش زبان توسط **عصب حنجره‌ای فوقانی** عصب‌دهی می‌شود. این مطلب نشان می‌دهد که این بخش، از قوس حلقی چهارم تکوین یافته است. بعضی از عضلات زبان احتمالاً در اثر تمایز در **محل** (in situ) به وجود می‌آیند اما اکثر آنها منشأ گرفته از میلوبلاست‌هایی هستند که از **سومیت‌های پس‌سری (اکسیپیتال)** می‌آیند. بنابراین ساختمان عضلانی زبان تماماً از **عصب زیرزبانی (هیپوگلوسال)** عصب می‌گیرد.

عصب‌دهی حسی عمومی زبان به راحتی قابل درک است. نه زبان به وسیلهٔ عصب سه‌قلو (تری‌ژمینال) که عصب قوس اول است، عصب‌دهی می‌شود. ریشه زبان به وسیلهٔ عصب زبانی

Scanned by CamScanner

@medicaluniversity

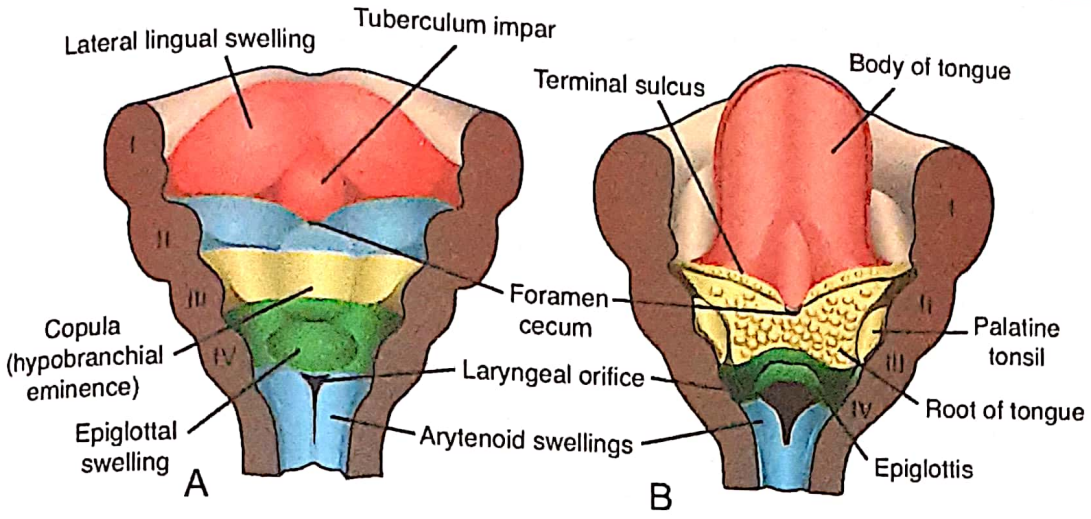

شکل ۱۷-۱۷. بخش شکمی قوس‌های حلقی از نمای فوقانی و تکوین زبان. I الی IV: مقاطع قوس‌های حلقی. **A.** هفته پنجم (حدوداً ۶ میلی‌متر). **B.** ماه پنجم. به سوراخ کور که محل منشأ گرفتن پیش‌ساز تیروئید است. دقت کنید.

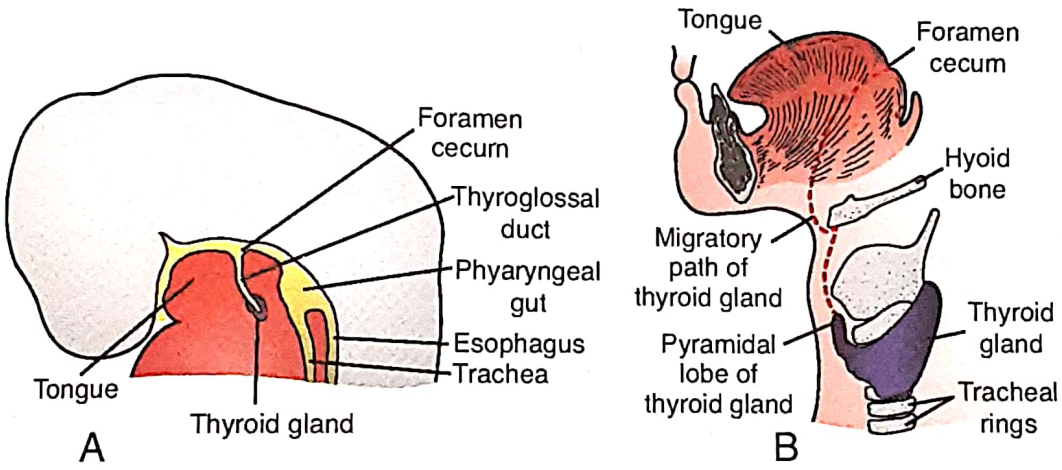

شکل ۱۸-۱۷. A. پیش‌ساز تیروئید که به شکل یک دیورتیکولوم اپی‌تلیالی در خط وسط حلق و بلافاصله زیر توبرکول ایمپار (تکمه منفرد) ایجاد می‌شود. **B.** موقعیت تیروئید در فرد بالغ. **خط چین‌ها:** نشان‌دهنده مسیر مهاجرت.

ـ حلقی (گلوسوفارنژیال) و واگ عصب‌دهی می‌شود که به ترتیب اعصاب قوس‌های سوم و چهارم حلقی هستند. **عصب‌دهی حس ویژه (چشایی) دو سوم قدامی زبان** به وسیلهٔ **شاخهٔ کوردا تیمپانی عصب صورتی (فاسیال)** صورت می‌گیرد، در حالی که ریشه زبان از عصب زبانی ـ حلقی (گلوسوفارنژیال)، عصب‌دهی چشایی خود را دریافت می‌کند.

نکات بالینی

ناهنجاری‌های مجرای تیروگلوسال و تیروئید

کیست تیروگلوسال (thyroglossal cyst) ممکن است در هر نقطه‌ای در طول مسیر مهاجرت غده تیروئید ایجاد گردد اما همیشه نزدیک و یا بر روی **خط وسط** گردن قرار دارد. همان طور که از نام آن استنباط می‌شود، یک باقی مانده کیستی از مجرای تیروگلوسال است. هر چند که حدود ۵۰ درصد این

Scanned by CamScanner

@medicaluniversity

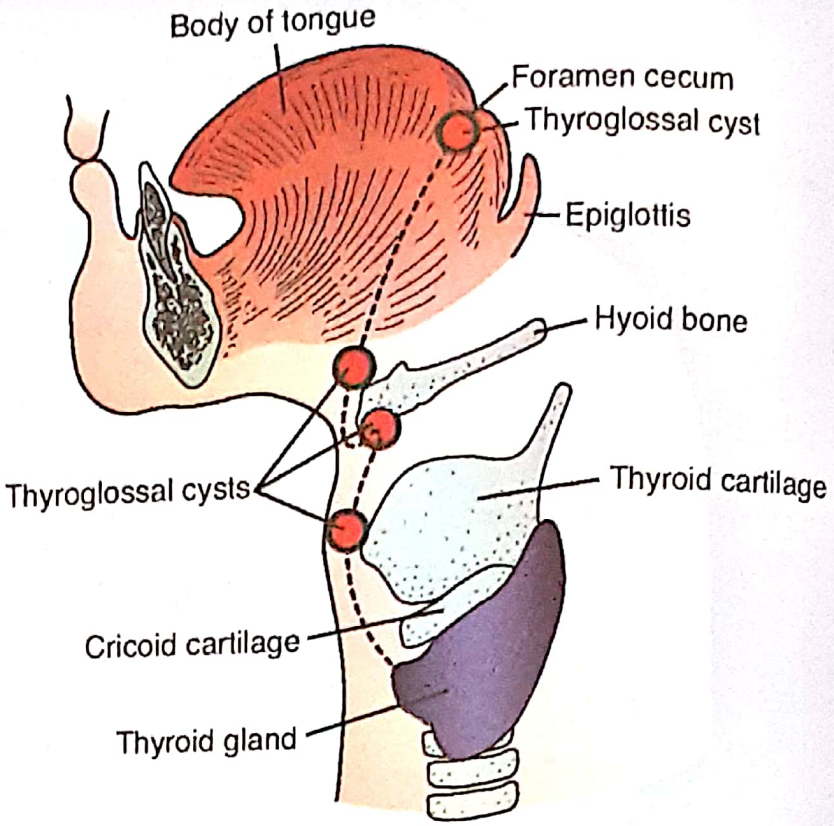

شکل ۱۹-۱۷. کیست‌های تیروگلوسال. این کیست‌ها غالباً در ناحیه لامی (هیوئید) و همیشه در خط وسط قرار دارند.

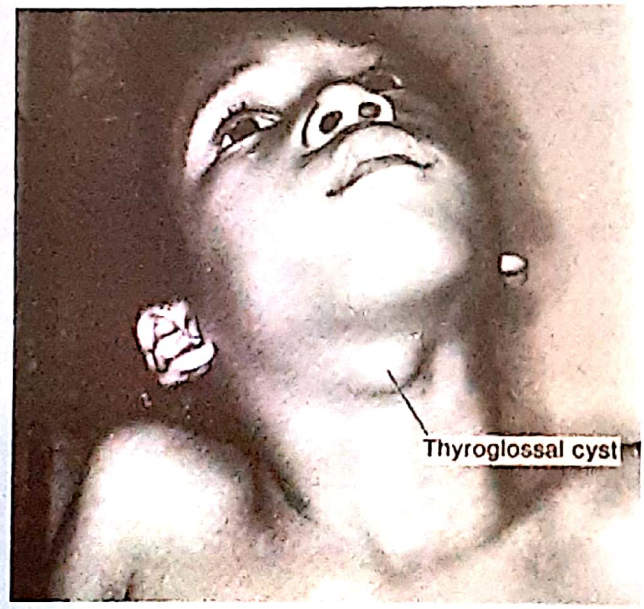

شکل ۲۰-۱۷. کیست تیروگلوسال. این کیست‌ها که بقایای مجرای تیروگلوسال هستند، ممکن است در هر جایی از مسیر مهاجرت غده تیروئید یافت شوند. این کیست‌ها غالباً در پشت قوس استخوان هیوئید باشند. یک مشخصه مهم آنها، حضور در خط وسط است.

کیست‌ها نزدیک و یا دقیقاً زیر تنهٔ استخوان لامی (هیوئید) قرار دارند (شکل‌های ۱۹-۱۷ و ۲۰-۱۷) اما ممکن است در قاعده زبان و یا نزدیک غضروف تیروئید هم دیده شوند. گاهی اوقات کیست تیروگلوسال، توسط یک کانال فیستولی به نام **فیستول تیروگلوسال** (thyroglossal fistula)، به خارج راه دارد. چنین فیستولی معمولاً به طور ثانویه به علت پارگی کیست ایجاد می‌گردد و یا ممکن است در هنگام تولد نیز وجود داشته باشد.

بافت نابجای تیروئید (aberrant thyroid tissue) ممکن است در هر نقطه‌ای در مسیر نزول غده تیروئید دیده شود. این بافت به طور معمول در قاعده زبان بلافاصله در پشت سوراخ کور (forament cecum) قرار دارد. این بافت در معرض بیماری‌هایی که تیروئید را درگیر می‌کنند، قرار دارد.

Scanned by CamScanner

@medicaluniversity

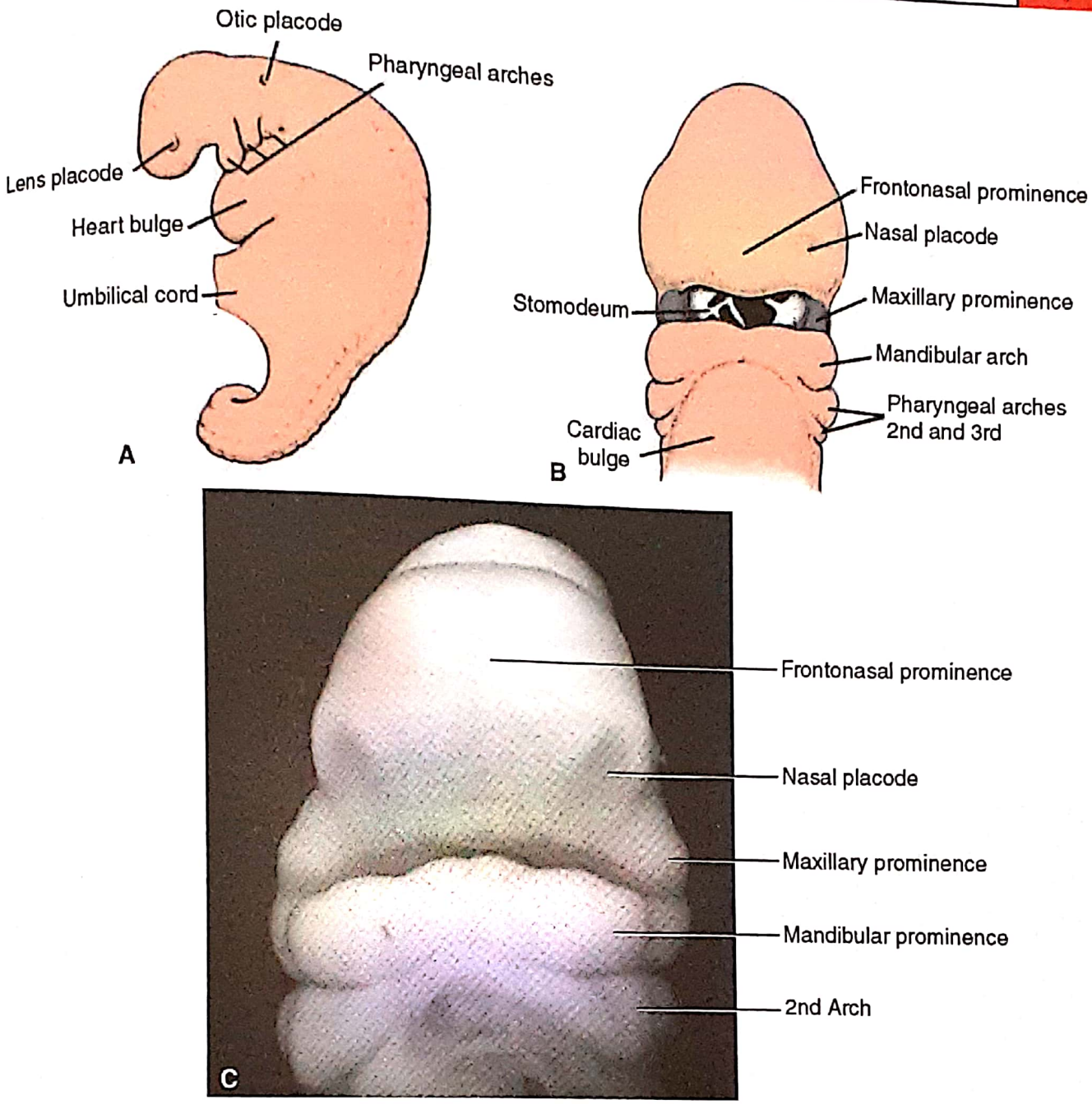

شکل ۲۱-۱۷. A. نمای طرفی رویان در پایان هفته چهارم که موقعیت قوس‌های حلقی را نشان می‌دهد. **B.** نمای فرونتال رویان ۴/۵ هفته‌ای که برجستگی‌های مندیبولار و ماگزیلاری را نشان می‌دهد. پلاکودهای بینی در هر طرف برجستگی پیشانی ـ بینی قابل رؤیت هستند. **C.** تصویر میکروسکوپ الکترونی رویان انسان در مرحله مشابه **B** (۴/۵ هفته).

■ غده تیروئید

غدهٔ تیروئید با تکثیر سلول‌های اپی‌تلیال در کف حلق در بین تکمه منفرد و کوپولا، در نقطه‌ای که بعدها به **سوراخ کور** (foramen cecum) تبدیل می‌شود، ظاهر می‌گردد (شکل‌های ۱۷-۱۷ و ۱۸A-۱۷). پس از آن تیروئید به صورت یک دیورتیکولوم دو لوبی در جلوی روده حلقی (pharyngeal gut) نزول می‌کند (شکل ۱۸-۱۷). در طی این مهاجرت، تیروئید به وسیله مجرای باریکی به نام **مجرای تیروئیدی - زبانی** (thyroglossal duct) به زبان متصل باقی می‌ماند. این مجرا بعداً ناپدید می‌شود.

با تکوین بیشتر، غده تیروئید تا مقابل استخوان لامی (هیوئید) و غضروف‌های حنجره نزول می‌کند. تیروئید در هفته هفتم به محل نهایی خود در مقابل نای می‌رسد (شکل

Scanned by CamScanner

@medicaluniversity

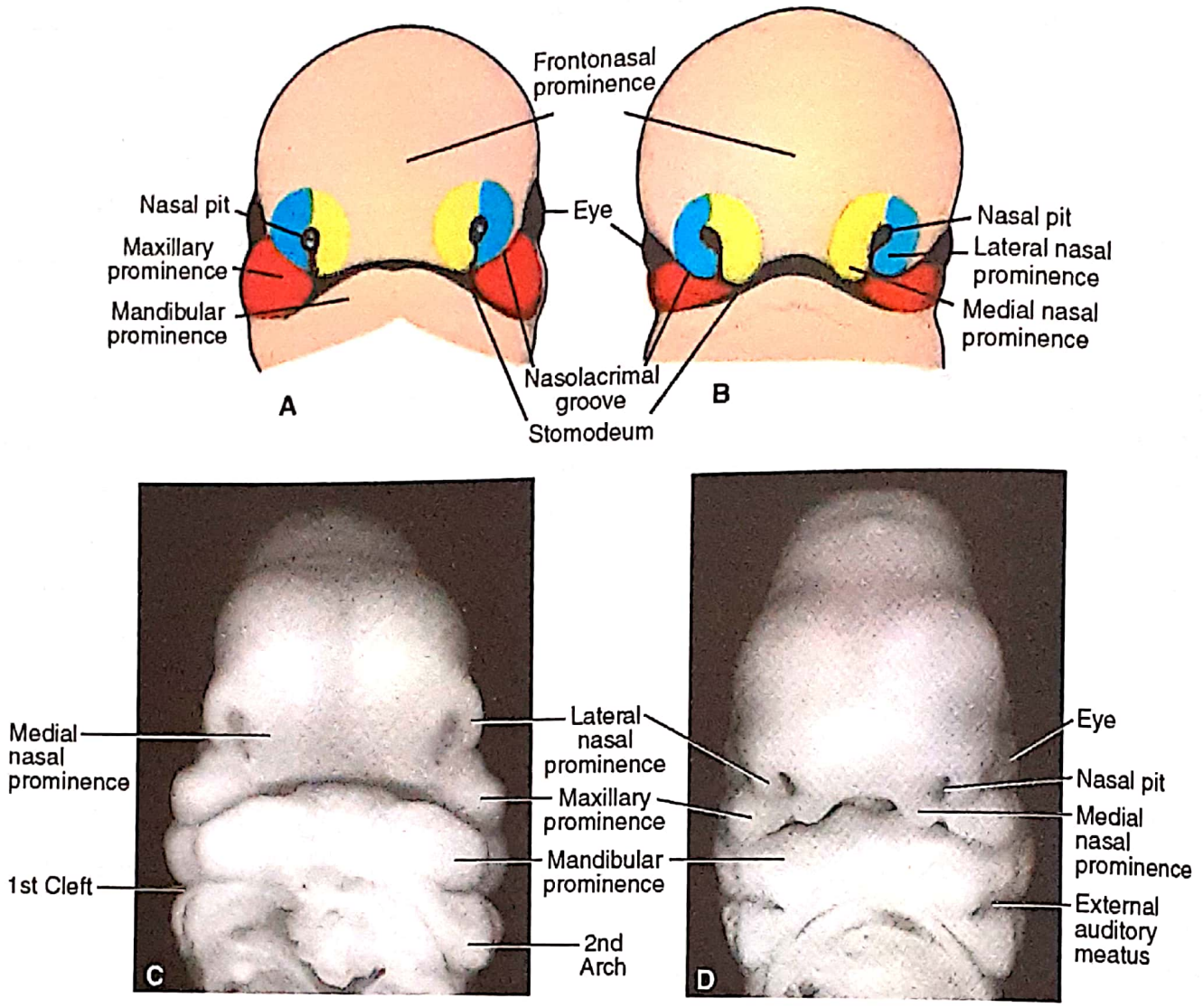

شکل ۲۲-۱۷. نمای فرونتال صورت. **A.** رویان ۵ هفته‌ای. **B.** رویان ۶ هفته‌ای. برجستگی‌های بینی به تدریج توسط شیارهای عمیقی از برجستگی ماگزیلاری جدا می‌شوند. **C** و **D.** فتوگراف‌هایی از رویان‌های انسان به ترتیب در مراحل مشابه نشان داده شده در تصاویر **A** و **B**.

۱۷-۱۸B). در این زمان تیروئید یک تنگه (ایسموس) میانی کوچک و دو لوب طرفی دارد. تیروئید در حدود انتهای ماه سوم شروع به فعالیت می‌کند. در این زمان نخستین فولیکول‌های حاوی **کلوئید** (colloid) رؤیت می‌گردند. **سلول‌های فولیکولار** (follicular cells) کلوئید را که به عنوان منبع برای ساخت **تیروکسین** (thyroxine) و **تری‌یدوتیرونین** (triiodothyronine) استفاده می‌شود، می‌سازند. **سلول‌های پارافولیکولار** (parafollicular cells) یا **سلول‌های C** (**C cells**) منشأ گرفته از **جسم اولتیموبرانشیال** (شکل ۱۰-۱۷) به عنوان منبع **کلسی‌تونین** (calcitonin) عمل می‌کنند.

■ صورت

در انتهای هفته چهارم، **برجستگی‌های صورتی** (facial prominences) به طور اولیه از مزانشیم با منشأ ستیغ عصبی و به طور اصلی از قوس‌های حلقی اول ایجاد می‌شوند. **برجستگی‌های ماگزیلاری** در طرفین دهان اولیه (استومودئوم) و **برجستگی‌های مندیبولار** در پایین آن قابل تشخیص هستند (شکل ۲۱-۱۷). **برجستگی پیشانی ـ بینی** (frontonasal prominence) از تکثیر مزانشیم قدام وزیکل‌های مغزی شکل می‌گیرد و لبه فوقانی دهان اولیه را می‌سازد. برجستگی‌های موضعی اکتودرم سطحی (تحت عنوان **پلاکودهای بینی یا بویایی** (nasal or olfactory placodes)) در طرفین

Scanned by CamScanner

@medicaluniversity

برآمدگی پیشانی بینی در اثر تحریکات القایی بخش شکمی مغز قدامی به وجود می‌آیند (شکل ۲۱-۱۷).

در طی هفته پنجم، پلاکودهای بینی اینواژینه شده و **گودی‌های بینی** (nasal pits) را تشکیل می‌دهند. با این کار پلاکودها یک لبه بافتی در اطراف هر گودی به نام **برجستگی‌های بینی** (nasal prominences) به وجود می‌آورند. این برجستگی‌ها در کنار خارجی گودی‌ها **برجستگی‌های بینی خارجی** (lateral nasal prominences) و در کنار داخلی آن، **برجستگی‌های بینی داخلی** (medial nasal prominences) نامیده می‌شوند (شکل ۲۲-۱۷).

در طی ۲ هفته بعد، برجستگی‌های ماگزیلاری به بزرگ‌شدن ادامه می‌دهند و همزمان به سمت داخل هم رشد می‌کنند و برجستگی‌های بینی داخلی را به سمت خط وسط هل می‌دهند. بعد از اینکه شکاف بین برجستگی بینی داخلی و برجستگی‌های ماگزیلاری از بین رفت، این دو برجستگی به هم متصل می‌شوند (شکل ۲۳-۱۷). بنابراین لب بالایی به وسیله دو برجستگی بینی داخلی و دو برجستگی ماگزیلاری ساخته می‌شود. برجستگی‌های بینی خارجی در تشکیل لب بالا شرکت ندارند. لب و فک تحتانی از برجستگی‌های مندیبولار که در خط وسط با هم ادغام می‌گردند، ایجاد می‌شوند.

برجستگی‌های ماگزیلاری و بینی خارجی در ابتدا به وسیلهٔ یک شیار عمیق به نام **ناودان اشکی ـ بینی** (nasolacrimal groove) از هم جدا می‌شوند (شکل‌های ۲۲-۱۷ و ۲۳-۱۷). اکتودرم کف این ناودان یک طناب اپی‌تلیالی توپر می‌سازد که از اکتودرم رویی جدا می‌شود. این طناب پس از مجرادار شدن، **مجرای بینی ـ اشکی** (nasolacrimal duct) را تشکیل می‌دهد. انتهای فوقانی این مجرا پهن شده و **کیسه اشکی** (lacrimal sac) را ایجاد می‌کند. پس از جدا شدن این طناب، برجستگی‌های ماگزیلاری و بینی خارجی با هم ادغام می‌شوند. بنابراین مجرای بینی ـ اشکی از زاویه داخلی چشم تا مئاتوس تحتانی حفره بینی امتداد می‌یابد. برجستگی‌های ماگزیلاری برای ساختن **فک‌های فوقانی** و **گونه‌ها** بزرگ می‌شوند.

بینی (nose) از پنج برجستگی صورتی تشکیل می‌شود (شکل ۲۳-۱۷): برجستگی پیشانی، پل (bridge) بینی را می‌سازد؛ برجستگی‌های ادغام شدهٔ بینی داخلی، ستیغ (crest) و نوک (tip) بینی را می‌سازد؛ برجستگی‌های بینی خارجی، طرفین بینی (بال‌های [alae] بینی) را ایجاد می‌کنند (جدول ۳-۱۷).

قطعه اینترماگزیلاری

در نتیجه رشد داخلی برجستگی‌های ماگزیلاری، دو برجستگی بینی داخلی نه تنها در سطح، بلکه در سطح عمقی نیز با هم ادغام می‌گردند. ساختمان تشکیل شده از دو برجستگی ادغام شده، **قطعه اینترماگزیلاری** (intermaxillary segment) نامیده می‌شود. این ساختمان از (۱) یک **جزء لبی** که فیلترووم (philtrum) لب بالایی را تشکیل می‌دهد، (۲) یک **جزء فک بالایی** که حاوی چهار دندان پیش (incisor tooth) است و (۳) یک **جزء کامی** که **کام اولیه** (primary palate) مثلثی شکل را می‌سازد، تشکیل شده است (شکل ۲۴-۱۷). قطعه اینترماگزیلاری در امتداد بخش نوکی **تیغه بینی** (nasal septum) قرار می‌گیرد. این دیواره از برجستگی پیشانی ایجاد می‌شود.

کام ثانویه

اگرچه کام اولیه از قطعه اینترماگزیلاری تشکیل می‌شود (شکل ۲۴-۱۷)، اما بخش اصلی کام نهایی به وسیله دو بیرون‌زدگی طاقچه مانند از برجستگی‌های ماگزیلاری شکل می‌گیرد. این بیرون‌زدگی‌ها که **طاقچه‌های کامی** (palatine shelves) نام دارند، در هفته ششم تکوین ظاهر گردیده و در طرفین زبان با مسیر مایلی به سمت پایین می‌روند (شکل ۲۵-۱۷). در هفته هفتم این طاقچه‌ها صعود کرده و در بالای زبان به طور افقی به هم متصل می‌گردند و **کام ثانویه** (secondary palate) را ایجاد می‌کنند (شکل‌های ۲۶-۱۷ و ۲۷-۱۷).

این طاقچه‌ها در قدام به کام اولیه مثلثی شکل متصل می‌گردند و **سوراخ پیشین** (inisive foramen) در خط وسط نشانه‌ای بین کام اولیه و ثانویه است (شکل ۲۷B-۱۷). در همان زمان که طاقچه‌های کامی متصل می‌گردند، تیغه بینی هم به سمت پایین رشد کرده و به نمای سری (فوقانی) کام تازه تشکیل شده، وصل می‌گردد (شکل ۲۷-۱۷).

حفرات بینی

در طی هفتهٔ ششم، گودی‌های بینی بسیار عمیق می‌شوند. علت این امر تا حدی مربوط به رشد برجستگی‌های اطراف بینی و تا حدی مربوط به نفوذ گودی به مزانشیم زیرین است (شکل

Scanned by CamScanner

@medicaluniversity

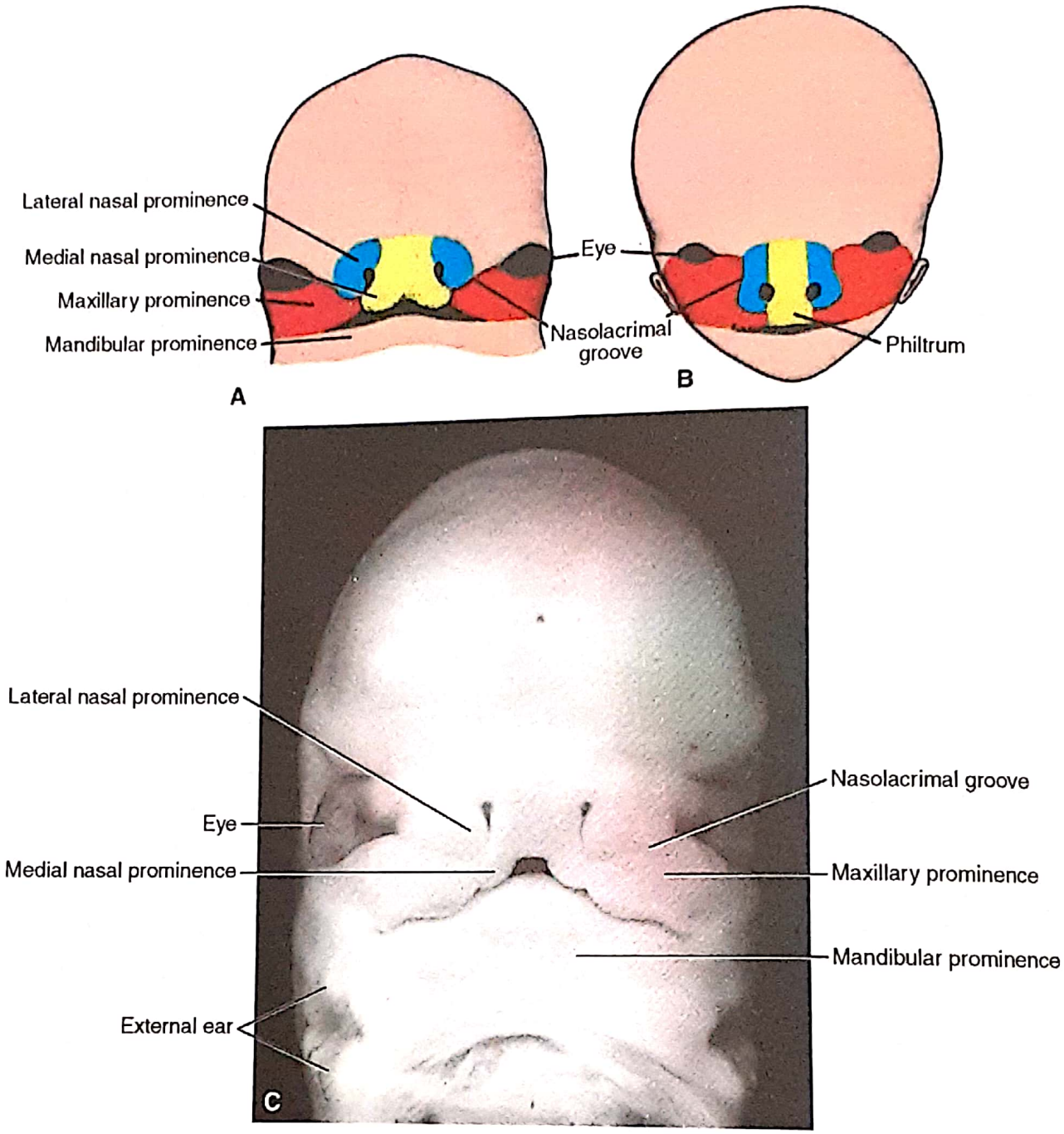

شکل ۲۳-۱۷. نمای فرونتال صورت. **A.** رویان ۷ هفته‌ای. برجستگی‌های ماگزیلاری با برجستگی‌های بینی داخلی ادغام شده‌اند. **B.** رویان ۱۰ هفته‌ای. **C.** فتوگراف رویان انسان در مرحله‌ای مشابه تصویر A.

جدول ۳-۱۷ ساختارهای شرکت کننده در تشکیل صورت

برجستگی	ساختارهای تشکیل شده
پیشانی ـ بینی[a]	پیشانی، پل بینی، برجستگی‌های بینی داخلی و خارجی
ماگزیلاری	گونه‌ها، بخش خارجی لب بالا
بینی داخلی	فیلتروم لب بالا، ستیغ و نوک بینی
بینی خارجی	بال‌های بینی
مندیبولار	لب تحتانی

a. برجستگی پیشانی ـ بینی یک ساختار فرد و سایر برجستگی‌ها ساختارهای زوجی هستند.

Scanned by CamScanner

@medicaluniversity

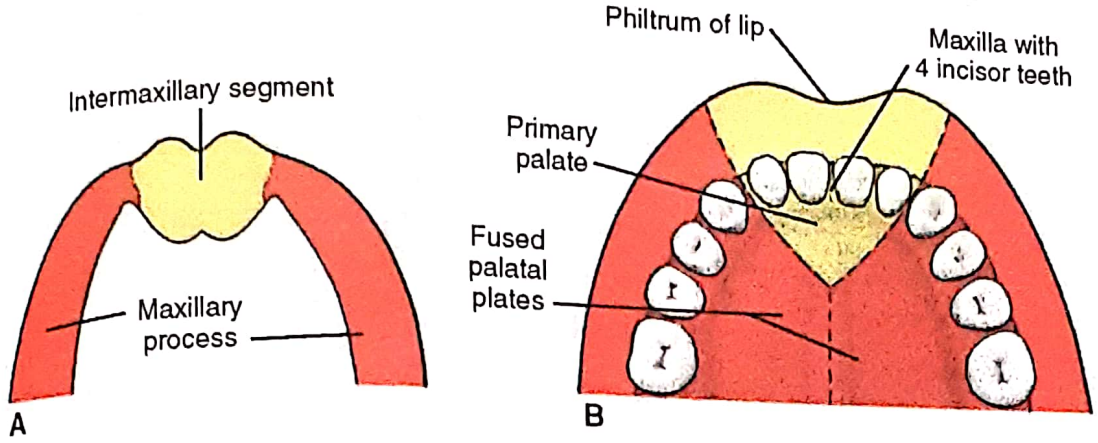

شکل ۲۴-۱۷. A. قطعه اینترماگزیلاری و زواید ماگزیلاری. **B.** قطعه اینترماگزیلاری فیلتروم لب بالا، بخش میانی استخوان ماگزیلا همراه با ۴ دندان پیشین و کام اولیه مثلثی شکل را می‌سازد.

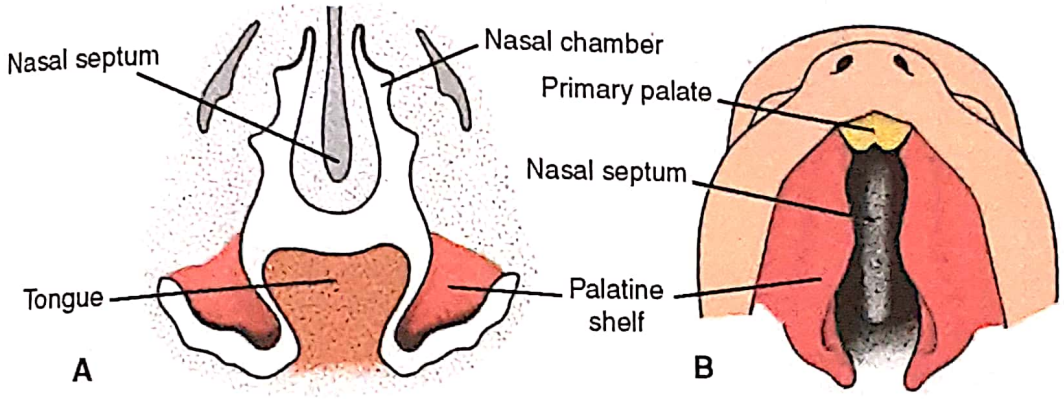

شکل ۲۵-۱۷. A. مقطع فرونتال از سر یک رویان ۶/۵ هفته‌ای. طاقچه‌های کامی به حالت عمود در دو سوی زبان قرار گرفته‌اند. **B.** نمای شکمی طاقچه‌های کامی پس از برداشتن فک پایین و زبان. به شکاف بین کام اولیه مثلثی شکل و طاقچه‌های کامی که همچنان عمودی هستند، دقت کنید.

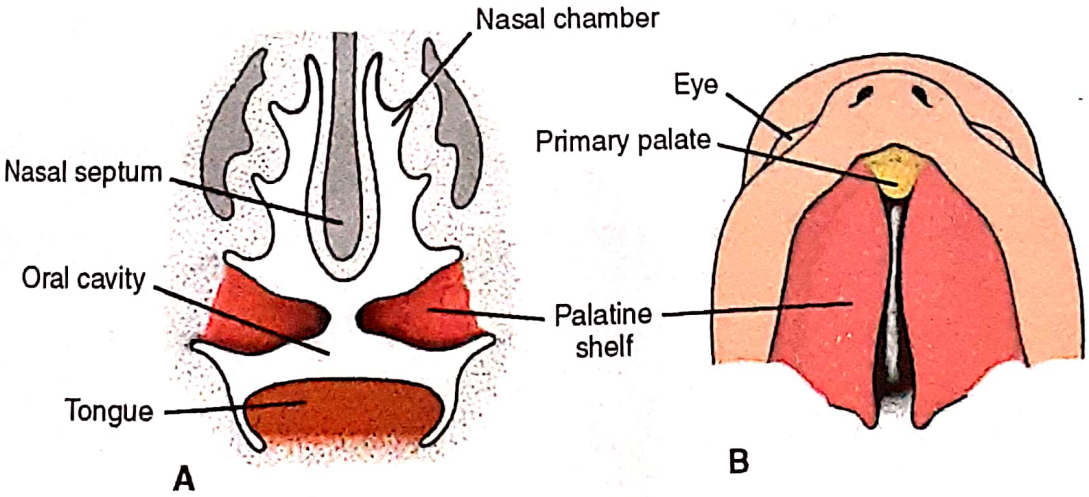

شکل ۲۶-۱۷. A. مقطع فرونتال از سر یک رویان ۷/۵ هفته‌ای. زبان پایین آمده و طاقچه‌های کامی به وضعیت افقی خود رسیده‌اند. **B.** نمای شکمی طاقچه‌های کامی پس از برداشتن فک تحتانی و زبان. طاقچه‌ها افقی شده‌اند. به تیغه (سپتوم) بینی دقت کنید.

Scanned by CamScanner

@medicaluniversity

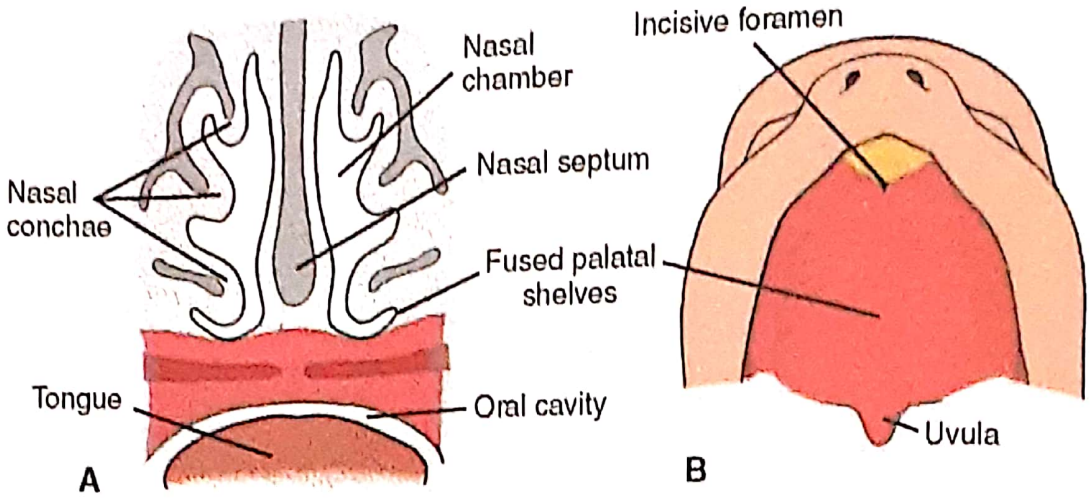

شکل ۲۷-۱۷.A. مقطع فرونتال از سر یک رویان ۱۰ هفته‌ای. دو طاقچه کامی با همدیگر و تیغه (سپتوم) بینی ادغام شده‌اند. **B.** نمای شکمی کام. سوراخ پیشین در خط وسط بین کام اولیه و ثانویه قرار دارد.

۳۱A-۱۷). در ابتدا، **غشای دهانی ـ بینی** (oronasal membrane) از طریق سوراخ‌های تازه تشکیل شده تحت عنوان **کوآناهای ابتدایی** (primitive choanae)، این گودی‌ها را از حفره دهان ابتدایی جدا می‌کند (شکل ۳۱C-۱۷).

کوآناها (سوراخ‌های خلفی بینی) در دو طرف خط وسط و بلافاصله پشت کام اولیه قرار گرفته‌اند. بعداً با تشکیل کام ثانویه و تکوین بیشتر حفره‌های بینی اولیه (شکل ۳۱D-۱۷)، **کوآناهای نهایی** (definitive choanae) در محل اتصال حفره بینی و حلق قرار می‌گیرند. **سینوس‌های هوایی اطراف بینی** (paranasal air sinuses) به صورت دیورتیکولوم‌هایی از دیواره طرفی بینی منشأ می‌گیرند و به درون استخوان فک بالا (ماگزیلا)، اتموئید (پرویزنی)، پیشانی (فرونتال) و گونه‌ای (زیگوما) گسترش می‌یابند. این سینوس‌ها در هنگام بلوغ به حداکثر اندازه خود می‌رسند و در شکل‌دهی نهایی صورت نقش دارند.

نکات بالینی

شکاف‌های صورت

شکاف لب (cleft lip) و شکاف کام (cleft palate) نقایص شایعی هستند که باعث ایجاد ظاهر غیرطبیعی در صورت و مشکل در تکلم می‌گردند. **سوراخ پیشین** (incisive foramen) حد فاصل و نشانه بین ناهنجاری‌های شکافی **قدامی و خلفی** می‌باشد. نقص‌های موجود در جلوی سوراخ پیشین شامل **شکاف طرفی لب** (lateral cleft lip)، **شکاف فک فوقانی** (cleft upper jaw) و **شکاف بین کامل اولیه و کام ثانویه** (شکل‌های ۲۸B-D-۱۷ و ۲۹-۱۷) است. این نقایص به علت عدم اتصال یا اتصال ناقص برجستگی ماگزیلاری، برجستگی بینی داخلی در یک یا دو طرف ایجاد می‌گردد. ناهنجاری‌هایی که در خلف سوراخ پیشین قرار دارند شامل **شکاف کام (ثانویه) و شکاف زبان کوچک** (cleft uvula) می‌باشند (شکل‌های ۲۸E-۱۷ و ۲۹B-۱۷). شکاف کام در اثر عدم الحاق طاقچه‌های کامی به یکدیگر رخ می‌دهد. این امر علل مختلفی دارد که شامل کوچکی طاقچه‌ها، عدم صعود و بالا نرفتن طاقچه‌ها، فقط مهار فرآیند اتصال و یا پایین نیامدن زبان از بین طاقچه‌ها به علت کوچکی فک (micrognathia) می‌باشد. سومین دسته ناهنجاری‌ها، نقایصی است که هم در قدام و هم در خلف سوراخ پیشین قرار دارند (شکل ۲۸F-۱۷). شدت شکاف‌های قدامی از یک شکاف کوچک در ورمیلیون (vermilion) که به زحمت قابل تشخیص است تا شکاف‌هایی که تا بینی ادامه دارند، متفاوت است. در موارد شدیدتر، شکاف به سطح عمیق‌تر گسترش پیدا کرده و باعث ایجاد شکاف در فک فوقانی می‌گردد. در این حالت ماگزیلا در حد فاصل دندان پیشین

Scanned by CamScanner

@medicaluniversity

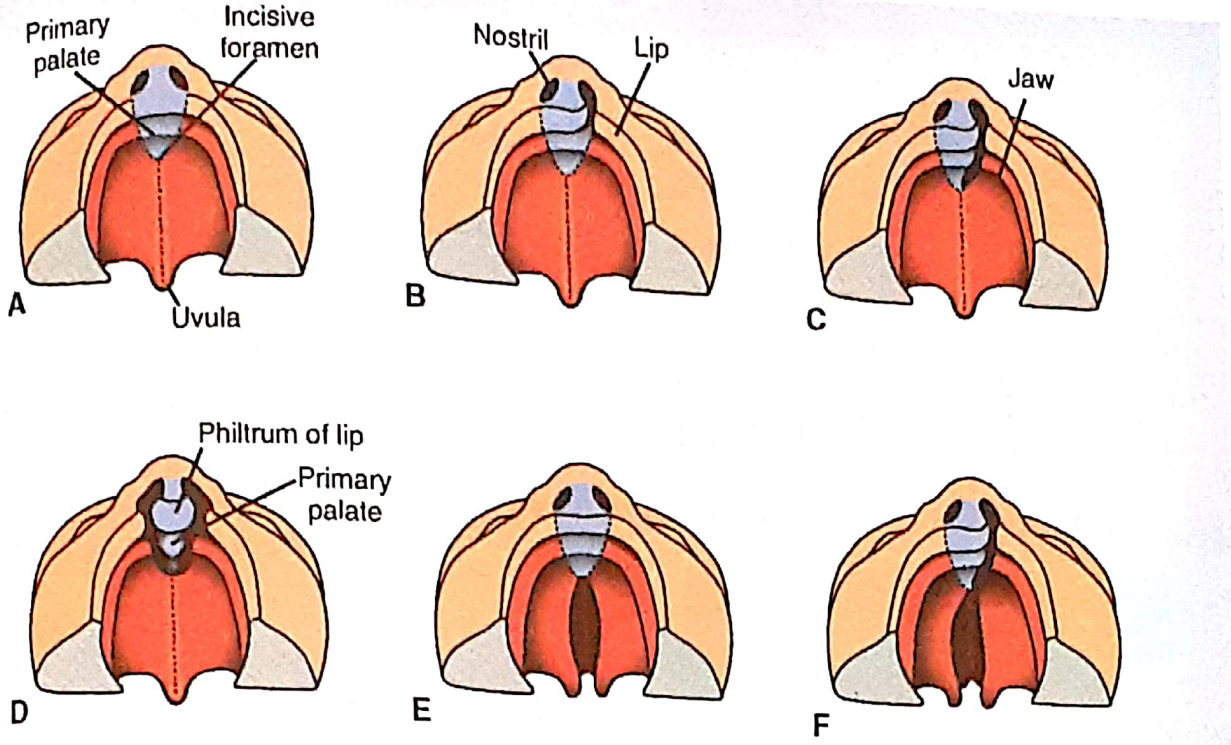

شکل ۲۸-۱۷. نمای شکمی کام، لثه، لب و بینی. **A.** طبیعی. **B.** شکاف لب یک‌طرفه که تا بینی امتداد یافته است. **C.** شکاف یک‌طرفه که لب و فک را درگیر کرده و تا سوراخ پیشین رسیده است. **D.** شکاف دوطرفه لب و فک. **E.** شکاف کام منفرد. **F.** شکاف کام همراه با شکاف لب قدامی یک‌طرفه.

طرفی و دندان نیش شکافته می‌گردد (شکل ۲۹A-۱۷). معمولاً چنین شکاف‌هایی تا سوراخ پیشین ادامه می‌یابد (شکل ۲۸C,F-۱۷). به همین شکل، شکاف‌های خلفی از شکاف کام ثانویه کامل (شکل‌های ۲۸E-۱۷ و ۲۹B-۱۷) تا شکاف‌های درگیر کننده زبان کوچک متفاوت هستند.

سندرم Van der Woude شایع‌ترین سندرم همراه با شکاف لب و همراه و یا بدون شکاف کام است. این سندرم به صورت اتوزومال غالب به ارث رسیده و به دلیل جهش در *INTERFERON REGULATORY FACTOR 6* (IRF6؛ 1p32-41) رخ می‌دهد. این ژن در لبه داخلی (ادغام شونده) طاقچه‌های کامی بیان می‌شود. به طور قابل توجهی، ۸۸ درصد نوزادان مبتلا در لب تحتانی خود حفراتی (pits) دارند و در ۶۴ درصد افراد مبتلا، این مورد تنها ناهنجاری موجود است.

شکاف‌های مایل صورت (oblique facial clefts) در اثر ادغام نشدن برجستگی ماگزیلاری با برجستگی بینی خارجی متناظر خود در امتداد خط ناودان بینی ـ اشکی رخ می‌دهند (شکل ۲۳A,C-۱۷). در این حالت معمولاً مجرای اشکی ـ بینی در سطح صورت مشاهده می‌شود (شکل ۲۹C-۱۷).

شکاف میانی (در خط وسط) لب (median [midline] cleft lip) یک ناهنجاری نادر است که در اثر عدم ادغام ناقص برجستگی‌های بینی داخلی در خط وسط رخ می‌دهد (شکل‌های ۲۹D-۱۷ و ۳۰A,B-۱۷). نوزادان دارای شکاف خط وسط معمولاً دچار **مشکلات شناختی** (cognitive impairment) هستند و ممکن است دچار ناهنجاری‌های مغزی (طیفی از نقصان ساختارهای خط وسط) باشند. ممکن است نبود ساختارهای خط وسط به حدی شدید باشد که موجب اتصال بطن‌های طرفی **[هولوپروزنسفالی** (holoprosencephaly)] شود (شکل ۳۰C-۱۷). این نقایص در مراحل بسیار ابتدایی تکوین و در ابتدای نورولاسیون (روزهای ۲۱-۱۹)، هنگامی که خط وسط مغز قدامی در حال تشکیل است، رخ می‌دهد (فصل ۱۸ را ببینید).

علت اکثر موارد شکاف لب با یا بدون شکاف کام چندعاملی هستند. این اختلالات به این شکل طبقه‌بندی می‌شوند: (۱) شکاف لب با یا بدون شکاف کام و (۲) شکاف

Scanned by CamScanner

@medicaluniversity

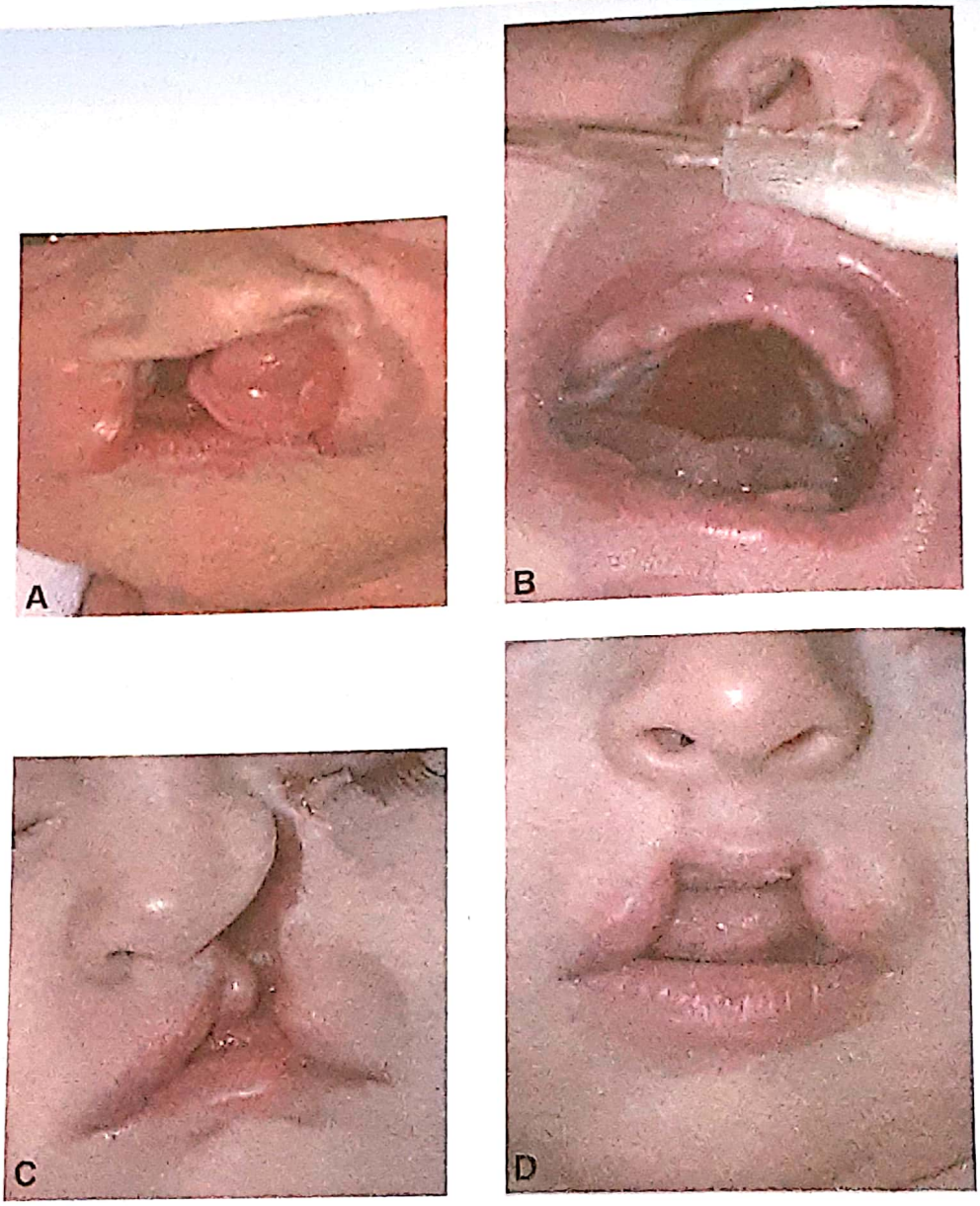

شکل ۲۹-۱۷. A. شکاف لب دوطرفه (با شکل ۲۸D-۱۷ مقایسه کنید). **B.** شکاف کام (با شکل ۲۸E-۱۷ مقایسه کنید). **C.** شکاف مایل صورت (به مطلب «ناودان بینی ـ اشکی» مراجعه کنید؛ شکل‌های ۲۳A-۱۷ و ۲۳C-۱۷ را نیز ببینید). **D.** شکاف لب در خط میانی.

کام که به طور اتیولوژی (علت‌شناختی) و پاتوژنتیک مجزا است. شکاف لب با یا بدون شکاف کام (تقریباً ۱ مورد در هر ۷۰۰ تولد) اکثراً در جنس مذکر (۶۵ درصد) اتفاق می‌افتد و شیوع آن در بین جمعیت‌های مختلف متفاوت است و شیوع آن در بین جمعیت‌های مختلف متفاوت است. شیوع این حالت در آسیایی‌ها و آمریکایی‌های اصیل بیشترین میزان (۳/۵ مورد در هر ۱۰۰۰ تولد) و در آمریکایی ـ آفریقایی‌ها کمترین میزان (۱ مورد در هر ۱۰۰۰ تولد) را دارد.

میزان شیوع **شکاف کام** مجزا، کمتر از شکاف لب (۱ مورد در هر ۱۵۰۰ تولد) است و عمدتاً در جنس مؤنث (۵۵ درصد) اتفاق می‌افتد، در جنس مؤنث طاقچه‌های کامی تقریباً یک هفته دیرتر نسبت به جنس مذکر ادغام می‌شوند. این امر دلیل بیشتر بودن میزان شکاف کام در زنان نسبت به مردان را توجیه می‌کند.

دلایل شکاف کام با یا بدون شکاف لب به خوبی مشخص نشده است. برخی موارد سندرمی هستند و همراه با سندرم‌ها و ژن‌های خاصی می‌باشند. موارد دیگر سندرمی نیستند اما همراه با برخی از ژن‌های مشابه که سندرم ایجاد می‌کنند، می‌باشند. از این ژن‌ها می‌توان به *IRF6* (سندرم Van der woude) و *MSX1* اشاره کرد. دلایل دیگر شامل

Scanned by CamScanner

@medicaluniversity

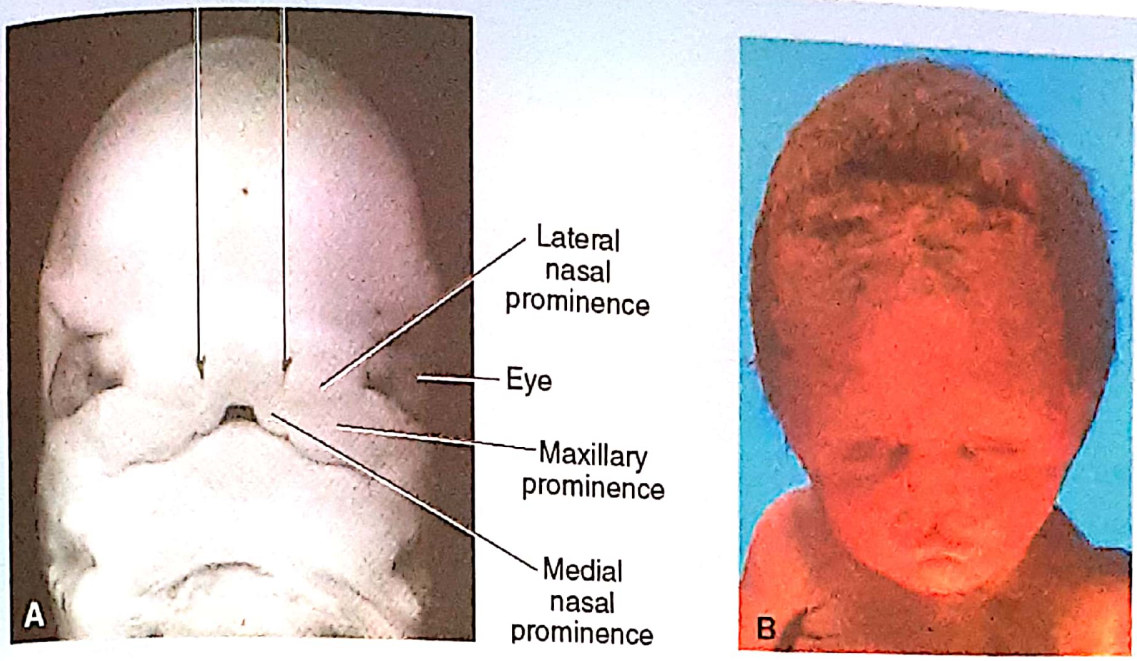

شکل ۳۰-۱۷. فتوگراف‌های نشان‌دهنده تکوین طبیعی و غیرطبیعی ساختارهای خط وسط صورت و مغز. **A**. صورت طبیعی یک رویان در آغاز هفته هفتم. به فاصله بین سوراخ‌های بینی (خطوط عمودی) و نیز فاصله بین برجستگی‌های بینی داخلی دقت کنید. **B**. صورت یک نوزاد با شکاف لب در خط وسط. در این مورد بافت کافی برای پر کردن فضای بین برجستگی‌های بینی داخلی در خط وسط وجود ندارد

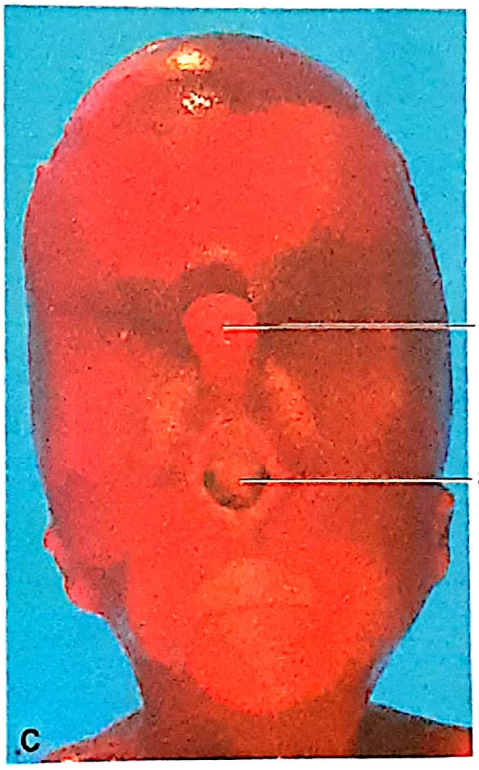

شکل ۳۰-۱۷ (ادامه). **C**. صورت یک نوزاد مبتلا به هولوپروانسفالی که به وسیلهٔ نقص شدید در بافت خط وسط مشخص می‌شود به طوری که چشم‌ها به هم متصل شده‌اند (سین‌افتالمی) و یک خرطوم (proboscis) با یک حفره بینی منفرد در اثر اتصال برجستگی‌های بینی خارجی، ایجاد شده است. لب بالا در اثر اتصال برجستگی‌های ماگزیلاری ایجاد می‌شود. سر باریک است و مغز احتمالاً یک بطن دارد (هولوپروزانسفالی) که به علت نبود ساختارهای خط وسط دو بطن طرفی به هم متصل شده‌اند. این حالت ممکن است در اثر جهش در ژن *SHH* (ژنی که در شکل‌گیری خط وسط نقش دارد) به علت تغییر بیوسنتز کلسترول ایجاد شود و یا با قرارگیری مادر در برابر عوامل تراتوژن (مثل الکل) در هفته سوم تکوین ایجاد شود (فصل ۱۸ را ببینید).

در معرض ترکیبات تراتوژنیک (مثل داروهای ضد تشنج در خصوص اسید والپروئیک) قرار گرفتن است. همچنین سیگار کشیدن در دوران بارداری خطر داشتن نوزادی مبتلا به شکاف‌های دهانی ـ صورتی را افزایش می‌دهد.

Scanned by CamScanner

@medicaluniversity

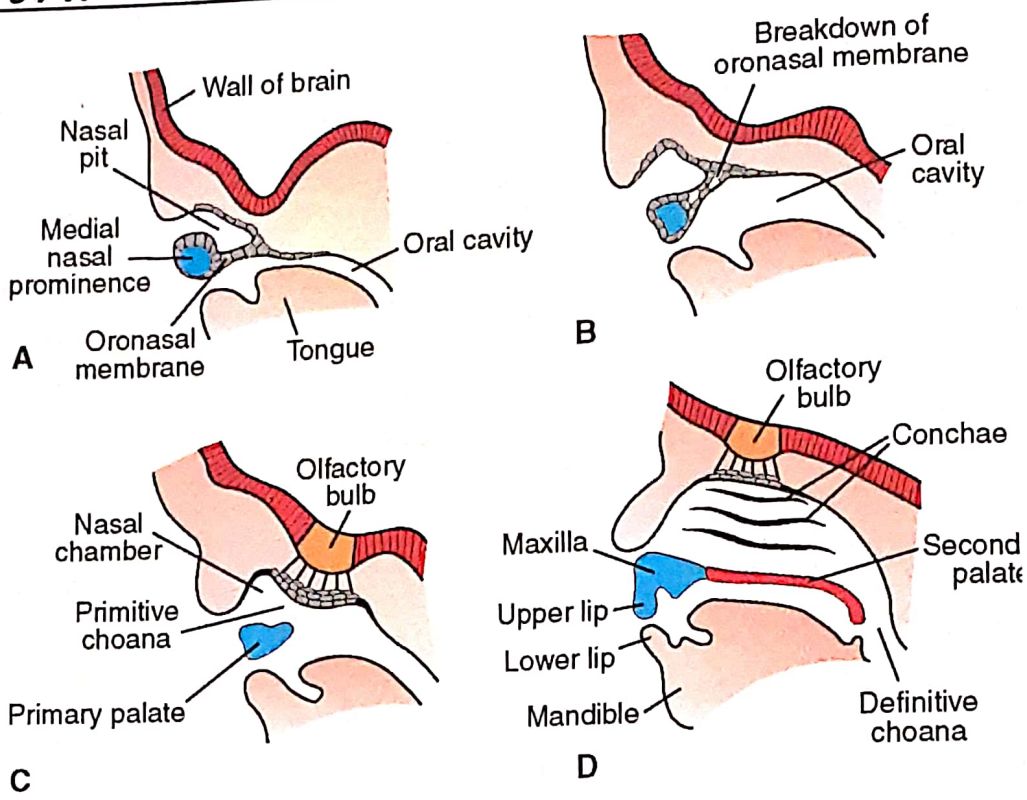

شکل ۳۱-۱۷. A. مقطع ساژیتال از گودی بینی و لبه پایینی برجستگی بینی داخلی یک رویان شش هفته‌ای. حفرهٔ بینی ابتدایی توسط غشای دهانی ـ بینی از حفره دهانی جدا می‌شود. **B.** مقطع مشابه شکل **A** که از بین رفتن غشای دهانی ـ بینی را نشان می‌دهد. **C.** تصویری از یک رویان هفت هفته‌ای با حفره بینی ابتدایی که مستقیماً با حفره دهانی مرتبط است. **D.** مقطع ساژیتال از صورت یک رویان ۹ هفته‌ای که جدا شدن حفرات بینی و دهانی نهایی را توسط کام اولیه و ثانویه نشان می‌دهد. کوآناهای (سوراخ‌های خلفی بینی) نهایی در محل اتصال حفره دهان با حلق قرار دارند.

■ دندان‌ها

شکل صورت نه تنها در اثر گسترش سینوس‌های هوایی بینی تعیین می‌گردد، بلکه رشد ماگزیلا و مندبیل برای جا دادن دندان‌ها نیز در تعیین شکل آن مؤثر است. دندان‌ها از برهم‌کنش اپی‌تلیالی ـ مزانشیمی بین اپی‌تلیوم پوشاننده دهان و مزانشیم زیر آن که منشأ ستیغ عصبی دارد، به وجود می‌آیند. در هفتهٔ ششم تکوین، لایهٔ قاعده‌ای (basal layer) اپی‌تلیوم پوشاننده حفرهٔ دهان، یک ساختمان C شکل به نام **تیغه دندانی** (dental lamina) در امتداد فک بالا و فک پایین ایجاد می‌کند. این تیغه بعداً به تعدادی **جوانهٔ دندانی** (dental buds) تبدیل می‌گردد (شکل ۳۲A-۱۷). در هر فک ۱۰ عدد از این جوانه‌ها وجود دارد که پیش‌سازهای اجزای اکتودرمی دندان‌ها هستند. بعد از مدت زمان کمی، سطح عمقی این جوانه‌ها اینواژینه شده و **مرحلهٔ کلاهکی** (cap stage) **تکوین دندان** را به وجود می‌آورند (شکل ۳۲B-۱۷). این کلاهک از یک لایه بیرونی به نام اپی‌تلیوم دندانی بیرونی (outer dental epithelium) و یک لایه درونی به نام اپی‌تلیوم دندانی درونی (inner dental epithelium) و یک هسته مرکزی از بافت سست نامنظم به نام **شبکه ستاره‌ای** (stellate reticulum) تشکیل شده است. **مزانشیم** که از **ستیغ عصبی** در محل دندانه‌دار شدن (indentation) [جایی که جوانه دندانی به سمت داخل جهت ایجاد کلاهک دندانه‌ای اینواژینه و فرورفته شده است] منشأ می‌گیرد، **پاپیلای دندانی** (dental papilla) را می‌سازد (شکل ۳۲B-۱۷).

با رشد کلاهک دندانی و عمیق‌تر شدن محل دندانه شدن، دندان زنگوله‌ای شکل می‌شود. به این مرحله، **مرحله زنگوله‌ای** (bell stage) گفته می‌شود (شکل ۳۲C-۱۷). سلول‌های مزانشیم پاپیلا که در مجاورت لایه دندانی درونی هستند که به **ادونتوبلاست‌ها** (odontoblasts) که بعداً عاج

Scanned by CamScanner

@medicaluniversity

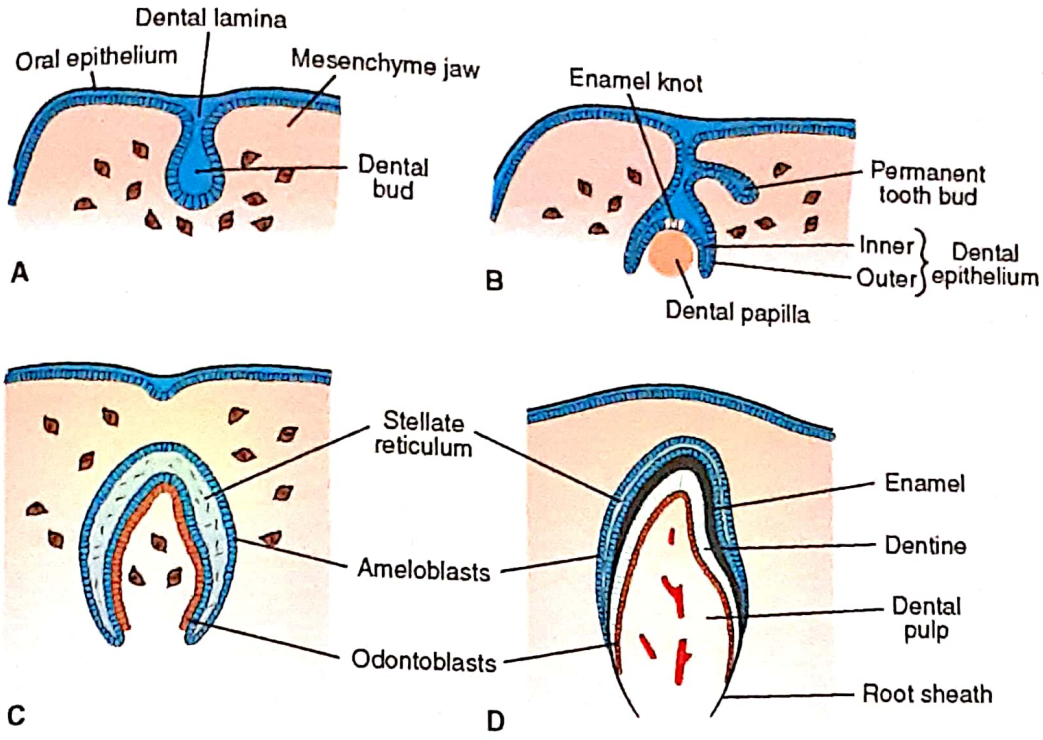

شکل ۳۲-۱۷. شکل‌گیری دندان‌ها در مراحل متوالی تکوین. **A.** مرحله جوانه‌ای؛ هشت هفتگی. **B.** مرحله کلاهکی؛ ده هفتگی. **C.** مرحله زنگوله‌ای، سه ماهگی. **D.** شش ماهگی.

(dentin) را می‌سازند، تمایز می‌یابند. به دلیل ضخیم‌شدن لایه عاج، ادونتوبلاست‌ها به سمت پاپیلای دندانی عقب‌نشینی می‌کنند و از خود یک زائده سیتوپلاسمی نازک به نام **زائده دندانی** (dental process) در عاج بر جای می‌گذارند (شکل ۳۲D-۱۷). لایه ادونتوبلاست‌ها در طول عمر دندان باقی مانده و به طور پیوسته **پیش‌عاج** (predentin) را می‌سازد. سلول‌های باقی‌مانده پاپیلای دندانی، **پالپ** (pulp) دندان را می‌سازند (شکل ۳۲D-۱۷).

در این اثنا، سلول‌های اپی‌تلیالی اپی‌تلیوم دندانی درونی به **آملوبلاست‌ها** (ameloblasts) یا سازنده‌های مینا (enamel formers) تمایز می‌یابند. این سلول‌ها، منشورهای طویلی از جنس مینا را می‌سازند که بر روی عاج دندان رسوب می‌کنند (شکل ۳۲D-۱۷). علاوه بر این یک گروه از این سلول‌ها در اپی‌تلیوم دندانی درونی، **گره مینایی** (enamel knot) را شکل می‌دهند که تکوین دندان اولیه را تنظیم می‌کند (شکل ۳۲B-۱۷).

مینا در ابتدا در رأس دندان ته‌نشین شده و از آنجا به سمت گردن دندان پایین می‌آید. هنگامی که مینا ضخیم می‌گردد، آملوبلاست‌ها به سمت شبکه ستاره‌ای عقب‌نشینی می‌کنند. در آنجا که این سلول‌ها از بین رفته و یک غشای نازک موقتی به نام کوتیکل دندانی (dental cuticle) را بر روی سطح مینا ایجاد می‌کنند. بعد از ظاهر شدن دندان، این غشا به تدریج ناپدید می‌گردد.

شکل‌گیری ریشه (root) دندان هنگامی که لایه‌های اپی‌تلیالی دندانی به مزانشیم زیر خود رسوخ کرده و **غلاف اپی‌تلیالی ریشه** (epithelial root sheath) را شکل می‌دهد، آغاز می‌شود (شکل ۳۲D-۱۷). سلول‌های پاپیلای دندانی، یک لایه عاج تولید می‌کنند به طوری که این لایه در امتداد عاج تاج (crown) دندان می‌باشد (شکل ۳۳-۱۷). هر چه عاج بیشتر ته‌نشین می‌شود، فضای پولپ کوچک‌تر شده و در نهایت مجرایی حاوی عروق خونی و اعصاب دندان تشکیل می‌شود.

سلول‌های مزانشیمی در سطح بیرونی دندان و در تماس با عاج ریشه به **سمنتوبلاست‌ها** (cementoblasts) متمایز می‌شوند (شکل ۳۳A-۱۷). این سلول‌ها یک لایه نازک از **سیمان** (cementum) که یک نوع استخوان ویژه است را

Scanned by CamScanner

@medicaluniversity

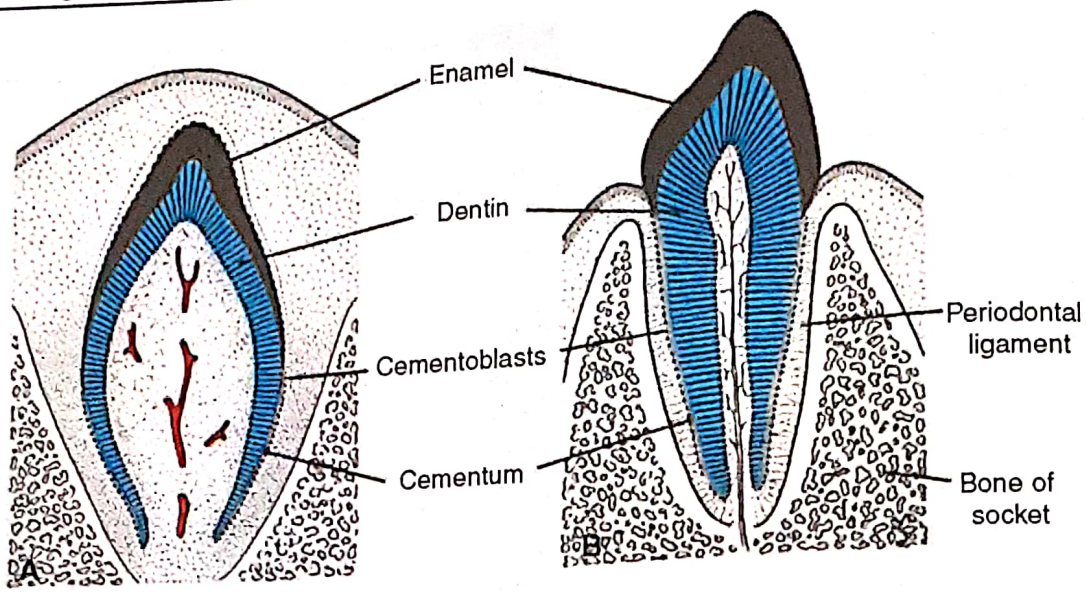

شکل ۳۳-۱۷. A. دندان بلافاصله قبل از تولد. **B.** دندان پس از جوانه زدن.

می‌سازند. در خارج لایه سیمانی، سلول‌های مزانشیمی، **رباط دور دندانی** (periodontal ligament) را به وجود می‌آورد (شکل ۳۳-۱۷). این رباط دندان را به طور محکم در جای خود نگه داشته و به صورت یک ضربه‌گیر عمل می‌کند.

طویل شدن ریشه دندان باعث می‌شود که تاج به تدریج از میان لایه‌های بافتی رویی به درون حفره دهان حرکت کند (شکل ۳۳B-۱۷). رویش و ظاهر شدن **دندان‌های موقت** (deciduous) یا **شیری** (milk) ۶ تا ۲۴ ماه پس از تولد اتفاق می‌افتد.

جوانه‌های دندان‌های دائمی (permanent teeth) که در نمای زبانی دندان‌های شیری قرار دارند، در طی ماه سوم تکوین ایجاد می‌شوند. این جوانه‌ها تا حدود ۶ سال پس از تولد در حالت کمون (dormant) باقی می‌مانند (شکل ۳۴-۱۷). سپس در آن زمان شروع به رشد کرده و به سطح تحتانی دندان‌های شیری فشار وارد می‌کنند و باعث افتادن آنها می‌شوند. در حین رشد کردن دندان دائمی، ریشه دندان شیری روی آن، توسط استئوکلاست‌ها (osteolcasts) جذب می‌گردد.

■ تنظیمات مولکولی تکوین دندان

دندان‌ها فقط در مهره‌داران و به موازات ظهور تکاملی (evolutionary appearnece) ستیغ عصبی وجود دارند. تکوین دندان یک مثال کلاسیک از برهم‌کنش بین اپی‌تلیوم و مزانشیم است و در اینجا این برهم‌کنش بین اپی‌تلیوم رویی و مزانشیم مشتق از ستیغ عصبی در زیر آن رخ می‌دهد. تنظیم الگو و سازمان‌دهی دندان از دندان‌های پیش (incisors) تا دندان‌های آسیاب بزرگ (molars)، حاصل بیان ترکیبی ژن‌های ***HOX*** در مزانشیم است. در رابطه با تکوین هر دندان، اپی‌تلیوم، تمایز را تا مرحله جوانه‌زدن (bud stage) عهده‌دار است و از آن به بعد این عملکرد تنظیمی به مزانشیم منتقل می‌گردد. پیام‌های تکوین شامل عوامل رشد (**WNTها، پروتئین‌های شکل دهنده استخوان [BMPها]** و **عوامل رشد فیبروبلاستی [FGFها]**، **عامل ترشح شده SHH** و عومل رونویسی مثل **MSX1** و **MSX2** است که در یک مسیر پیچیده برای تکوین و تمایز هر دندان با هم تعامل دارند. همچنین به نظر می‌رسد که دندان‌ها دارای یک مرکز پیام‌رسانی هستند که **هماهنگ کننده** (organizer) تکوین دندان‌ها است. این حالت بسیار شبیه به فعالیت گره اولیه در طی روند گاسترولاسیون می‌باشد (فصل ۵ را ببینید). این ناحیه هماهنگ کننده، **گره مینایی** (enamel knot) نام دارد و به نظر می‌رسد که یک ناحیه مشخص از اپی‌تلیوم در نوک جوانه‌های دندانی است. سپس در مرحله کلاهکی این سلول‌ها بزرگ شده و یک گروه بسیار به هم فشرده از سلول‌ها را ایجاد می‌کند. اما در انتهای مرحله کلاهکی این گروه از سلول‌ها دچار آپوپتوزیس

Scanned by CamScanner

@medicaluniversity

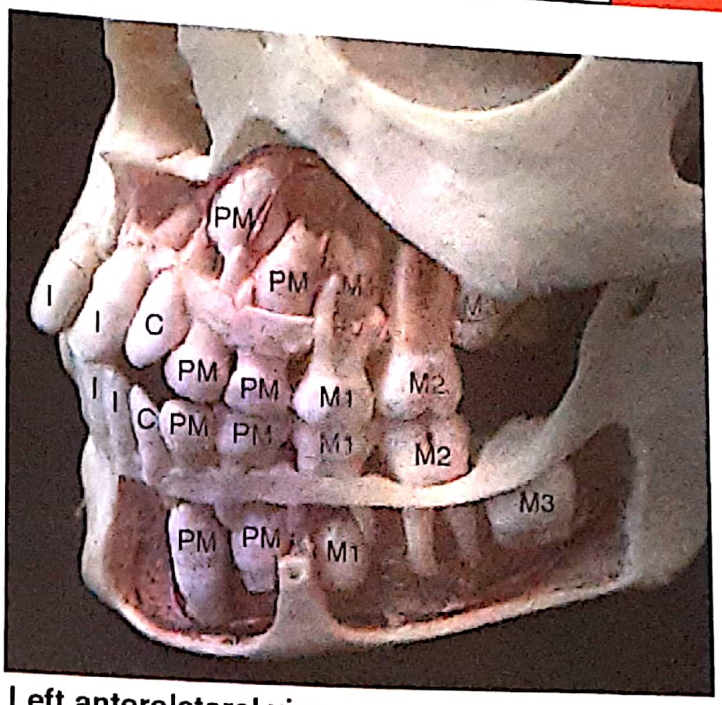

Left anterolateral view

شکل ۳۴-۱۷. جایگزینی دندان‌های شیری با دندان‌های دائمی در یک کولک. I: دندان پیشین، C: دندان نیش، PM: دندان آسیاب کوچک، M1، M2 و M3: دندان‌های آسیاب اول، دوم و سوم.

(مرگ سلولی) شده و ناپدید می‌گردد (شکل ۳۲B-۱۷). گره مینایی در زمان کوتاهی که وجود دارد، *FGF4*، *SHH* و *BMP2* و *BMP4* را بیان می‌کند. FGF4 احتمالاً تنظیم خارج شدن و رشد به بیرون کاسپ‌ها (cusps) دندان‌ها را بر عهده دارد. البته BMP4 در رشد به بیرون اندام‌های ایجاد شده توسط ستیغ اکتودرمی رأسی (AER) نیز شرکت می‌کند. البته به نظر می‌رسد BMP4 زمان آپوپتوز سلول‌های گره (knot cells) را تنظیم می‌کند.

نکات بالینی

ناهنجاری‌های دندان

دندان‌های نوزادی (natal teeth) به دندان‌هایی اطلاق می‌گردد که پیش از تولد جوانه زده باشند و معمولاً دندان‌های پیش فک تحتانی درگیر هستند. ممکن است این دندان‌ها شکل‌های غیرمعمول و مینای کم داشته باشند.

ممکن است دندان‌ها از نظر تعداد، شکل و اندازه غیرطبیعی باشند. احتمال دارد رنگ دندان‌ها در اثر مواد خارجی مثل **تتراسایکلین‌ها** (tetracyclines) تغییر کند. ممکن است مینای دندان‌ها کم باشد که این حالت معمولاً در اثر **کمبود ویتامین D** (راشی‌تیسم [rickets]) ایجاد می‌گردد. عوامل زیادی از جمله عوامل ژنتیکی و محیطی تکوین دندان را تحت تأثیر قرار می‌دهند.

خلاصه

قوس‌های حلقی (برانشیال) از ستون‌هایی از جنس بافت مزانشیمی تشکیل شده‌اند. این قوس‌ها به وسیله بن‌بست‌ها و شکاف‌های حلقی از هم جدا شده‌اند و شکل معمول سر و صورت را در هفته چهارم ایجاد می‌کنند (شکل ۳-۱۷). هر قوس دارای شریان (شکل ۴-۱۷)، عصب مغزی (شکل ۷-۱۷)، بخش عضلانی و ستون غضروفی یا بخش اسکلتی مربوط به خود می‌باشد (شکل‌های ۸-۱۷ و ۹-۱۷؛ جدول ۱-۱۷). اندودرم **بن‌بست‌های حلقی** به تعدادی از غدد درون‌ریز و بخشی از گوش میانی تبدیل می‌شود. بن‌بست‌ها نیز به نوبه خود اجزای زیر را می‌سازند: (۱) **حفره گوش میانی و لوله شنوایی** (بن‌بست اول)، (۲) داربست (استرومای) **لوزه کامی** (بن‌بست دوم)، (۳) **غدد پاراتیروئید تحتانی و تیموس** (بن‌بست سوم) و (۴) **غدد پاراتیروئید فوقانی و جسم اولتیموبرونشیال** (بن‌بست‌های چهارم و پنجم) (شکل ۱۰-۱۷).

شکاف‌های حلقی فقط مجرای شنوایی خارجی را می‌سازند.

تشکیل و الگوی اجزای اسکلتی قوس‌های حلقی به وسیله بیان ژن در اندودرم بن‌بست‌های حلقی تنظیم می‌گردد. این روند شامل یک پیام‌رسانی اپی‌تلیالی ـ مزانشیمی است که در آن اندودرم بن‌بست‌ها پیام خود را به بافت هدف یعنی مزانشیم می‌فرستند. بیان ژن مزانشیمی در ابتدا توسط عوامل رونویسی

Scanned by CamScanner

@medicaluniversity

حاوی بخش هومئو (hoemodomain) [ژن‌های *OTX2* و *HOX*] که با مهاجرت سلول‌های ستیغ عصبی به قوس‌های حلقی می‌رسند، تعیین می‌گردد. سلول‌های ستیغ قسمت دمی مغز میانی و از قطعاتی در مغز خلفی به نام **رومبومرها** منشأ می‌گیرد. این ژن‌ها به پیام‌های اندودرمی پاسخ داده و نوع جزء اسکلتی که ساخته می‌شود، را تعیین می‌کنند.

غده تیرویید از تکثیر اپی‌تلیوم کف زبان ایجاد شده و در طی روند تکوین، تا موقعیت نهایی خود در مقابل حلقه‌های نای نزول می‌کند.

جفت برجستگی‌های **ماگزیلاری** و **مندیبولار** و **برجستگی پیشانی ـ بینی** اولین برجستگی‌های ناحیه صورت هستند. در ادامه برجستگی‌های بینی داخلی و خارجی در اطراف پلاکودهای بینی بر روی برجستگی پیشانی ـ بینی تشکیل می‌گردند. همه این ساختارها اهمیت زیادی دارند، زیرا آنها با اتصال و رشد ویژه، اندازه و یکپارچگی مندیبل، لب بالا، کام و بینی را تعیین می‌کنند (جدول ۳-۱۷). تشکیل لب بالا در نتیجه اتصال دو برجستگی ماگزیلاری با دو برجستگی بینی داخلی صورت می‌گیرد (شکل‌های ۲۲-۱۷ و ۲۳-۱۷). قطعه اینترماگزیلاری در نتیجه ادغام دو برجستگی بینی داخلی در خط وسط ایجاد می‌گردد. این قطعه از (۱) **فیلتروم**، (۲) جزء **فک فوقانی** که حاوی چهار دندان پیش است و (۳) جزء **کامی** که کام اولیه مثلثی شکل را می‌سازد، تشکیل شده است. بینی از (۱) **برجستگی پیشانی ـ بینی** که **پل بینی** را می‌سازد، (۲) **برجستگی بینی داخلی** که **ستیغ و نوک بینی** را ایجاد می‌کند و (۳) **برجستگی‌های بینی خارجی** که **پره‌های بینی** را شکل می‌دهند، ایجاد می‌گردد (شکل ۲۳-۱۷). ادغام‌شدن **طاقچه‌های کامی** که از **برجستگی‌های ماگزیلاری** شکل می‌گیرند، **کام سخت (ثانویه)** و **کام نرم** را ایجاد می‌کند. یک سری از بدشکلی‌های شکافی در نتیجه اتصال نسبی یا ناقص این بافت‌های مزانشیمی ایجاد می‌گردند که ممکن است حاصل عوامل ارثی یا دارویی (دی‌فنیل هیدانتوئین) باشند.

شکل صورت افراد بالغ تحت تأثیر تکوین **سینوس‌های اطراف بینی**، **شاخک‌های بینی** و **دندان‌ها** است. دندان‌ها از برهم‌کنش اپی‌تلیالی ـ مزانشیمی بین اپی‌تلیوم دهان و مزانشیم مشتق از ستیغ عصبی تکوین می‌یابند. **مینای** دندان توسط **آملوبلاست‌ها** ساخته می‌شود (شکل‌های ۳۲-۱۷ و ۳۳-۱۷). مینا بر روی لایه ضخیمی از **عاج** که به وسیلهٔ **ادونتوبلاست‌ها** [مشتق شده از ستیغ عصبی] ساخته می‌شود، قرار می‌گیرد. **سیمان** به وسیله **سمنتوبلاست‌ها** که یکی دیگر از مشتقات مزانشیمی در ریشه دندان هستند، ساخته می‌شود. دندان‌های اولیه (**دندان‌های شیری یا موقت**) ۶ تا ۲۴ ماه پس از تولد ظاهر می‌شوند. **دندان‌های نهایی یا دائمی** که در آینده جای دندان‌های شیری را خواهند گرفت در ماه سوم تکوین ایجاد می‌شوند (شکل ۳۴-۱۷).

■ پرسش‌ها

۱. چرا سلول‌های ستیغ عصبی در تکوین سری ـ صورتی مهم هستند؟

۲. به عنوان یک مشاور برای کودکی با مشخصات مندیبل بسیار کوچک، گوش‌هایی که در دو طرف به صورت دو برآمدگی کوچک هستند، با سابقه چند دورهٔ پنومونی و همچنین اندازه کوچک نسبت به سن چه تشخیصی می‌دهید و چه احتمالاتی درباره علت این ناهنجاری‌ها دارید؟

۳. کودکی مبتلا به شکاف میانی لب متولد شده است. آیا شما نسبت به ناهنجاری‌های دیگر در این کودک نگران هستید؟

۴. کودکی با یک برآمدگی در خط وسط و زیر قوس استخوان هیوئید نزد شما آمده است. این برآمدگی چه چیزی می‌تواند باشد و پایه و منشأ جنین‌شناسی آن چیست؟

Scanned by CamScanner

@medicaluniversity

دستگاه عصبی مرکزی

دستگاه عصبی مرکزی (central nervous system: CNS) در آغاز هفته سوم به شکل صفحه‌ای دمپایی شکل از اکتودرم ضخیم شده که در وسط قسمت پشتی و در مقابل **گره اولیه** (primitive node) قرار گرفته و **صفحه عصبی** (neural plate) نام دارد [در حقیقت یک **پلاکود** بزرگ است]، پدیدار می‌شود. کناره‌های طرفی این صفحه به زودی برآمده شده و **چین‌های عصبی** (neural folds) را می‌سازند (شکل ۱-۱۸).

در مراحل بعدی تکوین، چین‌های عصبی برآمده‌تر شده و در خط وسط به هم می‌رسند و در نهایت برای ساخت **لوله عصبی** (neural tube) با هم جوش می‌خورند (شکل‌های ۲-۱۸ و ۳-۱۸). جوش خوردن در ناحیه گردنی شروع شده و در هر دو جهت سری و دمی پیش می‌رود (شکل ۳A-۱۸). با آغاز جوش خوردن، انتهاهای باز عصبی، **نوروپورهای سری و دمی** [که با حفره آمنیوتیک زیرین ارتباط دارند] را ایجاد می‌کنند (شکل ۳B-۱۸). بسته‌شدن نوروپورسری در محل بسته‌شدن اولیه در ناحیه گردنی (شکل ۳A-۱۸) و در ناحیه‌ای در مغز قدامی که در آینده ساخته خواهد شد، در جهت سری پیش می‌رود. بسته‌شدن در این قسمت از مغز قدامی در جهت سری پیشرفت کرده و سری‌ترین بخش لوله عصبی را می‌بندد. بسته‌شدن در جهت دمی نیز از این محل صورت گرفته و تا محل بسته شدن اولیه ناحیه گردنی می‌رسد (شکل ۳B-۱۸). بسته‌شدن نهایی نوروپور سری در مرحله ۱۸ الی ۲۰ سومیتی (روز ۲۵) رخ می‌دهد. بسته‌شدن نوروپور دمی تقریباً ۳ روز دیرتر اتفاق می‌افتد.

در انتهای سری لوله عصبی سه برآمدگی ایجاد می‌شود که **وزیکل‌های مغزی اولیه** (primary brain vesicles) را می‌سازند: (۱) **پروزنسفالون** (prosencephalon) یا **مغز قدامی** (forebrain)، (۲) **مزنسفالون** (mesencephalon) یا **مغز میانی** (midbrain) و (۳) **رومبنسفالون** (rhombencephalon) یا **مغز خلفی** (hindbrain) (شکل ۴-۱۸). همزمان دو خمیدگی نیز ایجاد می‌گردد: (۱) **خمیدگی گردنی** (cervical flexure) در محل اتصال مغز خلفی و نخاع و (۲) **خمیدگی سری** (cephalic flexure) در ناحیه مغز میانی (شکل ۴-۱۸).

در هفته ۵ تکوین، وزیکل‌های مغزی اولیه به ۵ **وزیکل مغزی ثانویه** (secondary brain vesicle) تمایز می‌یابند: پروزنسفالون، تلنسفالون (telencephalon) و دینسفالون (diencephalon) را به وجود می‌آورد؛ مزنسفالون به همان شکل باقی می‌ماند و رومبنسفالون نیز متنسفالون (metencephalon) و میلنسفالون (myelencephalon) را به وجود می‌آورد (شکل ۵-۱۸). یک ناودان و شیار عمیق به نام **تنگه رومبنسفالیک** (rhombencephalic isthmus)، مزنسفالون را از رومبنسفالون جدا می‌کند. خم پلی (pontine flexure) نیز مرز بین متنسفالون و میلنسفالون را تعیین می‌کند (شکل ۵-۱۸). هر وزیکل ثانویه بخش متفاوتی از مغز را می‌سازد. مشتقات اصلی این وزیکل‌ها در شکل ۵-۱۸ نشان داده شده‌اند و شامل تلنسفالون (نیمکرات مغزی [cerebral hemispheres]، دینسفالون (وزیکل بینایی [optic vesicle]، تالاموس [thalamus]، هیپوتالاموس [hypothalamus]، هیپوفیز یا غده رهبر [pituitary gland]، مزنسفالون (کولیکوس‌های قدامی یا بینایی [anterior or visual colliculi] و کولیکولوس‌های خلفی یا شنوایی [posterior or auditory colliculi])، متنسفالون

Scanned by CamScanner

@medicaluniversity

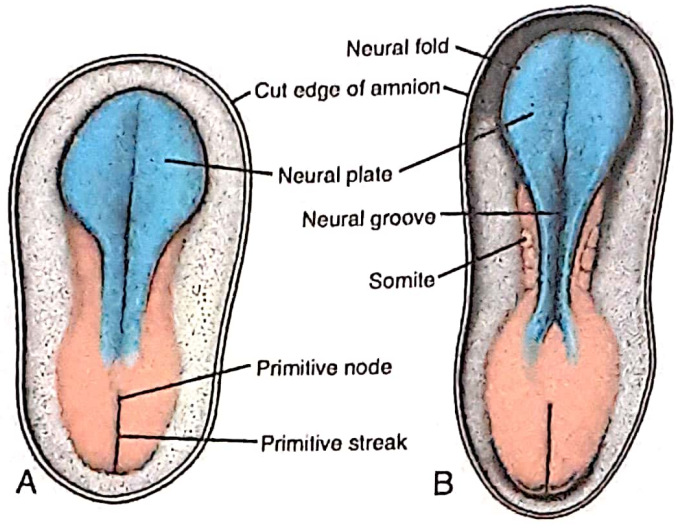

شکل ۱-۱۸.A. نمای پشتی یک رویان در مرحله پیش سومیتی تقریباً ۱۸ روزه. آمنیون برداشته شده و صفحه عصبی به وضوح قابل رؤیت است. **B.** نمای پشتی تقریباً در روز ۲۰. به سومیت‌ها و شیار عصبی و چین‌های عصبی توجه کنید.

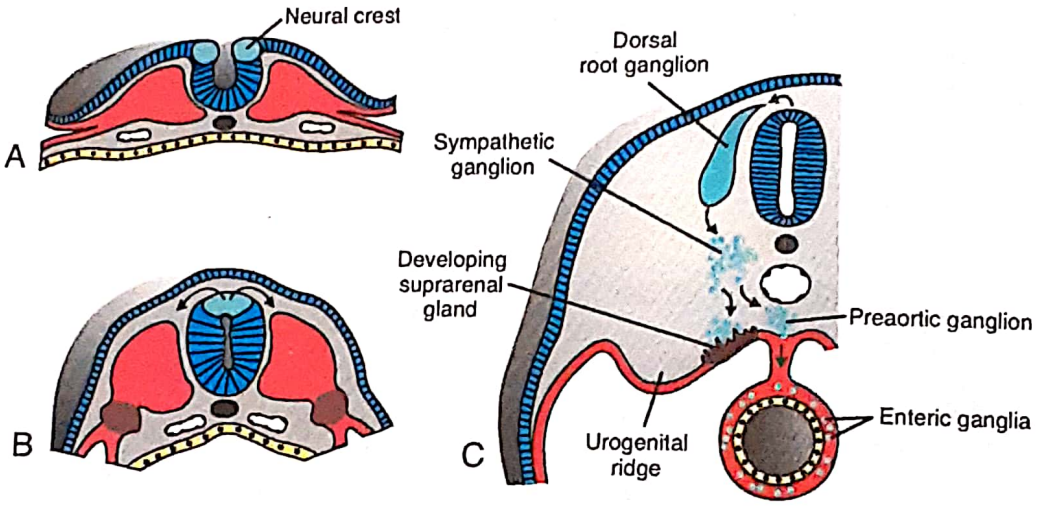

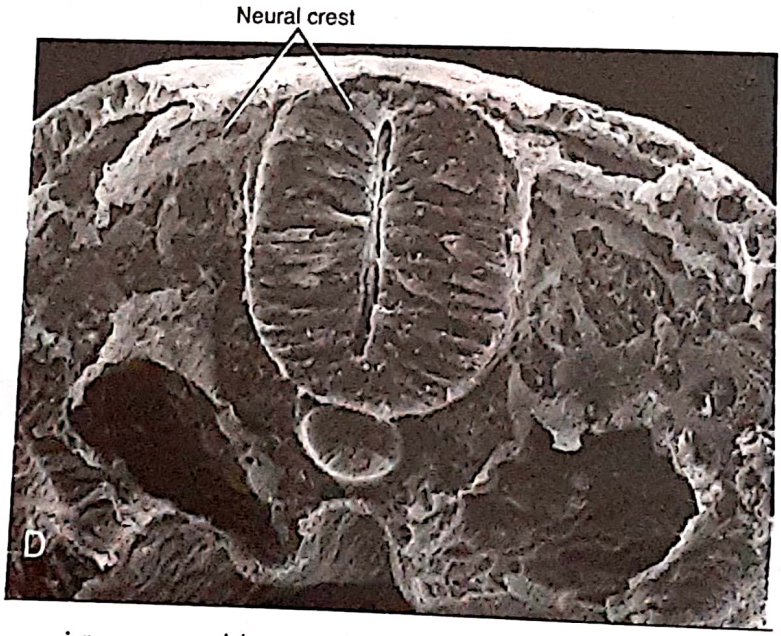

شکل ۲-۱۸.A-C. مقاطع عرضی از رویان در مراحل پیشرونده که تشکیل شیار عصبی، لوله عصبی و ستیغ عصبی را نشان می‌دهد. سلول‌های ستیغ عصبی از لبه‌های چین‌های عصبی مهاجرت کرده و به گانگلیون‌های (عقده‌های) حسی نخاعی و مغزی تکوین می‌یابند. **D.** تصویر میکروسکوپ الکترونی نگاره (SEM) از جنین جوجه که لوله عصبی و سلول‌های در حال مهاجرت ستیغ عصبی را از ناحیه پشتی لوله عصبی نشان می‌دهد (با **B** و **C** مقایسه کنید).

Scanned by CamScanner

@medicaluniversity

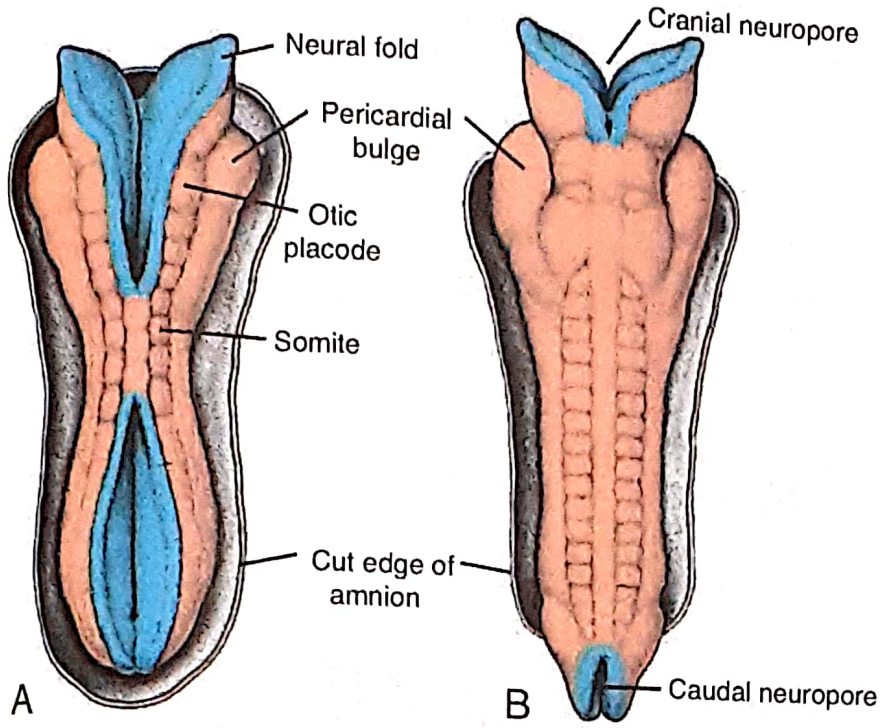

شکل ۳-۱۸. A. نمای پشتی رویان انسان تقریباً ۲۲ روزه. هفت سومیت مجزا در هر طرف لوله عصبی قابل رؤیت هستند. B. نمای پشتی رویان انسان تقریباً ۲۳ روزه. دستگاه عصبی از طریق سوراخ‌های عصبی (نوروپورهای) سری و دمی با حفره آمنیون ارتباط دارد.

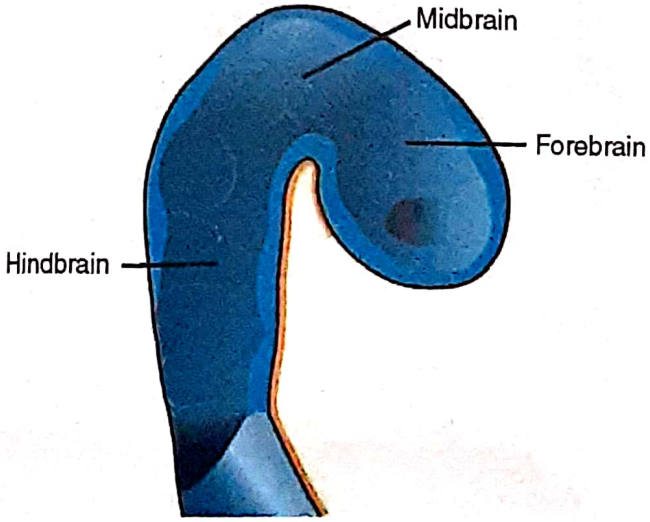

شکل ۴-۱۸. تصویر مقطع ساژیتال مغز تقریباً در روز ۲۸ تکوین انسان. سه وزیکل مغزی به صورت مغز قدامی، مغز میانی و مغز خلفی دیده می‌شوند.

(مخچه [cerebellum] و پل مغزی [pons]) و میلنسفالون (بصل‌النخاع [medulla oblongata]) می‌باشند.

لومن نخاع یا **مجرای مرکزی** (central canal) با لومن وزیکل‌های مغز در یک امتداد است. حفره رومبنسفالون **بطن چهارم** (fourth ventricle)، حفره دینسفالون **بطن سوم** (third ventricle) و حفرات نیمکرات مغزی نیز **بطن‌های طرفی** (lateral ventricles) می‌باشد (شکل ۵-۱۸). لومن مزنسفالون، بطن سوم و چهارم را به هم مرتبط می‌کند. این مجرا بسیار باریک شده و **قنات سیلویوس** (aqueduct of Sylvius) را می‌سازد. هر بطن طرفی از راه **سوراخ بین بطنی مونرو** (interventricular forament of Monro) با بطن سوم در ارتباط است (شکل ۵-۱۸).

■ نخاع

لایه‌های نوروآپی‌تلیال، پوشاننده و حاشیه‌ای

دیواره لوله عصبی تازه بسته شده از **سلول‌های نوروآپی‌تلیال** (neuroepithelial cells) ایجاد شده است. این سلول‌ها تمام قطر دیواره را ساخته و اپی‌تلیوم مطبق کاذب ضخیمی تشکیل می‌دهند (شکل ۶-۱۸). مجموعه‌های اتصال دهنده در لومن، این سلول‌ها را به هم وصل می‌کنند. در طول مرحله ناودان عصبی و بلافاصله بعد از بسته‌شدن لوله، این سلول‌ها سریعاً تقسیم شده و سلول‌های نوروآپی‌تلیال بیشتر و بیشتری ایجاد می‌کنند. در مجموع این سلول‌ها **لایه نوروآپی‌تلیال** یا **نوروآپی‌تلیوم (پوشش عصبی)** را می‌سازند.

Scanned by CamScanner

@medicaluniversity

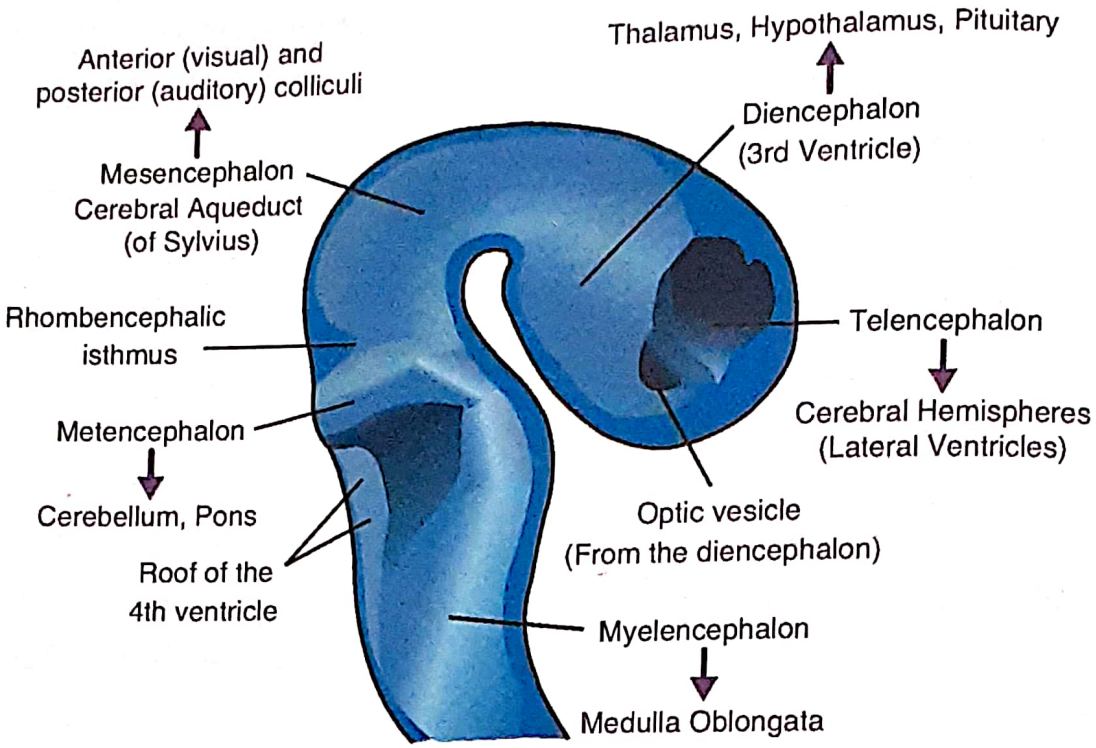

شکل ۵–۱۸. تصویر مقطع ساژیتال مغز تقریباً در روز ۳۲ تکوین انسان. سه وزیکل اولیه مغز به تلنسفالون، دینسفالون، مزنسفالون، متنسفالون و میلنسفالون تبدیل شده‌اند. مشتقات اصلی هر وزیکل نیز ذکر شده‌اند.

با بسته‌شدن لوله عصبی، سلول‌های نوروآپی‌تلیال گونهٔ سلولی دیگری را که دارای هسته‌ای گرد و بزرگ و نوکلئوپلاسم رنگ‌پریده و هستک تیره هستند، ایجاد می‌کنند. این سلول‌ها سلول‌های عصبی ابتدایی یا **نوروبلاست‌ها** (neuroblasts) هستند (شکل ۷–۱۸). نوروبلاست‌ها اطراف ناحیه لایه نوروآپی‌تلیال، لایه‌ای تحت نام **لایه پوشاننده** (mantle layer) تشکیل می‌دهند (شکل ۸–۱۸). لایه پوشاننده بعداً **ماده خاکستری** (gray matter) **نخاع** را می‌سازد.

خارجی‌ترین لایه نخاع، **لایه حاشیه‌ای** (marginal layer) نام دارد و حاوی رشته‌های عصبی است که از نوروبلاست‌های لایه پوشاننده خارج می‌شوند. در اثر میلین‌دار شدن این رشته‌های عصبی، لایه حاشیه‌ای ظاهری سفیدرنگ یافته و **ماده سفید** (white matter) **نخاع** نامیده می‌شود (شکل ۸–۱۸).

صفحات قاعده‌ای، بالی، سقفی و کفی

در نتیجه تداوم اضافه‌شدن نوروبلاست‌ها به لایه پوشاننده، هر سمت لوله عصبی یک ضخیم‌شدگی شکمی و یک ضخیم‌شدگی پشتی پیدا می‌کند. ضخیم‌شدگی شکمی **صفحات قاعده‌ای** (basal plates) نام دارند و حاوی سلول‌های حرکتی شاخ شکمی (قدامی) نخاع هستند و مناطق حرکتی نخاع را شکل می‌دهند. ضخیم‌شدگی پشتی، **صفحات بالی** (alar plates) نام دارند و **ناحیه حسی** را شکل می‌دهند (شکل ۸A–۱۸). یک شیار طولی به نام **شیار محدود کننده** (sulcus limitans) مرز بین این دو قسمت را مشخص می‌کند. بخش‌های پشتی (خلفی) و شکمی (قدامی) لوله عصبی در خط وسط به ترتیب **صفحه سقفی** (roof plate) و **صفحه کفی** (floor plate) نامیده می‌شوند. این قسمت‌ها نوروبلاست ندارند و فقط مسیر عبور رشته‌های عصبی از یک سمت به سمت دیگر هستند.

علاوه بر شاخ حرکتی شکمی (قدامی) و شاخ حسی پشتی (خلفی)، گروه دیگری از سلول‌ها در حد فاصل این دو منطقه تجمع یافته و یک **شاخ حد واسط** (intermediate horn) کوچک را تشکیل می‌دهند (شکل ۸B–۱۸). این شاخ شامل نورون‌های بخش سمپاتیک دستگاه عصبی خودکار (autonomic nervous system: ANS) هستند و فقط در

Scanned by CamScanner

@medicaluniversity

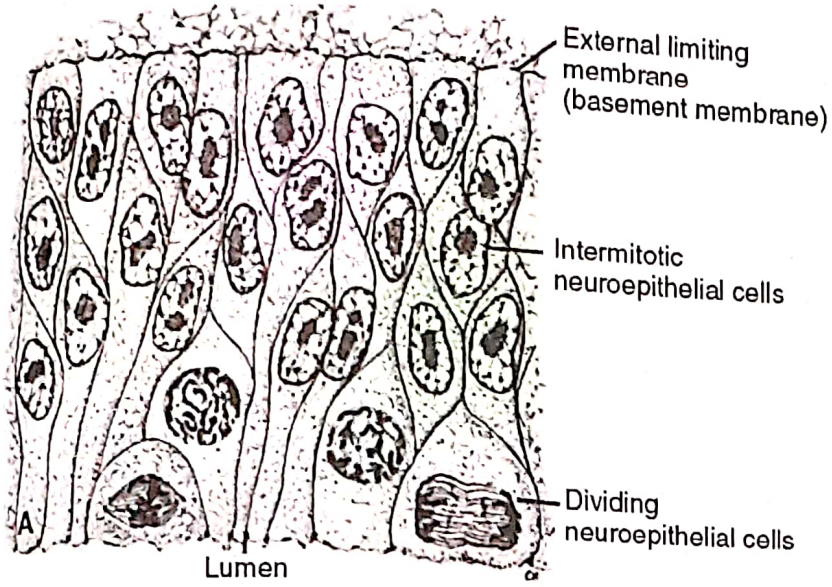

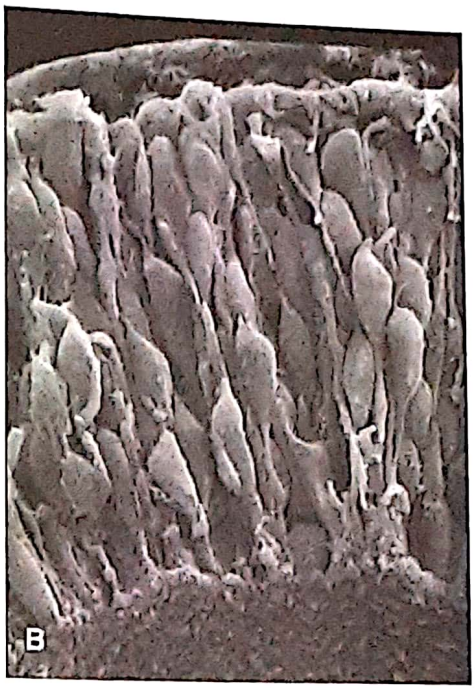

شکل ۶-۱۸. A. مقطع دیواره لوله عصبی تازه بسته شده که سلول‌های نوروایی‌تلیال را نشان می‌دهد و از یک اپی‌تلیوم مطبق کاذب که تمام عرض دیواره را طی می‌کند، تشکیل شده است. به سلول‌های در حال تقسیم در لومن لوله عصبی توجه کنید. **B.** تصویر میکروسکوپ الکترونی نگاره (SEM) لوله عصبی رویان جوجه که مشابه تصویر **A** می‌باشد.

حد قطعات سینه‌ای (T1 الی T12) و کمری فوقانی (L_1 الی L_2 یا L_3) نخاع وجود دارند.

تمایز بافت‌شناسی

سلول‌های عصبی

نوروبلاست‌ها (neuroblasts) یا سلول‌های عصبی ابتدایی (primitive nerves cells) فقط از تقسیم شدن سلول‌های نوروایی‌تلیال به وجود می‌آیند. آنها در ابتدا زائده مرکزی (central process) دارند که تا لومن نخاع امتداد می‌یابد. این زایده **دندریت موقتی** (transient dendrite) نام دارد. اما هنگامی که این سلول‌ها به لایه پوشاننده مهاجرت می‌کنند، این زایده ناپدید می‌گردد و نوروبلاست‌ها به طور موقت گرد و **غیرقطبی** (apolar) می‌شوند (شکل ۹A-۱۸). با تمایز بیشتر، دو زائده سیتوپلاسمی در دو قطب مخالف نوروبلاست پدیدار می‌شوند و **نوروبلاست دوقطبی** (bipolar) را می‌سازند (شکل ۹B-۱۸). زایده یک طرف سلول برای ایجاد **آکسون ابتدایی** (primitive axon) به سرعت طویل می‌گردد و زائده طرف دیگر تعدادی شاخه سیتوپلاسمی تحت عنوان دندریت‌های ابتدایی (primitive dendrites) ایجاد می‌کند (شکل ۹C-۱۸). این سلول بعداً تحت عنوان **نوروبلاست چند قطبی** (multipolar) شناخته می‌شود و با تکوین بیشتر به سلول عصبی بالغ یا **نورون** (neuron) تبدیل می‌گردد. نوروبلاست‌ها پس از شکل‌گیری، توانایی تقسیم خود را از دست می‌دهند. آکسون‌های نورون‌های صفحه قاعده‌ای از ناحیه حاشیه‌ای عبور کرده و در نمای شکمی نخاع قابل رؤیت می‌گردند. مجموعه این آکسون‌ها به نام **ریشه حرکتی شکمی** (ventral motor root) **عصب نخاعی** شناخته می‌شوند و پیام عصبی را از نخاع به عضلات هدایت می‌کنند (شکل ۱۰-۱۸).

آکسون نورون‌های شاخ حسی پشتی (صفحه بالی) متفاوت از آکسون نورون‌های شاخ شکمی رفتار می‌کنند. آنها وارد لایه حاشیه نخاع شده و در آنجا به قطعات نخاعی بالاتر یا پایین‌تر حرکت کرده و **نورون‌های ارتباطی** (association neurons) را می‌سازند.

سلول‌های گلیال

قسمت عمده سلول‌های پشتیبانی کننده ابتدایی تحت عنوان **گلیابلاست‌ها** (glia blasts)، به وسیله سلول‌های نوروایی‌تلیال و پس از پایان تولید نوروبلاست‌ها به وجود می‌آید. گلیابلاست‌ها

Scanned by CamScanner

@medicaluniversity

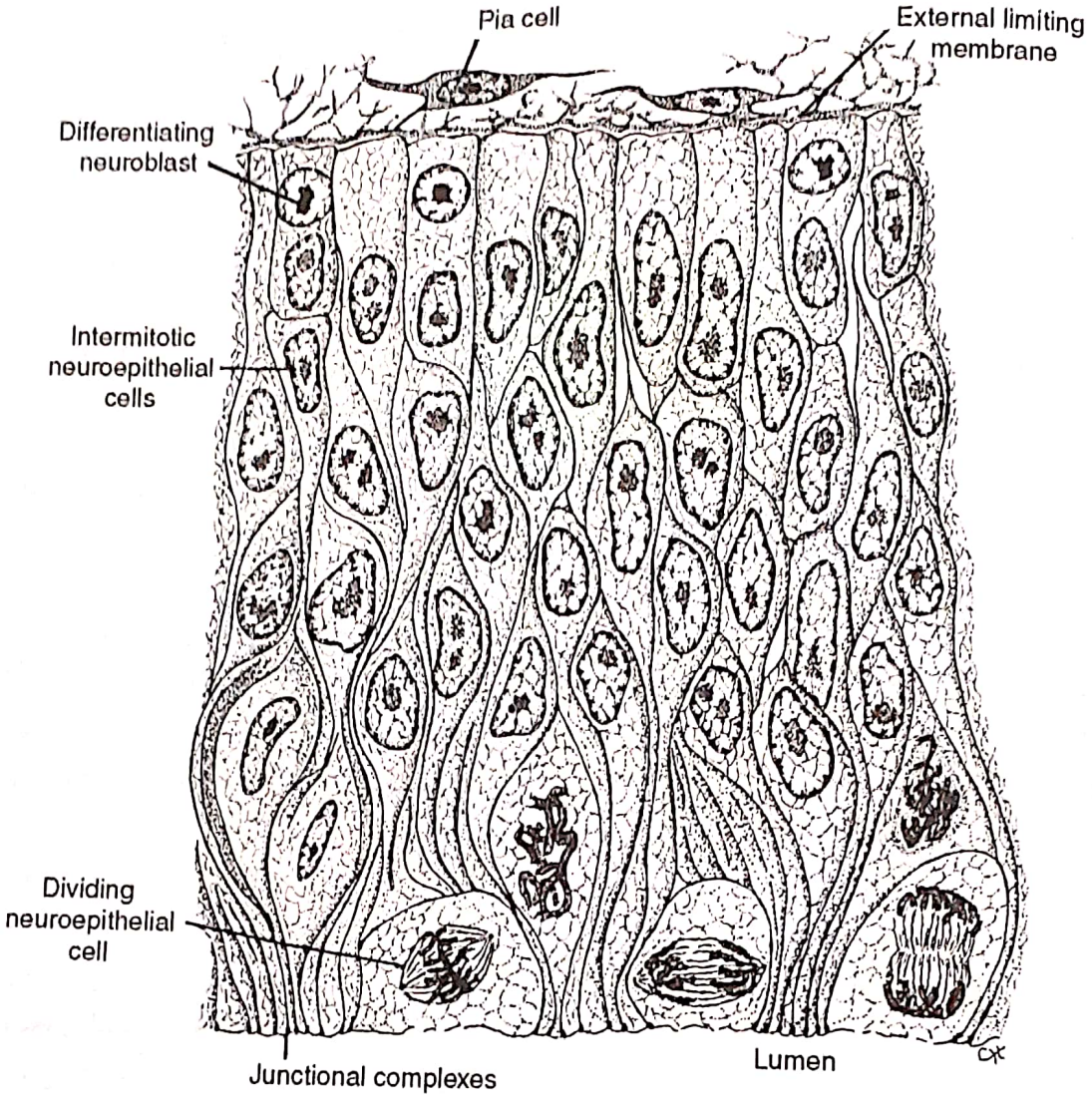

شکل ۷-۱۸. مقطع لوله عصبی در مرحله پیشرفته‌تر نسبت به شکل ۶-۱۸، بخش اصلی دیواره از سلول‌های نوروایی‌تلیال تشکیل شده است. در محیط بلافاصله در کنار غشای محدودکننده خارجی، نوروبلاست‌ها تشکیل شده‌اند. این سلول‌ها که در تعداد زیادی توسط سلول‌های نوروایی‌تلیال تولید شده‌اند، بعداً لایه پوشاننده را می‌سازند.

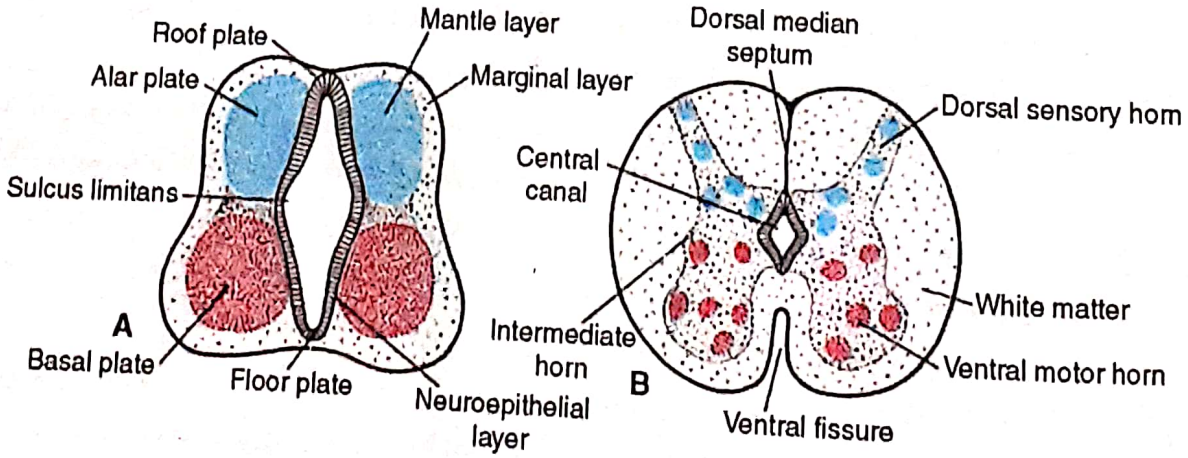

شکل ۸-۱۸. B,A. دو مرحله متوالی تکوین نخاع، به تشکیل شاخ حرکتی شکمی و شاخ حسی پشتی و ستون حد واسط توجه کنید.

Scanned by CamScanner

@medicaluniversity

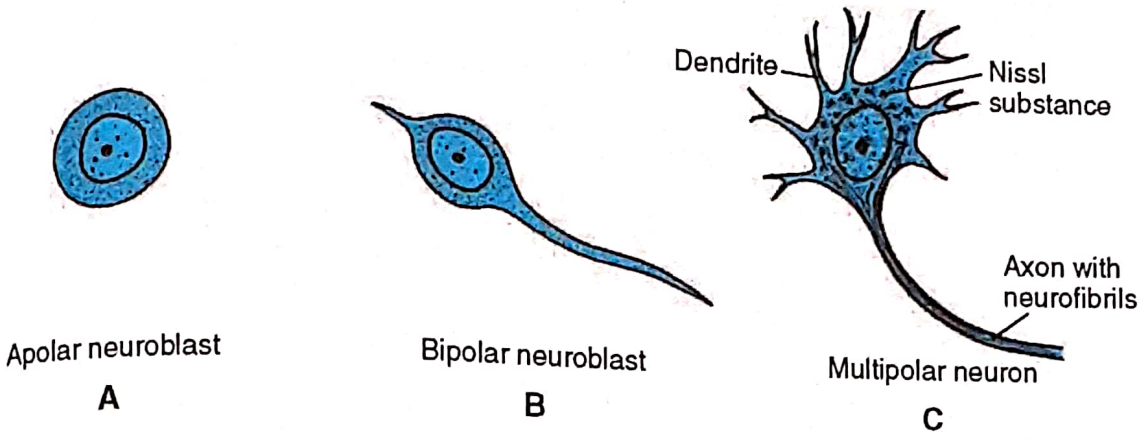

شکل ۹–۱۸. مراحل مختلف تکوین یک نوروبلاست. نورون یک واحد ساختاری و عملکردی متشکل از جسم سلولی و زواید آن است.

از لایه نورواپی‌تلیال به لایه‌های پوشاننده و حاشیه‌ای مهاجرت می‌کنند. آنها در لایه پوشاننده تمایز یافته و به **آستروسیت‌های پروتوپلاسمی** (protoplasmic astrocytes) و **آستروسیت‌های رشته‌ای** (fibrillar astrocytes) تبدیل می‌شوند (شکل ۱۱–۱۸). این سلول‌ها بین عروق خونی و نورون‌ها قرار گرفته‌اند و در آنجا عملکرد حمایتی و متابولیک انجام می‌دهند.

سلول‌های پشتیبان دیگری که احتمالاً از گلیابلاست‌ها منشأ می‌گیرند، **سلول‌های الیگودندروگلیال** (oligodendroglial cells) هستند. این سلول‌ها اغلب در لایه حاشیه‌ای نخاع قرار داشته و در لایه حاشیه‌ای غلاف میلین در اطراف آکسون‌های بالا رونده و یا پایین رونده ایجاد می‌کنند.

در نیمه دوم تکوین، نوع سومی از سلول‌های پشتیبان تحت عنوان **سلول‌های میکروگلیال** (microglial cells) در دستگاه عصبی مرکزی (CNS) پدیدار می‌گردند که قدرت بیگانه‌خواری (فاگوسیتی) داشته و از مزانشیم عروقی زمانی که عروق خونی به درون دستگاه عصبی رشد می‌کنند، منشأ می‌گیرند (شکل ۱۱–۱۸). پس از پایان تمایز سلول‌های نورواپی‌تلیال به نوروبلاست و گلیابلاست‌ها، این سلول‌ها به **سلول‌های اپاندیمال** (ependymal cells) پوشاننده کانال مرکزی نخاع تمایز می‌یابند.

سلول‌های ستیغ عصبی

در هنگام برجسته‌شدن صفحه عصبی، گروهی از سلول‌ها در هر لبهٔ (ستیغ) چین‌های عصبی ظاهر می‌شوند (شکل ۲–۱۸). این **سلول‌های ستیغ عصبی** (neural crest cells) منشأ اکتودرمی دارند و در سرتاسر لوله عصبی گسترش دارند. سلول‌های ستیغ به سمت خارج مهاجرت می‌کنند و منشأ تشکیل **گانگلیون‌های حسی** (sensory ganglia)، **گانگلیون‌های ریشه پشتی** (dorsal root ganglia) اعصاب نخاعی و سایر سلول‌ها می‌شوند (شکل ۲–۱۸).

در مراحل بعدی تکوین، نوروبلاست‌های گانگلیون‌های حسی، دو زایده تشکیل می‌دهند (شکل ۱۰A–۱۸). زواید رشدکننده مرکزی به بخش پشتی لوله عصبی نفوذ می‌کنند. در نخاع این زواید یا در شاخ پشتی خاتمه می‌یابند و یا از طریق لایه حاشیه‌ای به مراکز بالاتر مغزی صعود می‌کنند. این زواید مجموعاً **ریشه حسی پشتی** (dorsal sensory root) **عصب نخاعی** نامیده می‌شوند (شکل ۱۰B–۱۸). زواید رشدکننده محیطی به رشته‌های ریشه حرکتی شکمی پیوسته و در تشکیل تنه عصب نخاعی شرکت می‌کنند. در نهایت این زواید در ارگان‌های گیرنده حسی خاتمه می‌یابند. بنابراین نوروبلاست‌های گانگلیون‌های حسی از سلول‌های ستیغ عصبی مشتق شده و منشأ تشکیل **نورون‌های ریشه پشتی** (dorsal root neurons) می‌شوند.

علاوه بر تشکیل گانگلیون‌های حسی، سلول‌های ستیغ عصبی به نوروبلاست‌های سمپاتیک (sympathetic neuroblasts)، سلول‌های شوان (Schwann cells)، سلول‌های رنگدانه‌دار (pigment cells)، ادونتوبلاست‌ها (odontoblasts)، مننژها (meninges) و مزانشیم قوس‌های حلقی تمایز می‌یابند (جدول ۱–۶ را ببینید).

Scanned by CamScanner

@medicaluniversity

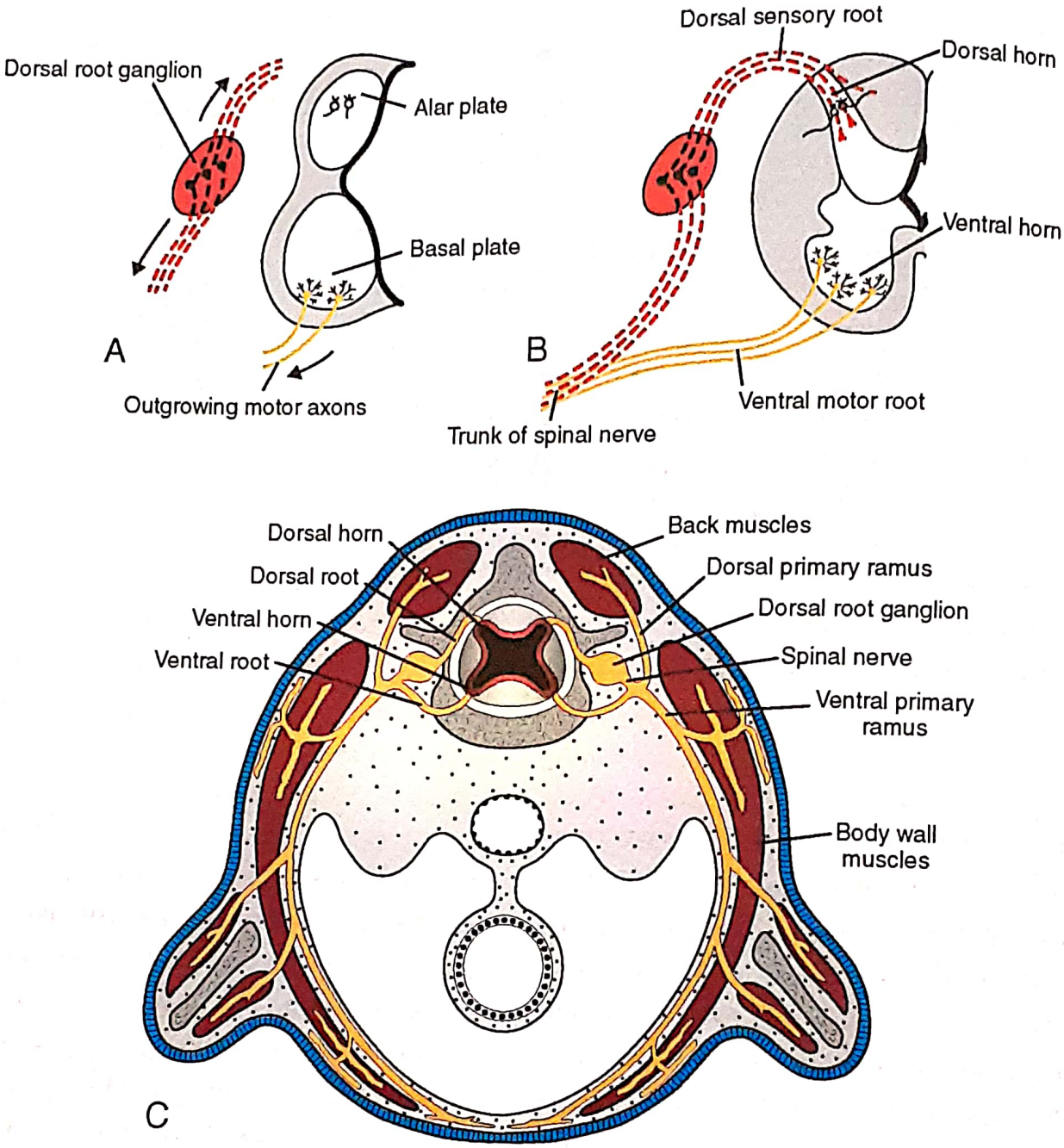

شکل ۱۰-۱۸. A. آکسون‌های حرکتی رشد کننده از نورون‌های صفحه قاعده‌ای و رشته‌های در حال رشد سلول‌های عصبی در گانگلیون‌های ریشه پشتی (که خارج از نخاع قرار گرفته‌اند) به سمت مرکز (شاخ پشتی نخاع) و محیط. **B.** رشته‌های عصبی ریشه حرکتی شکمی و ریشه حسی پشتی به یکدیگر ملحق می‌شوند و تنه عصب نخاعی را می‌سازند. **C.** مقطع عرضی از رویان که در آن ریشه‌های پشتی و شکمی نشان داده شده‌اند. این ریشه‌ها با هم عصب نخاعی را می‌سازند. عصب نخاعی بلافاصله پس از تشکیل به شاخه‌های اولیه پشتی و شکمی تقسیم می‌شود. شاخه‌های اولیه پشتی عضلات پشت (اپاکسیال) را عصب‌دهی حرکتی و ستون مهره‌ای و پوست پشت را عصب‌دهی حسی می‌کند. شاخه‌های اولیه شکمی نیز عصب‌دهی حرکتی عضلات جدار بدن و اندام‌ها (عضلات هیپاکسیال) و عصب‌دهی حسی پوست و سایر ساختارها را بر عهده دارد. بنابراین ریشه‌های پشتی حاوی رشته‌های عصبی حسی، ریشه‌های شکمی حاوی رشته‌های حرکتی و اعصاب نخاعی و شاخه‌های اولیه پشتی و شکمی حاوی هر دو نوع رشته‌های عصبی حرکتی و حسی هستند.

Scanned by CamScanner

@medicaluniversity

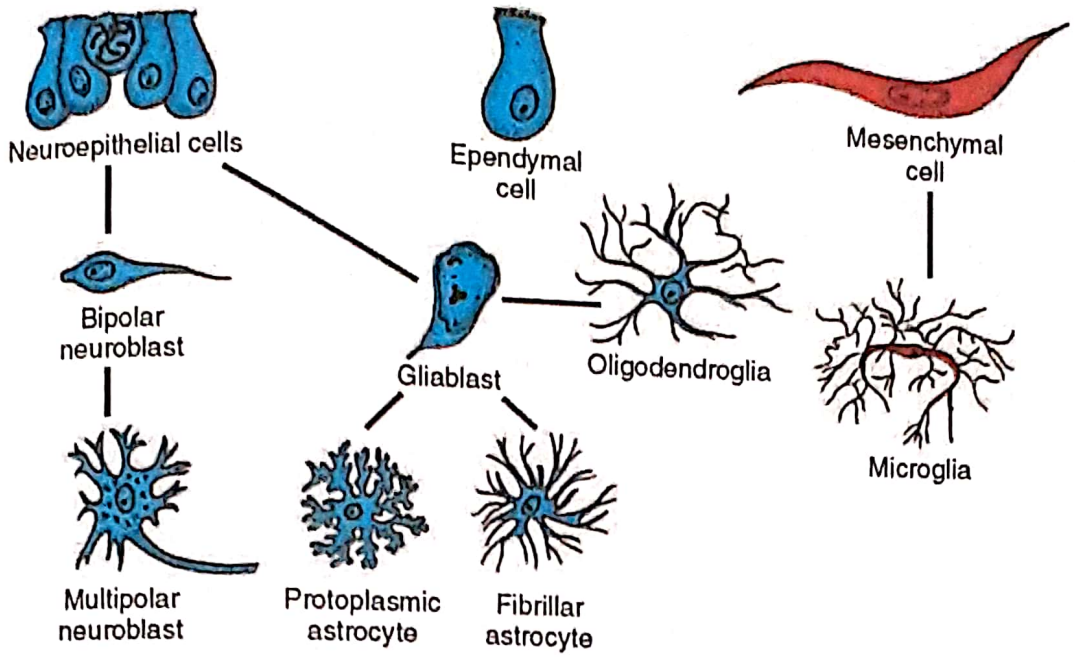

شکل ۱۱-۱۸. منشأ سلول عصبی و انواع مختلف سلول‌های گلیال. نوروبلاست‌ها، آستروسیت‌های رشته‌ای و پروتوپلاستیک و سلول‌های اپاندیمال از سلول‌های نوروایی‌تلیال منشأ می‌گیرند. میکروگلی‌ها از سلول‌های مزانشیمی عروق خونی در هنگام رگ‌دار شدن دستگاه عصبی مرکزی منشأ می‌گیرند.

اعصاب نخاعی

رشته‌های عصبی حرکتی نخاع که از **جسم سلولی** (cell bodies) **سلول‌های عصبی در صفحه قاعده‌ای (شاخ‌های شکمی) نخاع منشأ می‌گیرند**، در هفته چهارم شروع به ظاهر شدن می‌کنند. این رشته‌های عصبی در دستجاتی به نام **ریشه‌های عصبی شکمی** (ventral nerve roots) تجمع می‌یابند (شکل ۱۰-۱۸). **ریشه‌های عصبی پشتی** (dorsal nerve roots) از اجتماع رشته‌های حسی منشأ گرفته از **جسم سلولی، سلول‌های عصبی قرار گرفته در بیرون از نخاع در گانگلیون‌های ریشه پشتی (گانگلیون‌های نخاعی)** تشکیل می‌شوند. این گانگلیون‌ها نیز از سلول‌های ستیغ عصبی مشتق شده‌اند. زواید این گانگلیون‌ها، دستجاتی را تشکیل می‌دهند که به سمت شاخ‌های پشتی نخاع رشد می‌کنند. زواید دیستال به ریشه‌های حرکتی شکمی پیوسته و **عصب نخاعی** (spinal nerve) را شکل می‌دهند (شکل ۱۰-۱۸). بنابراین رشته‌های ریشه پشتی حاوی اعصاب حسی ولی رشته‌های ریشه شکمی حاوی اعصاب حرکتی هستند که با یکدیگر عصب نخاعی حاوی هر دو نوع رشته‌های عصبی حسی و حرکتی را تشکیل می‌دهند. تقریباً بلافاصله اعصاب نخاعی به شاخه اولیه پشتی (dorsal primary ramus) و شاخه اولیه شکمی (ventral primary ramus) تقسیم می‌شود. **این شاخه‌های اولیه نیز حاوی هر دو نوع رشته حسی و حرکتی می‌باشند.** شاخه‌های اولیه پشتی به ساختار عضلانی محوری پشتی (dorsal aixal musculature) و همچنین مفاصل مهره‌ای و پوست پشت را عصب‌دهی می‌کنند. شاخه‌های اولیه شکمی نیز اندام‌ها و دیواره شکمی بدن را عصب‌دهی کرده و **شبکه‌های عصبی** (nerve plexuses) بزرگ (**شبکه بازویی و شبکه کمری ـ خاجی**) را می‌سازند.

میلین‌دار شدن

سلول‌های شوان (Schwann cells) اعصاب محیطی (peripheral nerves) را میلین‌دار می‌کنند، به طوری که هر سلول برای یک آکسون منفرد میلین می‌سازد. این سلول‌ها از ستیغ عصبی منشأ گرفته و به سمت محیط می‌روند و دور آکسون می‌پیچند تا **غلاف نوریلما** (neurilemma sheath) را شکل دهند (شکل ۱۲-۱۸). در آغاز ماه چهارم جنینی، اکثر رشته‌های عصبی ظاهر سفیدرنگی پیدا می‌کنند که نتیجه رسوب **میلین** در اثر پیچش‌های مکرر غشای سلول‌های شوان به دور

Scanned by CamScanner

@medicaluniversity

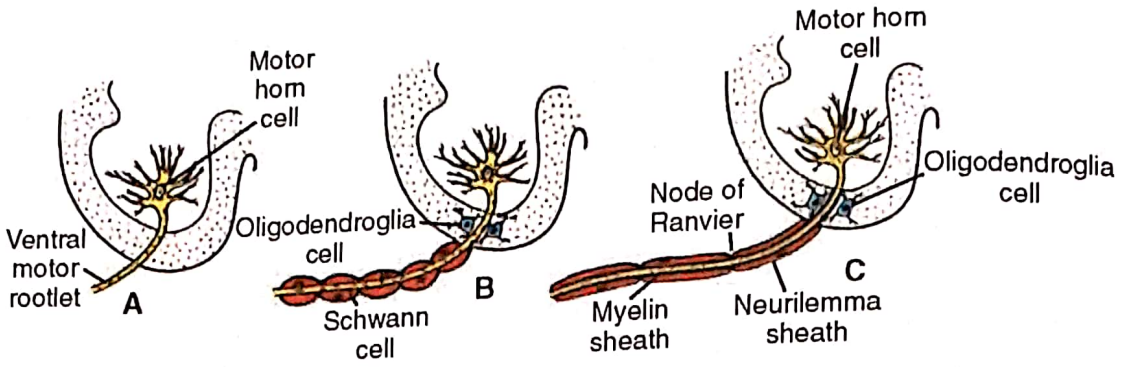

شکل ۱۲-۱۸. A. سلول شاخ حرکتی با ریشه‌چه‌های برهنه. **B.** در نخاع، سلول‌های الیگودندروگلی، ریشه‌چه‌های شکمی را احاطه کرده‌اند؛ در خارج از نخاع، سلول‌های شوان شروع به احاطه کردن ریشه‌چه‌ها می‌کنند. **C.** در نخاع، غلاف میلین توسط سلول‌های الیگودندروگلی و در خارج از نخاع غلاف میلین از سلول‌های شوان تشکیل می‌شود.

آکسون‌ها است (شکل ۱۲C-۱۸).

غلاف میلین احاطه کننده رشته‌های عصبی نخاع منشأ متفاوتی دارند و از **سلول‌های الیگودندروگلیال** منشأ می‌گیرد (شکل ۱۲B,C-۱۸). برخلاف سلول‌های شوآن، یک الیگودندروسیت منفرد می‌تواند تا ۵۰ آکسون را میلینه کند. با این که میلینه‌شدن رشته‌های عصبی در نخاع در حدود ماه چهارم زندگی داخل رحمی آغاز می‌گردد ولی برخی از رشته‌های حرکتی که از مراکز مغزی بالاتر به سمت نخاع نزول می‌کنند، تا سال اول پس از تولد میلینه نمی‌شوند. راه‌های (tracts) دستگاه عصبی، هنگامی که شروع به کار می‌کنند، میلین‌دار می‌گردند.

تغییرات موقعیت نخاع

در ماه سوم تکوین، نخاع در تمام بدن رویان امتداد دارد و اعصاب نخاعی در سطح محل منشأ خود، از سوراخ‌های بین‌مهره‌ای خارج می‌گردند (شکل ۱۳A-۱۸). با این حال با افزایش سن، ستون مهره‌ها و سخت‌شامه سریع‌تر از لوله عصبی رشد می‌کنند که این امر باعث می‌شود انتهای تحتانی نخاع به تدریج به موقعیت بالاتری برود. در هنگام تولد انتهای تحتانی نخاع در سطح سومین مهره کمری است (شکل ۱۳C-۱۸). به علت رشد نابرابر نخاع و ستون مهره‌ها، **ریشه‌های پشتی و شکمی اعصاب نخاعی** مسیر مایلی را از قطعه نخاعی مبدأ خود تا سطح خروج مناسب در ستون مهره‌ای (جایی که این ریشه‌ها به هم پیوسته و عصب نخاعی را می‌سازند) طی می‌کنند. سخت‌شامه در دنبالچه به ستون مهره‌ها می‌چسبد.

در فرد بالغ، نخاع در حد مهره‌های دوم و سوم کمری (L2-L3) خاتمه می‌یابد، اما فضای سخت شامه‌ای و فضای زیرعنکبوتیه تا سطح مهره دوم خارجی (S2) ادامه دارد. در انتهای نخاع، امتداد ریسمان مانندی از نرم شامه به نام **رشته انتهایی** (filum terminale) که به سمت پایین امتداد دارد، نشان‌دهنده عقب‌نشینی نخاع است و همچنین از نخاع حمایت می‌کند. بخشی از رشته انتهایی که توسط سخت‌شامه پوشیده شده و از S2 تا دنبالچه ادامه دارد، **رباط دنبالچه‌ای** (coccygeal ligament) نامیده می‌شود. ریشه‌های پشتی و شکمی اعصاب نخاعی در زیر انتهای تحتانی نخاع مجموعاً **دم اسب** (cauda eqina/ borse's tail) نام دارند. در هنگام **کشیدن (بزل) مایع مغزی ـ نخاعی** در طی عمل پانکچر کمری (lumbar puncture)، برای جلوگیری از آسیب نخاع، سوزن از ناحیه تحتانی کمر (L4-L5) وارد می‌شود.

تنظیم مولکولی تمایز عصبی در نخاع

نواحی پشتی (حسی) و شکمی (حرکتی) نخاع در حال تکوین به شیب غلظتی بین اعضای خانوادهٔ عامل رشد تغییر شکل دهندهٔ بتا (TGF-β) از خانواده عوامل رشد که از لوله عصبی پشتی ترشح می‌گردند و SHH مترشحه از نوتوکورد و صفحه کفی بستگی دارد (شکل ۱۴A-۱۸). در ابتدا پروتئین‌های شکل دهنده استخوان ۴ و ۷ (BMP4,7) از اکتودرم روی لوله عصبی ترشح می‌شوند. حضور این پروتئین‌ها باعث ایجاد یک مرکز پیام‌رسانی دوم (second signaling center) در صفحه سقفی می‌شود. سپس BMP4 در صفحه سقفی، آبشاری از پروتئین‌های TGF-β (شامل BMP5، BMP7، activin،

Scanned by CamScanner

@medicaluniversity

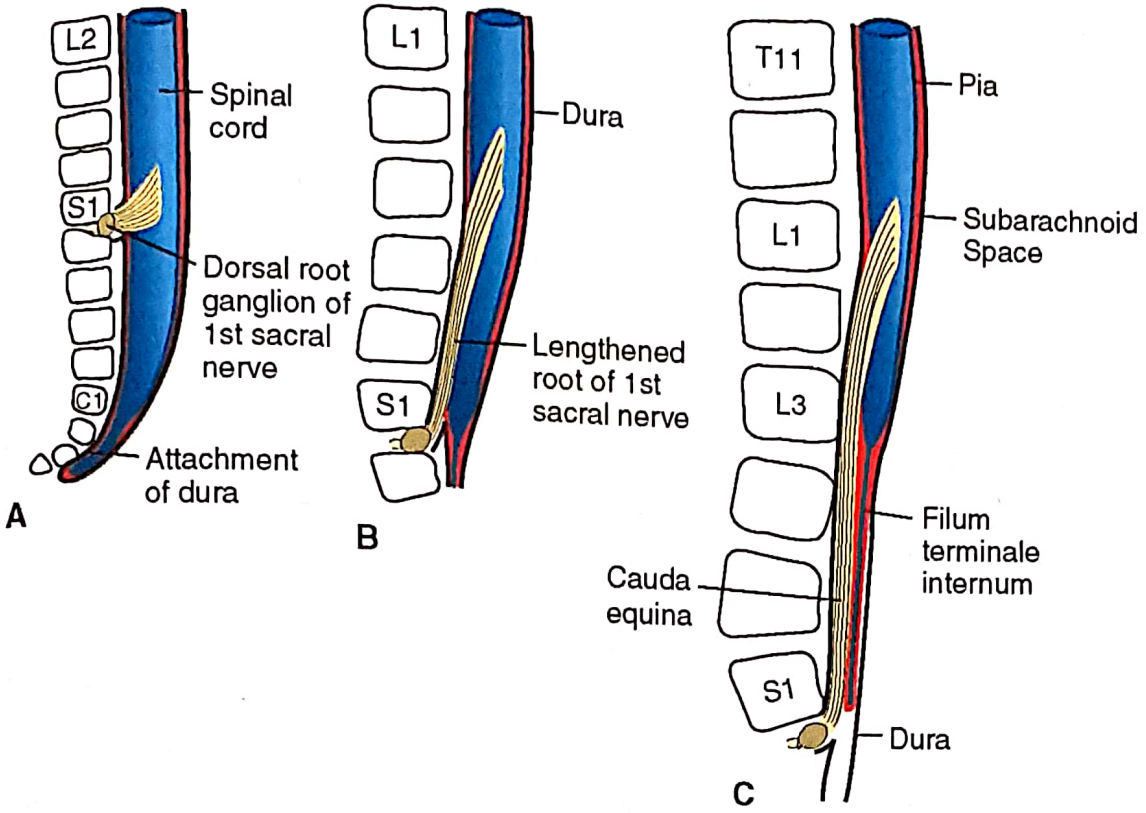

شکل ۱۳-۱۸. انتهایی تحتانی نخاع در ارتباط با ستون مهره‌ها در مراحل مختلف تکوین. **A.** تقریباً در ماه سوم. **B.** اواخر ماه پنجم. **C.** نوزاد تازه متولد شده.

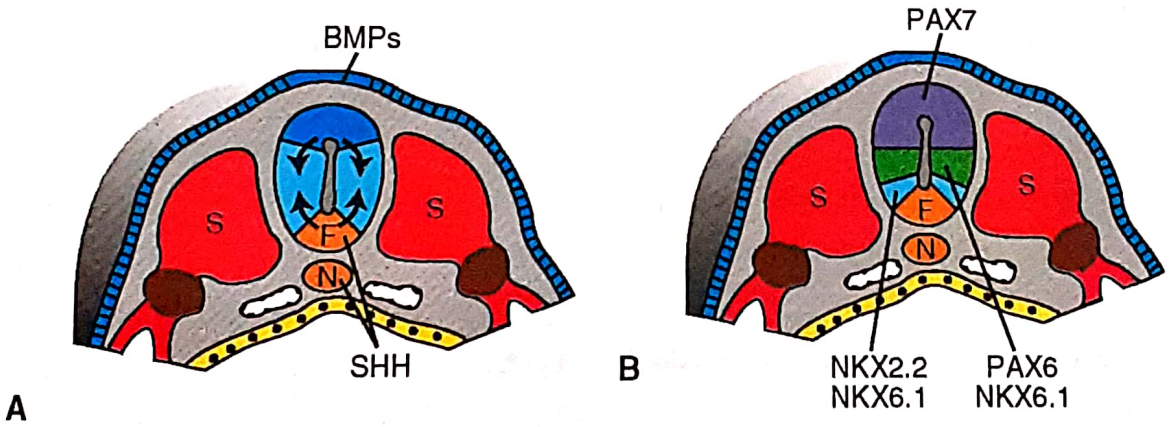

شکل ۱۴-۱۸. A و **B.** تصاویر نشان‌دهندهٔ تنظیم مولکولی تمایز نورون در نخاع. **A.** در ابتدا BMP4 و BMP7 مترشحه در اکتودرم روی لوله عصبی یک مرکز پیام‌رسانی در صفحه سقفی ایجاد می‌کند. سپس BMP4 در صفحه سقفی باعث تنظیم افزایشی آبشاری از پروتئین‌های TGF-β از جمله activin، BMP7، BMP5 و dorsalin در این ناحیه می‌شود. به همین ترتیب، SHH ترشح شده توسط نوتوکورد باعث پیام‌رسانی بیشتر SHH در صفحه کفی می‌شود. بدین ترتیب یک شیب غلظتی همپوشانی کننده (overlapping gradient) درگیر کننده عوامل پشتی و شکمی، در لوله عصبی ایجاد می‌شود. **B.** شیب غلظتی ایجاد شده توسط پروتئین‌های TGF-β و SHH سبب تحریک عوامل رونویسی تنظیم کننده تمایز عصبی می‌شود. برای مثال غلظت بالای TGF-β در لوله عصبی پشتی، PAX3 و PAX7 را فعال می‌کند که آنها هم تمایز نورون حسی را کنترل می‌کنند. غلظت بالای SHH و غلظت خیلی پایین TGF-β در نزدیکی صفحه کفی، NKX2.2 و NKX6.1 و تشکیل نورون شکمی را فعال می‌کند. غلظت‌های نسبتاً بالاتر TGF-β و غلظت‌های نسبتاً اندک SHH، بیان NKX6.1 و PAX6 و تمایز نورون‌های حرکتی شکمی را تحریک می‌کند. S = سومیت؛ N = نوتوکورد؛ F = صفحه کفی.

Scanned by CamScanner

@medicaluniversity

dorsalin) را در صفحه سقفی و ناحیه اطراف ایجاد می‌کند. این آبشار در زمان و مکان خود، همان طوری که شیب غلظتی این عوامل ایجاد شده، سازمان‌دهی می‌شود. در نتیجه سلول‌های نزدیک صفحه سقفی در برابر بیشترین غلظت این عوامل قرار می‌گیرند و در مقابل سلول‌های منطقه شکمی‌تر با غلظت کمتری از این عوامل روبرو می‌شوند.

اتفاقات مشابهی نیز در ناحیه شکمی لوله عصبی که در آن تنها مولکول پیام‌رسان، SHH است رخ می‌دهد. این عامل در ابتدا در نوتوکورد بیان شده و سپس مرکز پیام‌رسانی دوم در صفحه سقفی ایجاد می‌شود (شکل ۱۸-۱۴A). در نتیجه یک غلظت کاهش یابنده SHH از ناحیه شکمی تا ناحیه پشتی لوله عصبی برقرار می‌گردد.

بدین ترتیب دو غلظت همپوشانی کننده (overlapping concentrations) بین اعضای خانواده TGF-β و SHH ایجاد می‌شود. این شیب‌های غلظتی باعث فعال شدن عوامل رونویسی که تمایز نورون‌های حسی و حرکتی را تنظیم می‌کنند، می‌گردد. به عنوان مثال غلظت بالای عامل TGF-β و غلظت بسیار پایین SHH در قسمت پشتی لوله عصبی، *PAX-3* و *PAX7* را فعال کرده و باعث کنترل تمایز نورون‌های حسی می‌گردد (شکل ۱۸-۱۴B). همچنین غلظت بالای SHH و غلظت بسیار پایین مولکول‌های TGF-β در شکمی‌ترین ناحیه سبب فعال‌شدن *NKX2.2* و *NKX6.1* و تشکیل نورون‌های شکمی می‌شود. بلافاصله در پشت این ناحیه که غلظت نسبتاً کمتر SHH و غلظت بالاتری از TGF-β دارد، بیان *NKX6.1* و *PAX6* آغاز شده و این عوامل رونویسی تمایز سلول‌های شاخ حرکتی شکمی را القاء می‌کنند. این برهم‌کنش‌ها تا تمایز تمام سلول‌های نخاع ادامه دارد.

نکات بالینی

نقایص لوله عصبی

بیشتر نقایص نخاع در نتیجه بسته‌شدن غیرطبیعی چین‌های عصبی در هفته‌های سوم و چهارم تکوین رخ می‌دهند. این ناهنجاری‌ها **نقایص لوله عصبی** (neural tube defects: NTDs) نام داشته و ممکن است مننژها، مهره‌ها، عضلات و پوست را درگیر کنند. احتمال تولد نوزاد مبتلا به NTDs (اسپینا بیفیدا و آنسفالی) در جمعیت‌های مختلف متفاوت است و ممکن است در برخی نواحی مثل شمال چین زیاد باشد (۱ مورد در هر ۲۰۰ تولد). میزان وقوع NTDs در ایالات متحده به دلیل غنی‌سازی فلور با اسید فولیک در سال ۱۹۹۸، تقریباً تا ۲۵ درصد کاهش یافته است (۱ مورد در هر ۱۵۰۰ تولد).

اسپینا بیفیدا (spina bifida) یک واژهٔ عمومی برای NTDs است که ناحیه نخاع را درگیر می‌کند. اسپینا بیفیدا شکافی در قوس‌های مهره‌ای است که ممکن است نسج عصبی زیر خود را هم درگیر کند. **اسپینا بیفیدای نهفته** (spina bifida occulta) شکاف قوس‌های مهره‌ای است که توسط پوست پوشیده شده و معمولاً بافت عصبی زیر خود را درگیر نمی‌کند (شکل ۱۸-۱۵A). این ناهنجاری در ناحیه خاجی (S2-S1) رخ می‌دهد و معمولاً مکان ابتلا توسط یک ناحیه مودار پوشیده شده است. این ناهنجاری در اثر عدم اتصال قوس‌های مهره‌ای رخ داده و در حدود ۱۰ درصد افرادی که (از سایر جهات) طبیعی هستند، وجود دارد. معمولاً این ناهنجاری در هنگام تولد تشخیص داده نمی‌شود و منجر به ناتوانی نمی‌گردد. اسپینا بیفیدای نهفته زمانی تشخیص داده می‌شود که تصویربرداری با اشعه X در ناحیه پشت انجام شود.

انواع دیگر اسپینا بیفیدا شامل مننگوسل (meningocele) و میلومننگوسل (myeelomeningocele) است. این نقایص، NTDهای شدید هستند که در آن بافت عصبی همراه با یا بدون مننژ از شکاف قوس مهره‌ای و پوست بیرون زده و کیسه‌ای شبیه کیست درست کرده است (شکل ۱۸-۱۵). این اختلال اکثراً در ناحیه کمری ـ خاجی دیده می‌شود و باعث نارسایی نورولوژیک می‌گردد ولی معمولاً ناتوانی ذهنی رخ نمی‌دهد. در برخی موارد ممکن است فقط پرده‌های مننژ پر از مایع بیرون بزنند [**مننگوسل** (meningocele)] (شکل ۱۸-۱۵B). ممکن است در برخی موارد بافت عصبی نیز در کیست دیده شود [**مننگومیلوسل** (meningomyelocele)] (شکل ۱۸-۱۵C). در بعضی موارد، چین‌های عصبی برجسته نشده و به صورت توده‌ای پهن از بافت عصبی باقی می‌ماند [اسپینا بیفیدا با **میلوشیزی** (myeloschisis) یا **راکی‌شیزی** (rachischisis)] (شکل‌های

Scanned by CamScanner

@medicaluniversity

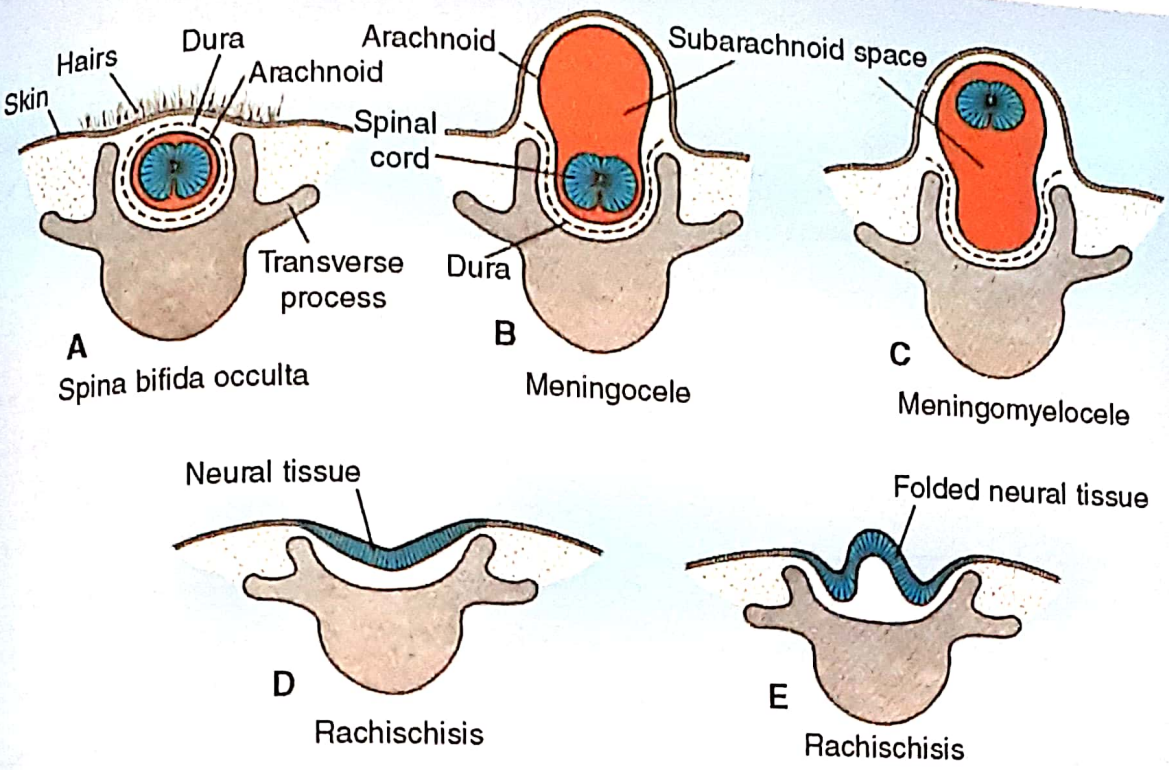

شکل ۱۵-۱۸.A-E. تصاویر نشان‌دهندهٔ انواع نقایص لوله عصبی در نخاع. اصطلاح اسپینا بیفیدا به همهٔ نقایصی اطلاق می‌شود که در آنها قوس استخوانی یک مهره یا مهره‌های بیشتری در پشت نخاع به طور کامل تشکیل نشده است. در برخی از موارد، نقص استخوانی توسط پوست پوشیده می‌شود (اسپینا بیفیدای نهفته؛ **(A)**) اما نخاع دست نخورده باقی می‌ماند. غالباً این نقص قابل تشخیص است چرا که توده‌ای از موهای تیره بر روی این ناحیه رشد می‌کنند. در مواردی که مننگوسل **(B)** وجود دارد، تنها یک کیسه مننژی پر از مایع از محل نقص بیرون می‌زند، در حالی که مننگومیلوسل حاوی بافت عصبی در کیسه نیز هست **(C)**. راکی‌شیزی به نقایص لوله عصبی که در آن لوله عصبی نمی‌تواند بسته شود و اسپینا بیفیدا ایجاد شده و بافت عصبی نکروزه می‌گردد، اطلاق می‌شود **(D,E)**. راکی‌شیزی ممکن است در نواحی نخاعی یا مغزی لوله عصبی رخ دهد و شدیدترین حالات غیرطبیعی را ایجاد کند. بیشتر نقایص نخاع در ناحیه کمری ـ خاجی رخ می‌دهند. ۵۰ تا ۷۰ درصد نقایص لوله عصبی با استفاده اسید فولیک (۴۰۰ میکروگرم به صورت روزانه) توسط مادر، قبل و حین بارداری، قابل پیشگیری هستند.

D,E۱۵-۱۸ و ۱۶-۱۸). **هیدروسفالی** (hydrocephaly) در ۸۰ الی ۹۰ درصد کودکان مبتلا به NTDs دیده می‌شود و اغلب مرتبط با حضور **ناهنجاری آرنولد ـ کیاری** (Arnold-Chairi malforamation) [فتق بخشی از مخچه به درون فورامن مگنوم] است. ناهنجاری آرنولد ـ کیاری باعث انسداد جریان مایع مغزی ـ نخاعی و ایجاد هیدروسفالی می‌شود. فتق مخچه به دلیل اتصال نخاع به ستون مهره‌ای در اثر تکوین غیرطبیعی اتفاق می‌افتد. با افزایش طول ستون مهره‌ها، اتصال نخاع، مخچه را به درون سوراخ جمجمه‌ای (فورامن مگنوم) کشیده و باعث قطع جریان مایع مغزی ـ نخاعی می‌شود. هیدروسفالی با وارد کردن شنت بطنی ـ صفاقی (ventriculoperitoneal shunt) درمان می‌شود. این شنت باعث تخلیه مایع مغزی ـ نخاعی از یک بطن مغزی به حفره صفاق می‌گردد.

قبل از تولد با کمک اولتراسوند و تعیین مقدار AFP (آلفا فیتوپروتئین) در سرم مادر و مایع آمنیون می‌توان اسپینا بیفیدا را تشخیص داد. مهره‌ها در هفته ۱۲ بارداری قابل رؤیت بوده و نقایص اتصالی در قوس‌های مهره‌ای قابل تشخیص هستند. یک روش درمانی آزمایشی، انجام عمل جراحی در رحم در حدود هفته ۲۲ حاملگی است. در این عمل با برش جراحی، جنین در دسترس قرار گرفته و جراح نقص را ترمیم می‌کند و دوباره جنین را به درون رحم باز می‌گرداند.

دمای بالا (هایپرترمی)، والپروئیک اسید و مصرف

Scanned by CamScanner

@medicaluniversity

بیش از اندازه ویتامین A (hypervitaminosis A) و سایر تراتوژن‌ها، باعث ایجاد نقایص لوله عصبی (NTDs) می‌شوند. منشأ بسیاری از NTDها چند عاملی است و شانس ابتلای نوزاد بعدی در صورت تولد یک نوزاد مبتلا به NTD به طور معنی‌داری زیاد است. اگر زنان حداقل یک ماه قبل از بارداری و در طول بارداری، **روزانه ۴۰۰ میکروگرم اسید فولیک** استفاده کنند، می‌توانند از بروز NTDs جلوگیری کنند. چنین رویکردی میزان بروز NTDs را تا ۵۰ الی ۷۰ درصد کاهش می‌دهد. اسید فولیک همچنین میزان بروز بیماری طیفی اوتیسم (autism spectrum disorder: ASD) را کاهش می‌دهد. از آنجایی که حدوداً ۵۰ درصد همه بارداری‌ها بدون برنامه‌ریزی رخ می‌دهند، بنابراین توصیه می‌شود که همه زنان در سنین باروری روزانه از مولتی‌ویتامین‌های حاوی ۴۰۰ میکروگرم اسید فولیک استفاده کنند. به علاوه زنانی که یک کودک مبتلا به NTD دارند یا در خانواده آنها سابقه NTD وجود دارد، باید روزانه ۴۰۰ میکروگرم اسید فولیک مصرف کنند و سپس یک ماه قبل از اقدام برای بارداری تا ۳ ماه اول بارداری این میزان را به ۴۰۰۰ میکروگرم (۴ میلی‌گرم) در هر روز برسانند.



شکل ۱۶-۱۸. بیمار مبتلا به اسپینا بیفیدای شدید. چندین مهره در ناحیه کمری ـ خاجی درگیر شده‌اند.

■ مغز

گاهی اوقات مغز به دو بخش **ساقه مغز** (brain stem) [شامل میلنسفالون، پل مغزی از متنسفالون و مزنسفالون] و **مراکز بالاتر** (higher centers) [مخچه و نیمکرات مغزی] تقسیم می‌شود. ساقه مغزی امتداد مستقیم نخاع است و سازمان‌دهی مشابهی با آن دارد. بنابراین **صفحات قاعده‌ای** (basal plates) و **صفحات بالی** (alar plates) به ترتیب بیانگر نواحی حرکتی و حسی هستند و در طرفین خط وسط قرار دارند. با این وجود، مراکز بالاتر تقریباً هیچ‌کدام از این الگوی ساختاری پایه را ندارند بلکه در این مراکز صفحات بالینی مشخص‌تر و صفحات قاعده‌ای تحلیل رفته هستند.

رومبنسفالون: مغز خلفی

رومبنسفالون شامل **میلنسفالون** (دمی‌ترین و تحتانی‌ترین وزیکل مغزی) و **متنسفالون** (که از خم پلی تا تنگه رومبنسفالون ادامه دارد) تشکیل شده است (شکل‌های ۵-۱۸ و ۱۷-۱۸).

میلنسفالون

میلنسفالون (myelencephalon) به **بصل‌النخاع** (medulla oblongata) تبدیل می‌شود. بصل‌النخاع یک منطقه تغییر (transition zone) بین مغز و نخاع است. دیواره‌های طرفی (laterall walls) به بیرون برگشته میلنسفالون، عامل تمایز آن از نخاع است (شکل ۱۸-۱۸). صفحات بالی و قاعده‌ای که به وسیله شیار محدود کننده از هم جدا شده‌اند، به وضوح قابل تشخیص هستند. همانند نخاع، صفحه قاعده‌ای بصل‌النخاع

Scanned by CamScanner

@medicaluniversity

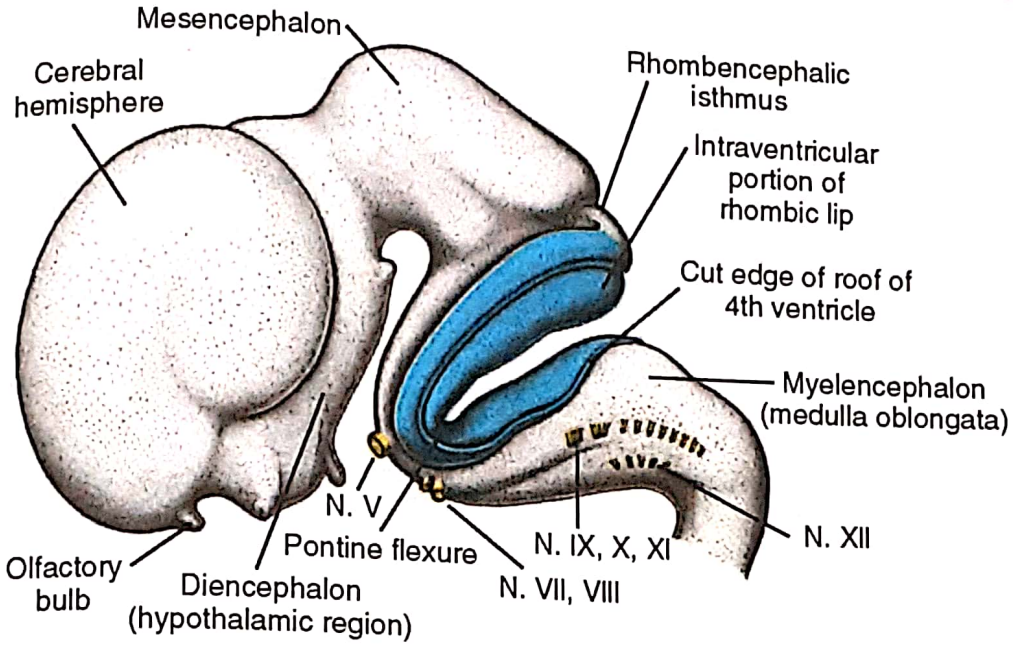

شکل ۱۷-۱۸. نمای طرفی وزیکل‌های مغز در رویان ۸ هفته‌ای (CRL ~ ۲۷mm)، صفحه سقفی رومبانسفالون برداشته شده تا بخش بین بطنی لبه رومبیک دیده شود. به منشأ اعصاب مغزی توجه کنید.

، حاوی هسته‌های حرکتی (motor nuclei) است. این هسته‌ها به سه گروه تقسیم می‌شوند: (۱) **گروه وابران پیکری** (somatic efferent) داخلی، (۲) گروه **وابران احشایی اختصاصی** (special visceral efferent) حدواسط و (۳) گروه **وابران احشایی عمومی** (general visceral efferent) خارجی (شکل ۱۸C-۱۸ و جدول ۱-۱۸).

گروه وابران پیکری (سوماتیک) حاوی نورون‌های حرکتی است که **امتداد سری سلول‌های شاخ قدامی (نخاع)** را می‌سازند. از آنجایی که این گروه در بالا تا مزنسفالون امتداد می‌یابند، آنها را **ستون حرکتی وابران پیکری** (somatic efferent motor column) می‌نامند. در میلنسفالون این ستون شامل نورون‌های **عصب زیرزبانی** (hypoglossal nerve [XII]) است که ساختار عضلانی زبان را عصب می‌دهند. در متنسفالون و مزنسفالون، این ستون به ترتیب حاوی نورون‌های **اعصاب دور کننده** (abducens [VI]) (شکل ۱۹-۱۸)، **قرقره‌ای** (trochlear [IV]) و **محرکه چشم** (oculomotor [III]) است (شکل ۲۳-۱۸). این اعصاب عضلات چشم را عصب‌دهی می‌کنند.

گروه **وابران احشایی اختصاصی** تا متنسفالون کشیده شده و **ستون حرکتی وابران احشایی اختصاصی** (special visceral efferent motor column) را تشکیل می‌دهند. نورون‌های حرکتی این ستون عصب‌دهی **عضلات مخطط** قوس‌های حلقی را تأمین می‌کنند. در میلنسفالون این ستون حاوی نورون‌های **اعصاب فرعی** (accessory [XI])، **واگ** (vagus [X]) و **زبانی ـ حلقی** (glossopharyngeal [IX]) می‌باشد.

گروه **وابران احشایی عمومی** حاوی نورون‌های حرکتی است که **عضلات غیرارادی** مجاری تنفس، لوله گوارش و قلب را عصب‌دهی می‌کنند.

صفحه بالی شامل سه گروه از **هسته‌های تقویت کننده حسی** (sensory relay nuclei) است (شکل ۱۸C-۱۸ و جدول ۱-۱۸). خارجی‌ترین آنها گروه **آوران پیکری** (somatic afferent) [حس عمومی] است که حس‌های درد، حرارت و لمس را از حلق از طریق **عصب زبانی ـ حلقی (گلوسوفارنژیال [IX])** دریافت می‌کند. گروه حد واسط، **آوران اختصاصی** (special afferent) بوده و پیام‌ها را از جوانه‌های چشایی زبان، کام، حلق دهانی و اپی‌گلوت و از **عصب دهلیزی ـ حلزونی (وستیبولوکوکلئار [VIII])** [برای حس‌های شنوایی و تعادل] دریافت می‌کند. گروه داخلی یا **آوران احشایی عمومی** (general visceral afferent) اطلاعات احشایی

Scanned by CamScanner

@medicaluniversity

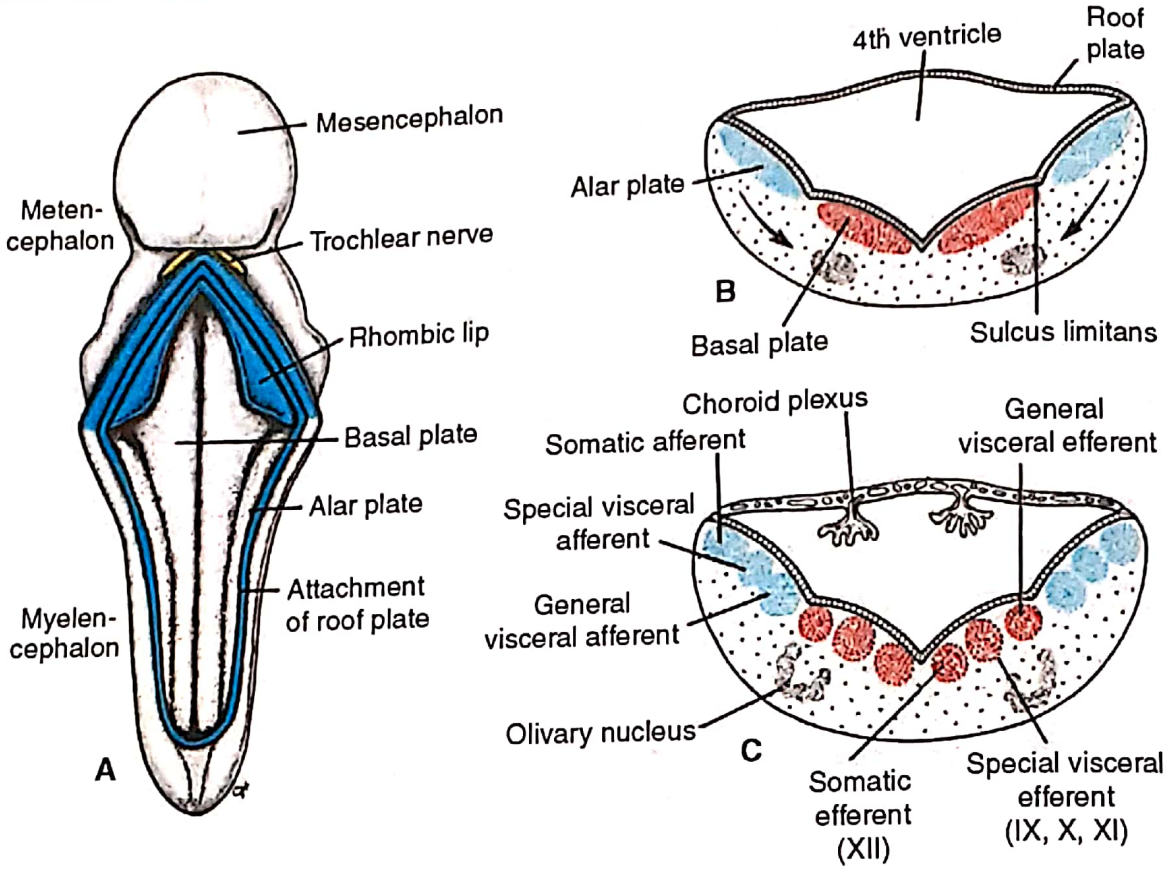

شکل ۱۸–۱۸.A. نمای پشتی کف بطن چهارم در رویان ۶ هفته‌ای بعد از برداشتن صفحه سقفی. به صفحات بالی و قاعده‌ای در میلنسفالون توجه کنید. لبه رومبیک در متنسفالون قابل رؤیت است. **B** و **C.** موقعیت و تمایز صفحات قاعده‌ای و بالی میلنسفالون در مراحل مختلف تکوین. به تشکیل گروه‌های هسته‌ای در صفحات قاعده‌ای و بالی توجه کنید. پیکان‌ها مسیر طی شده توسط سلول‌های صفحه بالی به مجموعه هسته‌های زیتونی را نشان می‌دهند. شبکه کوروئید مایع مغزی ـ نخاعی را تولید می‌کند.

(interoceptive) را از قلب و دستگاه گوارش دریافت می‌کند.

صفحه سقفی میلنسفالون از یک لایه منفرد از سلول‌های اپی‌درمال پوشیده شده با مزانشیم عروقی **(نرم‌شامه)** تشکیل شده است (شکل ۱۸C–۱۸). این دو بخش در کنار هم تحت عنوان **پرده کوروئیدی** (tela choroidea) شناخته می‌شوند. به علت تکثیر فعال مزانشیم عروقی، تعدادی اینواژیناسیون کیسه مانند به درون حفره بطنی زیرین برجسته می‌شود (شکل ۱۸C–۱۸). این اینواژیناسیون شبه‌کلافه‌ای، **شبکه کوروئیدی** (choroid plexus) که تولید کننده مایع مغزی ـ نخاعی است، را می‌سازد.

متنسفالون

متنسفالون نیز مانند میلنسفالون با داشتن صفحات قاعده‌ای و بالی مشخص می‌گردد (شکل ۱۹–۱۸). از متنسفالون دو بخش جدید ایجاد می‌گردد: (۱) **مخچه** (cerebellum) که مرکز هماهنگی وضعیت و حرکت بدن است (شکل ۲۰–۱۸) و (۲) **پل مغزی** (pons) که محل عبور رشته‌های عصبی بین نخاع و قشر مغز و قشر مخچه است.

هر صفحه قاعده‌ای متنسفالون (شکل ۱۹–۱۸ و جدول ۱–۱۸) حاوی سه گروه نورون حرکتی است: (۱) گروه **وابران پیکری** داخلی که هستهٔ **عصب دور کننده (ابدوسنت)** را می‌سازد؛ (۲) گروه **وابران احشایی اختصاصی** که هسته‌های اعصاب **سه‌قلو (تری‌ژمینال)** و **صورتی (فاسیال)** در آن قرار دارند. این اعصاب به ترتیب اولین و دومین قوس حلقی را عصب‌دهی می‌کنند و (۳) گروه **وابران احشایی عمومی** که آکسون آنها غدد تحت فکی (ساب‌مندیبولار) و زیرزبانی (ساب‌لینگوال) را عصب می‌دهند.

لایه حاشیه‌ای صفحات قاعده‌ای متنسفالون گسترده شده و

Scanned by CamScanner

@medicaluniversity

جدول ۱-۱۸ سازمان‌دهی نورون‌های صفحات بالی و قاعده‌ای در ساقه مغز

نوع	نوع عصب‌دهی	ساختارهای عصب‌دهی شده	اعصاب مغزی	جایگاه
وابران جداری (سوماتیک) عمومی	عضله مخطط جداری	عضلات خارجی چشم زبان	III، IV[a]، VI، XII	متنسفالون میلنسفالون
وابران احشایی (برانشیال[b]) اختصاصی	عضلات مخطط حلق (جدول ۱-۱۷ را نیز ببینید)	عضلات مشتق شده از قوس‌های حلقی	V، VII IX، X	متنسفالون میلنسفالون
وابران احشایی عمومی	مسیرهای پاراسمپاتیک به چشم عضلات صاف	تنگ‌کننده مردمک لوله‌های تنفسی، احشا، قلب، غدد بزاقی	III IX، X	مزنسفالون میلنسفالون
آوران احشایی عمومی	احشا	حس درونی (interoceptive) از لوله گوارش	X	میلنسفالون
آوران اختصاصی	چشایی شنیدن و تعادل	حس چشایی از زبان، کام و اپی‌گلوت حلزون و کانال‌های نیم‌دایره	VII، IX VIII	متنسفالون میلنسفالون متنسفالون
آوران جداری عمومی	حس عمومی از سر و گردن	لمس، حرارت، درد از سر و گردن مخاط حفره دهان و حفره بینی و حلق	V، VII و IX	متنسفالون میلنسفالون

a. عصب IV از متنسفالون منشأ می‌گیرد ولی به مزنسفالون می‌رود.

b. برانشیا (branchia) اصطلاح قدیمی است که به معنی آبشش‌ها (gills) می‌باشد. هر چند که قوس‌های حلقی تا حدی شبیه آبشش هستند ولی آبشش‌های حقیقی نیستند. بنابراین در مورد انسان اصلاح حلقی (pharyngeal) صحیح است.

پلی از رشته‌های عصبی متصل کننده نخاع به قشر مغز و قشر مخچه را می‌سازند. این بخش از متنسفالون را که حاوی یک سری هسته نیز هست، **پل مغزی** (pons) و هسته‌های آن را **هسته‌های پلی** (pontine nuclei) می‌نامند. این هسته‌ها از صفحات بالی متنسفالون و میلنسفالون منشأ گرفته‌اند (شکل ۱۹-۱۸، پیکان‌ها).

صفحات بالی متنسفالون دارای سه گروه از هسته‌های حسی است: (۱) گروه **آوران پیکری (سوماتیک)** خارجی که حاوی نورون‌های **عصب سه‌قلو (تری‌ژمینال)** است، (۲) گروه **آوران احشایی اختصاصی** و (۳) گروه **آوران احشایی عمومی** (شکل ۱۹-۱۸؛ جدول ۱-۱۸).

مخچه

لبه‌های رومبیک (rhombic lips) از خم‌شدن بخش‌های پشتی ـ خارجی (دورسولترال) صفحات بالی به سمت داخل ایجاد می‌شوند (شکل ۱۸-۱۸). لبه‌های رومبیک در بخش دمی مزنسفالون در خط وسط به هم می‌رسند (شکل ۲۰-۱۸). عمیق‌تر شدن خمیدگی پلی، صفحات رومبیک را در جهت سری ـ دمی فشار داده و باعث ایجاد **صفحه مخچه‌ای** (cerebellar plate) می‌شود (شکل ۲۰-۱۸). در یک رویان ۱۲ هفته‌ای، این صفحه شامل یک بخش مرکزی کوچک به اسم **کرمینه** (vermis) و دو بخش طرفی تحت عنوان **نیمکره** (hemisphere) است. سپس **ندول** (nodule) از کرمینه و **فلوکولوس** (flocculus) طرفی از نیمکره‌ها توسط یک شیار عرضی (transverse fissure) جدا می‌گردند (شکل ۲۰-۱۸B). **لوب فلوکولوندولار** (flocculonodular lobe) از نظر تکاملی (فیلوژنتیکی) ابتدایی‌ترین بخش مخچه است.

صفحه مخچه‌ای در ابتدا از لایه‌های نورواپی‌تلیال،

Scanned by CamScanner

@medicaluniversity

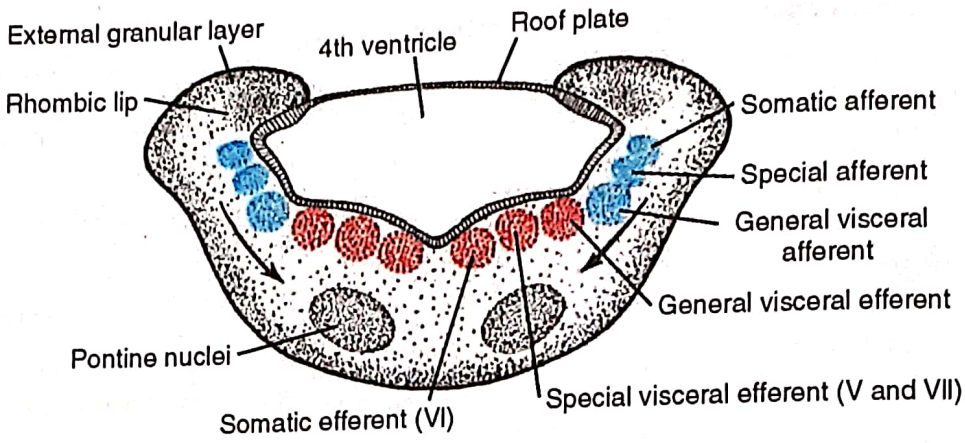

شکل ۱۹-۱۸. مقطع عرضی از بخش دمی متنسفالون. به تمایز نواحی هسته‌ای حرکتی و حسی مختلف به ترتیب در صفحات قاعده‌ای و بالی و موقعیت لبه‌های رومبیک که تا حدی به لومن بطن چهارم و تا حدی بالای محل اتصال صفحه سقفی برجسته شده‌اند، توجه کنید. پیکان‌ها جهت مهاجرت هسته‌های پلی را نشان می‌دهند.

پوشاننده (mantle) و حاشیه‌ای (marginal) تشکیل شده است (شکل ۲۱A-۱۸). با ادامه تکوین، تعدادی سلول ایجاد شده از نوروایی‌تلیوم به سطح مخچه مهاجرت می‌کنند و **لایه دانه‌دار خارجی** (external granular layer) را می‌سازند. سلول‌های این لایه با حفظ توانایی تکثیر، یک ناحیهٔ تکثیر شونده در سطح مخچه ایجاد می‌کنند (شکل ۲۱B,C-۱۸).

انواع مختلفی از سلول‌ها در ماه ششم تکوین از لایه دانه‌دار (گرانولار) خارجی شکل می‌گیرند. این سلول‌ها به سمت سلول‌های پورکنژ (purkinje cells) در حال تمایز حرکت می‌کنند (شکل ۲۲-۱۸) و **سلول‌های دانه‌دار** (granule cells) را می‌سازند. سلول‌های در حال تقسیم در ماده سفید مخچه نیز **سلول‌های سبدی** (basket) و **ستاره‌ای** (stellate) را می‌سازند. سلول‌های پورکنژ، نورون‌های گلژی نوع ۲ و نورون‌های حاصله از لایه دانه‌دار خارجی، قشر مخچه را ایجاد می‌کنند. قشر مخچه بعد از تولد اندازه واقعی خود را کسب می‌کند (شکل ۲۲B-۱۸). هسته‌های عمقی مخچه مثل **هسته دندانه‌ای** (dendate nucleus) قبل از تولد به موقعیت نهایی خود می‌رسند (شکل ۲۱D-۱۸).

مزنسفالون، مغز میانی

هر صفحه قاعده‌ای مزنسفالون (شکل ۲۳-۱۸) حاوی دو گروه هسته حرکتی است: (۱) گروه **وابران پیکری** داخلی که شامل اعصاب **محرکه چشم (اکولوموتور)** و **قرقره‌ای (تروکلئار)** است. این اعصاب به عضلات چشم عصب‌دهی می‌کنند و (۲) گروه **وابران احشایی عمومی** که گروه کوچکی است و شامل **هسته ادینگر ـ وستفال** (nucleus of Edinger-Westphal) است که به **عضله اسفنکتر مردمک** عصب می‌دهد (شکل ۲۳B-۱۸). لایه حاشیه‌ای هر صفحه قاعده‌ای بزرگ شده و **پایک مغزی** (crus cerebri) را می‌سازد. این پایک‌ها مسیرهایی برای رشته‌های عصبی در حال نزول از قشر مغز به مراکز پایین‌تر در پل مغزی و نخاع است. در ابتدا صفحات بالی مزنسفالون دو برجستگی طولی به نظر می‌رسند که یک فرورفتگی کم‌عمق مرکزی آنها را از هم جدا می‌کند (شکل ۲۳-۱۸). با تکوین بیشتر یک شیار و ناودان عرضی هر دو برجستگی را به **کولیکولوس‌های (برجستگی‌های) قدامی** (فوقانی) و **خلفی** (تحتانی) تقسیم می‌کند (شکل ۲۳B-۱۸). **کولیکولوس‌های خلفی** (posterior colliculi) به عنوان یک ایستگاه تقویت کننده سیناپسی برای رفلکس‌های شنوایی و **کولیکولوس‌های قدامی** (anterior colliculi) به عنوان مرکز تطبیق و رفلکس بینایی عمل می‌کند. کولیکولوس‌ها در اثر موجی از نوروبلاست‌های در حال مهاجرت به درون لایه حاشیه‌ای رویی ایجاد می‌شوند و در آنجا به صورت چند لایه آرایش می‌یابند (شکل ۲۳B-۱۸).

پروزنسفالون: مغز قدامی

پروزنسفالون شامل **تلنسفالون** که نیمکره‌های مغز را می‌سازد

Scanned by CamScanner

@medicaluniversity

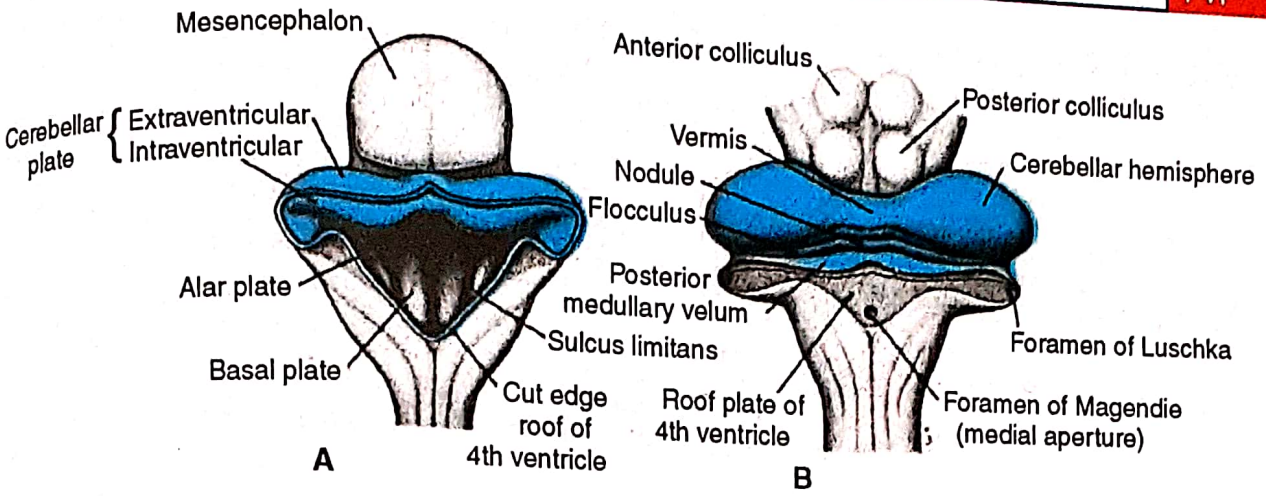

شکل ۲۰–۱۸.A. نمای پشتی مزنسفالون و رومبنسفالون در رویان ۸ هفته‌ای. سقف بطن چهارم برداشته شده تا کف آن دیده شود. **B.** نمای مشابه در جنین ۴ ماهه. به شیار کوروئید و سوراخ‌های خارجی و داخلی در سقف بطن چهارم توجه کنید.

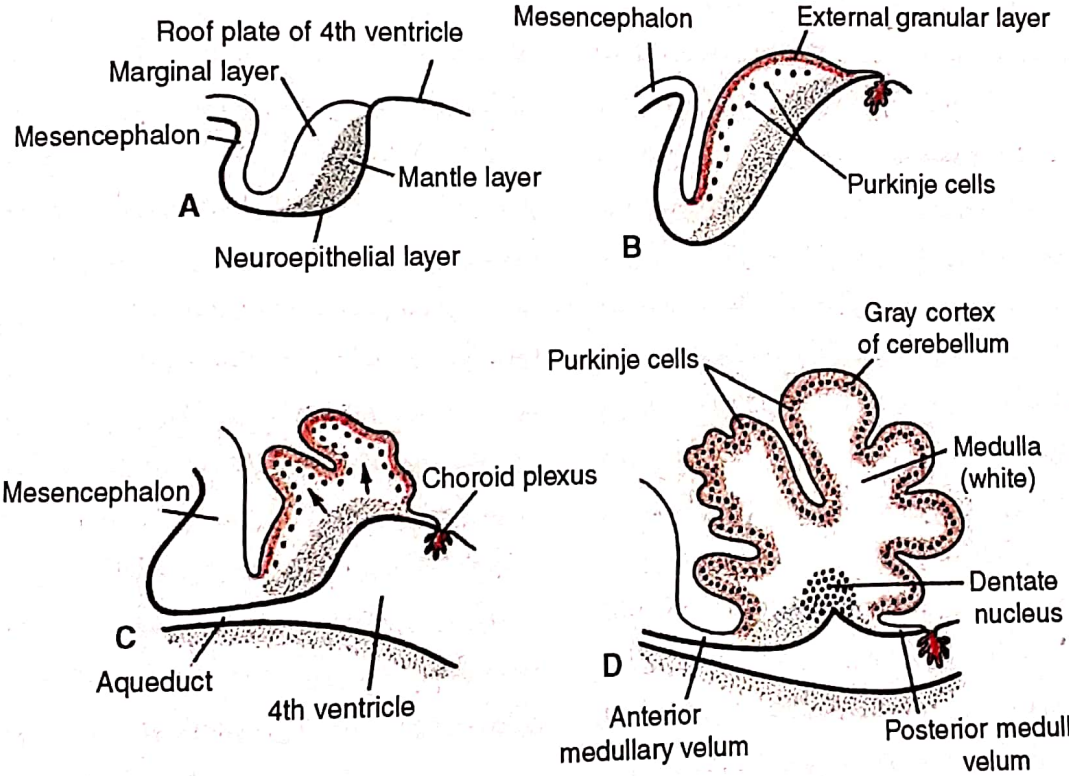

شکل ۲۱–۱۸. مقاطع ساژیتال سقف متنسفالون که تکوین مخچه را نشان می‌دهند. **A.** هفته هشتم (تقریباً ۳۰ میلی‌متر). **B.** هفته دوازدهم (۷۰ میلی‌متر). **C.** هفته سیزدهم. **D.** هفته پانزدهم. به تشکیل لایه دانه‌دار (گرانولار) خارجی در سطح صفحه مخچه‌ای توجه کنید (B و C). در مراحل بعدی، سلول‌های لایه دانه‌دار (گرانولار) خارجی به درون مهاجرت می‌کنند تا با سلول‌های پورکنژ قشر نهایی مخچه را تشکیل دهند. هسته دندانه‌دار یکی از هسته‌های عمقی مخچه است. به پرده (velum) قدامی و خلفی توجه کنید.

Scanned by CamScanner

@medicaluniversity

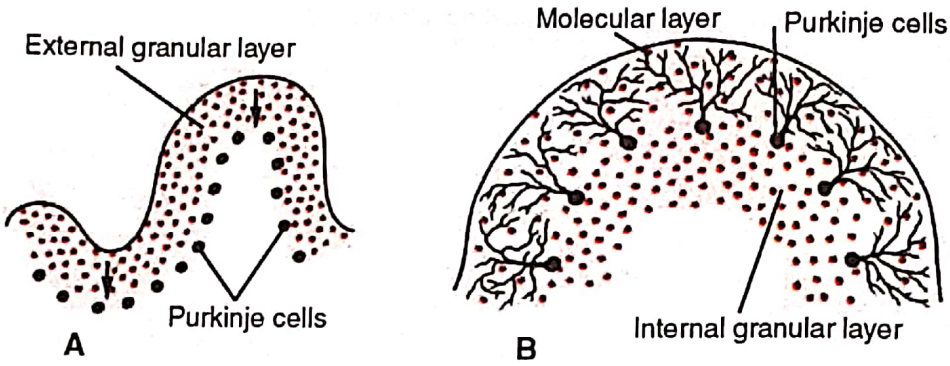

شکل ۲۲-۱۸. مراحل تکوین قشر مخچه. **A.** لایه دانه‌دار (گرانولار) خارجی در سطح مخچه یک لایه تکثیر می‌سازد به طوری که سلول‌های دانه‌دار از آن ایجاد می‌شوند. این سلول‌ها از سطح به داخل مهاجرت می‌کنند (پیکان‌ها). سلول‌های سبدی و ستاره‌ای از سلول‌های در حال تکثیر در ماده سفید مخچه منشأ می‌گیرند. **B.** قشر مخچه پس از تولد. سلول‌های متمایز شده پورکنژ، لایه مولکولی در سطح و لایه دانه‌دار داخلی در زیر سلول‌های پورکنژ دیده می‌شوند.

و **دینسفالون** که جام و ساقه بینایی، هیپوفیز، تالاموس، هیپوتالاموس و اپی‌فیز را می‌سازد، است.

دینسفالون

صفحه سقفی و اپی‌فیز

دینسفالون از بخش میانی پروزنسفالون تکوین می‌یابد (شکل‌های ۵-۱۸ و ۱۷-۱۸) و به نظر می‌رسد از یک صفحه سقفی و دو صفحه بالی تشکیل شده است اما فاقد صفحات کفی و قاعده‌ای است [نکته جالب این است که بیان SHH (نشانه ساختار خط وسطی شکمی) در کف دینسفالون، بیانگر وجود صفحه کفی است.] صفحه سقفی دینسفالون شامل یک لایه منفرد از سلول‌های اپاندیمال پوشیده شده به وسیله مزانشیم عروقی است. این دو لایه همراه با هم به **شبکه کوروئیدی** بطن سوم تبدیل می‌شوند (شکل ۳۰-۱۸). دمی‌ترین بخش صفحه سقفی، **جسم صنوبری** (pineal body) یا **اپی‌فیز** (epiphysis) را می‌سازد. این جسم در ابتدا به صورت ضخیم‌شدگی اپی‌تلیال در خط وسط ایجاد می‌شود و در هفته هفتم بیرون‌زدگی پیدا می‌کند (شکل‌های ۲۴-۱۸ و ۲۵-۱۸). جسم صنوبری در نهایت تبدیل به یک ارگان توپر در سقف مزنسفالون می‌شود (شکل ۳۰-۱۸). در تاریکی و روشنایی، جسم پینه‌آل (صنوبری) بر روی غدد درون‌ریز و ریتم‌های رفتاری تأثیر می‌گذارد. در فرد بالغ رسوب کلسیم در اپی‌فیز نشانه‌ای برای رادیوگراف‌های جمجمه به کار می‌رود.

صفحه بالی، تالاموس و هیپوتالاموس

صفحات بالی، دیواره‌های طرفی دینسفالون را می‌سازند. یک ناودان تحت عنوان **شیار هیپوتالاموسی** (hypothalamic sulcus) این صفحه را به یک ناحیه پشتی به نام **تالاموس** و یک ناحیه شکمی به نام **هیپوتالاموس** تقسیم می‌کند (شکل‌های ۲۴-۱۸ و ۲۵-۱۸).

در نتیجهٔ تقسیم سلولی، تالاموس به تدریج به درون لومن دینسفالون برجسته می‌شود که گاهی بزرگی بیش از حد این برجستگی، باعث اتصال مناطق چپ و راست تالاموس و ایجاد **توده حد واسط** (massa intermedia) یا **اتصال بین تالاموسی** (interthalamic connexus) می‌گردد.

هیپوتالاموس قسمت تحتانی صفحه بالی را تشکیل می‌دهد و به تعدادی ناحیه هسته‌ای تنظیم کننده فعالیت احشایی مثل خواب، هضم غذا، دمای بدن و رفتار هیجانی تمایز می‌یابند. یکی از این گروه‌ها، **جسم پستانی** (mamillary body) است که برآمدگی مشخصی را در سطح شکمی هیپوتالاموس در طرفین خط وسط ایجاد می‌کند (شکل‌های ۲۴A-۱۸ و ۲۵A-۱۸).

هیپوفیز یا غده رهبر

هیپوفیز (hypophisys) یا غده رهبر (pituitary gland) از دو بخش کاملاً مختلف منشأ می‌گیرد: (۱) یک بیرون‌زدگی اکتودرمی از حفره دهان ابتدایی یا **استومودئوم** (stomodeum) که دقیقاً در جلوی غشای دهانی - حلقی قرار

Scanned by CamScanner

@medicaluniversity

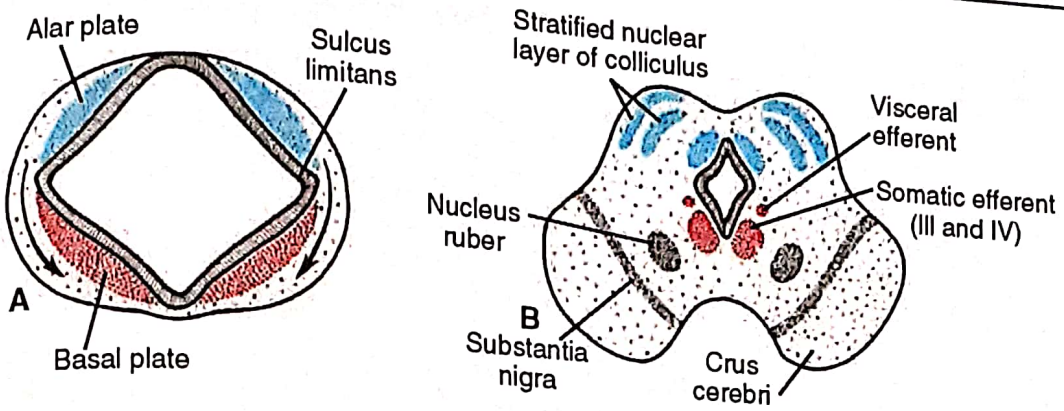

شکل ۲۳-۱۸. A و B. موقعیت و تمایز صفحات قاعده‌ای و بالی در مزنسفالون در مراحل مختلف تکوین. پیکان‌ها در **[A]** مسیر طی شده توسط سلول‌های صفحه بالی برای تشکیل هسته قرمز (nucleus ruber) و ماده سیاه (substantia nigra) را نشان می‌دهند. به هسته‌های حرکتی مختلف در صفحه قاعده‌ای توجه کنید.

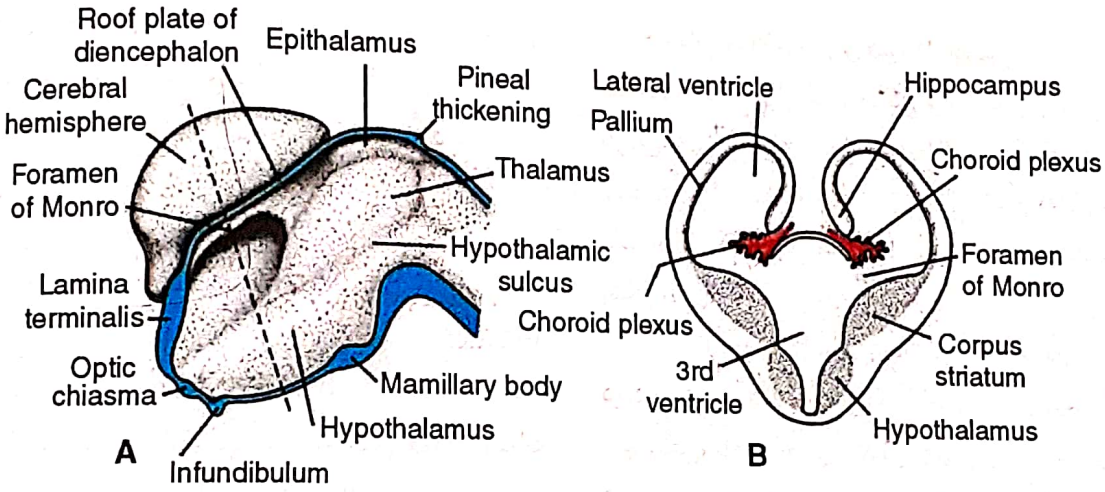

شکل ۲۴-۱۸.A. سطح داخلی نیمه راست پروزنسفالون در رویان ۷ هفته‌ای. **B.** مقطع عرضی پروزنسفالون در سطح خط چین‌های تصویر **[A]**. جسم مخطط به کف بطن طرفی و سوراخ مونرو برجسته می‌شود.

داشته و **بن‌بست راتکه** (Rathke's pouch) نام دارد و (۲) یک امتداد رو به پایین از دینسفالون به نام **اینفاندیبولوم** (infundibulum) (شکل ۲۶-۱۸).

در رویان تقریباً ۳ هفته‌ای، بن‌بست راتکه به صورت یک برآمدگی از حفره دهان ظاهر شده که در ادامه به سمت پایین و اینفاندیبولوم رشد می‌کند. تا انتهای ماده دوم، بن‌بست راتکه ارتباط خود را با حفره دهان از دست داده و سپس در ارتباط نزدیک با اینفاندیبولوم قرار می‌گیرد.

در مراحل بعدی تکوین، تعداد سلول‌های دیواره قدامی بن‌بست راتکه به سرعت افزایش یافته و **لوب قدامی** (anterior lobe) **هیپوفیز** یا **آدنوهیپوفیز** (adenohypophysis) را می‌سازند (شکل ۲۶B-۱۸). یک امتداد کوچکی از این لوب به نام **بخش لوله‌ای** (pars tuberalis) در امتداد ساقه انفاندیبولوم رشد کرده و در نهایت آن را احاطه می‌کند (شکل ۲۶C-۱۸). دیواره خلفی بن‌بست راتکه **بخش حد واسط** (pars intermedia) را می‌سازد. به نظر می‌رسد این بخش در انسان فاقد اهمیت باشد.

اینفاندیبولوم، **ساقه** (stalk) و **بخش عصبی** (pars nervosa) یا **لوب خلفی** (posterior lobe) **هیپوفیز** یا **نوروهیپوفیز** (neurohypophysis) را می‌سازد (شکل

Scanned by CamScanner

@medicaluniversity

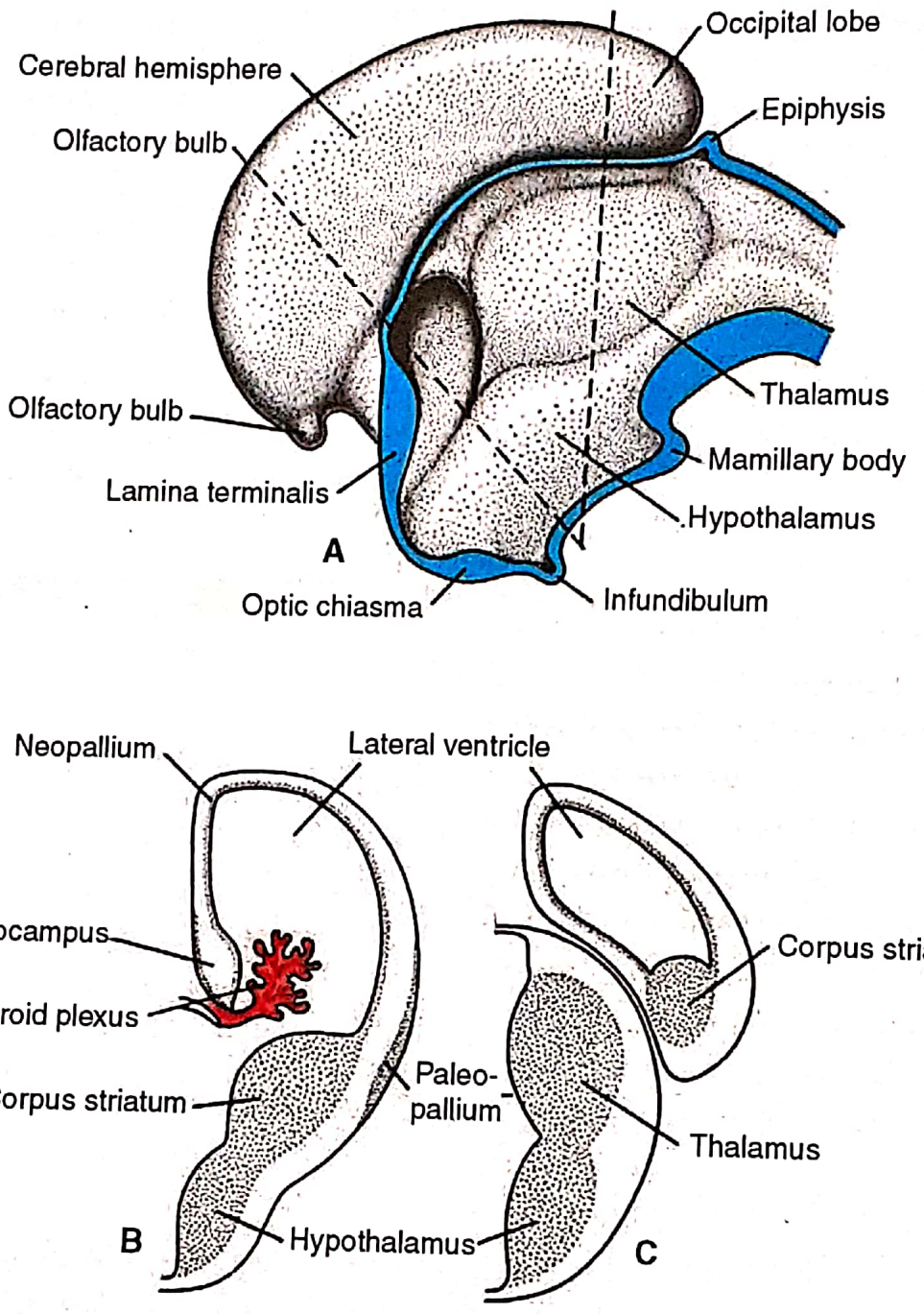

شکل ۲۵-۱۸. A. سطح داخلی نیمه راست تلنسفالون و دینسفالون در رویان ۸ هفته‌ای، **B** و **C.** مقاطع عرضی نیمه راست تلنسفالون و دینسفالون در سطح خط چین‌های تصویر **A**.

۱۸-۲۶C). این بخش از سلول‌های نورگلیال تشکیل شده و حاوی تعدادی از رشته‌های عصبی منشأ گرفته از ناحیه هیپوتالاموس می‌باشد.

تلنسفالون

تلنسفالون سری‌ترین وزیکل مغزی می‌باشد که از دو بیرون‌زدگی طرفی به نام **نیمکرات مغزی** (cerebral hemispheres) و یک بخش میانی به نام **تیغه انتهایی** (lamina terminales) تشکیل شده است (شکل‌های ۵-۱۸، ۲۴-۱۸ و ۲۵-۱۸). حفرات نیمکره‌ها یا همان **بطن‌های طرفی** از طریق **سوراخ بین‌بطنی مونرو** با مجرای (لومن) دینسفالون ارتباط دارند (شکل ۲۴-۱۸).

Scanned by CamScanner

@medicaluniversity

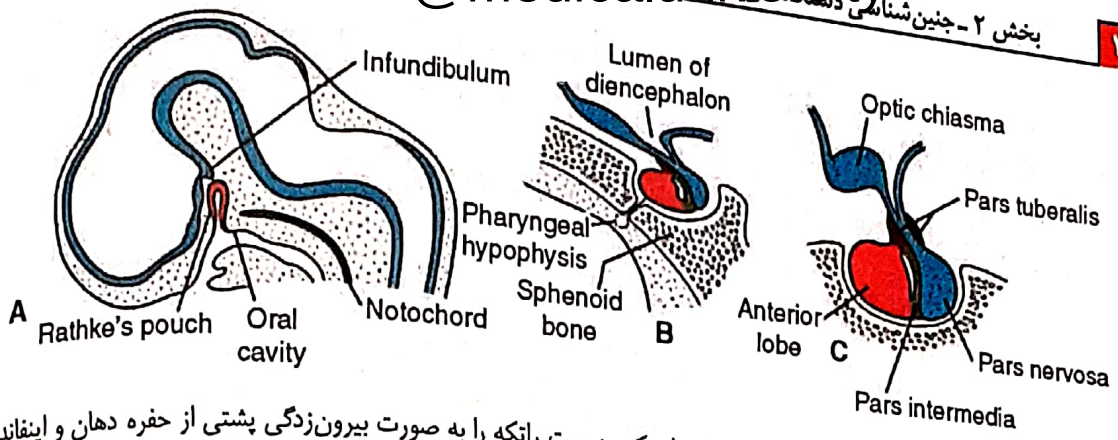

شکل ۲۶–۱۸. A. مقطع ساژیتال از بخش سری رویان ۶ هفته‌ای که بن‌بست راتکه را به صورت بیرون‌زدگی پشتی از حفره دهان و اینفاندیبولوم را به صورت ضخامتی در کف دینسفالون نشان می‌دهد. B و C. مقاطع ساژیتال هیپوفیز در حال تکوین به ترتیب در هفته‌های ۱۱ و ۱۶ تکوین. به تشکیل بخش لوله‌ای احاطه کننده ساقه بخش عصبی دقت کنید.

نکات بالینی

نقایص هیپوفیزی

گاهی اوقات یک بخش کوچک از بن‌بست راتکه در سقف حلق تحت عنوان **هیپوفیز حلقی** (pharyngeal hypophysis) باقی می‌ماند. **کرانیوفارنژیوما** (craniopharyngioma) از بقایای بن‌بست راتکه ایجاد می‌شود. ممکن است این تومور درون زین ترکی یا در امتداد ساقه هیپوفیز اما معمولاً در بالای زین ترکی تشکیل شود و باعث هیدروسفالی و یا اختلالات عملکردی هیپوفیز (مثل دیابت بی‌مزه، اختلال رشد) گردد.

نیمکرات مغزی

نیمکرات مغزی در ابتدای هفته پنجم تکوین به صورت بیرون‌زدگی‌های دوطرفه دیواره طرفی پروزنسفالون ظاهر می‌شوند (شکل ۲۴–۱۸). تا اواسط ماه دوم، بخش قاعده‌ای نیمکره‌ها (همان بخشی که امتداد رو به جلوی تالاموس را می‌سازد) (شکل ۲۴A–۱۸) شروع به رشد کرده و به داخل لومن بطن‌های طرفی و کف سوراخ مونرو برجسته می‌گردند (شکل‌های ۲۴B–۱۸ و ۲۵A,B–۱۸). در مقاطع عرضی، این ناحیه (که رشد سریعی دارد)، نمای مخطط پیدا کرده و از این رو **جسم مخطط** (corpus striatum) نامیده می‌شود (شکل ۲۵B–۱۸).

در محل اتصال دیواره نیمکره‌ها به سقف دینسفالون، نوروبلاست‌ها در دیواره‌ها تکوین نمی‌یابند و دیواره‌ها بسیار نازک باقی می‌ماند (شکل ۲۴B–۱۸). در اینجا دیواره نیمکره‌ها از یک لایه منفرد از سلول اپاندیمال پوشیده شده توسط مزانشیم عروقی تشکیل می‌گردد. دیواره و مزانشیم عروقی با یکدیگر **شبکه کوروئیدی** را می‌سازند. در نتیجه رشد نامتناسب بخش‌های مختلف در نیمکره، شبکه کوروئیدی که قاعدتاً می‌بایست فقط سقف نیمکره را می‌ساخت، از طریق **شکاف کوروئیدی** (choroidal fissure) به درون بطن‌های طرفی برآمده می‌شود (شکل‌های ۲۵–۱۸ و ۲۷–۱۸). بلافاصله بالای شکاف کوروئیدی، دیواره بطن‌ها ضخیم شده و **هیپوکامپ** (hippocompus) را می‌سازند (شکل‌های ۲۴B–۱۸ و ۲۵B–۱۸). این ساختار که عملکرد اولیه آن بویایی (olfaction) است به درون بطن‌های طرفی برآمده می‌شود.

نیمکره‌ها با گسترش بیشتر، نمای طرفی دینسفالون، مزنسفالون و بخش سری متنسفالون را می‌پوشانند (شکل‌های ۲۷–۱۸ و ۲۸–۱۸). جسم مخطط (شکل ۲۴B–۱۸) که بخشی از دیواره نیمکره‌ها است نیز به سمت عقب گسترش یافته و به دو بخش تقسیم می‌گردد: (۱) یک بخش پشتی ـ داخلی به نام **هسته دم‌دار** (caudate nucleus) و (۲) یک بخش شکمی ـ طرفی به نام **هسته عدسی شکل** (lentiform nucleus) (شکل ۲۷B–۱۸). این تقسیم به واسطهٔ آکسون‌هایی که از قشر نیمکره‌ها خارج یا به آنها وارد شده و از توده هسته‌های جسم مخطط می‌گذرند، انجام می‌گیرد. **کپسول داخلی** (internal capsule) اصطلاحی است که به این رشته‌ها (آکسون‌ها) اطلاق می‌گردد (شکل ۲۷B–۱۸). در این زمان، در اثر اتصال و ادغام دیواره داخلی نیمکره‌ها با دیواره طرفی دینسفالون، هسته

Scanned by CamScanner

@medicaluniversity

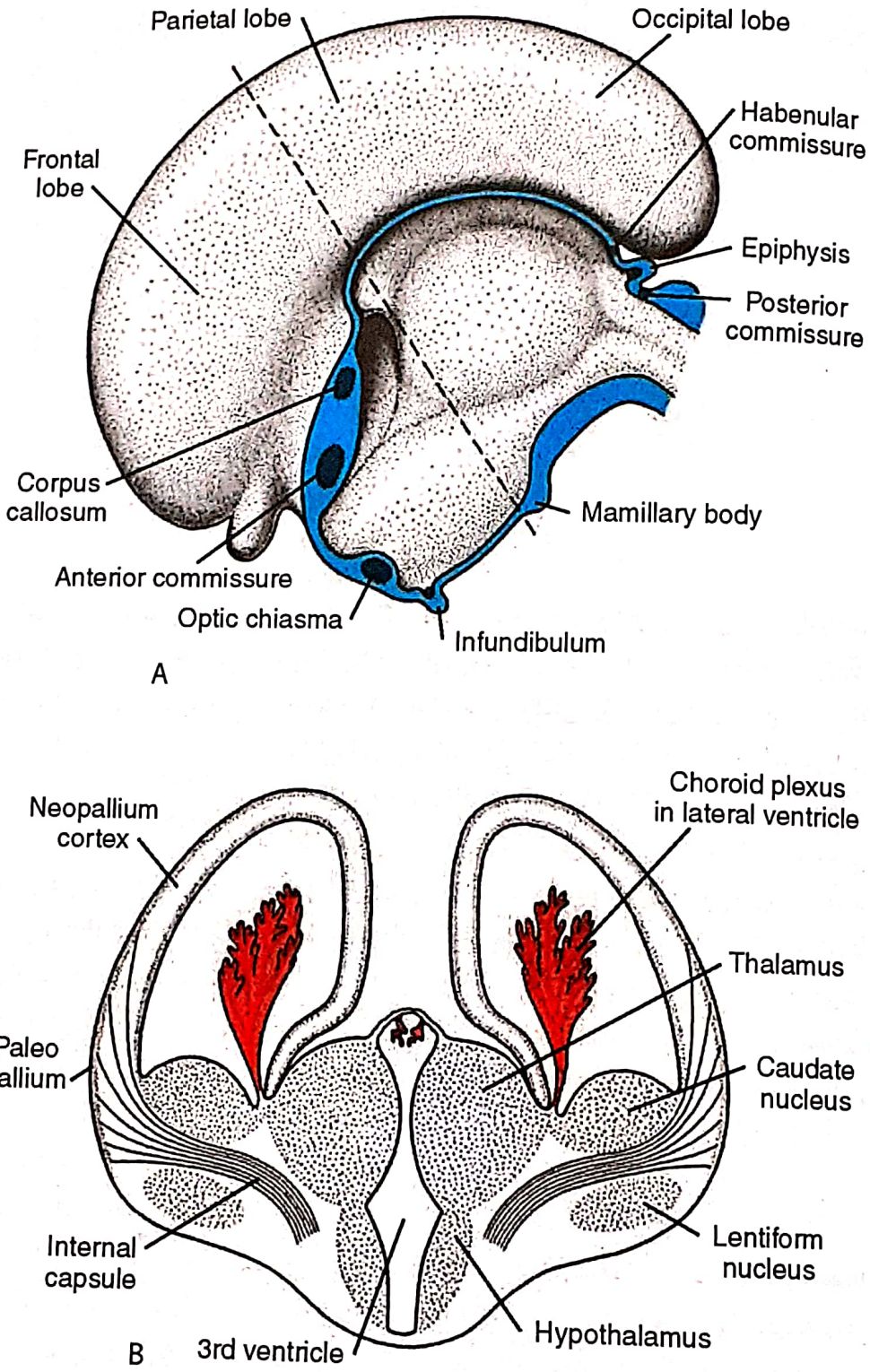

شکل ۲۷-۱۸.A. سطح داخلی نیمه راست تلنسفالون و دینسفالون در رویان ۱۰ هفته‌ای. **B.** مقطع عرضی نیمکره‌ها و دینسفالون در سطح خط چین‌های تصویر A.

دم‌دار و تالاموس در تماس نزدیک با هم قرار می‌گیرند (شکل ۱۸-۲۷B).

رشد پیوستهٔ نیمکره‌های مغزی در جهت‌های قدامی، پشتی و تحتانی به ترتیب باعث ایجاد سه لوب پیشانی (فرونتال)، گیجگاهی (تمپورال) و پس‌سری (اکسیپیتال) می‌شود. کاهش سرعت رشد منطقهٔ قرار گرفته بر روی جسم مخطط، باعث ایجاد یک فرورفتگی در بین لوب‌های فرونتال و تمپورال می‌گردد که **اینسولا** (insula) نام دارد (شکل ۲۸A-۱۸). در آینده این ناحیه به وسیلهٔ رشد بیش از حد لوب‌های مجاور پوشیده می‌شود و در هنگام تولد کاملاً پوشیده شده است. رشد

Scanned by CamScanner

@medicaluniversity

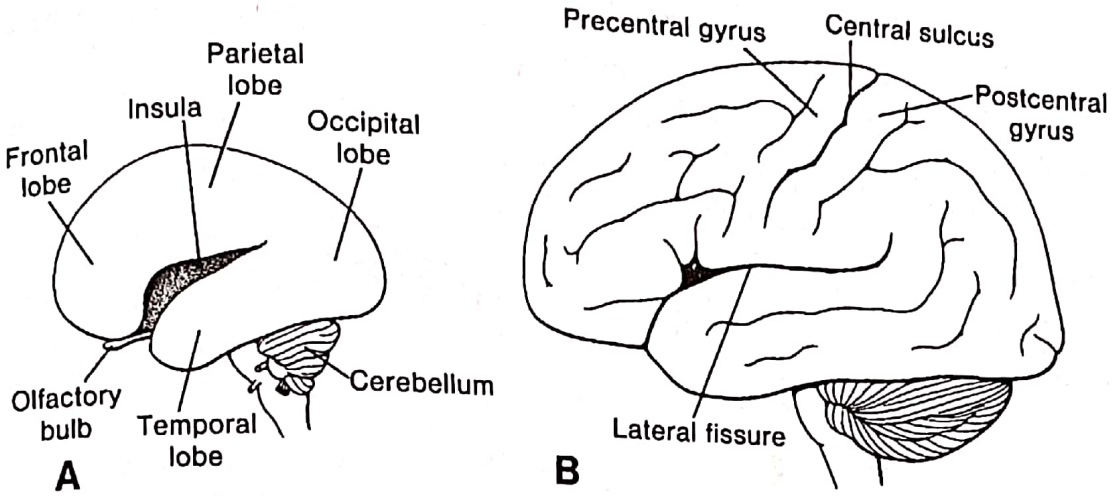

شکل ۲۸-۱۸. تکوین شکنج‌ها و شیارها در سطح خارجی نیمکره‌های مخ. **A.** ماه هفتم. **B.** ماه نهم.

بسیار سریع نیمکره‌های مغز در مراحل آخر زندگی جنینی، باعث ایجاد برآمدگی‌ها یا **شکنج‌های** (gyri) زیادی در سطح مغز می‌گردد. البته این شکنج‌ها توسط شکاف‌ها یا شیارهایی (sulci) از هم جدا می‌شوند (شکل ۲۸B-۱۸).

تکوین قشر مغز

قشر مغز از پالیوم (pallium) تکوین می‌یابد (شکل ۲۴B-۱۸) که دو ناحیه دارد: (۱) **پالئوپالیوم** (paleopallium) یا **آرکی‌پالیوم** (archipallium) که بلافاصله در طرفین جسم مخطط قرار دارد (شکل ۲۵B-۱۸) و (۲) **نئوپالیوم** (neopallium) که در بین هیپوکامپ و پالئوپالیوم است (شکل‌های ۲۵B-۱۸ و ۲۷B-۱۸).

در نئوپالیوم، موجی از نوروبلاست‌ها به ناحیه زیر نرم شامه مهاجرت کرده و سپس به نورون‌های کاملاً بالغ تمایز می‌یابند. موج بعدی نوروبلاست‌ها از بین لایه‌های قبلی مهاجرت می‌کنند تا به زیر نرم شامه برسند. بنابراین دسته اولیه نوروبلاست‌ها در عمق قشر مغز و دسته‌ای که بعداً تشکیل شده‌اند در موقعیت سطحی‌تری قرار می‌گیرند.

به دلیل تمایز سلول‌ها در لایه‌های مختلف، در هنگام تولد قشر مغز نمایی مطبق پیدا می‌کند. قشر حرکتی تعداد زیادی **سلول هرمی** (pyramidal cell) و قشر حسی دارای **سلول‌های دانه‌دار** (granular cells) است.

تمایز دستگاه بویایی وابسته به برهم‌کنش‌های اپی‌تلیالی ـ مزانشیمی است. این برهم‌کنش‌ها در بین سلول‌های ستیغ عصبی و اکتودرم برجستگی فرونتونازال (پیشانی ـ بینی)، باعث ایجاد **پلاکودهای بویایی** (olfactory placodes) می‌شوند (فصل ۱۷ را ببینید). برهم‌کنش بین سلول‌های ستیغ عصبی با سلول‌های کف تلنسفالون منجر به ایجاد **پیازهای بویایی** (olfactory bulbs) می‌گردد (شکل ۲۹-۱۸). سلول‌های پلاکودهای بینی به نورون‌های حسی اولیه بافت پوششی (اپی‌تلیال) بینی تمایز می‌یابند. آکسون این نورون‌های رشدکرده و با نورون‌های ثانویه پیاز بویایی در حال تکوین تماس پیدا می‌کنند (شکل ۲۹-۱۸). این تماس‌ها تا هفته هفتم به خوبی برقرار می‌شوند. با ادامه رشد مغز، پیازها و مسیرهای بویایی نورون‌های ثانویه طویل‌تر شده و همراه با هم عصب بویایی (olfactory nerve) را می‌سازند (شکل ۳۰-۱۸).

رابط‌ها

در بالغین تعدادی از دستجات رشته‌های عصبی به نام **رابط‌ها** (commissures) وجود دارند که از خط وسط گذشته و دو نیمکره چپ و راست را به هم متصل می‌کنند. **تیغه انتهایی** (lamina terminalis) محل عبور مهم‌ترین دستجات ایجاد کننده رابط‌ها است (شکل‌های ۲۴A-۱۸ و ۲۵A-۱۸). اولین دستجات متقاطعی که ظاهر می‌شوند، **رابط قدامی** (anterior commissure) است. رابط قدامی متشکل از رشته‌های متصل کننده پیاز بویایی و نواحی مربوط به آن را از یک نیمکره به نیمکره مقابل مغز است (شکل‌های ۲۷A-۱۸ و ۳۰-۱۸).

دومین رابطی که ظاهر می‌شود، **رابط هیپوکامپ**

Scanned by CamScanner

@medicaluniversity

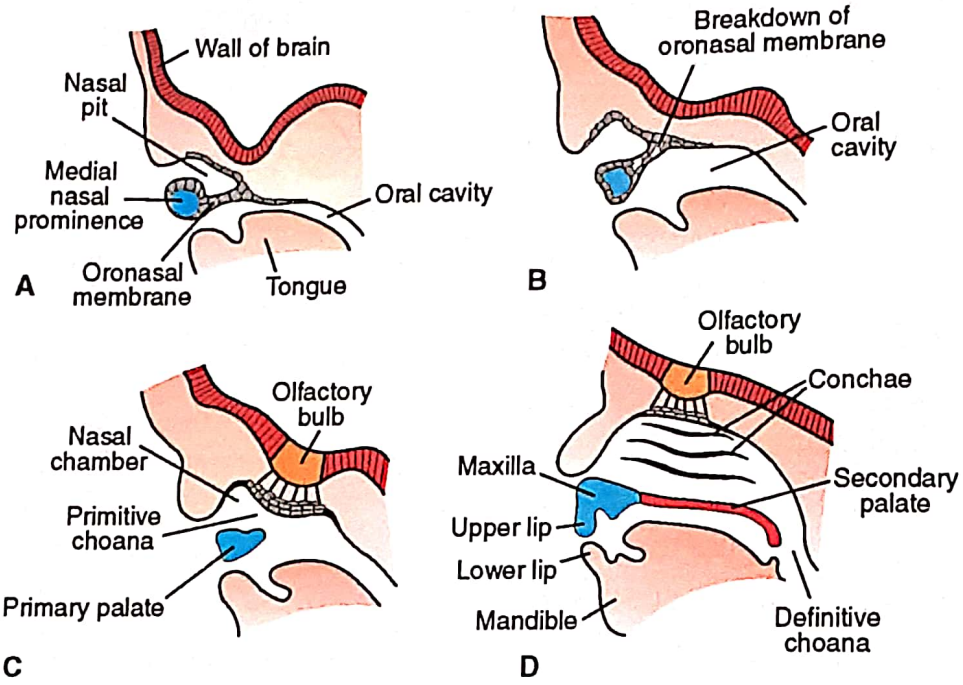

شکل ۲۹-۱۸. A. مقطع ساژیتال از گودی بینی و لبه پایینی برجستگی بینی داخلی یک رویان ۶ هفته‌ای. حفره بینی ابتدایی توسط غشای دهانی ـ بینی از حفره دهان جدا شده است. **B.** مقطع مشابه A در انتهای هفته ششم که از بین رفتن غشای دهانی ـ بینی را نشان می‌دهد. **C.** در هفته هفتم، نورون‌های اپی‌تلیوم بینی زوایدی تشکیل می‌دهند که با کف تلنسفالون، در ناحیه پیازهای بویایی در حال تکوین تماس برقرار می‌کنند. **D.** در هفته نهم ساختارهای دهانی ـ بینی نهایی تشکیل شده‌اند، نورون‌ها در اپی‌تلیوم بینی به خوبی تمایز یافته‌اند و نورون‌های ثانویه از پیازهای بویایی شروع به طویل‌شدن به سمت مغز کرده‌اند. بدین ترتیب پیازهای بویایی و مسیرهای نورون‌های ثانویه با یکدیگر عصب بویایی را تشکیل می‌دهند (شکل ۳۰-۱۸).

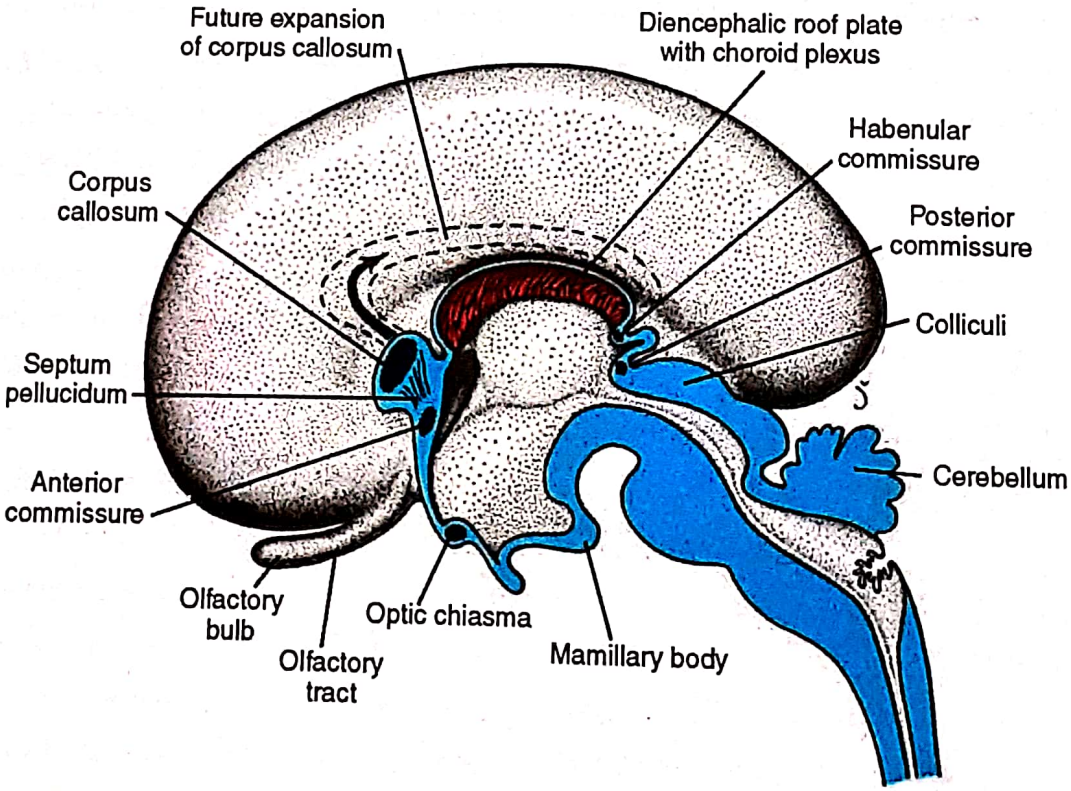

شکل ۳۰-۱۸. سطح داخلی نیمه راست مغز در یک جنین ۴ ماهه که رابطه‌های مختلف را نشان می‌دهد. خط چین‌ها: محل آینده جسم پینه‌ای. رابط هیپوکامپ نشان داده نشده است.

Scanned by CamScanner

@medicaluniversity

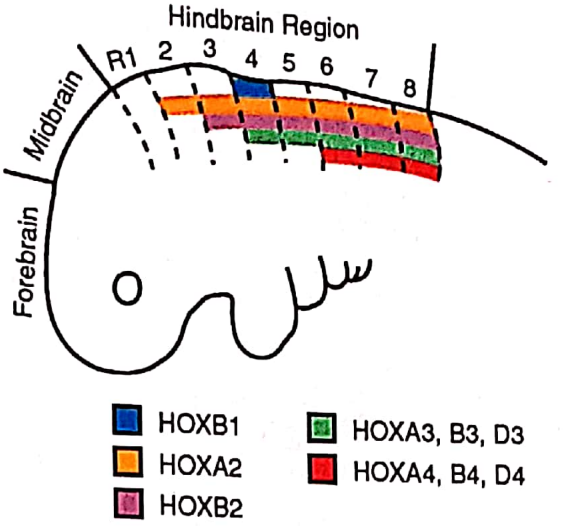

شکل ۳۱-۱۸. الگوهای بیان ژن *HOX* در مغز خلفی. ژن‌های *HOX* در الگوهای دارای همپوشانی منتهی شونده در محدوده‌های رومبومر خاصی بیان می‌شوند. ژن‌های انتهای ′۳ یک خوشه، قدامی‌ترین محدوده را داشته و ژن‌های پارالوگ دارای بخش‌های بیان یکسانی هستند. این ژن‌ها در امتداد محور قدامی ـ خلفی مغز خلفی نوعی «ارزش موقعیتی (positional value)» ایجاد کرده و هویت رومبومرها و اختصاصی شدن مشتقات آنها را تعیین می‌کنند.

(hippocampal commissure) یا **رابط فورنیکس** (fornix commissure) است. رشته‌های این رابط از هیپوکامپ شروع شده و به سمت تیغه انتهایی در نزدیکی صفحه سقفی دینسفالون همگرا می‌شوند. از این محل رشته‌های عصبی امتداد یافته و یک دستگاه قوسی بلافاصله در سمت خارج شکاف کوروئید تشکیل داده و تا جسم پستانی و هیپوتالاموس می‌روند.

جسم پینه‌ای (corpus callosum) یکی از رابط‌های مهم بین دو نیمکره است که در هفته دهم تکوین ظاهر شده و نواحی غیر بویایی نیمکرات چپ و راست قشر مغز را به هم وصل می‌کند. در ابتدا این رابط یک دستهٔ کوچک در تیغه انتهایی می‌سازد (شکل ۲۷A-۱۸). در اثر ادامه گسترش نئوپالیوم این رابط در ابتدا به سمت جلو و سپس عقب امتداد یافته و بر روی سقف نازک دینسفالون قوس می‌زند (شکل ۳۰-۱۸).

علاوه بر سه رابط ذکر شده در بالا که در تیغه انتهایی تشکیل می‌گردند، سه رابطه دیگر نیز ایجاد می‌شود. دو تا از این رابط‌ها، **رابط خلفی** (posterior commissure) و **رابط هابنولار** (habenular commissure) هستند که به ترتیب بلافاصله در زیر و بالای ساقه غده پینه‌آل (صنوبری) قرار گرفته‌اند. سومین رابط، **تقاطع بینایی** (optic chiasma) است که در دیواره فوقانی (rostral wall) دینسفالون قرار گرفته و حاوی رشته‌هایی از نیمه‌های داخلی شبکیه‌های هر دو چشم است (شکل ۳۰-۱۸).

مایع مغزی ـ نخاعی

مایع مغزی ـ نخاعی (cerebrospinal fluid: CSF) از شبکه‌های کورویید موجود در بطن‌های مغز ترشح می‌شود. این شبکه‌ها لایه اپاندیمال تغییر یافته هستند و تقریباً در هر روز ۵۰۰-۴۰۰ میلی‌لیتر CSF تولید می‌کنند. این مایع در بطن‌های مغزها گردش پیدا کرده و بطن‌های طرفی را ترک می‌کنند. به طوری که CSF از طریق سوراخ‌های بین بطنی وارد بطن سوم و سپس از طریق قنات مغزی (cerebral aqueduct) وارد بطن چهارم می‌شود (شکل ۳۰-۱۸). مقداری از CSF وارد نخاع می‌شود و مقداری دیگر از طریق سوراخ‌های میانی و طرفی (median and lateral apertures) بطن چهارم، از بطن چهارم خارج شده و وارد فضای زیر عنکبوتیه (subarachnoid space) که CNS را احاطه می‌کند، می‌شود. CSF از طریق گرانولاسیون‌های عنکبوتیه‌ای (arachnoid granulations) [به خصوص آنهایی که به درون سینوس ساژیتال فوقانی برجسته شده‌اند] از فضای زیر عنکبوتیه جذب دستگاه وریدی می‌شود. CSF مغز را **شناور** می‌سازد و مثل یک بالشتک برای آن عمل می‌کند؛ همچنین CSF مغز را سبک‌تر کرده و مانع وارد آمدن فشار بر روی اعصاب مغزی داخل جمجمه می‌شود.

■ تنظیم مولکولی تکوین مغز

سازمان‌دهی قدامی ـ خلفی (سری ـ دمی) دستگاه عصبی مرکزی (CNS)، از ابتدای تکوین در طی مراحل گاسترولاسیون و القای عصبی آغاز می‌گردد (فصول ۵ و ۶ را ببینید). پس از تشکیل صفحه عصبی، پیام‌های تبدیل مغز به سه بخش مغز قدامی، مغز میانی و مغز خلفی در نتیجه بیان ژن‌های **هومئوباکس** در نوتوکورد، صفحه پره‌کوردی و صفحه عصبی صورت می‌گیرد. مغز خلفی ۸ قطعه به نام **رومبومر** (rhombomer) دارد که دارای الگوهای متنوع بیان ژن‌های کلاس *Antennapedia* از ژن‌های هومئوباکس (ژن‌های *HOX*) است (فصل ۶ را ببینید). الگوی بیان ژن‌ها تا حدی با هم

Scanned by CamScanner

@medicaluniversity

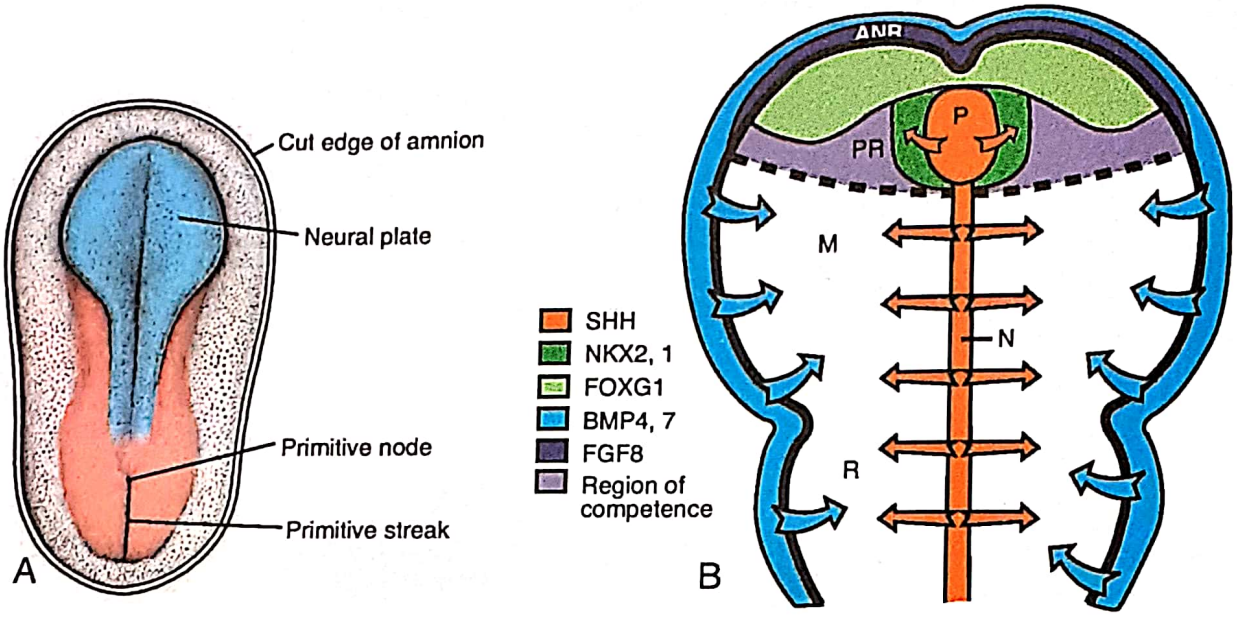

شکل ۳۲-۱۸.A. نمای دورسال (پشتی) مرحله پیش‌سومیتی نهایی در رویان تقریباً ۱۸ روزه که تکوین صفحه عصبی در ناحیه سری (ناحیه آبی‌رنگ) را نشان می‌دهد. **B.** دیاگرام ناحیه صفحه عصبی سری نشان داده شده در A (ناحیه آبی‌رنگ). در این تصویر مرکز سازمان‌دهی که تحت عنوان ستیغ قدامی عصبی (ANR) شناخته می‌شود، نشان داده شده است. این ناحیه در قدامی‌ترین بخش صفحه عصبی قرار دارد و FGF8 ترشح می‌کند که این عامل هم باعث القای بیان *FOXG1* در اکتودرم عصبی مجاور می‌شود. FOXG1 تکوین تلنسفالون (نیمکره‌های مغزی) و اختصاصی شدن منطقه‌ای در پروزنسفالون (PR) را تنظیم می‌کند. SHH که توسط صفحه پره‌کوردی (P) و نوتوکورد (N) ترشح می‌شود، مغز را شکمی (ونترالیزه) کرده و باعث بیان *NKX2.1* که تکوین هیپوتالاموس را تنظیم می‌کند، می‌شود. پروتئین‌های شکل دهنده استخوان ۴ و ۷ (BMP4 و BMP7) که توسط اکتودرم غیر عصبی مجاور ترشح می‌شوند، الگوی پشتی مغز را کنترل می‌کنند. M: مزنسفالون، R: رومبنسفالون.

همپوشانی دارد (تو در تو هستند) و ژن‌های بسیار نزدیک به انتهای ′۳ یک خوشه، محدوده‌های قدامی‌تری دارند. همچنین ژن‌های پارالوگ نواحی بیان یکسانی دارند (شکل ۳۱-۱۸). ژن‌های انتهای ′۳ نیز زودتر از ژن‌های انتهای ′۵ بیان می‌شوند و رابطه زمانی (temporal relation) در الگوی بیان ژن ایجاد می‌گردد. سپس این ژن‌ها در طول محور قدامی ـ خلفی مغز خلفی نوعی ارزش موقعیتی (positional value) ایجاد می‌کنند. همچنین آنها ویژگی‌های مخصوص هر رومبومر را ایجاد کرده و سرنوشت مشتقات هر یک از رومبومرها را تعیین می‌کنند. اینکه چگونه این تنظیمات اتفاق می‌افتد چندان روشن نیست، ولی بااین حال **رتینوئیدها** (retinoids) [**اسید رتینوئیک** (retinoic acid)] نقش حیاتی در تنظیم بیان ژن‌های *HOX* بازی می‌کند. برای مثال غلظت بالای اسید رتینوئیک باعث بیان ژن‌های *HOX* در مناطق قدامی‌تر می‌گردد و همچنین منجر به تمایز رومبومرهای سری‌تر به انواع رومبومرهای دمی می‌شود. کمبود اسید رتینوئیک باعث ایجاد مغز خلفی کوچک می‌شود. البته میزان پاسخ ژن‌های *HOX* به اسید رتینوئیک متفاوت است، به طوری که حساسیت ژن‌های انتهای ′۳ نسبت به اسید رتینوئیک، زیادتر از ژن‌های انتهای ′۵ است.

اختصاصی‌شدن نواحی مغز قدامی و مغز میانی نیز به وسیله ژن‌های حاوی بخش هومئو (homeodomain) تنظیم می‌گردد. احتمالاً این ژن‌ها جزء کلاس *Antannapedia* که قدامی‌ترین محدوده بیان آنها در رومبومر ۳ است، نیستند. بنابراین ژن‌های جدید نقش تعیین الگودهی این نواحی از مغز را که از لحاظ تکاملی (evolutionarily) **سر جدید** (new head) را می‌سازند، عهده‌دار می‌شوند. در مرحله صفحه عصبی، ژن *LIM1* در صفحه پره‌کوردی و ژن *OTX2* در صفحه عصبی بیان می‌گردد که هر دو برای طراحی مغز قدامی و مغز میانی دارای اهمیت فراوانی هستند. ژن *LIM1* از بیان

Scanned by CamScanner

@medicaluniversity

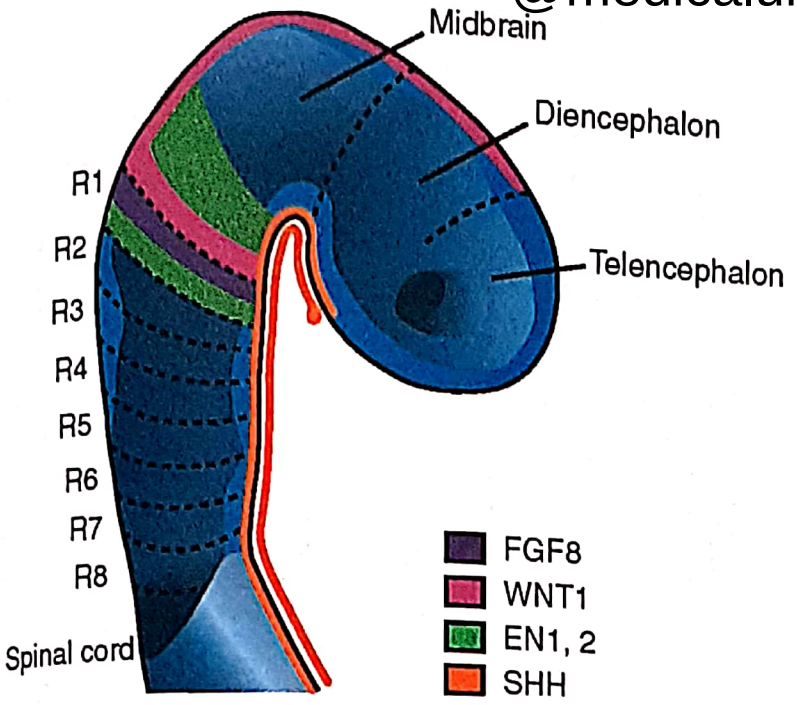

شکل ۳۳-۱۸. مرکز سازمان‌دهی در تنگه (ایسموس) رومبنسفالیک در محدوده بین مغز میانی (M) و مغز خلفی (H). این ناحیه FGF8 را در یک حلقه محیطی ترشح می‌کند. FGF8 باعث القای بیان *ENGRAILED1* و *ENGRAILED2* (*EN1* و *EN2*) به صورت شیب غلظتی از این ناحیه به سمت قدام و خلف می‌گردد. *EN1* تکوین بخش پشتی مغز میانی را تنظیم می‌کند و هر دو ژن در تشکیل مخچه شرکت دارند. *WNT1* ژن دیگری است که توسط FGF8 القا می‌شود و به تکوین مخچه کمک می‌کند.

OTX2 حمایت می‌کند (این ژن‌ها همچنین در اولین مراحل گاستروﻻسیون هم بیان می‌شوند و در اختصاصی شدن کل ناحیه سری اپی‌بلاست نقش دارند). هنگامی که چین‌های عصبی و قوس‌های حلقی پدیدار می‌شوند، ژن‌های **هومئوباکس** اضافی که شامل *OTX1*، *EMX1* و *EMX2* هستند، با یک الگوی خاص و همپوشانی (تو در تو) در نواحی مغز قدامی و مغز میانی بیان شده و ویژگی‌های خاص این نواحی را مشخص می‌کنند. بعد از اینکه این محدوده‌ها مشخص شدند، دو مرکز سازمان‌دهنده (ogranizing center) دیگر ظاهر می‌گردد: **ستیغ عصبی قدامی** (anterior neural ridge: ANR) در محل اتصال کنار سری صفحه عصبی و اکتودرم غیرعصبی (شکل ۳۲-۱۸) و **تنگه** (isthmus) (شکل ۳۳-۱۸) در بین مغز خلفی و مغز میانی. در هر دو ناحیه، **عامل رشد فیبروبلاست ۸ (FGF8)** یک مولکول پیام‌رسان کلیدی است که بیان ژن‌های بعدی تنظیم کننده تمایز را القاء می‌کند. در ANR در مرحله ۴ سومیتی، FGF8 بیان ***FOXG1*** را که یک عامل رونویسی است، القاء می‌کند (شکل ۳۲-۱۸). سپس *FOXG1*، تکوین تلنسفالون (نیمکرات مغزی) و اختصاصی شدن منطقه‌ای درون مغز قدامی (تلنسفالون قاعده‌ای و شبکیه) را تنظیم می‌کند. در تنگه در محل اتصال محدوده‌های مغزی میانی و مغز خلفی، FGF8 در حلقه‌ای پیرامون این ناحیه بیان می‌شود (شکل ۳۳-۱۸). FGF8 باعث بیان ژن‌های ***ENGRAILED 1,2*** (*EN1* و *EN2*) می‌شود. این دو ژن که حاوی ناحیه هومئوباکس هستند، به شکل شیب شعاعی از تنگه به سمت جلو و عقب بیان می‌شوند. *EN1* تکوین نواحی بیان خود را که شامل قسمت پشتی مغز میانی (تکتوم) و قسمت قدامی مغز خلفی (مخچه) است، تنظیم می‌کنند. در حالیکه EN2 فقط در تکوین مخچه نقش دارد. همچنین FGF8 باعث بیان *WNT1* در نوار محیطی در قدام ناحیه بیان *FGF8* می‌شود (شکل ۳۳-۱۸). *WNT1* برای تنظیم تکوین این ناحیه (شامل مخچه) با *EN1* و *EN2* برهم‌کنش دارد. در واقع هنگامی که *WNT1* در مرحله صفحه عصبی در این ناحیه بیان می‌گردد، در تمایز اولیه منطقه مغز میانی نقش دارد. *FGF8* همچنین در این زمان زودتر در مزودرم زیر محل اتصال مغز میانی و مغز خلفی بیان می‌شود و بنابراین احتمالاً بیان *WNT1* و سازمان‌دهی اولیه این ناحیه را تنظیم می‌کند. محل تنگی ایجاد شده برای تنگه (ایسموس) کمی عقب‌تر از محل اتصال مغز میانی و مغز خلفی حقیقی که در محدوده دمی بیان *OTX2* قرار دارد، است.

Scanned by CamScanner

@medicaluniversity

نکات بالینی

نقایص جمجمه‌ای

هولوپروزنسفالی (holoprosencephaly: HPE) به طیفی از ناهنجاری‌ها گفته می‌شود که در آن نبود ساختارهای خط وسط منجر به ناهنجاری‌های مغز و صورت می‌شود. در موارد شدید، بطن‌های طرفی به شکل یک **وزیکل تلنسفالی** (telencephalic vesicle) یا HPE بدون لوب (alobar HPE) در می‌آیند، دو چشم به هم جوش خورده و فقط یک حفره بینی (به همراه سایر نقایص خط وسط صورت) ایجاد می‌گردد (شکل ۳۴-۱۸). در مواردی که شدت کمتری وجود دارد، پروزنسفالون تا اندازه‌ای به دو نیمکره مغزی تقسیم می‌شود، اما تکوین ساختارهای خط وسط ناقص است. نبود و یا هیپوپلازی پیازهای بویایی، مسیرهای بویایی و جسم پینه‌ای شایع است. در موارد بسیار خفیف، گاهی اوقات تنها نشانه HPE وجود دندان پیشین مرکزی منفرد است. شیوع HPE، یک مورد در هر ۱۵۰۰۰ تولد زنده است اما در هر ۲۵۰ بارداری یکی از آنها به علت HPE به سقط زودرس می‌انجامد. اگر ژن **SHH** (ژن ایجاد کننده ساختارهای خط وسط CNS در ناحیه شکمی) دچار جهش شوند، انواع هولوپروزانسفالی ایجاد می‌شود. نقص **بیوسنتز کلسترول** نیز می‌تواند باعث ایجاد بیماری با نام **سندرم اسمیت ـ لملی ـ اوپیتز** (Smith-Lemli-Opitz syndrome) می‌گردد. کودکان مبتلا به این ناهنجاری دارای جمجمه، صورت و اندام‌های ناقص هستند و ۵ درصد بیماران HPE دارند. سندرم اسمیت ـ لملی ـ اوپیتز یک بیماری اتوزومال مغلوب به علت ناهنجاری‌ها در ۷ ـ دهیدروکلسترول ردوکتاز (7-dehydrocholesterol reductase) است. این آنزیم، ۷ ـ دهیدروکلسترول را به کلسترول متابولیزه می‌کند. بسیاری از نقایص موجود در این سندرم (مثل نقص اندام‌ها و مغز) ناشی از پیام‌رسانی غیرطبیعی SHH است. وجود کلسترول برای عملکرد این ژن ضروری است. از علل ژنتیکی دیگر می‌توان به جهش در عوامل رونویسی SINE OCCULIS HOMEOBOX3 [SIX3]، TG-INTERACTING FACTOR (TGIF) و [ZIC2] ZINC FINGER PROTEIN اشاره کرد.

شیزنسفالی (schizencephaly) اختلالی نادر است که باعث ایجاد شکاف‌های بزرگی در نیمکره‌های مغز و گاهی باعث از بین رفتن بافت مغز می‌شود. در برخی مبتلایان



شکل ۳۴-۱۸. نوزاد مبتلا به هولوپروزنسفالی (HPE). توجه کنید که فقدان بافت خط وسط، باعث ایجاد شکاف میانی لب و فقدان بافت بینی و چشم‌های بسیار نزدیک به هم (هیپوتلوریسم) شده است. در مغز، فقدان بافت‌های خط وسط سبب می‌شود تا بطن‌های طرفی به یک حفره تبدیل شوند. جهش در ژن *SHH* در مرحله صفحه عصبی که ساختارهای دستگاه عصبی مرکزی را در خط وسط اختصاصی می‌کند، یکی از علل این طیف از اختلالات است.

جهش در ژن‌های هومئوباکس *EMX2* دیده شده است.

مننگوسل (memingocele)، **مننگوانسفالوسل** (meningoencephalocele) و **مننگوهیدروانسفالوسل** (meningohydroencephalocele) به علت نقص در استخوانی شدن استخوان‌های جمجمه ایجاد می‌شوند. شایع‌ترین استخوان درگیر، بخش صدفی (اسکواموس) استخوان پس‌سری (اکسیپیتال) است که ممکن است بخشی یا همه آن تشکیل نشود. در صورت کوچک بودن سوراخ استخوان پس‌سری، فقط مننژ از آن بیرون می‌زند **(مننگوسل)**. اما اگر سوراخ بزرگ باشد، علاوه بر مننژها، بخشی از مغز **(مننگوانسفالوسل)** و حتی بطن‌ها **(مننگوهیدروانسفالوسل)** نیز به کیسه مننژی بیرون می‌زنند

Scanned by CamScanner

@medicaluniversity

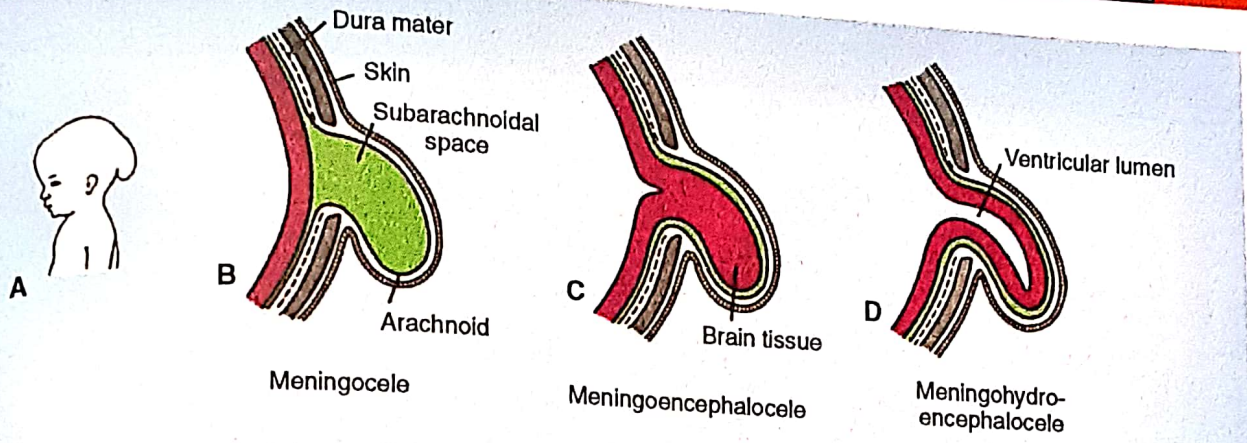

شکل ۳۵-۱۸. A. نمایی از یک کودک با نقص جمجمه در ناحیه پس‌سری (اکسیپیتال) با بیرون‌زدگی منتژها و/یا بافت عصبی. **B-D.** تصاویری که انواع مختلف نقایص جمجمه را نشان می‌دهد که در آنها منتژها (منتگوسل [B]) یا منتژها با بافت عصبی (منتگوانسفالوسل [C] و منتگوهیدرانسفالوسل [D]) از محل نقص استخوانی بیرون زده‌اند. نقایص معمولاً در ناحیه پس‌سری رخ می‌دهند اما ممکن است سایر نواحی جمجمه نظیر ناحیه پیشانی ـ بینی (فرونتونازال) نیز درگیر شوند. در اغلب موارد، منشأ این نقایص در اثر بسته‌شدن غیرطبیعی لوله عصبی است و با مصرف اسید فولیک توسط مادر (روزانه ۴۰۰ میکروگرم) قبل و در حین بارداری می‌توان از این نقایص پیشگیری کرد.

(شکل‌های ۳۵-۱۸ و ۳۶-۱۸). میزان شیوع این نقایص یک مورد در هر ۱۲ هزار تولد است.

اگزنسفالی (exencephaly) با جوش نخوردن بخش سری لوله عصبی مشخص می‌گردد. در نتیجه سقف (vault) جمجمه شکل نگرفته و بافت غیرطبیعی مغز بی‌محافظ می‌ماند. بنابراین بافت مغز دژنره شده و توده‌ای از بافت نکروتیک باقی می‌ماند. این نقص **آنسفالی** (anencephaly) [نبود مغز] نام دارد. البته ساقه مغز در این حالت دست نخورده باقی می‌ماند (شکل ۳۷A-۱۸). در بعضی موار، نقص بسته‌شدن لوله عصبی در جهت دمی تا نخاع گسترش یافته و با نام **کرانیوراکی‌شیزیس** (craniorachischisis) مشخص می‌گردد (شکل ۳۷B-۱۸). در اینجا نیز آنسفالی دیده می‌شود ولی یک درگیری شدید که نخاع را درگیر کرده وجود دارد. به علت نبود رفلکس بلع در جنین مبتلا به آنسفالی، دو ماه آخر حاملگی با **پلی‌هیدرآمنیوس** (polyhydraminos) همراه است. این ناهنجاری به وسیله اولتراسوند قابل تشخیص است، زیرا در آن سقف جمجمه دیده نمی‌شود. آنسفالی ناهنجاری شایعی است که با شیوع یک مورد در هر ۵ هزار تولد دیده می‌شود و در جنس مؤنث شایع‌تر از جنس مذکر است. همانند اسپینا بیفیدا، مصرف روزانه ۴۰۰ میکروگرم اسید فولیک به طور روزانه قبل و حین بارداری می‌تواند از ابتلا



شکل ۳۶-۱۸. جنین مبتلا به منتگوانسفالوسل پس سری (اکسیپیتال) بزرگ. برخی از نوزادان با نقایص کوچک‌تر با عمل جراحی زنده می‌مانند. درجه نقص نورولوژیک آنها به مقدار بافت عصبی غیرطبیعی یا از دست رفته، بستگی دارد.

Scanned by CamScanner

@medicaluniversity



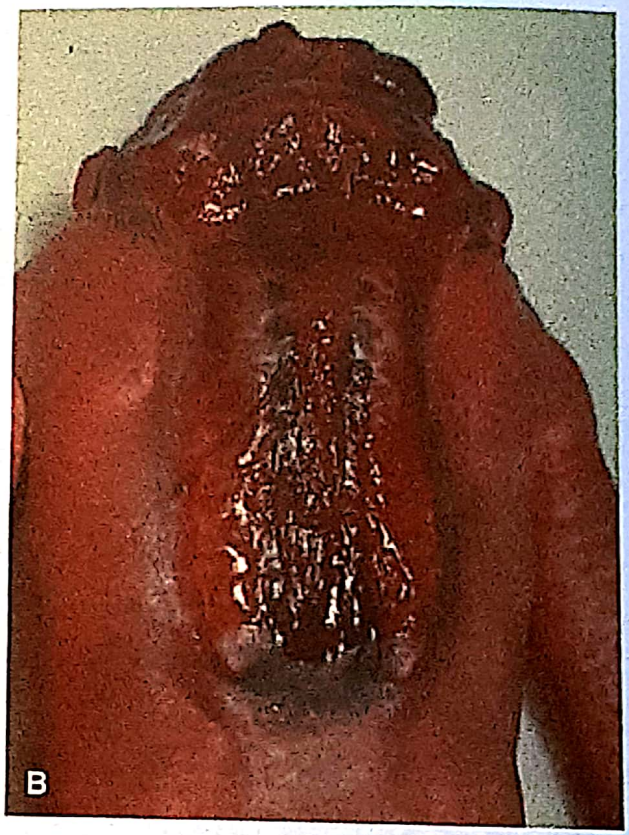

شکل ۳۷-۱۸. A. جنین مبتلا به آنسفالی (فقدان مغز) به علت عدم بسته‌شدن چین‌های عصبی سری. اگر چین‌ها بسته نشوند، بافت عصبی به طور نامناسبی سازمان‌دهی می‌شود و در تماس با مایع با مایع آمنیون قرار می‌گیرد که این امر باعث نکروز و از بین رفتن بافت مغز می‌شود. این نقص همیشه کشنده است و اغلب بارداری‌های دارای چنین نقایصی، سقط می‌شوند. **B.** جنین مبتلا به آنسفالی و کرانیوراکی‌شیزیس. لوله عصبی در ناحیه سری و قسمت فوقانی نخاع بسته نشده و نکروز شدید بافت عصبی رخ داده است. نقایص موجود در شکل‌های **A** و **B** با مصرف اسید فولیک (روزانه ۴۰۰ میکروگرم) توسط مادر قبل و در حین بارداری قابل پیشگیری هستند.



شکل ۳۸-۱۸. کودک مبتلا به هیدروسفالی شدید. از آنجایی که درزهای جمجمه بسته نشده است، فشار ناشی از تجمع مایع مغزی ـ نخاعی، سر را بزرگ و استخوان‌های جمجمه و قشر مغز را نازک کرده است.

به این اختلال جلوگیری کند.

هیدروسفالی (hydrocephalus) با تجمع غیرطبیعی **مایع مغزی ـ نخاعی** (CSF) در درون دستگاه بطنی مشخص می‌شود. انسداد **قنات سیلویوس (استنوزیس قنات)**، علت اکثر موارد هیدروسفالی است. این انسداد مانع عبور CSF از بطن‌های طرفی و بطن سوم به بطن چهارم و از آنجا به فضای تحت عنکبوتیه (محل بازجذب آن) می‌شود. بنابراین مایع مغزی ـ نخاعی در بطن‌های طرفی تجمع یافته و به مغز و استخوان‌های جمجمه فشار وارد می‌کند. به علت اینکه درزهای جمجمه هنوز بسته نشده‌اند، بنابراین با بزرگ‌شدن سر، فضای بین درزها افزایش پیدا می‌کند. در موارد بسیار شدید بافت مغز و استخوان‌ها نازک شده و ممکن است سر خیلی بزرگ شود (شکل ۳۸-۱۸).

حالتی را که کاسه سر کوچک‌تر از حالت عادی است، **میکروسفالی** (microcephaly) می‌گویند (شکل ۳۹-۱۸). از آنجایی که رشد مغز، اندازه جمجمه را تعیین می‌کند، بنابراین در میکروسفالی اشکال اولیه در تکوین مغز است. این ناهنجاری علل مختلفی داشته و می‌تواند وابسته به عوامل ژنتیک (اتوزومال مغلوب) یا مربوط به آسیب‌های قبل از تولد در اثر عواملی مثل عفونت یا در معرض داروها قرار گرفتن و سایر مواد تراتوژن باشد. در بیش از نیمی از

Scanned by CamScanner

@medicaluniversity

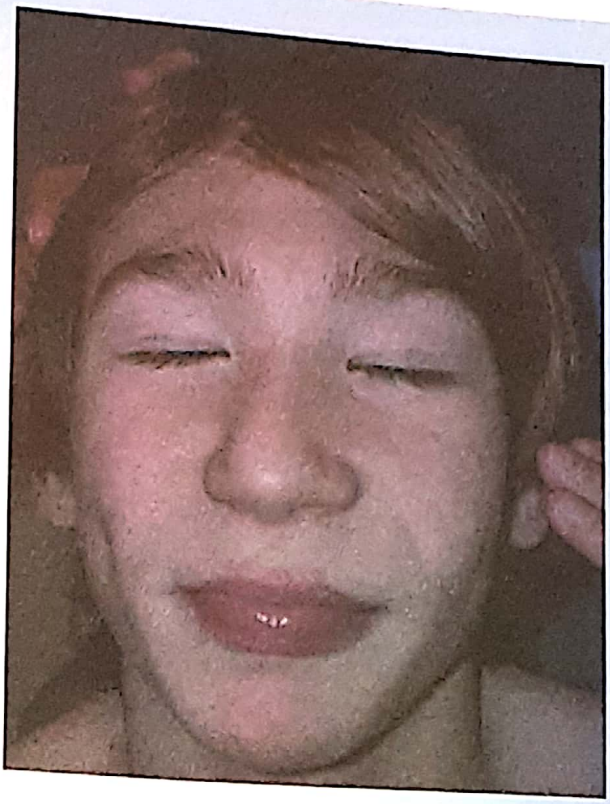

شکل ۳۹-۱۸. کودک مبتلا به میکروسفالی. این اختلال که به علت رشد ضعیف مغز ایجاد شده است، غالباً با ناتوانی ذهنی همراه است.

موارد ناتوانی ذهنی دیده می‌شود.

عفونت جنینی توسط توکسوپلاسموزیس (toxoplasmosis) ممکن است منجر به کلسیفیکاسیون مغزی، ناتوانی ذهنی، هیدروسفالی و میکروسفالی گردد. همچنین در معرض تشعشع قرار گرفتن در مراحل اولیه تکوین می‌تواند باعث میکروسفالی شود. هایپرترمی (افزایش دمای بدن [تب]) در اثر ابتلای مادر به عفونت و یا حمام سونا نیز می‌تواند باعث ایجاد اسپینا بیفیدا و آنسفالی گردد.

واضح است که ناهنجاری‌های ذکر شده شدیدترین انواع ناهنجاری‌ها هستند و ممکن است مانع ادامه حیات گردند. اما بسیاری از نقایص دستگاه عصبی تا این اندازه تظاهر خارجی ندارند. مثلاً ممکن است تمام یا بخشی از **جسم پینه‌ای** وجود نداشته باشد، اما اختلال چندانی ایجاد نگردد. البته فقدان نسبی یا کامل مخچه نیز ممکن است فقط به اختلال اندکی در هماهنگی منجر شود. از سوی دیگر ممکن است **ناتوانی ذهنی** شدید همراه با ناهنجاری واضح مورفولوژیک مغزی نباشد. ممکن است ناتوانی ذهنی در اثر ناهنجاری‌های ژنتیکی (مثل سندرم داون) و یا به علت عوامل تراتوژن (مثل عوامل عفونی [سرخجه، سیتومگالوویروس و توکسوپلاسموزیس]) ایجاد شود. با این حالت علت اصلی ناتوانی ذهنی **سوءمصرف الکل توسط مادر** (maternal alcohol abuse) است.

سازمان‌دهی پشتی ـ شکمی (داخلی ـ خارجی) نیز در نواحی مغز قدامی و مغز میانی اتفاق می‌افتد. شکل‌گیری و سازمان‌دهی شکمی به وسیله **SHH** (دقیقاً مشابه الگوی سایر قسمت‌های دستگاه عصبی مرکزی) کنترل می‌شود. SHH توسط صفحه پره‌کوردی ترشح شده و باعث بیان *NKX2.1* (که ژن حاوی بخش هومئو است) می‌گردد. این ژن نیز تکوین هیپوتالاموس را تنظیم می‌کند. نکته بسیار مهم این است که پیام‌رسانی SHH نیازمند شکسته‌شدن (cleavage) این پروتئین است. این کار توسط بخش انتهای کربوکسی (carboxy-terminal portion) آن انجام می‌شود. پس از شکسته‌شدن پروتئین SHH، کلسترول از طریق پیوند کووالان به عامل کربوکسی (carboxy-terminus) محصول انتهای آمینی (amino-terminal) وصل می‌گردد. قسمت انتهای آمینی همه خصوصیات پیام‌رسانی SHH را دارد و همراهی آن با کلسترول، به انتشار بهتر آن کمک می‌کند.

شکل‌دهی و سازمان‌دهی پشتی (طرفی) لوله عصبی، توسط **پروتئین‌های شکل دهنده استخوان ۴ و ۷** (BMP4,7) کنترل می‌شود. این پروتئین‌ها در اکتودرم غیرعصبی مجاور لوله عصبی بیان می‌گردند و بیان *MSX1* را در خط وسط القا کرده و مانع بیان *FOXG1* می‌شوند (شکل ۳۲-۱۸). هنگامی که لوله عصبی بسته می‌شود، BMP2 و BMP4 در صفحه سقفی بیان می‌گردند. این پروتئین‌ها بیان عامل رونویسی *LHX2* را در قشر مغز، تنظیم می‌کند. سپس بیان این ژن به نوبه خود باعث راه افتادن آبشاری از بیان ژن‌ها برای شکل‌گیری این منطقه می‌گردد.

الگوهای بیان ژن‌های تنظیم کننده شکل‌گیری قدامی ـ خلفی (سری ـ دمی) و پشتی ـ شکمی (داخلی ـ خارجی) مغز در کناره‌های این نواحی با همدیگر همپوشانی و برهم‌کنش دارند.

Scanned by CamScanner

@medicaluniversity

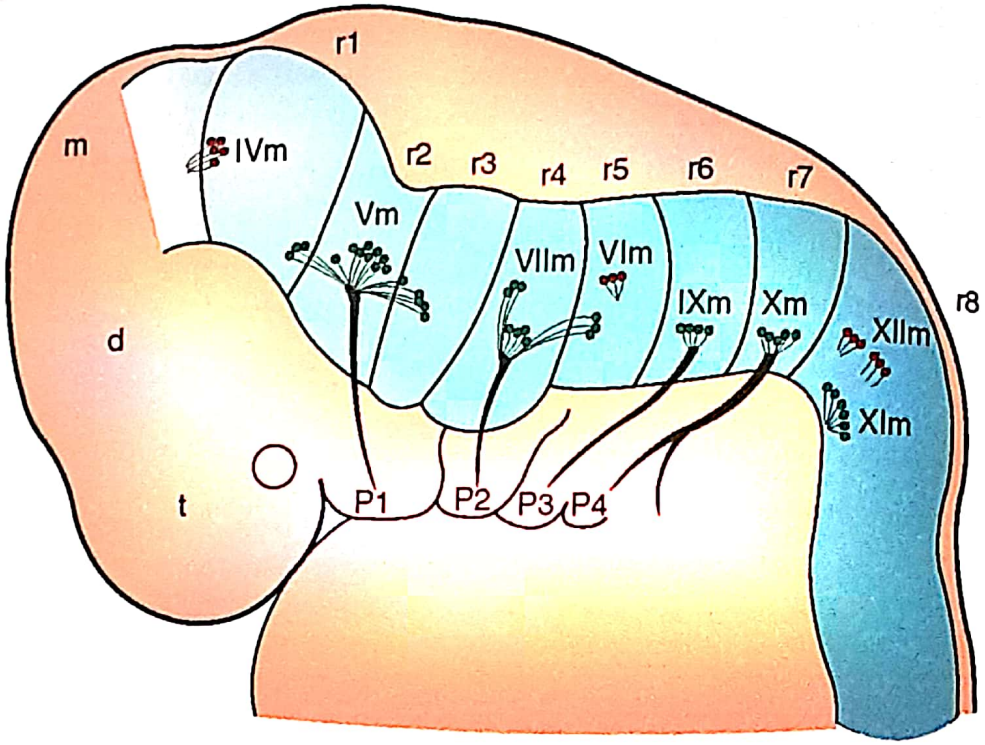

شکل ۴۰-۱۸. الگوهای قطعه‌ای مغز و مزودرم که در روز ۲۵ تکوین دیده می‌شود. مغز خلفی (ناحیه سایه‌دار) به ۸ رومبومر (r1-r8) تقسیم می‌شود. این ساختارها نیز به اعصاب مغزی حرکتی (m) تبدیل می‌شوند. P1-P4: قوس‌های حلقی (برانشیال). t: تلنسفالون. d: دیانسفالون. m: مزنسفالون.

همچنین نواحی مختلف مغز برای پاسخ به پیام‌های خاصی متعهد شده‌اند و نسبت به سایر پیام‌ها حساس نیستند. برای مثال فقط قسمت سری صفحه عصبی در پاسخ به SHH، *NKX2.1* را بیان می‌کند. همچنین فقط قدام صفحه عصبی است که در پاسخ به FGF8، *FOXG1* تولید می‌کند؛ مغز میانی هم در پاسخ به پیام FGF8 مشابه، بیان *EN2* را هم‌سطح (تنظیم) می‌کند. بنابراین **قدرت پاسخ‌دهی** (competence to respond) نیز در تمایز اختصاصی منطقه‌ای مؤثر است.

■ اعصاب مغزی

توسط مزودرم تجمع یافته در سومیتومرهای زیر نورواپی‌تلیوم رویی هدایت می‌شود.

نورون‌های حرکتی هسته‌های مغزی در ساقه مغز ولی گانگلیون‌های حسی در خارج از مغز قرار دارند. به این ترتیب سازمان‌دهی اعصاب مغزی نیز مشابه اعصاب نخاعی است با این تفاوت که همه اعصاب مغزی حاوی هر دو نوع رشته‌های حسی و حرکتی نیستند (جدول ۲-۱۸).

گانگلیون‌های حسی اعصاب مغزی از مجموعه‌ای از **پلاکودهای اکتودرمی** و **سلول‌های ستیغ عصبی** تکوین می‌یابند. پلاکودهای اکتودرمی شامل پلاکودهای بینی (nasal)،

Scanned by CamScanner

@medicaluniversity

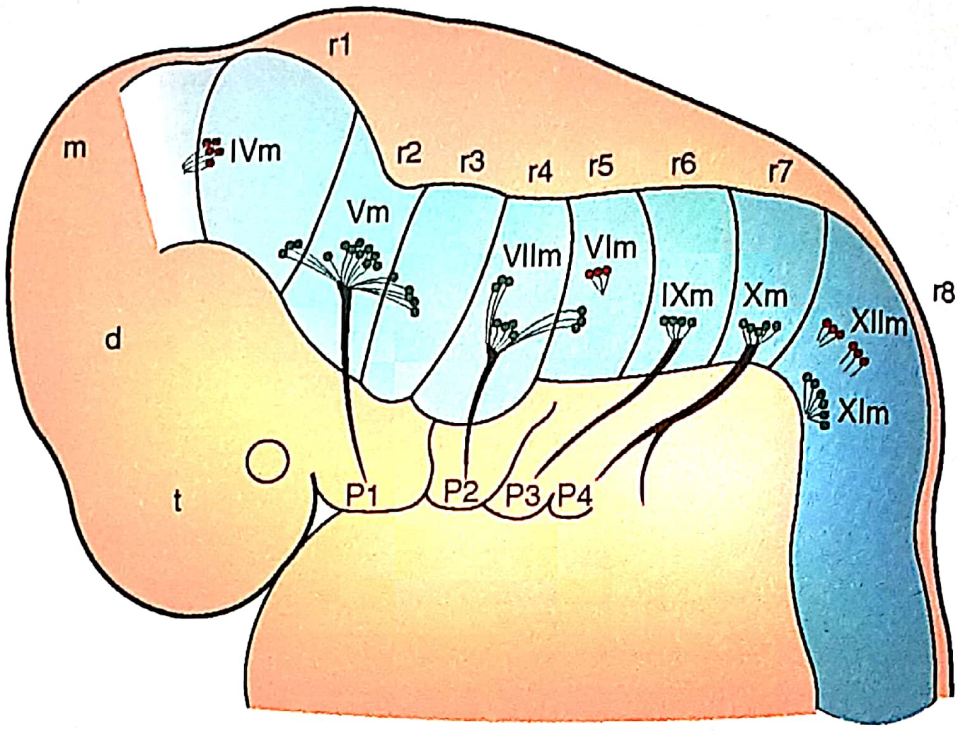

شکل ۴۰-۱۸. الگوهای قطعه‌ای مغز و مزودرم که در روز ۲۵ تکوین دیده می‌شود. مغز خلفی (ناحیه سایه‌دار) به ۸ رومبومر (r1-r8) تقسیم می‌شود. این ساختارها نیز به اعصاب مغزی حرکتی (m) تبدیل می‌شوند. P1-P4: قوس‌های حلقی (برانشیال). t: تلنسفالون. d: دیانسفالون. m: مزنسفالون.

همچنین نواحی مختلف مغز برای پاسخ به پیام‌های خاصی متعهد شده‌اند و نسبت به سایر پیام‌ها حساس نیستند. برای مثال فقط قسمت سری صفحه عصبی در پاسخ به SHH، *NKX2.1* را بیان می‌کند. همچنین فقط قدام صفحه عصبی است که در پاسخ به FGF8، *FOXG1* تولید می‌کند؛ مغز میانی هم در پاسخ به پیام FGF8 مشابه، بیان *EN2* را هم‌سطح (تنظیم) می‌کند. بنابراین **قدرت پاسخ‌دهی** (competence to respond) نیز در تمایز اختصاصی منطقه‌ای مؤثر است.

■ اعصاب مغزی

تا هفته چهارم تکوین، هسته‌های هر ۱۲ جفت عصب مغزی (cranial nerve) تشکیل می‌شوند. همه اعصاب به جز اعصاب بویایی (I) و بینایی (II) از ساقه مغز (brain stem) منشأ می‌گیرند و فقط عصب اکولوموتور (محرکه چشم؛ III) از منطقه‌ای خارج از مغز خلفی منشأ می‌گیرد. در مغز خلفی، مراکز تکثیر شونده در اپی‌تلیوم عصبی (نوروایپی‌تلیوم)، هشت قطعه مشخص به نام رومبومر ایجاد می‌کنند. این رومبومرها باعث تشکیل هسته‌های حرکتی اعصاب مغزی (CN) IV، V، VI، VII، IX، X، XI و XII می‌شوند (شکل‌های ۱۷-۱۸ و ۴۰-۱۸). به نظر می‌رسد ایجاد این ساختار و الگوی قطعه‌ای توسط مزودرم تجمع یافته در سومیتومرهای زیر نوروایپی‌تلیوم رویی هدایت می‌شود.

نورون‌های حرکتی هسته‌های مغزی در ساقه مغز ولی گانگلیون‌های حسی در خارج از مغز قرار دارند. به این ترتیب سازمان‌دهی اعصاب مغزی نیز مشابه اعصاب نخاعی است با این تفاوت که همه اعصاب مغزی حاوی هر دو نوع رشته‌های حسی و حرکتی نیستند (جدول ۲-۱۸).

گانگلیون‌های حسی اعصاب مغزی از مجموعه‌ای از **پلاکودهای اکتودرمی** و **سلول‌های ستیغ عصبی** تکوین می‌یابند. پلاکودهای اکتودرمی شامل پلاکودهای بینی (nasal)، گوشی (otic) و چهار پلاکود اپی‌فارنژیال (epipharyngeal) هستند که در حقیقت ضخیم‌شدگی اکتودرمی در ناحیه پشتی قوس‌های حلقی (برانشیال) می‌باشند (جدول ۳-۱۸، شکل ۲-۱۷ را نیز ببینید). پلاکودهای اپی‌فارنژیال (اپی‌برانشیال) در تشکیل گانگلیون‌های اعصاب قوس‌های حلقی (V، VII، IX و X) شرکت می‌کنند. گانگلیون‌های پاراسمپاتیک (وابران احشایی) از سلول‌های ستیغ عصبی ایجاد می‌شوند و رشته‌های عصبی آنها توسط اعصاب مغزی III، VII، IX و X حمل می‌شوند (جدول ۲-۱۸).

Scanned by CamScanner

@medicaluniversity

جدول ۲-۱۸ منشا اعصاب مغزی و اجزای آنها

عصب مغزی	ناحیه مغزی	نوع	عصب‌دهی
بویایی (اولفکتوری) (I)	تلنسفالون	SA	اپی‌تلیوم بینی (بویایی)
بینایی (اپتیک) (II)	دینسفالون	SA	شبکیه (بینایی)
محرکه چشم (اکولوموتور) (III)	مزنسفالون	SE	عضلات مستقیم فوقانی، تحتانی و داخلی، عضله مایل تحتانی، عضله بالا برنده پلک فوقانی
		GVE (گانگلیون سیلیاری [مژگانی])	اسفنکتر مردمک، عضله مژگانی (گانگلیون سیلیاری)
قرقره‌ای [تروکلئار] (IV)	متنسفالون	GSE	عضله مایل فوقانی
سه‌قلو [تری‌ژمینال] (V)	متنسفالون	GSA (گانگلیون سه‌قلو [تری‌ژمینال])	پوست، دهان، عضلات صورتی، دندان‌ها، دو سوم قدامی زبان، حس عمقی (پروپریوسپتیو): پوست، عضلات، مفاصل
		SVE (برانشیوموتور)	عضلات جونده، میلوهیوئید، بطن قدامی عضله دی‌گاستریک، عضله کشنده پرده کام، عضله کشنده صماخی
دورکننده [ابدوسنس (VI)]	متنسفالون	SE	عضله مستقیم خارجی
صورتی [فاسیال] (VII)	متنسفالون	SA (گانگلیون زانویی [جنیکولیت])	حس چشایی دو سوم قدامی زبان
		GSA (گانگلیون زانویی)	پوست مجرای شنوایی خارجی، دو سوم قدامی زبان
		SVE (برانشیوموتور)	عضلات حالات دهنده صورت، عضله رکابی، عضله استیلوهیوئید، بطن خلفی عضله دی‌گاستریک
		GVE	غدد بزاقی تحت فکی (ساب‌مندیبولار)، زیرزبانی (ساب لینگوال) و غدداشکی
دهلیزی ـ حلزونی [وستیبولوکوکلئار] (VIII)	متنسفالون	SA (گانگلیون‌های دهلیزی [وستیبولار] و مارپیچی [اسپیرال])	کانال‌های نیم‌دایره، اوتریکل، ساکول (تعادل)، ارگان مارپیچی کورتی (شنوایی)
زبانی ـ حلقی [گلوسوفارنژیال] (IX)	میلنسفالون	SA (گانگلیون تحتانی)	یک‌سوم خلفی زبان (چشایی)
		GVA (گانگلیون فوقانی)	غدد پاروتید، جسم و سینوس کاروتید، گوش میانی
		GSA (گانگلیون تحتانی)	گوش خارجی
		SVE (برانشیوموتور)	عضله استیلوفارنژیوس
		GVE (گانگلیون گوشی)	غده پاروتید
واگ (X)	میلنسفالون	SA (گانگلیون تحتانی)	کام و اپی‌گلوت (چشایی)
		GVA (گانگلیون فوقانی)	حلق، حنجره، نای، قلب، مری، معده، روده‌ها
		SGA (گانگلیون فوقانی)	قاعده زبان، مجرای شنوایی خارجی
		SVE (برانشیوموتور)	عضلات تنگ کننده حلق، عضلت داخلی حنجره، دو سوم فوقانی مری
		GVE (گانگلیون‌ها در و یا نزودیکی احشاء)	نای، برونش، دستگاه گوارش، قلب

Scanned by CamScanner

@medicaluniversity

جدول ۲-۱۸ (ادامه) منشأ اعصاب مغزی و اجزای آنها

عصب مغزی	ناحیه مغزی	نوع	عصب‌دهی
فرعی [اکسسوری] (XI)	نخاعی میلنسفالون	SVE (برانشیوموتور)	عضله استرنوکلوئیدوماستوئید، عضله ذوزنقه‌ای (تراپزیوس)
		SE	کام نرم، حلق (توسط عصب واگ)
زیرزبانی [هیپوگلوسال] (XII)	میلنسفالون	SE	عضلات زبان (به جز عضله پالاتوگلوس)

SE: وابران پیکری عمومی، SVE: وابران احشایی ویژه (عصب‌دهی به عضلات مخطط مشتق شده از قوس‌های حلقی [برانشیال])، GVE: وابران احشایی عمومی؛ GVA: آوران احشایی عمومی، SA: آوران اختصاصی، GSA: آوران پیکری عمومی.

جدول ۳-۱۸ توزیع سلول‌های ستیغ عصبی و پلاکودها در گانگلیون‌های اعصاب مغزی

عصب	گانگلیون	منشأ
محرکه چشم [اکولوموتور] (III)	مژگانی [سیلیاری] (وابران احشایی)	ستیغ عصبی در پیوستگاه مغز قدامی و مغز میانی
سه‌قلو [تری‌ژمینال] (V)	سه‌قلو [تری‌ژمینال] (آوران عمومی)	ستیغ عصبی در پیوستگاه مغز قدامی و مغز میانی، پلاکود سه‌قلو [تری‌ژمینال]
صورتی [فاسیال] (VII)	فوقانی (آوران عمومی و اختصاصی)	ستیغ عصبی مغز خلفی، اولین پلاکود اپی‌برانشیال
	تحتانی (زانویی) (آوران عمومی و اختصاصی)	اولین پلاکود اپی‌برانشیال
	اسفنوپالاتین (وابران احشایی)	ستیغ عصبی مغز خلفی
	زیر فکی [ساب‌مندیبولار] (وابران احشایی)	ستیغ عصبی مغز خلفی
دهلیزی ـ حلزونی [وستیبولوکوکلئار] (VIII)	شنوایی (حلزونی) (آوران اختصاصی)	پلاکودگوشی
	دهلیزی (آوران اختصاصی)	پلاکودگوشی، ستیغ عصبی مغز خلفی
زبانی ـ حلقی [گلوسوفارنژیال] (IX)	فوقانی (آوران عمومی و اختصاصی)	ستیغ عصبی مغز خلفی
	تحتانی (پتروزال) (آوران عمومی و اختصاصی)	دومین پلاکود اپی‌برانشیال
	گوشی (وابران احشایی)	ستیغ عصبی مغز خلفی
واگ (X)	فوقانی (آوران عمومی)	ستیغ عصبی مغز خلفی
	تحتانی (گره‌دار [nodose]) (آوران عمومی و اختصاصی)	ستیغ عصبی مغز خلفی، سومین و چهارمین پلاکود اپی‌برانشیال
	پاراسمپاتیک واگی (وابران احشایی)	ستیغ عصبی مغز خلفی

■ دستگاه عصبی خودکار

دستگاه عصبی خودکار (autonomic nervous system: ANS) از رشته‌های حرکتی (وابران) عصب‌دهی کننده به عضلات صاف و قلبی و غدد ترشحی تشکیل شده است. به دلیل این نوع عصب‌دهی گاهاً به ANS، دستگاه حرکتی احشایی (visceral motor system) نیز گفته می‌شود. این سیستم به دو بخش **سمپاتیک** (sympathetic) و **پاراسمپاتیک** (parasympathetic) تقسیم می‌شود. هر دو بخش دستگاه عصبی خودکار برای عصب‌دهی نیاز به دو نورون دارند: یک **نورون پیش‌گانگلیونی** (preganglionic neuron) و یک **نورون پس‌گانگلیونی** (postganglionic neuron). جسم سلولی نورون‌های پیش‌گانگلیونی در ماده خاکستری CNS و جسم سلولی نورون‌های پس‌گانگلیونی در خارج از CNS بوده و در گانگلیون‌های خودکار (autonimoc ganglia) قرار دارند. رشته‌های عصبی (آکسون‌های) جسم سلولی نورون‌های

Scanned by CamScanner

@medicaluniversity

جدول ۲-۱۸ (ادامه) منشأ اعصاب مغزی و اجزای آنها

عصب مغزی	ناحیه مغزی	نوع	عصب‌دهی
فرعی [اکسسوری] (XI) نخاعی	میلنسفالون	SVE (برانشیوموتور)	عضله استرنوکلوئیدوماستوئید، عضله ذوزنقه‌ای (تراپزیوس)
		SE	کام نرم، حلق (توسط عصب واگ)
زیرزبانی [هیپوگلوسال] (XII)	میلنسفالون	SE	عضلات زبان (به جز عضله پالاتوگلوس)

SE: وابران پیکری عمومی، SVE: وابران احشایی ویژه (عصب‌دهی به عضلات مخطط مشتق شده از قوس‌های حلقی [برانشیال])، GVE: وابران احشایی عمومی؛ GVA: آوران احشایی عمومی، SA: آوران اختصاصی، GSA: آوران پیکری عمومی.

جدول ۳-۱۸ توزیع سلول‌های ستیغ عصبی و پلاکودها در گانگلیون‌های اعصاب مغزی

عصب	گانگلیون	منشأ
محرکه چشم [اکولوموتور] (III)	مژگانی [سیلیاری] (وابران احشایی)	ستیغ عصبی در پیوستگاه مغز قدامی و مغز میانی
سه‌قلو [تری‌ژمینال] (V)	سه‌قلو [تری‌ژمینال] (آوران عمومی)	ستیغ عصبی در پیوستگاه مغز قدامی و مغز میانی، پلاکود سه‌قلو [تری‌ژمینال]
صورتی [فاسیال] (VII)	فوقانی (آوران عمومی و اختصاصی)	ستیغ عصبی مغز خلفی، اولین پلاکود اپی‌برانشیال
	تحتانی (زانویی) (آوران عمومی و اختصاصی)	اولین پلاکود اپی‌برانشیال
	اسفنوپالاتین (وابران احشایی)	ستیغ عصبی مغز خلفی
	زیر فکی [ساب‌مندیبولار] (وابران احشایی)	ستیغ عصبی مغز خلفی
دهلیزی ـ حلزونی [وستیبولوکوکلئار] (VIII)	شنوایی (حلزونی) (آوران اختصاصی)	پلاکودگوشی
	دهلیزی (آوران اختصاصی)	پلاکودگوشی، ستیغ عصبی مغز خلفی
زبانی ـ حلقی [گلوسوفارنژیال] (IX)	فوقانی (آوران عمومی و اختصاصی)	ستیغ عصبی مغز خلفی
	تحتانی (پتروزال) (آوران عمومی و اختصاصی)	دومین پلاکود اپی‌برانشیال
	گوشی (وابران احشایی)	ستیغ عصبی مغز خلفی
واگ (X)	فوقانی (آوران عمومی)	ستیغ عصبی مغز خلفی
	تحتانی (گره‌دار [nodose]) (آوران عمومی و اختصاصی)	ستیغ عصبی مغز خلفی، سومین و چهارمین پلاکود اپی‌برانشیال
	پاراسمپاتیک واگی (وابران احشایی)	ستیغ عصبی مغز خلفی

■ دستگاه عصبی خودکار

دستگاه عصبی خودکار (autonomic nervous system: ANS) از رشته‌های حرکتی (وابران) عصب‌دهی کننده به عضلات صاف و قلبی و غدد ترشحی تشکیل شده است. به دلیل این نوع عصب‌دهی گاهاً به ANS، دستگاه حرکتی احشایی (visceral motor system) نیز گفته می‌شود. این سیستم به دو بخش **سمپاتیک** (sympathetic) و **پاراسمپاتیک** (parasympathetic) تقسیم می‌شود. هر دو بخش دستگاه عصبی خودکار برای عصب‌دهی نیاز به دو نورون دارند: یک **نورون پیش‌گانگلیونی** (preganglionic neuron) و یک **نورون پس‌گانگلیونی** (postganglionic neuron). جسم سلولی نورون‌های پیش‌گانگلیونی در ماده خاکستری CNS و جسم سلولی نورون‌های پس‌گانگلیونی در خارج از CNS بوده و در گانگلیون‌های خودکار (autonimoc ganglia) قرار دارند. رشته‌های عصبی (آکسون‌های) جسم سلولی نورون‌های

Scanned by CamScanner

@medicaluniversity

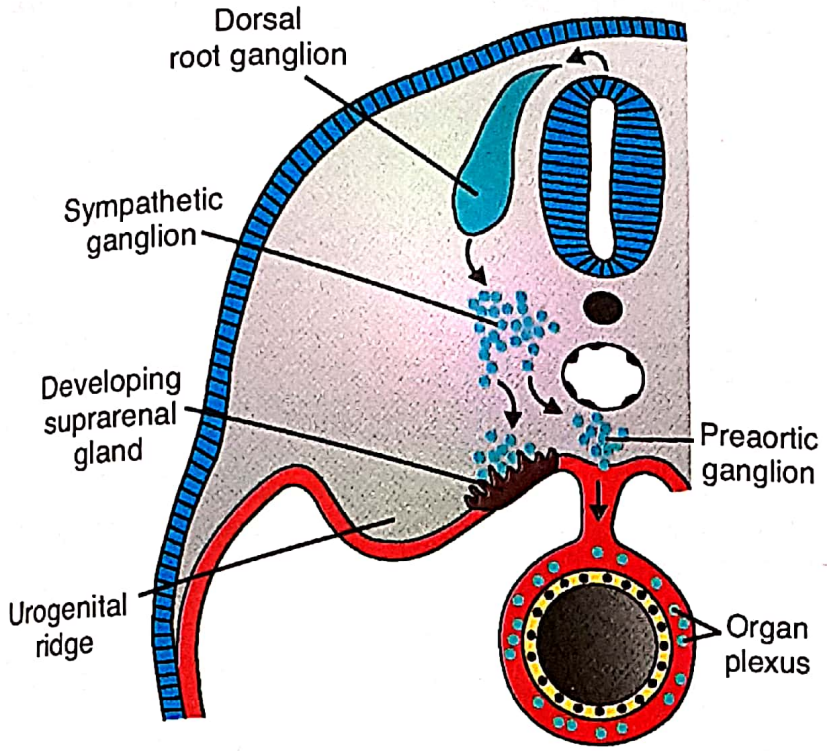

شکل ۴۱-۱۸. تشکیل گانگلیون‌های سمپاتیک. سلول‌های ستیغ عصبی (رنگ آبی روشن) از لوله عصبی مهاجرت کرده و گانگلیون‌های ریشه پشتی، همه گانگلیون‌های سمپاتیک و مرکز (مدولای) غده فوق‌کلیه را می‌سازند.

پس‌گانگلیونی از گانگلیون‌های خودکار به سمت ارگان‌های هدف می‌روند. در کل، نوراپی‌نفرین (norepinephrine) نوروترانسمیتر دستگاه سمپاتیک و استیل‌کولین (accetyocholine)، نوروترانسمیتر دستگاه پاراسمپاتیک است.

دستگاه عصبی سمپاتیک

اجسام سلولی نورون‌های پیش‌گانگلیونی دستگاه عصبی سمپاتیک در **ستون‌های (شاخ‌های) سلولی حد واسط ـ طرفی** (intermediolateral cell columns [horns]) **قطعات T1-L2 نخاع** قرار دارند (شکل ۴۲A-۱۸). اجسام سلولی نورون‌های پس‌گانگلیونی در **گانگلیون‌های اطراف مهره‌ای** (paravertebral ganglia) قرار گرفته در هر سمت ستون مهره‌ها و در **گانگلیون‌های جلوی مهره‌ای یا جلوی آئورتی** (prevertebral or preaortic ganglia) قرار گرفته در اطراف عروق اصلی جدا شده از آئورت (شریان‌های سلیاک، مزانتریک فوقانی و مزانتریک تحتانی) هستند (شکل ۴۲A-۱۸). گانگلیون‌های اطراف مهره‌ای توسط رشته‌های عصبی به هم متصل شده و **تنه‌های سمپاتیک** (sympathetic trunks) یا **گانگلیون‌های زنجیره‌ای** (chain ganglia) راست و چپ را می‌سازند. همه این گانگلیون‌ها از سلول‌های ستیغ عصبی ناحیه سینه‌ای که در طول هفته پنجم تکوین مهاجرت می‌کنند به وجود می‌آیند (شکل ۴۱-۱۸). سلول‌های ستیغ عصبی ایجاد کننده گانگلیون‌های تنه سمپاتیک همچنین در جهت سری و جهت دمی مهاجرت کرده و تنه سمپاتیک را تا نواحی گردنی و لگنی امتداد می‌دهند. مهاجرت و موقعیت‌یابی این سلول‌های ستیغ عصبی توسط BMPs ترشح شده از آئورت پشتی تنظیم می‌شود. BMPs به عنوان ماده جاذب شیمیایی برای سلول‌های در حال مهاجرت عمل می‌کند.

رشته‌های سمپاتیک پیش‌گانگلیونی منشأ گرفته از اجسام سلولی موجود در قطعات T1 الی L2 نخاع از طریق ریشه‌های شکمی (زیر آنها رشته‌های عصبی حرکتی هستند) خارج شده، وارد اعصاب نخاعی و سپس شاخه اولیه شکمی شده و تقریباً بلافاصله پس از ورود به شاخه ارتباطی سفید (white ramus communicans) به تنه سمپاتیک می‌رسد (شکل ۴۲-۱۸). در تنه سمپاتیک این رشته‌ها یا در قطعه‌ای که وارد آن شده‌اند سیناپس می‌دهند یا به سمت بالا صعود و یا به سمت پایین نزول کرده و به ترتیب با نورون‌های قرار گرفته در بالا یا پایین سیناپس می‌دهند. حالت دیگر این است که رشته‌های وارده به تنه سمپاتیک، بدون سیناپس دادن از آن عبور کنند و به سمت گانگلیون‌های جلوی مهره‌ای بروند و در آنجا سیناپس دهند. این رشته‌های سمپاتیک پیش‌گانگلیونی که به سمت گانگلیون‌های جلوی مهره‌ای می‌روند با هم جمع شده و اعصاب احشایی

Scanned by CamScanner

@medicaluniversity

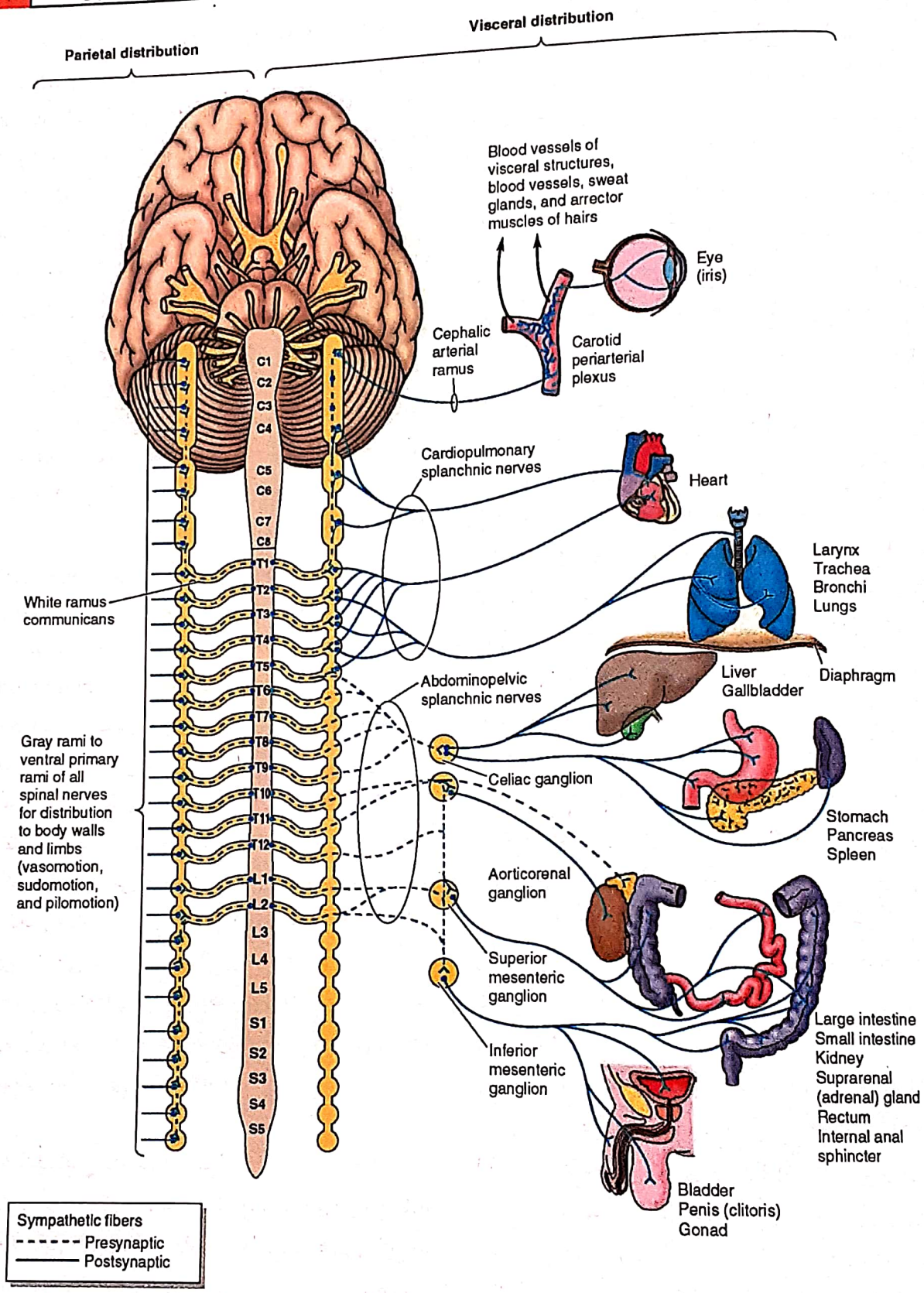

شکل ۴۲-۱۸. دیاگرام بخش سمپاتیک ANS. این بخش از ستون‌های (شاخ‌های) سلولی حدواسط ـ طرفی قطعات T1-L2 نخاع (جایگاه جسم سلولی نورون‌های پیش‌گانگلیونی سمپاتیک) منشأ می‌گیرد. رشته‌های عصبی این سلول‌ها وارد ریشه‌های شکمی اعصاب نخاعی، سپس شاخه‌های اولیه شکمی شده و بعداً از طریق شاخه‌های ارتباطی سفید به تنه سمپاتیک می‌رسند. در تنه‌های سمپاتیک، این رشته‌ها ممکن است در قطعه‌ای که وارد آن شده‌اند و یا در قطعه‌ای بالاتر یا پایین‌تر که به آن صعود یا نزول کرده‌اند سیناپس دهند و یا اصلاً بدون سیناپس از تنه سمپاتیک خارج شده و تحت عنوان اعصاب احشایی شکمی ـ لگنی به سمت گانگلیون‌های جلوی مهره‌ای بروند.

Scanned by CamScanner

@medicaluniversity

شکمی ـ لگنی (abdominopelvic splanchnic nerves) را می‌سازند. این اعصاب شامل عصب احشایی بزرگ‌تر (greater splanchnic nerve) [T5-T9]، عصب احشایی کوچک‌تر (lesser splanchnic nerve) [T10-T11]، عصب احشایی کوچک‌ترین (least splanchnic nerve) [T12] و اعصاب احشایی کمری (lumbar splanchnic nerves) می‌باشند (شکل ۴۲-۱۸). رشته‌های سمپاتیک پس‌گانگلیونی از گانگلیون‌های تنه سمپاتیک به عروق خونی، عضلات راست‌کننده موها (goose bumps) و غدد عرق در سر و گردن، جدار بدن و اندام‌ها می‌روند. این رشته‌های عصبی تنه سمپاتیک را از طریق **شاخه‌های ارتباطی خاکستری** (gray rami communicantes) ترک کرده و توسط شاخه‌های شکمی همه ۳۱ جفت عصب نخاعی و همچنین توسط عروق خونی به ارگان‌های هدف خود می‌رسند (شکل ۴۲-۱۸). رشته‌های پس‌گانگلیونی از گانگلیون‌های گردنی تحتانی و سینه‌ای فوقانی، تنه سمپاتیک را به صورت مجموعه‌هایی از رشته‌های عصبی تحت عنوان اعصاب احشایی قلبی ـ ریوی (cardiopulmonary splanchnic nerves) ترک کرده و به سمت قلب و ریه‌ها می‌روند (شکل ۴۲-۱۸). رشته‌های پس‌گانگلیونی از گانگلیون‌های جلوی مهره‌ای (جلوی آئورتی) از طریق عروق خونی طی مسیر کرده و به ارگان‌های شکمی و دستگاه تناسلی عصب‌دهی می‌کنند. در نظر داشته باشید که از آنجایی که اجسام سلولی نورون‌های پیش‌گانگلیونی در قطعات T1-L2 نخاع قرار دارند، بنابراین فقط این قطعات دارای شاخه‌های ارتباطی سفید هستند. از این رو به دلیل اینکه هر عصب نخاعی رشته‌هایی از نورون‌های پس‌گانگلیونی دریافت می‌کند، بنابراین هر شاخه اولیه شکمی هر عصب نخاعی به یک شاخه ارتباطی خاکستری متصل است.

دستگاه عصبی پاراسمپاتیک

اجسام سلولی نورون‌های پاراسمپاتیک پیش‌گانگلیونی در ساقه مغز و ناحیه خاجی (S2-S4) نخاع قرار دارند. به همین دلیل به دستگاه پاراسمپاتیک، بخش سری ـ خاجی (craniosacral portion) دستگاه عصبی خودکار (ANS) گفته می‌شود (شکل ۴۳-۱۸). **رشته‌های پاراسمپاتیک پیش‌گانگلیونی** از هسته‌های ساقه مغز از طریق **اعصاب** محرکه چشم (اکولوموتور) [CN III]، صورتی (فاسیال) [CN VII]، زبانی ـ حلقی (گلوسوفارنژیال) [CN IX] و واگ [CN X] به ساختارهای موجود در سر و گردن می‌روند. عصب واگ همچنین عصب‌دهی پاراسمپاتیک اکثر ارگان‌های احشایی را تا ناحیه یک سوم پروگزیمال کولون عرضی بر عهده دارد (شکل ۴۳-۱۸). رشته‌های پس‌گانگلیونی از بخش خاجی دستگاه پاراسمپاتیک از طریق ریشه‌های شکمی اعصاب نخاعی از قطعات S2 الی S4 نخاع خارج شده و سپس با ترک شاخه‌های اولیه شکمی این اعصاب، تحت عنوان اعصاب احشایی لگنی (pelvic splanchnic nerves) به عصب‌دهی پاراسمپاتیک بخش باقیمانده لوله گوارش از دو سوم دیستال کولون عرضی تا رکتوم می‌پردازد (شکل ۴۳-۱۸). برخی از این رشته‌ها همچنین به مثانه و بافت‌های قابل نعوظ دستگاه تناسلی می‌روند. اجسام سلولی نورون‌های پاراسمپاتیک پس‌گانگلیونی در ناحیه کرانیال (سری) در چهار گانگلیون قرار دارند: **گانگلیون‌های مژگانی** (ciliary) [CN III]، **تریگوپالاتین** (pterygopalatine) [CN VII]، **تحت فکی** (submandibular) [CN VII] و **گوشی** (otic) [CN IX] (شکل ۴۳-۱۸). نورون‌های پس‌گانگلیونی در قفسه سینه وشکم همراه با **عصب واگ** (CN X) بوده و معمولاً در داخل یا روی ارگان عصب‌دهی شده قرار دارند. این آرایش همچنین برای اجسام سلولی نورون‌های پس‌گانگلیونی اعصاب احشایی لگنی در ناحیه لگن وجود دارد، به طوری که گانگلیون‌ها چه به صورت منفرد و یا به صورت گروه‌های کوچک در جدار لگن هدف (مثل گانگلیون‌های روده‌ای [enteric ganglia] لوله گوارش) دیده می‌شوند. همانند دستگاه سمپاتیک، نورون‌های پس‌سیناپسی کل دستگاه پاراسمپاتیک از سلول‌های ستیغ عصبی مشتق می‌شوند.

غده فوق‌کلیه

غده فوق کلیه (suprarenal or adrenal gland) از دو جزء تکوین می‌یابد. (۱) بخش مزودرمی که **قشر** (cortex) غده و (۲) بخش اکتودرمی که **مرکز** (medulla) غده را می‌سازد. در هفته پنجم تکوین، سلول‌های مزوتلیالی که در بین ریشه مزانتر و گناد در حال تکوین قرار دارند، شروع به تکثیر کرده و به مزانشیم زیرین نفوذ می‌کنند (شکل ۴۱-۱۸). سلول‌ها در این محل به سلول‌های اسیدوفیل بزرگی تمایز می‌یابند که **قشر جنینی** (fetal cortex) یا **قشر ابتدایی** (primitive cortex) غدد فوق‌کلیه را می‌سازند (شکل ۴۴A-۱۸). بعد از مدت زمان اندکی موج دومی از سلول‌های مزوتلیال به مزانشیم نفوذ کرده و توده سلولی اسیدوفیلیک اولیه را احاطه می‌کنند. این

Scanned by CamScanner

@medicaluniversity

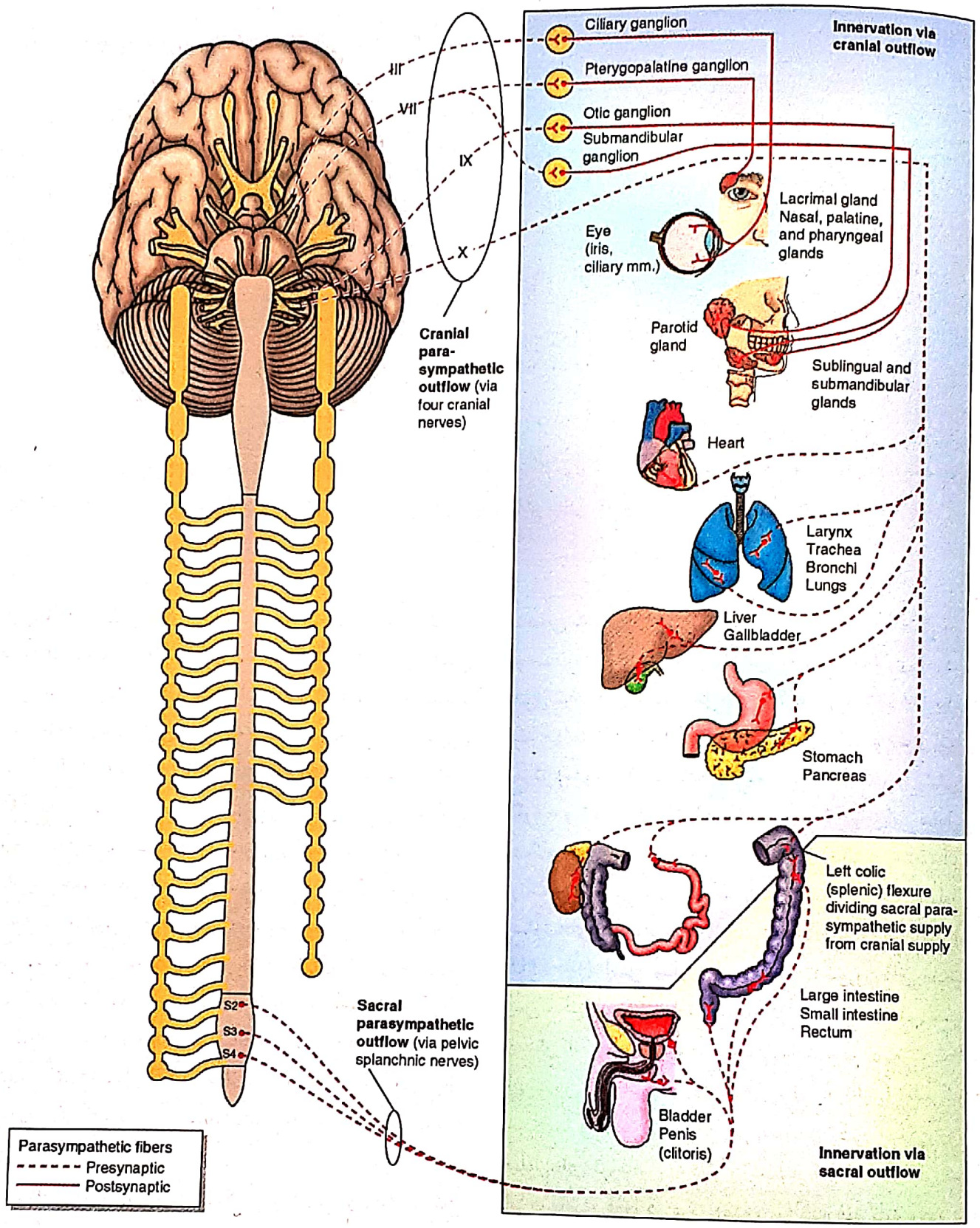

شکل ۴۳-۱۸. دیاگرام بخش پاراسمپاتیک ANS. این بخش دارای منشأ کرانیوساکرال (سری ـ خاجی) است به طوری که جسم سلولی نورون‌های پیش‌گانگلیونی در ساقه مغز و در قطعات S2-S4 نخاع قرار دارند. رشته‌های عصبی پیش‌گانگلیونی از ساقه مغز از طریق اعصاب مغزی ۳، ۷، ۹ و ۱۰ طی مسیر کرده و با نورون‌های پس‌گانگلیونی قرار گرفته در گانگلیون‌های سیلیاری (CN III)، تریگوپالاتین (CN VII)، اوتیک (CN IX) و ساب‌مندیبولار (CN VII) سیناپس می‌دهند. نورون‌های پس‌گانگلیونی همراه با عصب واگ (CN X) معمولاً در ارگانی که عصب‌دهی می‌شوند، قرار دارند. رشته‌های پاراسمپاتیک پیش‌گانگلیونی قطعات خاجی نخاع، از طریق شاخه‌های اولیه شکمی اعصاب نخاعی S2-S4 تحت عنوان اعصاب احشایی لگنی، نخاع را ترک کرده و به لوله گوارش از دو سوم دیستال کولون عرضی تا رکتوم عصب‌دهی می‌کنند.

Scanned by CamScanner

@medicaluniversity

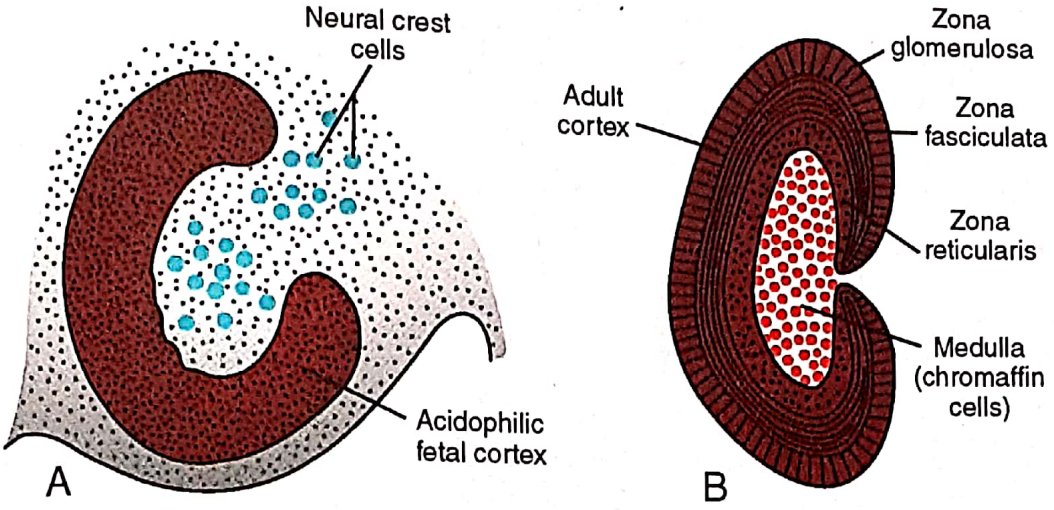

شکل ۴۴-۱۸. A. سلول‌های ستیغ عصبی در حال نفوذ به قشر جنینی غده فوق‌کلیوی. **B.** سلولی‌های ستیغ عصبی، مرکز (مدولای) غده فوق‌کلیه را ایجاد کرده و به سلول‌های کرومافین تمایز می‌یابند. در مراحل بعدی تکوین قشر نهایی تقریباً به طور کامل مرکز (مدولا) را احاطه می‌کند.

سلول‌ها که از سلول‌های گروه اول کوچک‌تر هستند، **قشر نهایی** (definitive cortex) را می‌سازند (شکل ۴۴-۱۸). این سلول‌ها، سلول‌های تولید کننده استروئید (steroid) هستند و در سه ماهه دوم بارداری شروع به ترشح دهیدرواپی‌آندروسترون (dehydroepiandrosterone: DHEA) می‌کنند. DHEA نیز توسط جفت به استروژن تبدیل می‌شود. شواهد موجود نشان می‌دهند که تولید هورمون توسط قشر جنینی برای پایداری و حفظ جفت و بارداری مهم است. مدت کوتاهی پس از تولد، قشر جنینی به سرعت پسرفت می‌کند و سلول‌های باقیمانده به سه لایه نهایی قشر غده فوق‌کلیه تمایز می‌یابند: ناحیه گلومرولوزا (zona glumerulosa)، ناحیه فاسیکولاتا (zona fasciculata) و ناحیه رتیکولاریس (zona reticularis) (شکل ۴۴B-۱۸). قشر به طور عمده، کورتیزول (cortisol)، آلدوسترون (aldosterone) و آندروژن ترشح می‌کند.

هنگامی که قشر جنینی تشکیل شد، **سلول‌های ستیغ عصبی به** نمای داخلی آن نفوذ کرده و در آنجا به شکل خوشه‌ها و طناب‌هایی آرایش می‌یابند. این سلول‌ها مدولاری (مرکز) غده فوق‌کلیه را می‌سازند (شکل‌های ۴۱-۱۸ و ۴۴A-۱۸). پیام‌هایی که مهاجرت این سلول‌ها و اختصاصی شدن و تمایز آنها را به مرکز (مدولای) فوق کلیه تنظیم می‌کنند، از آئورت پشتی منشأ گرفته و شامل BMPها می‌باشند. پس از تمایز این سلول‌ها در هنگام رنگ‌آمیزی با نمک‌های کروم (chrome salts)، به رنگ زرد ـ قهوه‌ای در می‌آید. از این رو این سلول‌ها را **سلول‌های کرومافین** (chromaffin cells) می‌نامند (شکل ۴۴B-۱۸). این سلول‌ها در حقیقت نورون‌های سمپاتیک پس‌گانگلیونی تغییر یافته هستند که توسط رشته‌های سمپاتیک پیش‌گانگلیونی عصب‌دهی می‌شوند و در صورت تحریک اپی‌نفرین (آدرنالین) و نوراپی‌نفرین (نورآدرنالین) تولید کرده و مستقیماً وارد جریان خون می‌کنند. در طی زندگی رویانی، سلول‌های کرومافین به طور پراکنده در کل رویان پخش شده‌اند، اما در بالغین فقط در مرکز (مدولای) غده فوق‌کلیه وجود دارند.

نکات بالینی

فئوکروموسیتوماها

فئوکروموسیتوماها (pheochromocytomas) تومورهای نادری هستند که در آن سلول‌های کرومافین درگیر می‌شوند به طوری که این سلول‌ها زیاده از حد اپی‌نفرین و نوراپی‌نفرین تولید و رها می‌کنند. مقادیر اضافی این مواد نیز منجر به دوره‌های نوبتی افزایش فشار خون، افزایش

Scanned by CamScanner

@medicaluniversity

ضربان قلب، سردرد و سایر علایم همراه می‌شوند. این اختلال عمدتاً در مرکز (مدولای) غده فوق‌کلیه اتفاق می‌افتد، اما تقریباً ۱۰ درصد آنها نیز در سایر نقاط (معمولاً شکم) رخ می‌دهند. ۲۵ درصد فئوکروموسیتوماها فامیلی بوده و همراه با جهش در ژن *RET* (که دارای نقش در مهاجرت سلول‌های ستیغ عصبی است) می‌باشند.

مگاکولون مادرزادی یا بیماری هیرشپرونگ

مگاکولون مادرزادی (congenital megacolon) یا **بیماری هیرشپرونگ** (Hirschsprung disease) در اثر نقص تشکیل گانگلیون‌های پاراسمپاتیک در دیواره بخشی یا تمام کولون و رکتوم به علت نقص در مهاجرت سلول‌های ستیغ عصبی اتفاق می‌افتد. اکثر موارد فامیلی بیماری هیرشپرونگ در اثر جهش در **ژن *RET*** که یک **گیرنده تیروزین کیناز غشایی** را کد می‌کند، ایجاد می‌شود. این ژن در کروموزوم 10q11 قرار دارد و برای مهاجرت سلول‌های ستیغ ضروری است. لیگاند این گیرنده، **عامل رشد نوروتروفیک منشأ گرفته از سلول گلیال (GLIAL CELL-DERIVED NEUROTROPHIC GROWTH FACTOR)** است. این عامل توسط سلول‌های مزانشیمی که سلول‌های ستیغ عصبی از بین آنها می‌گذرند، ترشح می‌شود. برهم‌کنش‌های گیرنده ـ لیگاند مهاجرت سلول‌های ستیغ را تنظیم می‌کنند. در نتیجه اگر گیرنده مختل شود مهاجرت سلول‌های ستیغ عصبی مهار شده و گانگلیون‌های پاراسمپاتیک در نواحی درگیر تشکیل نمی‌شوند. تقریباً در همه موارد رکتوم مبتلا است و در ۸۰ درصد نوزادان مبتلا، رکتوم و سیگموئید درگیر هستند. اما کولون‌های عرضی و صعودی فقط در ۱۰ تا ۲۰ درصد موارد، مبتلا می‌گردند. کولون در بالای ناحیه درگیر متسع می‌شود، زیرا ناحیه مبتلا به علت انقباض تونیک ساختار عضلانی بدون عصب تنگ می‌ماند.

خلاصه

دستگاه عصبی مرکزی (CNS) در اواسط هفته سوم به صورت **صفحه عصبی** از **اکتودرم منشأ می‌گیرد** (شکل ۱-۱۸). بعد از اینکه لبه‌های این صفحه چین می‌خورد، **چین‌های عصبی** در خط وسط به هم رسیده و جوش می‌خورند تا **لوله عصبی** را شکل دهند (شکل‌های ۲-۱۸ و ۳-۱۸). انتهای سری لوله در حدود روز ۲۵ و انتهای دمی روز ۲۸ بسته می‌شود. با این کار CNS به ساختار لوله‌ای شکلی تبدیل می‌گردد که انتهای سری آن عریض **(مغز)** و انتهای دمی آن دراز **(نخاع)** است. نقص در بسته‌شدن لوله عصبی باعث ایجاد شدن نقایصی مثل **اسپینا بیفیدا** (شکل‌های ۱۵-۱۸ و ۱۶-۱۸) و **آنسفالی** (شکل ۳۷-۱۸) می‌شود. با تجویز **اسید فولیک** می‌توان از وقوع این نقایص جلوگیری نمود.

نخاع که انتهای دمی CNS را شکل می‌دهد، با داشتن **صفحه قاعده‌ای** حاوی **نورون‌های حرکتی** و **صفحه بالی** که حاوی **نورون‌های حسی** است و همچنین **صفحه سقفی** و **صفحه کفی** (صفحات ارتباط دهنده دو طرف) مشخص می‌گردد (شکل ۸-۱۸). **اعصاب نخاعی** از هر قطعه نخاع ایجاد می‌شوند. هسته‌های حرکتی این اعصاب در صفحه قاعده‌ای (درون نخاع) و اجسام سلولی سلول‌های حسی آنها در گانگلیون‌های نخاعی منشأ گرفته از سلول‌های ستیغ عصبی (خارج از نخاع) قرار دارند. **SHH** لوله عصبی را در ناحیه نخاع، شکمی می‌کند (ventralize) و سبب القای صفحات کفی و قاعده‌ای می‌شود. **پروتئین‌های شکل دهنده استخوان ۴ و ۷ (BMP4,7)** بیان شده در اکتودرم غیرعصبی، باعث حفظ و تنظیم افزایشی بیان *PAX3* و *PAX7* در صفحات بالی و قاعده‌ای می‌شود.

مغز به دو قسمت تقسیم می‌شود: (۱) **ساقه مغز** که در امتداد نخاع است و سازمان‌دهی آن شبیه به صفحات قاعده‌ای و بالی نخاعی می‌باشد. (۲) **مراکز بالاتر** (مخچه و نیمکرات مغزی) که صفحات بالی مشخص‌تری دارند. پس از بسته‌شدن لوله عصبی، مغز از سه وزیکل تشکیل می‌شود: **رومبنسفالون (مغز خلفی)**، **مزانسفالون (مغز میانی)** و **پروزنسفالون (مغز قدامی)**. بعداً این وزیکول‌های ابتدایی به پنج ناحیه متفاوت تقسیم می‌شوند (شکل ۵-۱۸). **رومبنسفالون** به (۱) **میلنسفالون** که **بصل‌النخاع** را می‌سازد (این بخش یک صفحه قاعده‌ای برای نورون‌های وابران پیکری و احشایی و یک صفحه بالی برای نورون‌های آوران پیکری و احشایی دارد) (شکل

Scanned by CamScanner

@medicaluniversity

۱۸–۱۸) و (۲) **متنسفالون** با صفحات قاعده‌ای (وابران) و بالی (آوران) معمول (شکل ۱۹–۱۸). این وزیکل مغزی (متنسفالون) نیز **مخچه** (شکل ۲۰–۱۸) [مرکز هماهنگی حالت، وضعیت و حرکات بدن] و **پل مغزی** [مسیر عبور رشته‌های عصبی بین نخاع و قشر مغز و قشر مخچه] را می‌سازد (شکل ۱۹–۱۸).

مزنسفالون یا **مغز میانی** به بخش‌های دیگری تقسیم نشده و مثل نخاع دارای صفحات وابران قاعده‌ای و آوران بالی است. صفحات بالی مزانسفالون، کولیکولوس‌های قدامی و خلفی را تشکیل می‌دهند که به ترتیب ایستگاه انتقال مراکز رفلکس‌های بینایی و شنوایی هستند (شکل ۲۳–۱۸).

پروزنسفالون به دینسفالون در عقب و تلنسفالون در جلو تقسیم می‌شود. دینسفالون از یک صفحه سقفی نازک و یک صفحه بالی قطور که در آن **تالاموس** و **هیپوتالاموس** تکوین می‌یابند، تشکیل شده است (شکل‌های ۲۴–۱۸ و ۲۵–۱۸). دینسفالون در تشکیل غده هیپوفیز که از بن‌بست راتکه نیز به وجود می‌آید، شرکت می‌کند (شکل ۲۶–۱۸). بن‌بست راتکه، **آدنوهیپوفیز**، **لوب بینابینی** و **بخش لوله‌ای** را می‌سازد و دینسفالون در تشکیل **لوب خلفی (نوروهیپوفیز)** که حاوی نوروگلی‌ها بوده و رشته‌های عصبی را از هیپوتالاموس دریافت می‌کند، شرکت دارد.

تلنسفالون از دو بیرون‌زدگی طرفی به نام **نیمکره‌های مغزی** و یک بخش میانی به نام **تیغه انتهایی** تشکیل شده است (شکل ۲۷–۱۸). تیغه انتهایی حاوی رابطها است. رابطها مسیر ارتباطی دستجات رشته‌ای بین دو نیمکره راست و چپ می‌باشند (شکل ۳۰–۱۸). نیمکره‌های مغزی، که در ابتدا دو بیرون‌زدگی کوچک هستند (شکل‌های ۲۴–۱۸ و ۲۵–۱۸)، گسترش یافته و نمای طرفی دینسفالون، مزنسفالون و متنسفالون را می‌پوشانند (شکل‌های ۲۶–۱۸ الی ۲۸–۱۸). در نهایت نواحی هسته‌ای تلنسفالون در تماس نزدیک با دینسفالون قرار می‌گیرند (شکل ۲۷–۱۸).

دستگاه بطنی که حاوی **مایع مغزی ـ نخاعی** (CSF) است از لومن نخاع تا بطن چهارم در رومنبسفالون و از مجرای باریکی در مزنسفالون (**قنات سیلویوس**) به بطن سوم در دینسفالون امتداد می‌یابد. دستگاه بطنی از طریق **سوراخ‌های مونرو** از بطن سوم به بطن‌های طرفی نیمکره‌های مغز کشیده می‌شود. مایع مغزی ـ نخاعی در **شبکه کورویدی** بطن‌های سوم، چهارم و طرفی تولید می‌شود. انسداد مایع مغزی ـ نخاعی در دستگاه بطنی یا فضای تحت عنکبوتیه باعث ایجاد **هیدروسفالی** می‌گردد.

مغز در امتداد محورهای قدامی ـ خلفی (سری ـ دمی) و پشتی ـ شکمی (داخلی ـ خارجی) تشکیل می‌شود. **ژن‌های HOX** الگوی محور قدامی ـ خلفی مغز خلفی را تعیین کرده و مشخصات رومبومرها را پدید می‌آورند. سایر عوامل رونویسی حاوی یک بخش هومئو (homeodomain)، الگی محور قدامی ـ خلفی در نواحی مغز خلفی و مغز میانی را تعیین می‌کنند. این عوامل شامل ***L1M1*** و ***OTX2*** می‌باشند. دو مرکز دیگر هماهنگ کننده، **ستیغ عصبی قدامی** (ANR) و تنگه **رومبنسفالیک** هستند که **FGF8** ترشح می‌کنند. FGF8 به عنوان یک پیام القایی برای این نواحی عمل می‌کند. در پاسخ به این عامل رشد، انتهای سری مغز قدامی، ***FOXG1*** را بیان می‌کند که تکوین تلنسفالون را تنظیم می‌کند. تنگه (ایسموس) **ژن‌های *ENGRAILED*** را بیان می‌کند که به تنظیم تمایز مخچه و سقف مغز میانی می‌پردازد. SHH علاوه بر اثری که در کل دستگاه عصبی مرکزی (CNS) بر عهده دارد، توسط صفحه پره‌کوردی و نوتوکورد نیز ترشح می‌شود و نواحی مغز قدامی و مغز میانی را شکمی می‌کند. **پروتئین‌های شکل دهنده استخوان ۴ و ۷ (BMP4 و BMP7)** مترشحه از اکتودرم غیرعصبی باعث القا و حفظ بیان ژن‌های پشتی کننده (dorsalizing genes) می‌شوند.

دوازده جفت عصب مغزی وجود دارد که اکثر آنها از مغز خلفی منشأ گرفته‌اند. نورون‌های حرکتی هر عصب دورن مغز قرار دارند در حالی که نورون‌های حسی از خارج از مغز از پلاکودهای اکتودرمی و سلول‌های ستیغ عصبی منشأ می‌گیرند (جدول‌های ۲–۱۸ و ۳–۱۸). بنابراین سازمان‌دهی اجسام سلولی سلول‌های عصبی حرکتی و حسی اعصاب مغزی شبیه به اعصاب نخاعی است.

دستگاه عصبی خودکار (ANS) از بخش‌های **سمپاتیک** و **پاراسمپاتیک** تشکیل شده است. ANS یک دستگاه دو نورونی با **رشته‌های پیش‌گانگلیونی** و **پس‌گانگلیونی** است. در دستگاه سمپاتیک نورون‌های پیش‌گانگلیونی در شاخ‌های طرفی (حدواسط) نخاع در قطعات T1 الی L2 و نورون‌های پس‌گانگلیونی در **تنه‌های سمپاتیک** و **گانگلیونی جلوی مهره‌ای (جلوی آئورتی)** در امتداد آئورت قرار دارند. در دستگاه پاراسمپاتیک نورون‌های پیش‌گانگلیونی در هسته‌های موجود در ساقه مغز (همراه با اعصاب مغزی **۳، ۷، ۹ و ۱۰**) و در **ناحیه خاجی** نخاع (S2-4) و هسته‌های پس‌گانگلیونی در

Scanned by CamScanner

@medicaluniversity

گانگلیون‌های (به طور معمول) نزدیک به ارگان‌هایی که آن را عصب‌دهی می‌کنند، قرار دارند. همه گانگلیون‌های دستگاه عصبی خودکار از سلول‌های ستیغ عصبی تکوین می‌یابند.

غده **فوق‌کلیه (آدرنال)** از دو منبع به وجود می‌آید: (۱) مزودرم جدار خلفی بدن که تکثیر یافته و **قشر جنینی** را می‌سازد. در ادامه به جای قشر جنینی، نسل جدیدی از این سلول‌های در حال تکثیر جایگزین می‌شوند که **قشر نهایی** را به وجود می‌آورند. این بخش از غده استروئیدها را تولید کرده و در حفظ بارداری با ترشح DHEA (که توسط جفت به استروژن تبدیل می‌شود) نقش دارد؛ (۲) **سلول‌های ستیغ عصبی** که از چین‌های عصبی مهاجرت کرده و **مرکز (مدولای)** غده فوق‌کلیه را می‌سازند. این سلول‌ها به **سلول‌های کرومافین** تمایز یافته و در حقیقت همان نورون‌های سمپاتیک پس‌گانگلیونی تغییر یافته می‌باشند. این سلول‌ها در اثر تحریک با نورون‌های پیش‌گانگلیونی، **اپی‌نفرین (آدرنالین)** و **نوراپی‌نفرین (نورآدرنالین)** را مستقیماً به جریان خون ترشح می‌کنند.

پرسش‌ها

۱. اعصاب مغزی و نخاعی از چه جهاتی مشابه هم هستند؟ آنها از چه جهاتی متفاوت از هم هستند؟

۲. چه بخش‌هایی با همدیگر عصب نخاعی را می‌سازند؟ تفاوت بین ریشه پشتی، ریشه شکمی، شاخه اولیه پشتی و شاخه اولیه شکمی چیست؟ چه انواعی از رشته‌های عصبی (حسی یا حرکتی) در هر یک از این ساختارها یافت می‌شوند؟

۳. در چه سطحی بزل (پونکسیون) مایع مغزی ـ نخاعی انجام می‌شود؟ از دیدگاه جنین‌شناسی چگونه امکان این عمل وجود دارد؟

۴. اساس جنین‌شناسی اغلب نقایص لوله عصبی (NTDs) چیست؟ آیا می‌توان قبل از تولد آنها را تشخیص داد؟ آیا هیچ روشی برای جلوگیری وجود دارد؟

۵. اولتراسوند پیش از تولد، سر بزرگ و توسعه بطن‌های طرفی را نشان داده است. این وضعیت چه نام دارد و چه عاملی می‌تواند باعث ایجاد آن شده باشد؟

۶. دو بخش دستگاه عصبی خودکار (ANS) کدامند؟ نورون‌های پیش‌گانگلیونی آنها در کجا قرار گرفته‌اند؟ از نظر جنین‌شناسی کدام سلول‌ها به نورون‌های پس‌گانگلیونی تبدیل می‌شوند؟

Scanned by CamScanner

@medicaluniversity

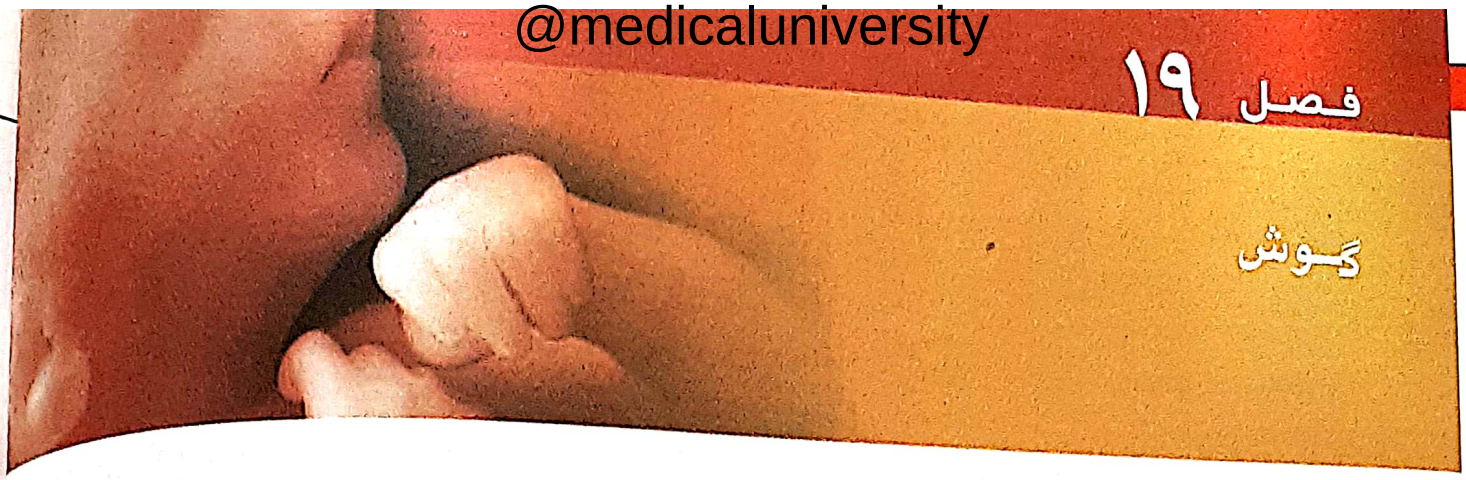

فصل ۱۹
گوش

در فرد بالغ گوش یک واحد آناتومیک است که وظیفه شنیدن و حفظ تعادل را بر عهده دارد. گوش رویان از سه بخش متفاوت تشکیل می‌شود: (۱) **گوش خارجی** (external ear) که وظیفه جمع‌آوری صوت را به عهده دارد، (۲) **گوش میانی** (middle ear) که انتقال امواج صوت از گوش خارجی به گوش داخلی را عهده‌دار است و (۳) **گوش داخلی** (internal ear) که امواج صوتی را تبدیل به پیام‌های عصبی کرده و تغییرات تعادل بدن را نیز ثبت می‌کند.

■ گوش داخلی

ضخیم‌شدن اکتودرم سطحی اولین علامت تشکیل گوش است که در دو طرف رومبنسفالون یک رویان تقریباً ۲۲ روزه مشاهده می‌شود (شکل ۱-۱۹). این ضخیم‌شدگی‌ها، **پلاکودهای گوشی** (otic placodes) نامیده می‌شوند و سریعاً اینواژینه شده و **وزیکل‌های گوشی یا شنوایی** (otic or auditory vesicles) [**اتوسیست‌ها** (otocysts)] را می‌سازند (شکل ۲-۱۹). سلول‌های اتوسیست تمایز یافته و سلول‌های گانگلیونی را برای گانگلیون‌های استاتواکوستیک (statoacoustic ganglia) [گانگلیون‌های دهلیزی ـ حلزونی] به وجود می‌آورند (شکل ۲C-۱۹). با ادامه تکوین، هر وزیکل به (۱) یک بخش شکمی که به **ساکول** (saccule) و **مجرای حلزونی** (cochlear duct) تبدیل می‌گردد و (۲) بخش پشتی که **اوتریکول** (utricle)، **کانال‌های نیم‌دایره** (semicircular canals) و **مجرای اندولنفاتیک** (endolymphatic duct) را ایجاد می‌کند، تقسیم می‌شود (شکل‌های ۳-۱۹ الی ۶-۱۹). این ساختارهای اپی‌تلیالی با هم **لابیرنت غشایی** (membranous labyrinth) را می‌سازند.

ساکول، حلزون و ارگان کورتی

در هفته ششم تکوین، ساکول یک بیرون‌زدگی لوله‌ای در قطب تحتانی خود ایجاد می‌کند (شکل ۳C-E-۱۹). این بیرون‌زدگی **مجرای حلزونی** (cochlear duct) نام دارد و همانند حلقه‌ای مارپیچ به مزانشیم اطراف نفوذ می‌کند و تا هفته هشتم دو و نیم دور می‌چرخد (شکل ۳D-E-۱۹). در هفته هفتم، سلول‌های مجرای حلزونی به **ارگان مارپیچی کورتی** (spiral organ of corti) تمایز می‌یابد. ارگان کورتی ارتعاشات صوتی را به پیام‌های الکتریکی جهت شنیدن تبدیل می‌کند. ارتباط بین مجرای حلزونی و بخش باقیمانده ساکول توسط مجرای باریکی به نام **مجرای رابط** (ductus reuniens) برقرار می‌شود (شکل‌های ۳E-۱۹ و ۸-۱۹).

مزانشیم اطراف مجرای حلزونی به زودی به غضروف تمایز می‌یابد (شکل ۴A-۱۹). در هفته دهم این غلاف غضروفی حفره‌دار شده و دو فضای پری‌لنفاتیک را با نام‌های **نردبان دهلیزی** (scala vestibuli) و **نردبان صماخی** (scala tympani) ایجاد می‌کند (شکل ۴B,C-۱۹). بعداً مجرای حلزونی از نردبان دهلیزی توسط **غشای دهلیزی** (vestibular membrane) و از نردبان صماخی توسط **غشای پایه** (basilar membrane) جدا می‌شود (شکل ۴C-۱۹). **رباط مارپیچ** (spiral ligament) باعث باقی ماندن اتصال دیواره طرفی مجرای حلزونی به غضروف‌های اطراف می‌گردد. در حالی که زاویه میانی مجرای حلزونی به زائده‌ای غضروفی دراز به نام **مودیولوس** (modiolus) متصل است که تا حدودی توسط آن حمایت می‌گردد. **مودیولوس** بعداً محور حلزون استخوانی را

Scanned by CamScanner

@medicaluniversity

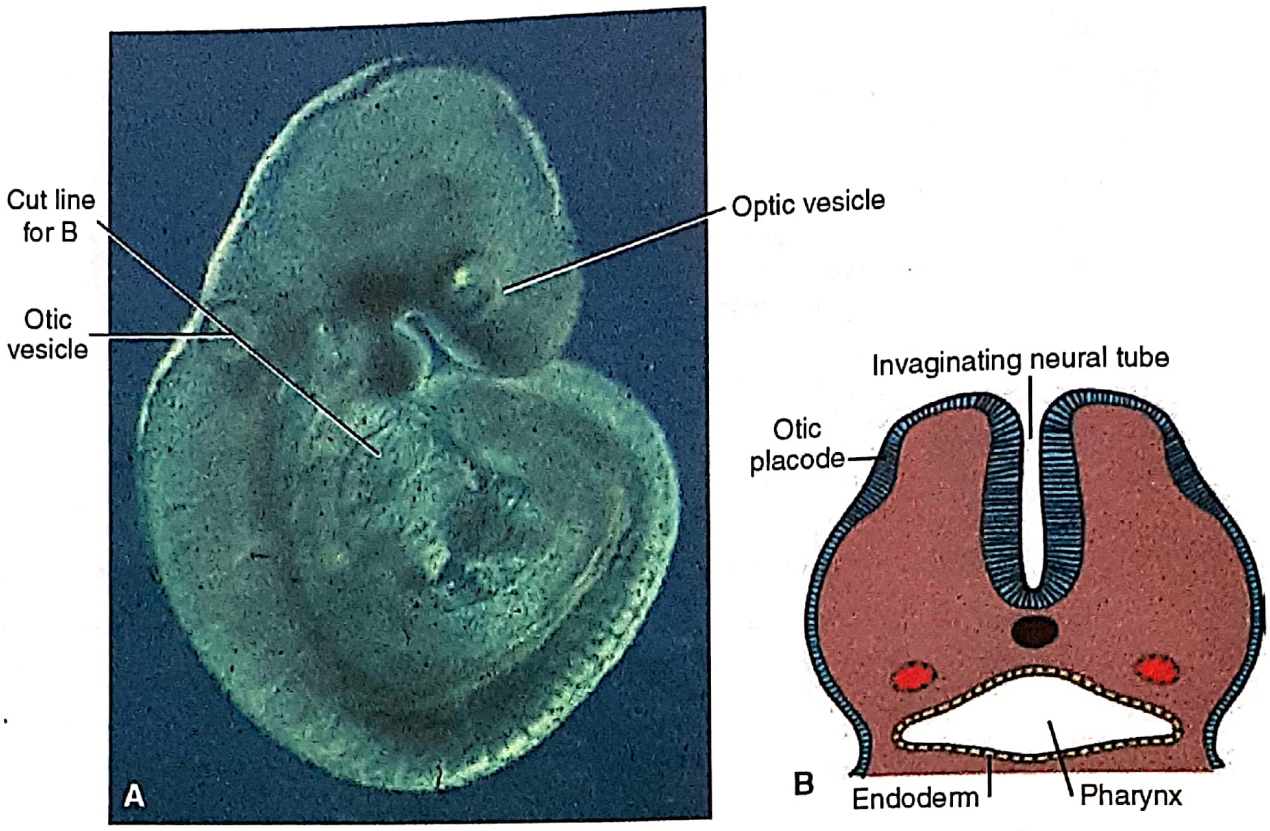

شکل ۱-۱۹. A. یک رویان در انتهای هفته چهارم تکوین که وزیکل‌های بینایی و شنوایی دیده می‌شوند. **B.** ناحیه رومبنسفالون که در آن پلاکودهای گوشی در رویان ۲۲ روزه نشان داده شده‌اند.

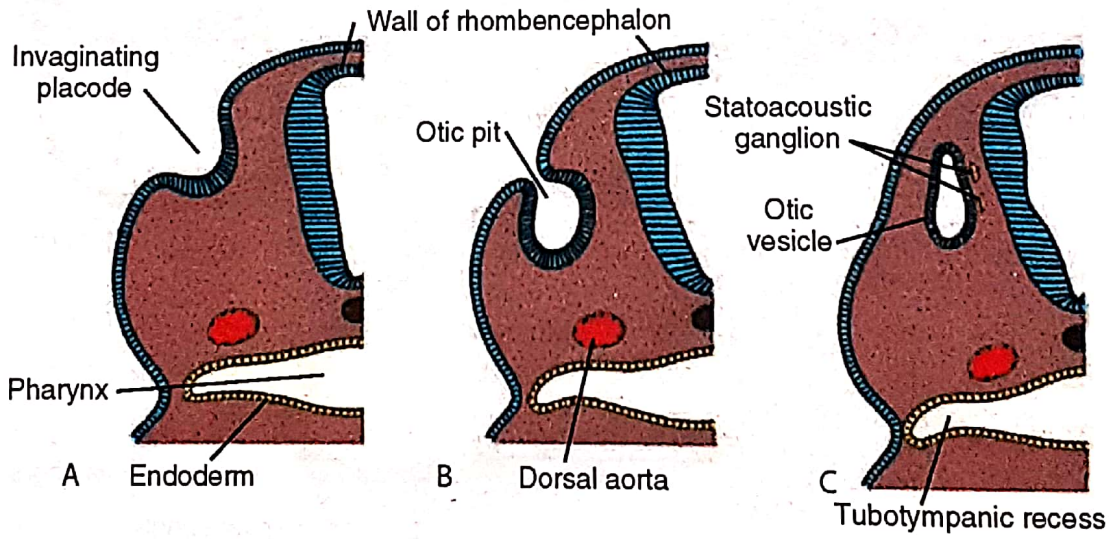

شکل ۲-۱۹. مقاطع عرضی از ناحیه رومبنسفالون که شکل‌گیری وزیکل‌های گوشی را در رویان ۲۴ روزه **(A)**، رویان ۲۷ روزه **(B)** و رویان ۴/۵ هفته‌ای **(C)** نشان می‌دهد. نورون‌های منشأ گرفته از وزیکل گوشی (اتوسیست) گانگلیون‌های استاتوآکوستیک (دهلیزی ـ حلزونی) را می‌سازند.

تشکیل می‌دهد (شکل ۴B-۱۹).

در ابتدا تمام سلول‌های اپی‌تلیال مجرای حلزونی شبیه به هم هستند (شکل ۴A-۱۹). اما با ادامه تکوین، این سلول‌ها دو ستیغ تشکیل می‌دهند: **ستیغ درونی** (inner ridge) که **لیمبوس مارپیچی** (spiral limbus) آینده را می‌سازد (شکل ۴B-۱۹) و **ستیغ بیرونی** (outer ridge) (شکل ۴B-۱۹).

Scanned by CamScanner

@medicaluniversity

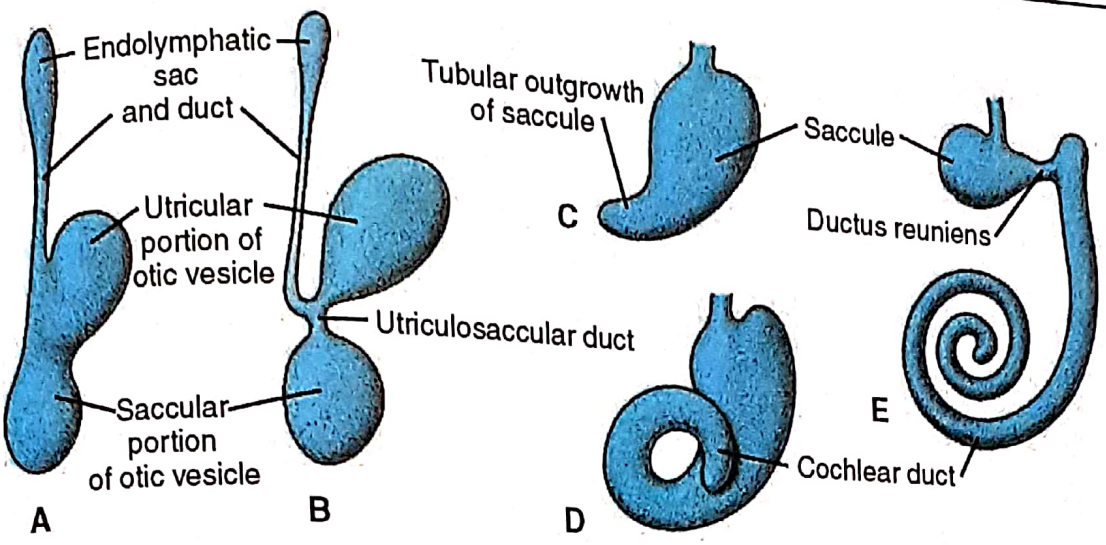

شکل ۳-۱۹. **A** و **B**. تکوین اتوسیست‌ها که بخش اوتریکلی پشتی با مجرای اندولنف و بخش ساکولی شکمی را نشان می‌دهد. **C-E**. مجرای حلزونی به ترتیب در هفته‌های ۶، ۷ و ۸ به شکل‌گیری مجرای رابط و مجرای اتریکولی - ساکولی دقت کنید.

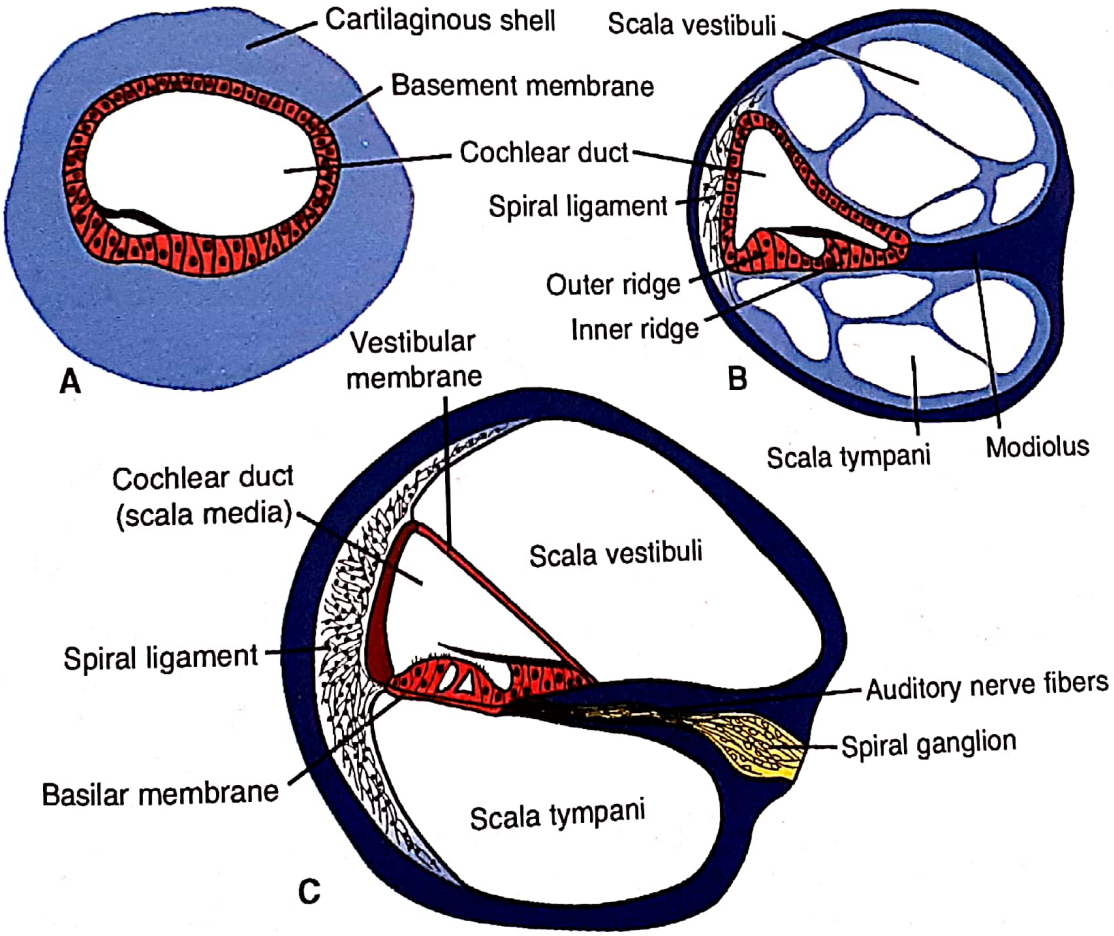

شکل ۴-۱۹. تکوین نردبان صماخی و نردبان دهلیزی. **A**. مجرای حلزونی با پوشش غضروفی احاطه شده است. **B**. در طی هفته دهم، واکوئل‌های بزرگی در پوشش غضروفی ایجاد می‌گردد. **C**. مجرای حلزونی (نردبان میانی) به وسیلهٔ غشای پایه و غشای دهلیزی به ترتیب از نردبان صماخی و نردبان دهلیزی جدا می‌شود. سلول‌های گانگلیونی از عصب دهلیزی - حلزونی (عصب مغزی ۸)، گانگلیون مارپیچی را ساخته و زوائد آنها تا سلول‌های مویی کشیده شده و آنها را عصب‌دهی می‌کند.

Scanned by CamScanner

@medicaluniversity

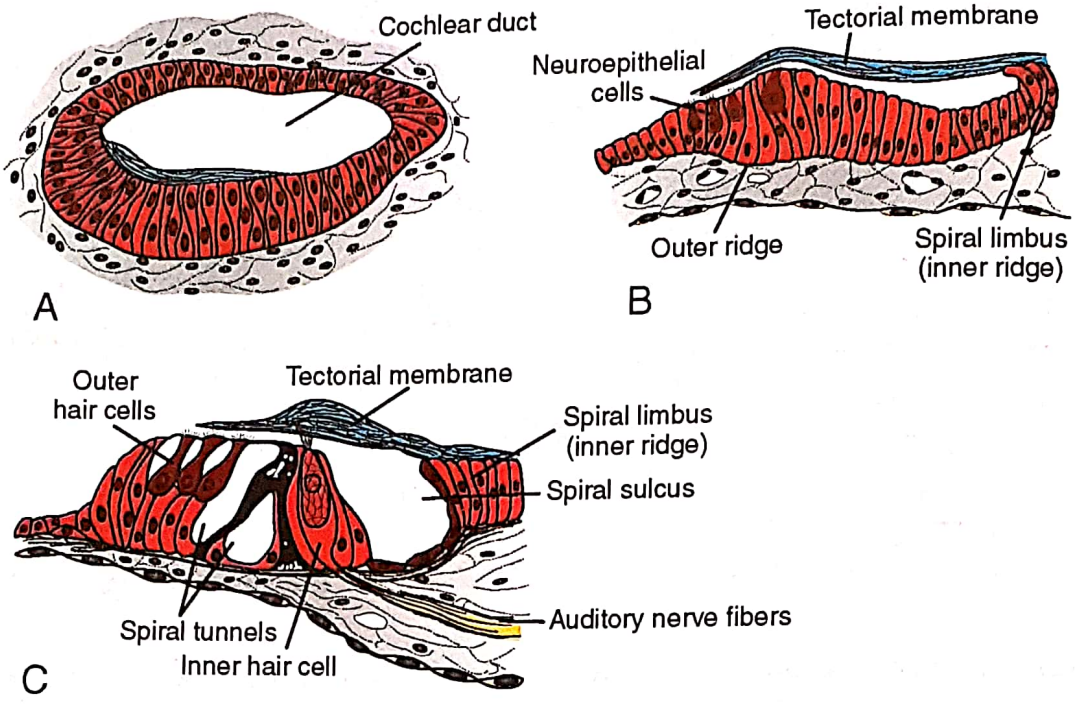

شکل ۵-۱۹. تکوین ارگان کورتی. **A.** ده هفتگی. **B.** حدود ۵ ماهگی. **C.** نوزاد رسیده.

ستیغ بیرونی یک ردیف **سلول مویی درونی** (inner hair cell) و سه یا چهار ردیف **سلول مویی** بیرونی (outer hair cell) را می‌سازند. سلول‌های مویی سلول‌های حسی دستگاه شنوایی بوده (شکل ۵-۱۹) و توسط **غشای تکتوریال** (tectorial membrane) پوشیده می‌شوند. این غشا یک ماده رشته‌ای ژلاتینی متصل به لیمبوس تحتانی است که نوک آن بر روی سلول‌های مویی قرار می‌گیرد (شکل ۵-۱۹). سلول‌های حسی و غشای تکتوریال با هم **ارگان کورتی** (organ of Corti) را می‌سازند. امواج صوتی به وسیله این ارگان دریافت شده و به گانگلیون مارپیچی و سپس به وسیله رشته‌های **شنوایی عصب مغزی هشتم** و دستگاه عصبی می‌رود (شکل‌های ۵-۱۹ و ۴-۱۹).

اوتریکل و کانال‌های نیم‌دایره

در طی هفته ششم تکوین، **کانال‌های نیم‌دایره** (semicircular canals) به صورت بیرون‌زدگی‌هایی مسطح از بخش اتریکولی وزیکول شنوایی ظاهر می‌شوند (شکل ۶A,B-۱۹). بخش‌های مرکزی دیواره‌های این بیرون‌زدگی‌ها بر روی هم قرار گرفته (شکل ۶B,C-۱۹) و از بین می‌روند تا سه کانال نیم‌دایره ایجاد گردند (شکل‌های ۶-۱۹ و ۸-۱۹). **پایک حباب‌دار** (crus ampullare) در اثر اتساع یک انتهای هر کدام از این کانال‌ها به وجود می‌آید. انتهای غیرمتسع نیز **پایک بدون حباب** (crus nonampullare) نام دارد (شکل ۶-۱۹). در نتیجه جوش خوردن دو پایک بدون حباب به یکدیگر در نهایت پنج پایک وارد اتریکل می‌شوند (۳ پایک حباب‌دار و ۲ پایک بدون حباب).

سلول‌های درون حباب‌ها، ستیغی به نام **ستیغ آمپولی** (crista ampullaris) که حاوی سلول‌های مسئول حفظ تعادل است، می‌سازند. مناطق حسی مشابهی به نام **لکه‌های شنوایی** (macula acusticae) در دیواره‌های اوتریکل و ساکول شکل می‌گیرند. ایمپالس‌های عصبی ایجاد شده در سلول‌های حسی ستیغ‌ها و لکه‌های شنوایی در نتیجهٔ تغییر وضعیت بدن، توسط **رشته‌های دهلیزی** (vestibular fibers) **عصب مغزی هشتم** به مغز می‌روند.

گانگلیون تعادلی ـ شنوایی (statoacoustic ganglion) در اثر جدا شدن گروهی از سلول‌ها از دیواره وزیکل شنوایی در هنگام تشکیل آن، ایجاد می‌شود (شکل ۲C-۱۹). منشأ بقیه سلول‌های این گانگلیون از سلول‌های ستیغ عصبی

Scanned by CamScanner

@medicaluniversity

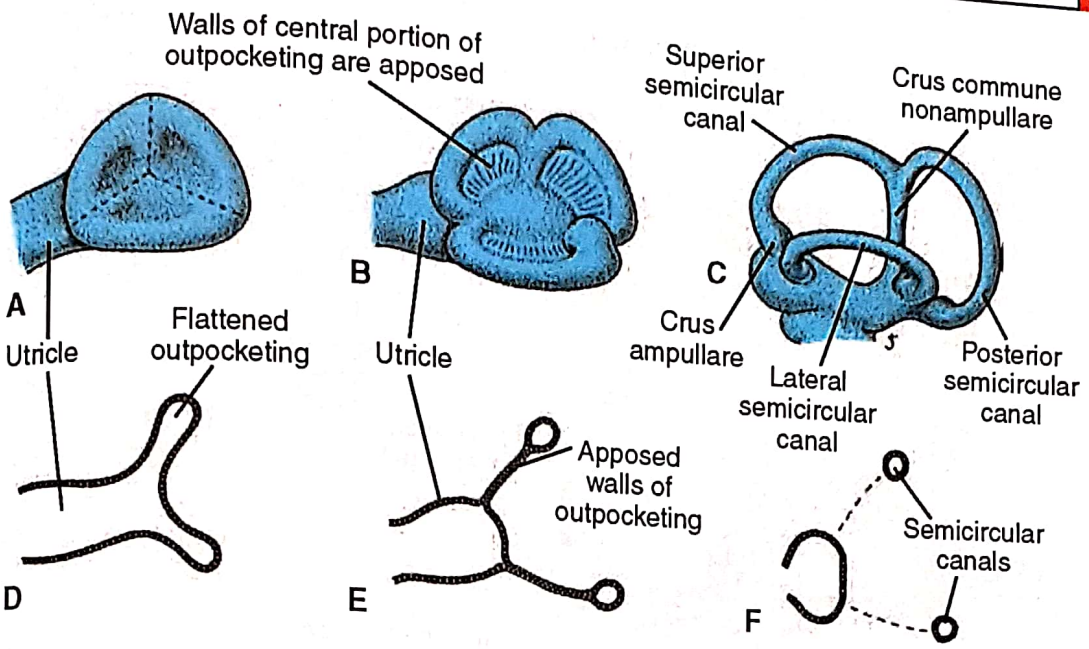

شکل ۶-۱۹. تکوین کانال‌های نیم‌دایره‌ای. **A.** پنج هفتگی. **B.** شش هفتگی. **C.** هشت هفتگی. **D-F.** به ترتیب مراحل روی هم قرار گرفتن، جوش خوردن و از بین رفتن بخش مرکزی جدار بیرون‌زدگی‌های نیم‌دایره‌ای نشان داده شده است. آمپول‌ها (حباب‌ها) در کانال‌های نیم‌دایره‌ای حاوی سلول‌های حسی جهت پایداری در یک ستیغی به نام ستیغ آمپولی آرایش یافته‌اند.

است. این گانگلیون سپس به دو بخش **حلزونی** (cochlear) [که با سلول‌های حسی ارگان کورتی ارتباط دارد] و بخش **دهلیزی** (vestibular) [که با سلول‌های حسی ساکول، اوتریکل و کانال‌های نیم‌دایره‌ای مرتبط است] تقسیم می‌شود.

■ گوش میانی

حفره صماخی و لوله شنوایی

منشأ **حفره صماخی** (tympanic cavity) اندودرم بوده و از اولین بن‌بست حلقی منشأ می‌گیرد (شکل‌های ۲-۱۹ و ۷-۱۹). این بن‌بست سریعاً در جهت خارجی رشد کرده و با کف اولین شکاف حلقی تماس پیدا می‌کند. بخش دیستال بن‌بست که **بن‌بست لوله‌ای ـ صماخی** (tubotympanic recess) نام دارد، عریض گشته و به حفره صماخی ابتدایی تبدیل می‌شود. بخش پروگزیمال بن‌بست اول همچنان باریک باقی مانده و **لوله شنوایی** (auditory tube) یا **شیپور استاش** (eustachian tube) را می‌سازد (شکل‌های ۷B-۱۹ و ۸-۱۹). حفره صماخ از طریق لوله شنوایی با حلق بینی ارتباط دارد.

استخوانچه‌ها

استخوانچه‌های **چکشی** (malleus) و **سندانی** (incus) از غضروف‌های قوس حلقی اول و استخوانچه **رکابی** (stapes) از غضروف قوس حلقی دوم منشأ می‌گیرند (شکل ۹A-۱۹). اگرچه این استخوانچه‌ها در نیمه اول زندگی جنینی تشکیل می‌شوند، اما تا ماه هشتم (شکل‌های ۹B-۱۹) زمانی که بافت‌های اطراف از بین می‌روند (شکل‌های ۷-۱۹، ۸-۱۹ و ۹B-۱۹)، در مزانشیم باقی می‌مانند (شکل ۹B-۱۹). بافت اپی‌تلیوم اندودرمی پوشاننده حفره صماخی ابتدایی تمام دیوارهٔ فضاهای جدید در حال گسترش را دربر می‌گیرد. در این زمان اندازه حفره صماخی حداقل دو برابر اندازه سابق خود می‌شود. هنگامی که استخوانچه‌ها به طور کامل از مزانشیم اطراف خود آزاد شدند، اپی‌تلیوم اندودرمی مثل مزانتر، آنها را به دیواره حفره وصل می‌کند (شکل ۹B-۱۹). بعداً در داخل همین مزانترها، رباط‌های حمایت کننده استخوانچه‌ها شکل می‌گیرند.

از آنجایی که استخوانچه چکشی از قوس حلقی اول ساخته می‌شود، بنابراین عصب عضله آن (**یعنی عضله کشنده پرده صماخ** [tensor tympani]) از **شاخه مندیبولار عصب سه‌قلو (تری‌ژمینال)** می‌آید. **عضله رکابی** (stapedius) که به

Scanned by CamScanner

@medicaluniversity

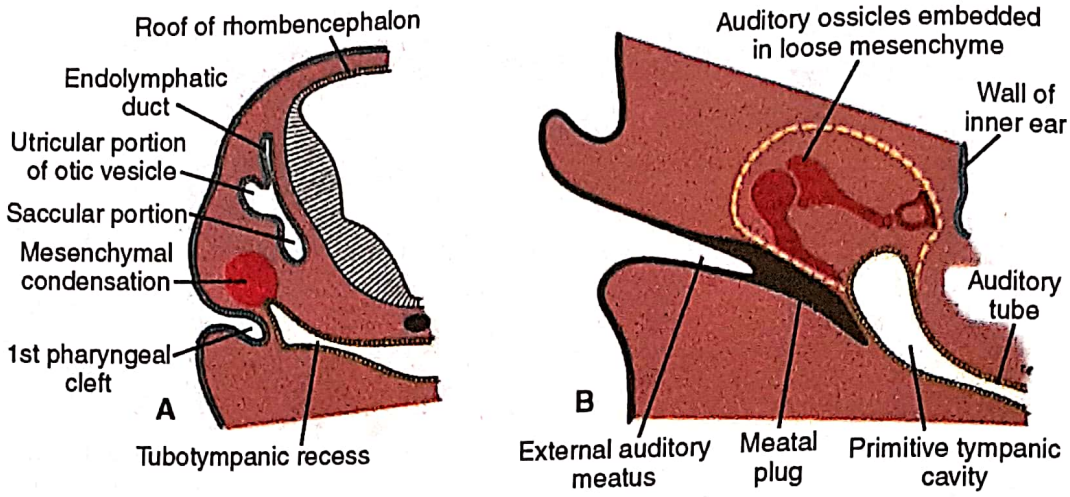

شکل ۷-۱۹. A. مقطع عرضی رومبنسفالون یک رویان ۷ روزه. بن‌بست توبوتیمپانیک (لوله‌ای ـ صماخی)، شکاف حلقی اول و تراکم مزانشیمی و تکوین اولیه استخوانچه‌ها دیده می‌شوند. **B.** گوش میانی که در آن پیش‌سازهای غضروفی استخوانچه‌های شنوایی نشان داده شده است. خط زرد باریک در مزانشیم نشانگر گسترش حفره صماخی ابتدایی در مراحل بعدی است.

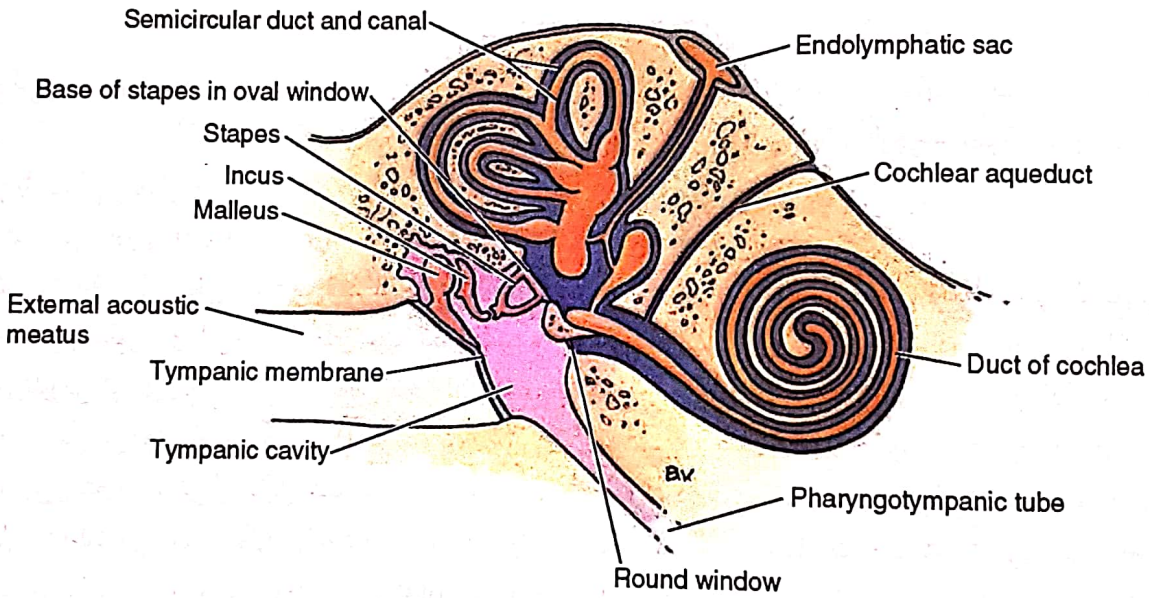

شکل ۸-۱۹. ساختمان گوش که در آن مجرای شنوایی خارجی، گوش میانی و استخوانچه‌های آن و گوش داخلی دیده می‌شوند.

استخوانچه رکابی متصل است، از عصب قوس دوم (یعنی **عصب صورتی** [فاسیال]) شاخه دریافت می‌کند.

در طی مراحل پایانی زندگی جنینی، در اثر واکوئولیزه شدن (حفره‌دار شدن) بافت اطراف، حفره تمپانیک (صماخی) در جهت پشتی گسترش یافته و **آنتروم صماخی** (tympanic antrum) را می‌سازد. بعد از تولد اپی‌تلیوم حفره صماخی به **زائده ماستوئید** استخوانی در حال گسترش هجوم برده و کیسه‌های هوایی پوشیده شده با اپی‌تلیوم را ایجاد می‌کند (**هوادار شدن** [pneumatization])، بعداً بیشتر کیسه‌های هوایی ماستوئید در تماس با آنتروم و حفره صماخی قرار می‌گیرند. به همین دلیل انتشار التهاب‌های گوش میانی به آنتروم و سلول‌های هوایی ماستوئید یک عارضه شایع در عفونت‌های گوش میانی است.

Scanned by CamScanner

@medicaluniversity

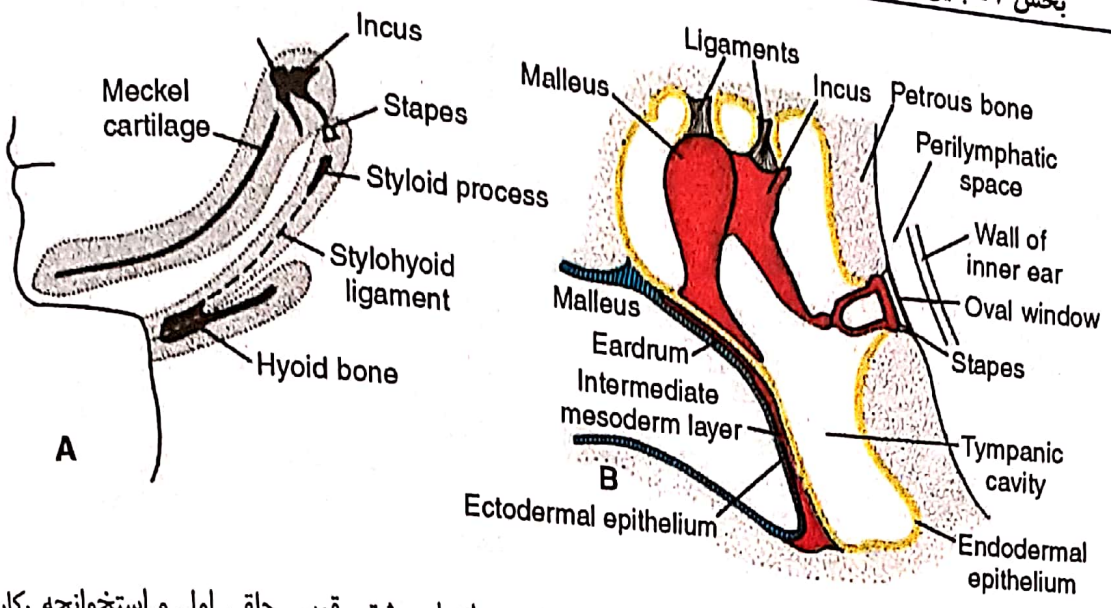

شکل ۹-۱۹. A. مشتقات قوس اول حلقی. به استخوانچه‌های چکشی و سندانی در انتهای پشتی قوس حلقی اول و استخوانچه رکابی در انتهای قوس دوم دقت کنید. **B.** گوش میانی. دسته استخوانچه چکشی در ارتباط با پرده صماخ نشان داده شده است. استخوانچه رکابی نیز با غشای پنجره بیضی در ارتباط است. جدار حفره صماخی با اپی‌تلیوم اندودرمی پوشیده شده است.

■ گوش خارجی

مجرای شنوایی خارجی

مجرای شنوایی خارجی (external auditory meatus) از بخش پشتی شکاف اول حلقی ایجاد می‌شود (شکل ۷A-۱۹). در آغاز ماه سوم، سلول‌های اپی‌تلیال انتهای مجرا تکثیر شده و صفحه اپی‌تلیومی توپری تحت عنوان درپوش مجرا (meatal plug) را تشکیل می‌دهند (شکل ۷B-۱۹). در ماه هفتم، این درپوش از بین رفته و پوشش اپی‌تلیال کف مجرا در ایجاد پرده صماخ نهایی دخالت می‌کند. در مواردی که درپوش تا زمان تولد از بین نمی‌رود، کری مادرزادی (congenital deafness) اتفاق می‌افتد.

طبل گوش یا پرده صماخ

طبل گوش (eardrum) یا پرده صماخ (tympanic membrane) از (۱) پوشش اپی‌تلیالی اکتودرمی انتهای مجرای شنوایی خارجی، (۲) پوشش اپی‌تلیالی آندودرمی حفره صماخی و (۳) لایه حد واسط از جنس بافت که لایه لیفی (fibrous stratum) همبند را ایجاد می‌کند (شکل ۹B-۱۹)، تشکیل شده است. قسمت عمده پرده صماخ به طور محکم به دسته (handle) استخوانچه چکشی متصل شده است (شکل‌های ۸-۱۹ و ۹B-۱۹). سایر بخش‌های پرده باعث جداشدن مجرای شنوایی خارجی از حفره صماخ می‌گردد.

لاله گوش

لاله گوش (auricle) از شش تکثیر سلولی مزانشیمی که در انتهاهای پشتی **قوس‌های اول و دوم حلقی** قرار دارند و **شکاف اول** را احاطه کرده‌اند، ایجاد می‌شود (شکل ۱۰-۱۹). این برآمدگی‌ها **پشته‌های لاله گوش** (auricular hillocks) نام دارند و در هر طرف مجرای شنوایی خارجی سه عدد هستند که بعداً به هم متصل شده و لاله گوش نهایی (defnitive auricle) را می‌سازند (شکل ۱۰-۱۹). روند ادغام این پشته‌ها پیچیده بوده و به همین علت ناهنجاری‌های تکوینی آن شایع است. علاوه بر آن از آنجایی که پشته‌های لاله گوشی از سلول‌های ستیغ عصبی منشأ می‌گیرند، نقایص گوش خارجی اغلب همراه با ناهنجاری‌هایی در سایر ارگان‌های مشتق شده از سلول‌های ستیغ عصبی (مثل صورت، جمجمه و قلب) می‌باشند. در ابتدا گوش‌های خارجی در منطقه پایین گردن قرار دارند (شکل ۱۰A,B-۱۹). رشد مندیبل در جهت خلفی و سری، گوش‌های خارجی را به طرفین سر در سطح چشم‌ها جابه‌جا می‌کند.

Scanned by CamScanner

@medicaluniversity

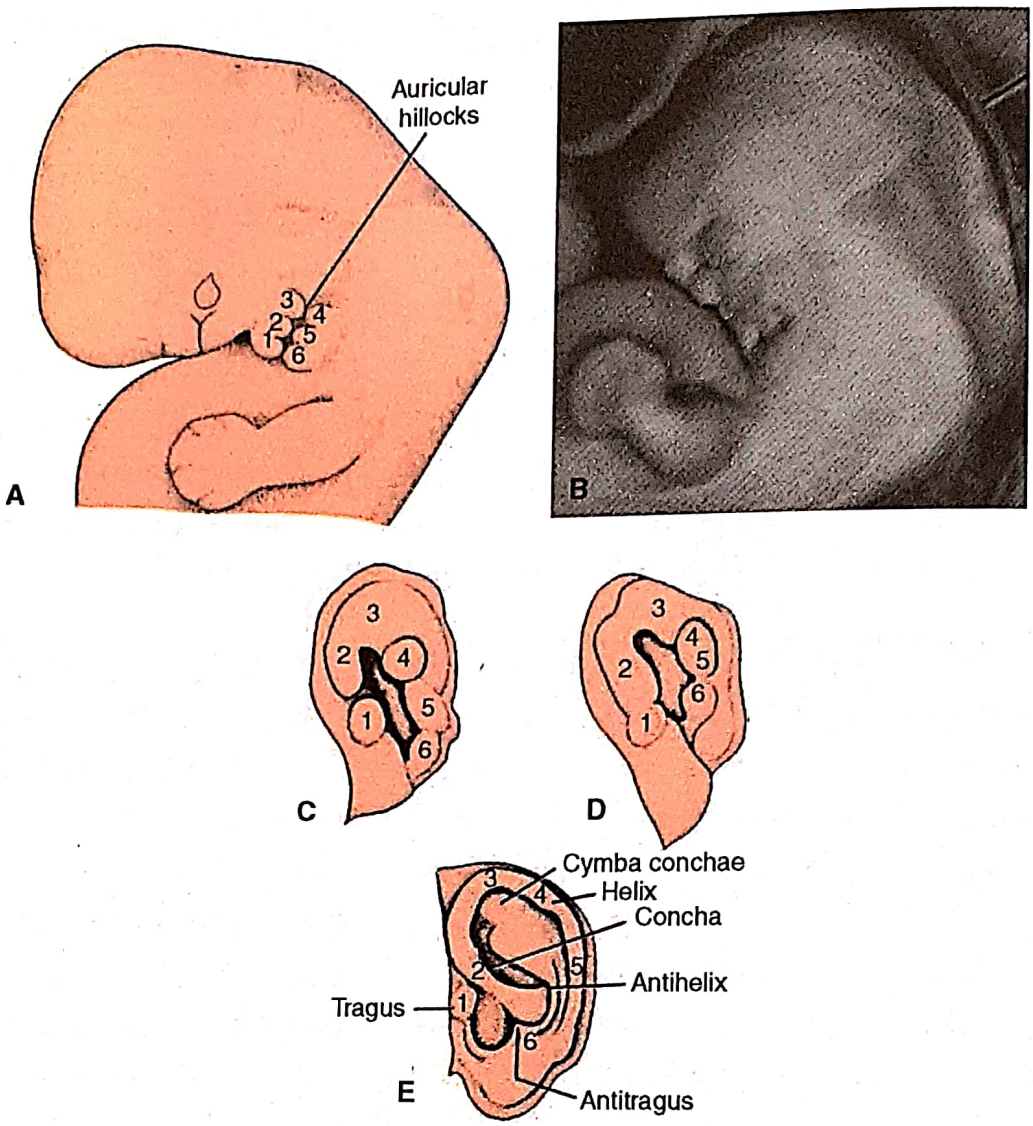

شکل ۱۰-۱۹. A. نمای یک رویان ۶ هفته‌ای که نمای طرفی سر و ۶ پشته لاله گوش را در اطراف انتهای پشتی اولین شکاف حلقی نشان می‌دهد. **B.** رویان ۶ هفته‌ای انسان که مرحله تکوین گوش خارجی را همانند تصویر **A** نشان می‌دهد. توجه کنید که پشته‌های ۱، ۲ و ۳ بخشی از قسمت مانديبولار قوس حلقی اول هستند و گوش به طور افقی در کنار گردن قرار گرفته است. در این مرحله مندیبل کوچک است. با رشد مندیبل در جهات قدامی و خلفی، گوش‌ها که بلافاصله در پشت مندیبل قرار دارند. در جایگاه اصلی خود یعنی در طرفین سر قرار می‌گیرند. **C-E.** ادغام و تکوین پیشرونده پشته‌های لاله گوشی جهت تشکیل لاله گوش نهایی.

■ شنیدن

شنیدن بستگی به امواج صوتی دارد که ارتعاشاتی در پرده صماخ ایجاد می‌کنند. پرده صماخ شبیه یک طبل است که توسط عضله کشنده پرده صماخ (تنسور تیمپانی) در جای خود نگه داشته شده است. صدای خیلی بلند به طور بالقوه باعث ایجاد ارتعاشات آسیب‌رسان به پرده صماخ می‌شود. بنابراین عضله کشنده پرده صماخ به همراه عضله رکابی (استاپدیوس) پرده را کشیده و با محکم کردن آن مانع ایجاد آسیب می‌شوند. ارتعاش پرده صماخ، باعث حرکت استخوانچه‌های گوش میانی (چکشی، سندانی و رکابی) می‌شود. استخوانچه‌ها نیز نیروی موج صوتی ایجاد شده را تقویت کرده و آن را از طریق پنجره بیضی (oval window) به حلزون منتقل می‌کنند (شکل ۸-۱۹). تقویت صدا به دو علت رخ می‌دهد: (۱) تفاوت اندازه زیاد بین پرده صماخ ($55mm^2$) و پنجره بیضی ($3/2mm^2$) [جایی که استخوانچه رکابی متصل می‌شود] منجر به انتقال و تقویت انرژی زیاد تولید شده توسط

Scanned by CamScanner

@medicaluniversity

پرده صماخ در پنجره بیضی می‌شود؛ (۲) استخوانچه چکشی به دلیل شکل خود، مثل یک اهرم عمل کرده و باعث افزایش نیروی دریافت شده توسط استخوانچه رکابی می‌شود (شکل‌های ۸-۱۹ و ۹B-۱۹). فشار تولید شده در اثر حرکت استخوانچه رکابی در پنجره بیضی باعث ایجاد موج مایعی در مجرای حلزونی می‌شود که این موج با حرکت پنجره گرد (round window) به تعادل می‌رسد (شکل ۸-۱۹). موج مایع باعث حرکت نواحی کوچکی از غشای پایه‌ای می‌شود (شکل ۴-۱۹) و جایگاه این نواحی تا حدی توسط بلندی (amplitude/ loudness) و فرکانس (frequency/ pitch) موج رسیده تعیین می‌گردد. در نزدیکی پنجره بیضی، غشای پایه‌ای توسط رشته‌های محکم و کوتاهی به نمای طرفی حلزون متصل می‌گردد. در انتهای طول حلزون، این رشته‌ها بلندتر و بیشتر انعطاف‌پذیر می‌شوند. براساس ویژگی‌های این رشته‌ها و فرکانس موج صوتی، موج به یک نقطه رسیده و در آنجا با رشته‌ها و حرکات غشای پایه‌ای، رزونانس (تشدید) ایجاد می‌کند. این حرکت توسط سلول‌های مویی مجاور حس شده و ایمپالس‌های عصبی وارد رشته‌های عصبی بخش شنوایی عصب استاتواکوستیک (تعادل ـ شنوایی) می‌شوند (شکل ۴C-۱۹ و ۵C-۱۹). فرکانس‌های بالا در نزدیکی پنجره بیضی جایی که رشته‌های متصل کننده غشای پایه‌ای کوتاه‌تر و سفت‌تر هستند و فرکانس‌های پایین‌تر در مکانی دورتر در حلزون در جایی که این رشته‌های متصل کننده بلندتر و انعطاف‌پذیرتر هستند شنیده می‌شوند.

نکات بالینی

کری و ناهنجاری‌های گوش خارجی

کری مادرزادی ممکن است به دلیل ناهنجاری‌های سلول‌های مویی یا گانگلیون‌های عصب شنوایی (**کری حسی ـ عصبی** [sensorineural hearing loss]) و یا به دلیل نقایص ساختاری در کانال گوش خارجی، پرده صماخ و یا استخوانچه‌ها (**کری هدایتی** [conductive hearing loss]) ایجاد گردد. ۵ درصد از دلایل این ناهنجاری‌ها به علت عوامل ژنتیکی می‌باشد که ممکن است ژن‌های اتوزومال غالب یا مغلوب و یا وابسته به کروموزوم X را درگیر کند. در سندرم تریچر ـ کولینز، ناهنجاری‌های گوش خارجی و کانال گوش و استخوانچه‌های گوش که می‌توانند رخ دهند، باعث درجات مختلفی از کری هدایتی می‌شوند. در سندرم داون کری می‌تواند به دلیل ناهنجاری‌های حسی ـ عصبی و/یا هدایتی رخ دهد. اکثر موارد که به دلیل عوامل دیگری رخ می‌دهند به صورت کری حسی ـ عصبی هستند. این عوامل شامل **عفونت‌های قبل از تولد** (prenatal infections) [سرخجه، سیتومگالوویروس، هرپس سیمپلکس]، **زودرس بودن** (prematurity) و **دیابت مادری** می‌باشند. **آکوتان (رتینوئیدها)** باعث ایجاد هر دو نوع کری می‌شود.

بیشترین استخوانچه‌ای که در کری هدایتی درگیر می‌شود، استخوانچه **رکابی** می‌باشد. این مسئله به دلیل منشأ منحصر به فرد این استخوانچه است به طوری که صفحه پایی (footplate) این استخوانچه از سلول‌های ستیغ عصبی و مزودرم کنار محوری به وجود می‌آید. سلول‌های ستیغ عصبی، تشکیل صفحه پایی و پنجره بیضی را هدایت می‌کند. بدون وجود پیام‌های هدایت کننده از سلول‌های ستیغ عصبی، تکوین صفحه پایی و تکوین پنجره بیضی ضعیف و ناقص خواهد بود. تثبیت‌شدن رکابی (stapes fixation) [آنکیلوزیس رکابی] یک ناهنجاری شایع بوده و معمولاً هر دو گوش را درگیر می‌کند.

نقایص گوش خارجی شایع هستند و شامل طیفی از ناهنجاری‌های خفیف تا شدید هستند (شکل ۱۱-۱۹). این ناهنجاری‌ها هم از نظر آسیب روان‌شناختی و احساسی فرد و هم از نظر اینکه معمولاً با ناهنجاری‌های دیگری همراه هستند، اهمیت دارند. این همراهی تا حدی به این دلیل است که گوش‌های خارجی از سلول‌های ستیغ عصبی منشأ می‌گیرند و این نوع سلول‌ها در تکوین ساختارهای متعدد دیگری مثل صورت، جمجمه و قلب نیز شرکت دارند. بنابراین نقایص گوش خارجی سرنخی جهت بررسی دقیق نوزاد از نظر وجود ناهنجاری‌های دیگر می‌باشد. **در همه سندرم‌های کروموزومی شایع و اکثر سندرم‌های کروموزومی با شیوع کمتر، ناهنجاری‌های گوش یکی از ویژگی‌های مشاهده شده می‌باشد.**

زوائد و چاله‌های جلو لاله گوشی (preauricular appendages and pits) (شکل ۱۱C,D-۱۹). به ترتیب برجستگی‌ها و فرورفتگی‌های کم‌عمق پوستی هستند که در

Scanned by CamScanner

@medicaluniversity

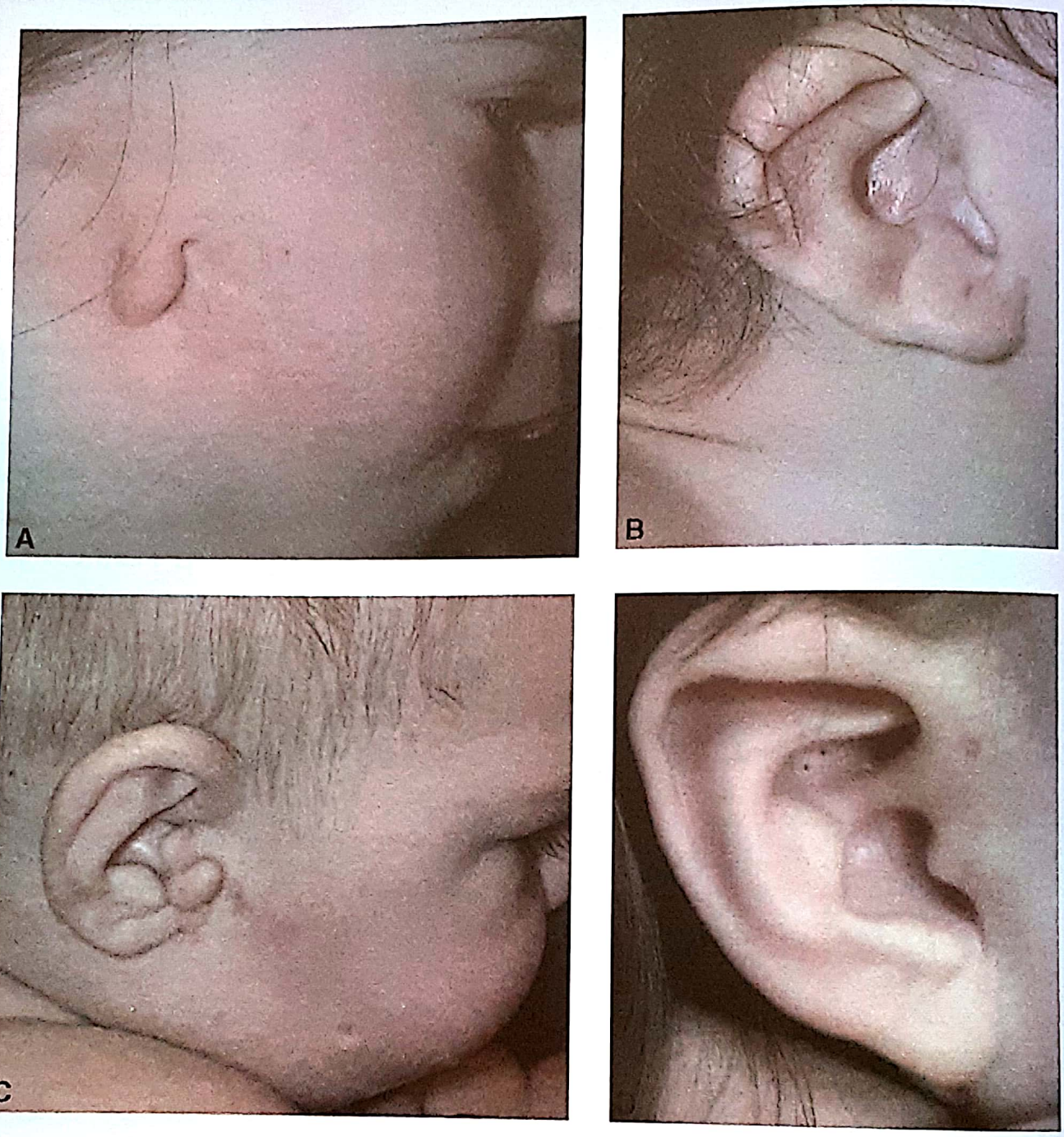

شکل ۱۱-۱۹. نقایص گوش خارجی. **A.** تقریباً عدم وجود گوش خارجی (anotia). **B.** گوش کوچک (microtia) با نمای غیرطبیعی. **C.** گوش غیرطبیعی با زواید جلو لاله گوش (ضمائم پوستی). به فرورفتگی‌های جزئی و پشته‌های کوچک در امتداد مندیبل دقت کنید. این‌ها بقایایی از تکوین گوش هستند و مسیر صعود گوش تا موقعیت طبیعی آن (به دلیل رشد مندیبل) را نشان می‌دهد. **D.** چاله جلوی لاله گوش.

جلوی گوش قرار دارند. چاله‌ها شاید به علت تکوین ناقص پشته‌های لاله گوش ایجاد گردند، ولی زوائد معمولاً به علت وجود پشته‌های اضافی ایجاد می‌شوند مانند نواقص گوش خارجی گاهی اوقات هر دوی این حالات با نقایص دیگری همراه هستند.

Scanned by CamScanner

@medicaluniversity

خلاصه

گوش از ۳ بخش با منشأهای متفاوت شکل گرفته است که در کنار هم به صورت یک واحد عمل می‌کنند. **گوش داخلی** از **وزیکل گوشی** که در هفته چهارم تکوین از اکتودرم سطحی جدا می‌گردد، تشکیل شده است. این وزیکل به یک بخش شکمی (که **ساکول و مجاری حلزونی** را می‌سازد) و یک بخش پشتی (که **اوتریکل، کانال‌های نیم‌دایره** و **مجرای اندولنفاتیک** را می‌سازد) تقسیم می‌شود (شکل‌های ۳-۱۹، ۶-۱۹ و ۸-۱۹). بر ساختارهای اپی‌تلیالی که به این شکل به وجود می‌آیند، در مجموع **لابیرنت غشایی** گفته می‌شوند. همه ساختمان‌های لابیرنت غشایی به جز مجرای حلزونی که **ارگان کورتی** را ایجاد می‌کند، در حفظ تعادل نقش دارند.

گوش میانی (حفره صماخی و لوله شنوایی) از بن‌بست حلقی اول منشأ گرفته و توسط اپی‌تلیوم آندودرمی پوشیده می‌شود. لوله شنوایی بین حفره صماخی و حلق بینی کشیده شده است. **استخوانچه‌های** گوش میانی لرزش‌های صوتی پرده صماخ را به دریچه بیضی می‌رسانند. استخوانچه **چکشی** و **سندانی** از قوس اول و **استخوانچه رکابی** از قوس دوم مشتق می‌شود (شکل ۹-۱۹).

مجرای شنوایی خارجی از شکاف حلقی اول ایجاد شده و توسط پرده صماخ از حفره صماخی جدا می‌شود. پرده صماخ از (۱) پوشش اپی‌تلیال اکتودرمی، (۲) لایه حد واسط از مزانشیم و (۳) پوشش اندودرمی از بن‌بست حلقی اول تشکیل شده است.

لاله گوش از شش پشته مزانشیمی (شکل ۱۰-۱۹) که در امتداد قوس‌های اول و دوم هستند، شکل می‌گیرد. نقایص لاله گوش معمولاً با سایر ناهنجاری‌های مادرزادی همراه است.

■ پرسش‌ها

۱. پلاکود گوشی نقش مهمی در تشکیل گوش داخلی دارد. پلاکود چیست و پلاکود گوشی در کجا تشکیل می‌شود؟ کدام ساختارها گوش داخلی را تشکیل می‌دهند؟

۲. منشأ جنین‌شناسی حفره صماخ (گوش میانی)، لوله شنوایی و پرده صماخ (طبل گوش) چیست؟

۳. هر دو گوش یک نوزاد، کوچک هستند (میکروتیای دوطرفه). آیا باید به ارگان‌های دیگر جهت وجود سایر ناهنجاری‌ها دقت کرد؟ کدام گروه از سلول‌ها به عنوان منشأ جنینی در ایجاد این نقص نقش داشته‌اند؟

Scanned by CamScanner

@medicaluniversity

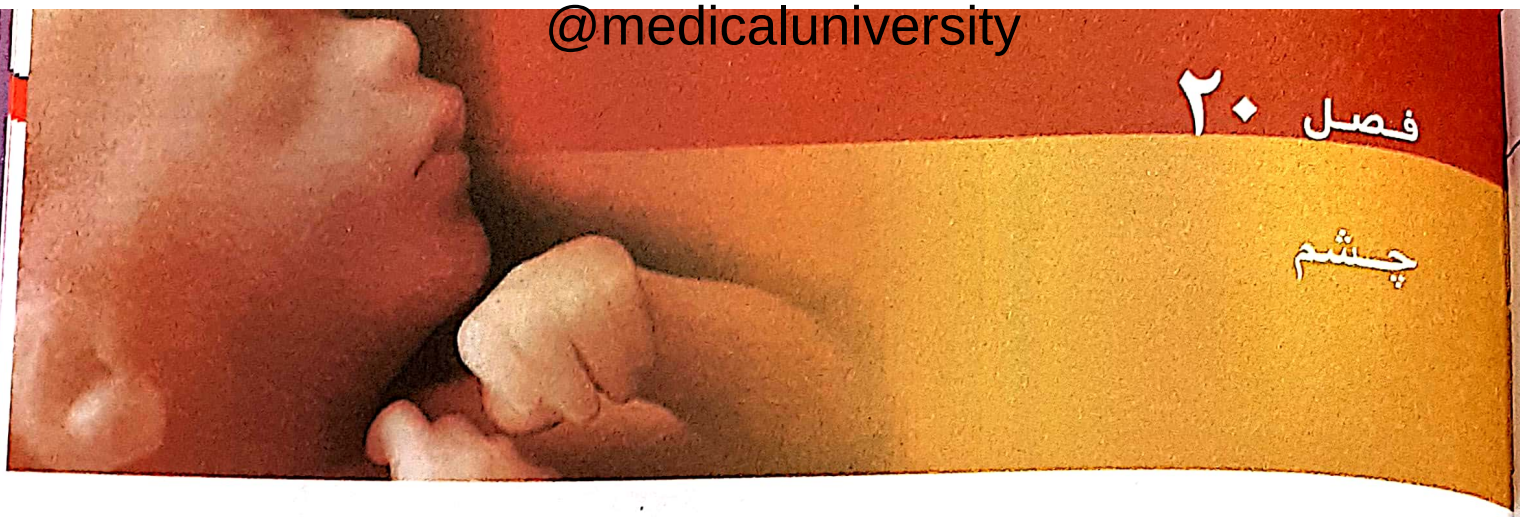

فصل ۲۰
چشم

■ جام بینایی و وزیکل عدسی

چشم در حال تکوین در یک رویان ۲۲ روزه به صورت یک جفت شیار کم عمق در هر طرف مغز قدامی ظاهر می‌گردد (شکل ۱-۲۰). با بسته شدن لوله عصبی، این ناودان‌ها به صورت بیرون‌زدگی‌هایی از مغز قدامی نمایان شده و وزیکل‌های بینایی (optic vesicles) را می‌سازند. سپس این وزیکل‌ها با اکتودرم سطحی تماس پیدا کرده و تغییراتی را که برای ایجاد عدسی ضروری است. در اکتودرم ایجاد می‌کنند (شکل ۱-۲۰). مدت کمی پس از آن، وزیکل بینایی اینواژینه شده و جام بینایی (optic cup) دو جداره را می‌سازد (شکل‌های ۱-۲۰ و ۲A-۲۰). در ابتدا لومن و فضای درون شبکیه‌ای (intraretinal space) لایه درونی و لایه بیرونی را از هم جدا می‌کند (شکل ۲B-۲۰). ولی این فضا پس از مدت زمان کوتاهی ناپدید شده و دو دیواره (لایه) جام بر روی یکدیگر قرار می‌گیرند (شکل‌های ۲D,E-۲۰). نه تنها بخش مرکزی جام، بلکه قسمتی از سطح تحتانی آن نیز اینواژینه شده (شکل ۲A-۲۰) و شکاف کوروئید (choroid fissure) را می‌سازد. با شکل‌گیری این شکاف، **شریان هیالوئید** (hyaloid artery) وارد حفره درونی چشم می‌شود (شکل‌های ۳-۲۰ و ۷-۲۰). در طی هفتهٔ هفتم، لبه‌های شکاف کوروئید به هم جوش خورده و دهانه جام بینایی به یک سوراخ گرد تبدیل می‌شود که در آینده **مردمک** (pupil) را خواهد ساخت.

در طی این اتفاقات سلول‌های اکتودرم سطحی که در ابتدا با وزیکل بینایی در تماس بودند، طویل شده و پلاکود عدسی (lens placode) را تشکیل می‌دهند (شکل ۱-۲۰). سپس این پلاکود اینواژینه شده و وزیکل عدسی (lens vesicle) را می‌سازد. ارتباط عدسی با اکتودرم سطحی در طی هفته پنجم قطع شده و در دهانه جام بینایی قرار می‌گیرد (شکل‌های 2C-E-۲۰ و ۳-۲۰).

■ شبکیه، عنبیه و جسم مژگانی

لایه رنگدانه‌ای (pigmented layer) شبکیه لایه بیرونی جام بینایی است که با داشتن گرانول‌های رنگدانه‌ای کوچک مشخص می‌گردد (شکل‌های 2D,E-۲۰ و ۶-۲۰). تکوین **لایه درونی (عصبی)** جام بینایی پیچیده‌تر است. چهارپنجم خلفی آن که **بخش بینایی شبکیه** (pars optica retinae) نامیده می‌شود، حاوی سلول‌هایی است که در حاشیه فضای درون شبکیه‌ای (شکل ۳-۲۰) هستند و به سلول‌های گیرنده نور [سلول‌های **استوانه‌ای** (rod) و **مخروطی** (cone)] تمایز می‌یابند (شکل ۴-۲۰). تعداد سلول‌های استوانه‌ای (۱۲۰ میلیون) بیشتر از تعداد سلول‌های مخروطی (۷-۶ میلیون) بوده و همچنین حساس‌تر از سلول‌های مخروطی نیز می‌باشند ولی مثل این سلول‌ها رنگ‌ها را تشخیص نمی‌دهند. در کنار لایه گیرنده نور، **لایه پوشاننده** (mantle layer) قرار دارد که همانند مغز مسئول ایجاد نورون‌ها و سلول‌های محافظت کننده است و شامل **لایه هسته‌ای بیرونی** (outer nuclear layer)، **لایه هسته‌ای درونی** (inner nuclear layer) و **لایه سلول‌های گانگلیونی** (ganglion cell layer) است (شکل ۴-۲۰). در سطح یک لایه لیفی وجود دارد که حاوی آکسون‌های سلول‌های عصبی لایه‌های عمقی‌تر می‌باشد. رشته‌های عصبی در این ناحیه به سمت ساقه بینایی (optic stalk) همگرا شده و عصب بینایی (optic nerve) را

Scanned by CamScanner

@medicaluniversity

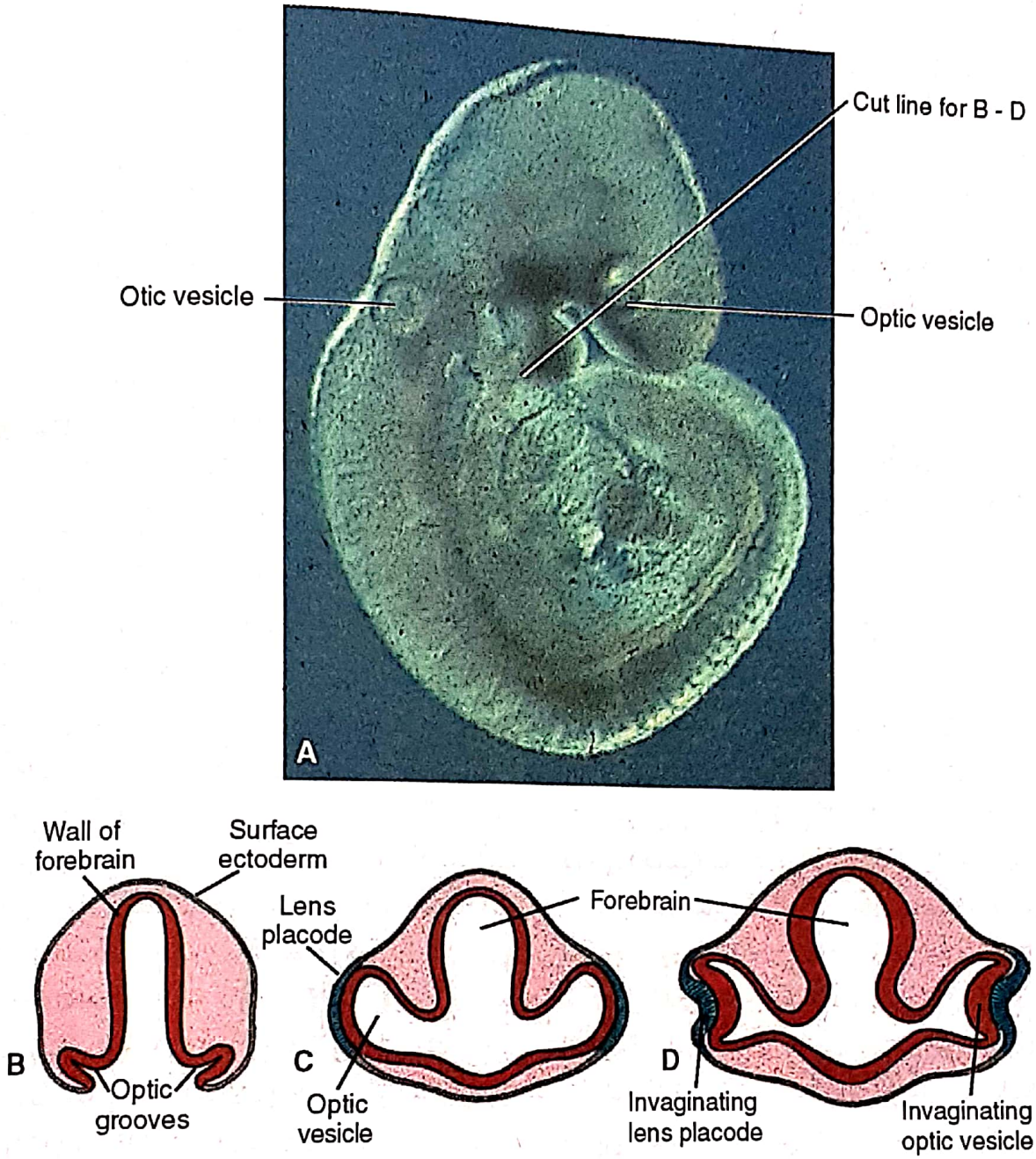

شکل ۱-۲۰.A. یک رویان در پایان چهار هفتگی تکوین. وزیکل‌های گوشی و چشمی دیده می‌شوند. **B.** مقطع عرضی از مغز قدامی یک رویان ۲۲ روزه (تقریباً ۱۴ سومیتی) که ناودان بینایی را نشان می‌دهد. **C.** مقطع عرضی از مغز قدامی یک رویان ۴ هفته‌ای که وزیکل‌های بینایی را که با اکتودرم رویی تماس دارد، نشان می‌دهد. به ضخیم‌شدگی جزئی اکتودرم (پلاکود عدسی) توجه کنید. **D.** مقطع عرضی از مغز قدامی یک جنین ۵ میلی‌متری که نشان‌دهندهٔ اینواژینه‌شدن وزیکل بینایی و پلاکود عدسی است.

می‌سازند (شکل ۳-۲۰). بدین ترتیب نور قبل از رسیدن به سلول‌های استوانه‌ای و مخروطی از اکثر لایه‌های شبکیه عبور می‌کند.

یک پنجم قدامی لایه درونی، **بخش کور شبکیه** (pars ceca retinae) است و فقط یک لایه سلول دارد. این بخش بعداً به دو بخش تقسیم می‌شود: (۱) **بخش عنبیه‌ای شبکیه** (pars iridica retinae) که لایه درونی عنبیه را می‌سازد و (ب) **بخش مژگانی شبکیه** (pars ciliaris retinae) که در تشکیل **جسم مژگانی** (ciliary body) شرکت می‌کند (شکل‌های ۵-۲۰ و ۶-۲۰).

Scanned by CamScanner

@medicaluniversity

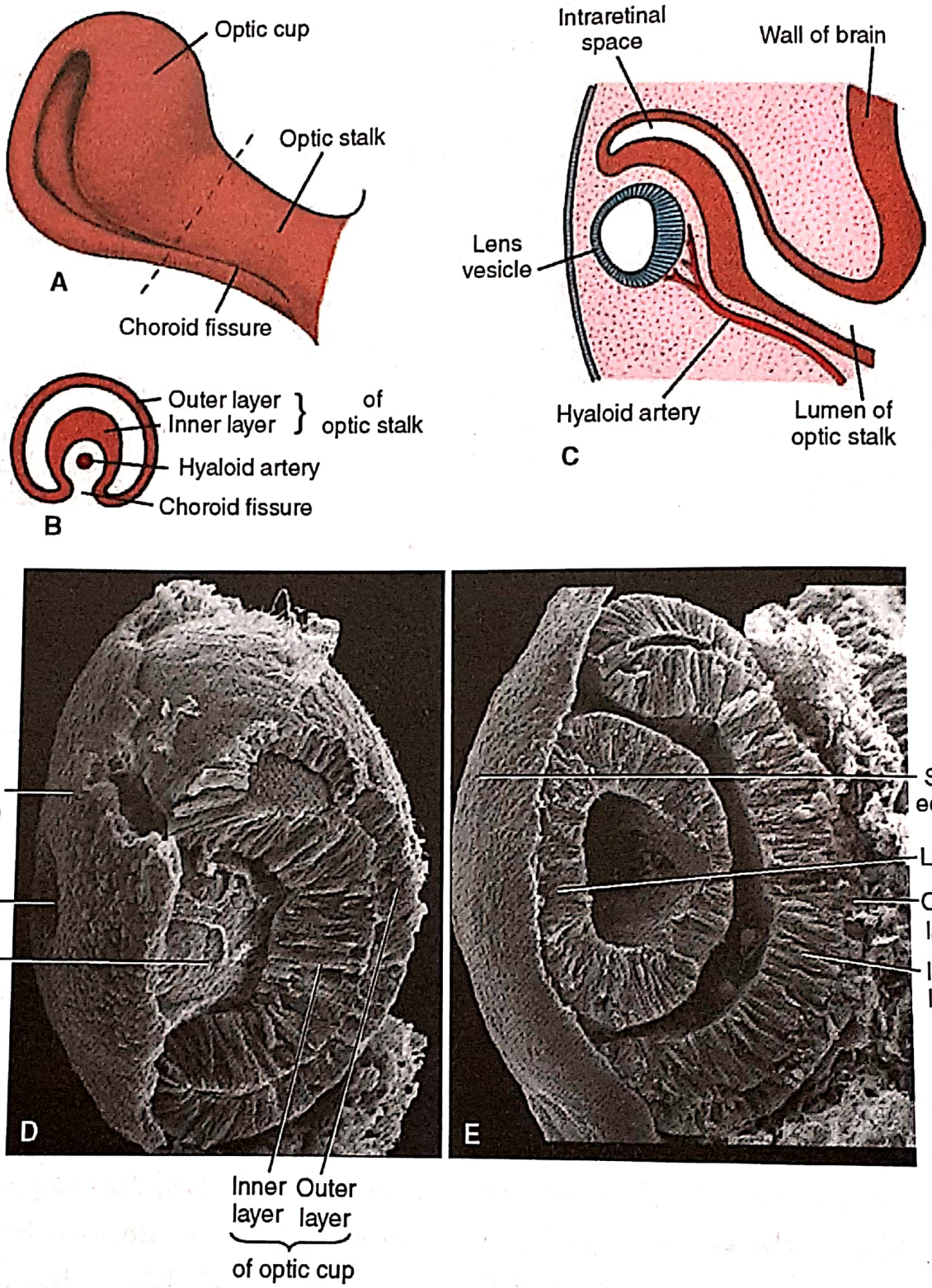

شکل ۲-۲۰.A. نمای شکمی ـ طرفی از جام و ساقه بینایی در یک رویان ۶ هفته‌ای. شکاف کوروئید در سطح تحتانی ساقه بینایی به تدریج نازک می‌گردد. **B.** مقطع عرضی از ساقه بینایی مشابه شکل A که شریان هیالوئید و شکاف کوروئید را نشان می‌دهد. **C.** برشی از وزیکل عدسی، جام و ساقه بینایی در صفحه شکاف کوروئید. **D.** تصویر میکروسکوپ الکترونی نگاره (SEM) از چشم در هفتهٔ ششم تکوین. وزیکل عدسی هنوز به طور کامل از اکتودرم سطحی جدا نشده است. دو لایهٔ جام بینایی شکل گرفته‌اند. **E.** تصویر میکروسکوپ الکترونی نگاره (SEM) از چشم در هفته ۶/۵ تکوین. عدسی کاملاً از اکتودرم سطحی جدا شده و به زودی شکل‌گیری رشته‌های عدسی آغاز می‌گردد.

Scanned by CamScanner

@medicaluniversity

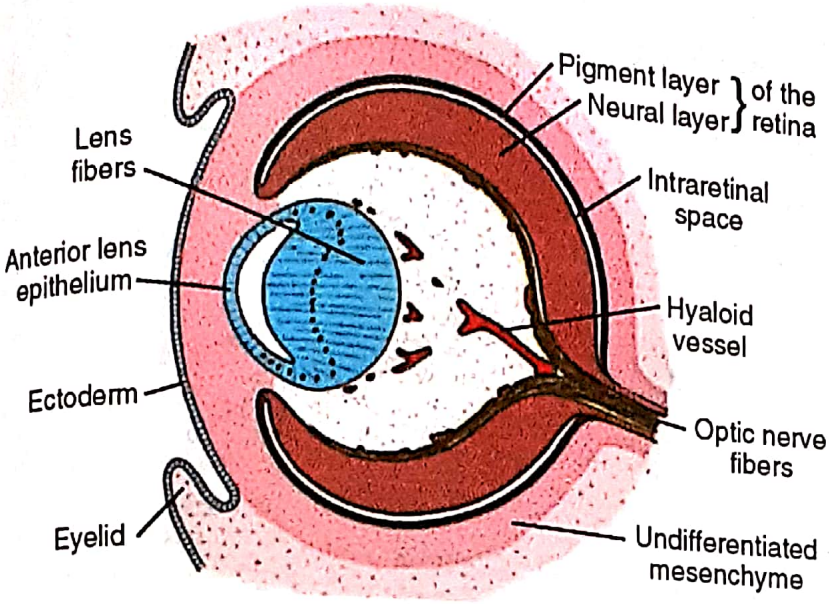

شکل ۳-۲۰. برشی از چشم یک رویان ۷ هفته‌ای. بافت مزانشیم به طور کامل پیش‌ساز چشم را احاطه کرده است. رشته‌های بخش عصبی شبکیه به سمت عصب بینایی همگرا می‌شوند.

در همین زمان، ناحیه بین جام بینایی و اپی‌تلیوم سطحی روی آن توسط بافت مزانشیم سستی پر می‌گردد (شکل‌های ۲۰-۲C و ۲۰-۶). عضلات **اسفنکتر (تنگ کننده)** و **گشادکننده مردمک** در این بافت شکل می‌گیرند (شکل ۲۰-۵). این عضلات از اکتودرم زیر جام بینایی ایجاد می‌گردند. در بالغین عنبیه از یک لایه حاوی رنگدانه خارجی، لایه بدون رنگدانه داخلی جام بینایی و لایه پر عروق بافت همبند حاوی عضلات مردمک، ساخته می‌شود (شکل ۲۰-۵).

بخش مژگانی شبکیه به آسانی به دلیل داشتن چین‌خوردگی‌های واضح تشخیص داده می‌شود (شکل‌های ۲۰-۵B و ۲۰-۶). این بخش از سمت خارج توسط مزانشیم که **عضلات مژگانی** (ciliary muscle) را می‌سازند، پوشیده می‌شود. در سمت داخل نیز به وسیله شبکه‌ای از رشته‌های الاستیک (ارتجاعی) که **زنولا** (zonula) یا **رباط آویزان کننده** (suspensory ligament) نامیده می‌شوند، به عدسی متصل شده است (شکل ۲۰-۶). انقباض عضلات مژگانی در میزان کشش رباط تغییر ایجاد کرده و تحدب عدسی را تعیین می‌کند.

■ عدسی

کمی پس از تشکیل وزیکل عدسی (شکل ۲۰-۲C)، سلول‌های دیواره خلفی آن دراز شده و به سمت جلو کشیده می‌شوند و رشته‌های بلندی را تشکیل می‌دهند که کم‌کم لومن وزیکل را پر می‌کنند (شکل ۲۰-۳). در انتهای هفته هفتم، **رشته‌های عدسی اولیه** (primary lens fibers) به دیواره قدامی وزیکل عدسی می‌رسند. رشد عدسی در این مرحله پایان نمی‌یابد، زیرا رشته‌های عدسی جدیدی (ثانویه) به طور مداوم به بخش مرکزی عدسی اضافه می‌گردند.

■ کوروئید، صلبیه و قرنیه

در انتهای هفته پنجم، پیش‌ساز چشم به طور کامل توسط مزانشیم سست احاطه می‌گردد (شکل ۲۰-۳). این بافت به زودی به یک لایه درونی قابل مقایسه با نرم شامه و یک لایه بیرونی قابل مقایسه با سخت شامه تمایز می‌یابد. لایه درونی بعداً به یک لایه پر عروق رنگدانه‌دار تحت عنوان **کوروئید** (choroid) تبدیل می‌شود. لایه بیرونی به صلبیه (sclera) تمایز یافته و با سخت شامه اطراف عصب بینایی ممتد می‌گردد (شکل ۲۰-۶).

تمایز لایه‌های مزانشیمی قرار گرفته در نمای قدامی چشم متفاوت است. **اتاقک قدامی** (anterior chamber) در اثر حفره‌دار شدن ایجاد می‌شود و مزانشیم به یک لایه درونی در قدام عدسی و عنبیه به نام **غشای مردمکی ـ عنبیه‌ای** (iridopupillary membrane) و یک لایه بیرونی در امتداد صلبیه به نام **ماده اصلی قرنیه** (substantia propria of cornea) تقسیم می‌گردد (شکل ۲۰-۶). اتاقک قدامی توسط سلول‌های مزانشیمی پهن شده‌ای پوشیده شده است. بنابراین

Scanned by CamScanner

@medicaluniversity

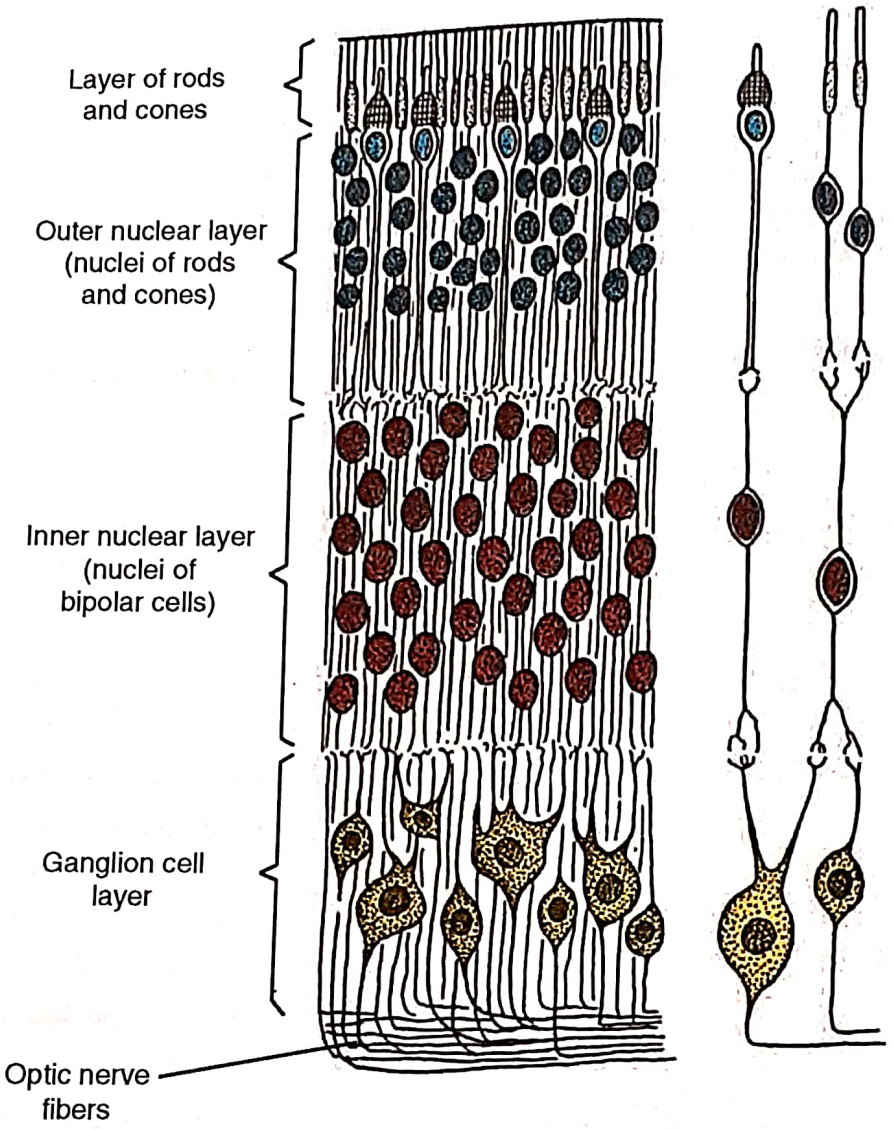

شکل ۴-۲۰. لایه‌های مختلف بخش بینایی شبکیه در یک جنین تقریباً ۲۵ هفته‌ای.

قرنیه از (۱) لایه اپی‌تلیالی مشتق از اکتودرم، (۲) **ماده اصلی** (substantia propria) یا **استروما** (stroma) که در امتداد صلبیه است و (۳) لایه اپی‌تلیالی که اتاقک قدامی را محدود می‌کند، تشکیل شده است. غشای مردمکی ـ عنبه‌ای در جلوی عدسی به طور کامل از بین می‌رود. **اتاقک خلفی** (posterior chamber) فضای بین عنبیه در جلو و عدسی و اجسام مژگانی در عقب است. اتاقک‌های قدامی و خلفی از طریق مردمک با هم در ارتباط هستند و با مایعی به نام مایع **زلالیه** (aqueous humor) که توسط زواید مژگانی جسم مژگانی تولید می‌شود، پر می‌شوند. زلالیه شفاف از اتاقک خلفی به اتاقک قدامی می‌آید و دارای مواد مغذی برای قرنیه فاقد رگ و برای عدسی است. مایع زلالیه از اتاقک قدامی از طریق **سینوس وریدی صلبیه** (scleral venous sinus) یا کانال اشلم (canal of Schlemm) موجود در زاویه عنبیه‌ای ـ قرنیه‌ای (iridocorneal angle) باز جذب شده و وارد جریان خون می‌شود. انسداد جریان مایع در کانال اشلم یکی از علل **آب سیاه** یا **گلوکوم** (glaucoma) می‌باشد.

■ جسم زجاجیه

مزانشیم نه تنها از خارج پیش‌ساز چشم را احاطه می‌کند، بلکه از راه شکاف کورویید وارد جام بینایی می‌گردد و در آنجا عروق هیالوئید (که تغذیه بافت عدسی در زمان زندگی داخل رحمی را بر عهده دارند) و لایه عروقی (در سطح درونی شبکیه) را می‌سازد (شکل ۶-۲۰). علاوه بر این مزانشیم یک شبکیه ظریف از رشته‌ها را در بین عدسی و شبکیه ایجاد می‌کند. فضای

Scanned by CamScanner

@medicaluniversity

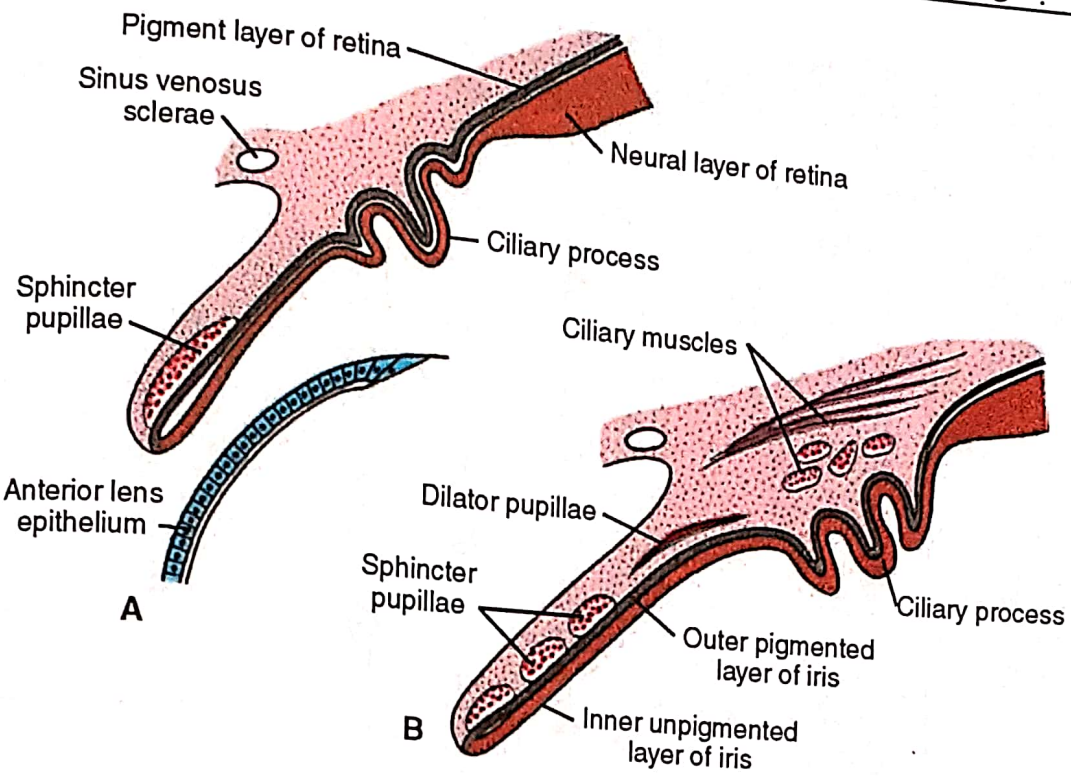

شکل ۵-۲۰. تکوین عنبیه و جسم مژگانی. حاشیه جام بینایی توسط مزانشیم پوشیده شده است. در این مزانشیم عضلات اسفنکتر و گشادکننده مردمک از اکتودرم زیرین ایجاد می‌گردد.

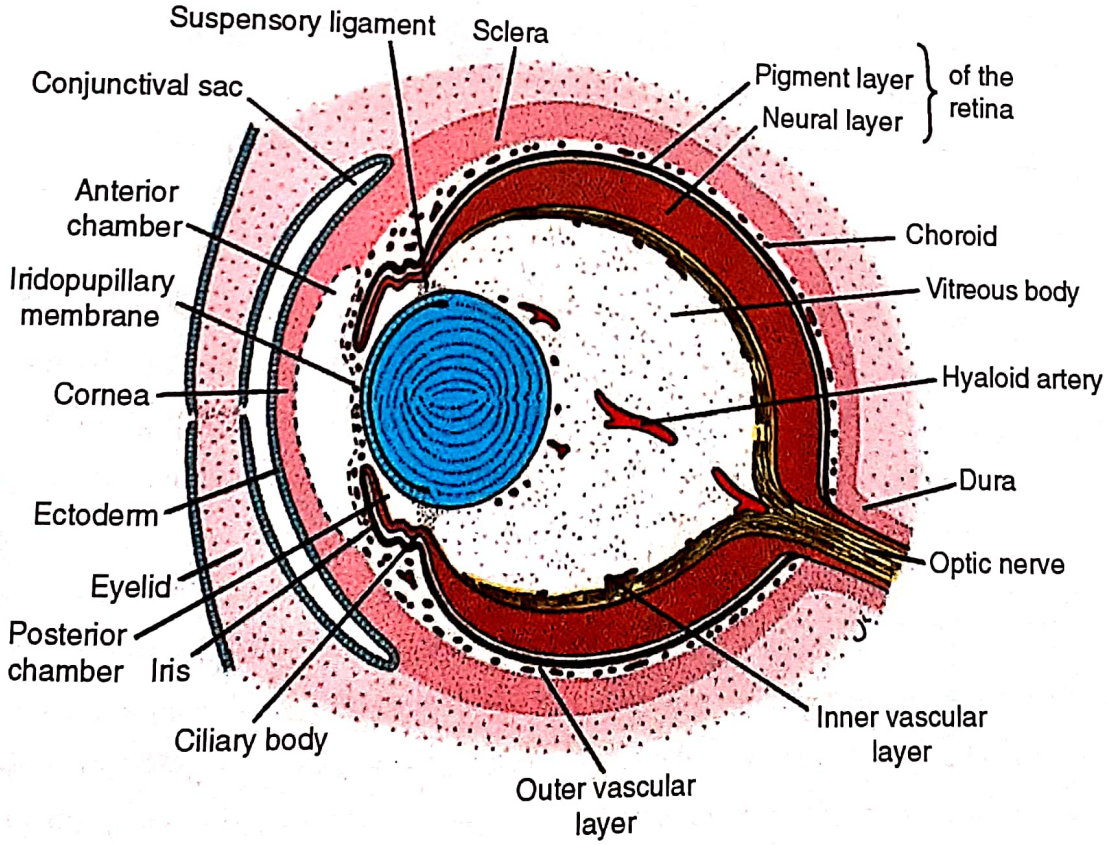

شکل ۶-۲۰. مقطعی از چشم یک جنین ۱۵ هفته‌ای که اتاقک قدامی، غشای مردمکی ـ عنبیه‌ای، لایه‌های عروقی درونی و بیرونی، مشیمیه و صلبیه را نشان می‌دهد.

Scanned by CamScanner

@medicaluniversity

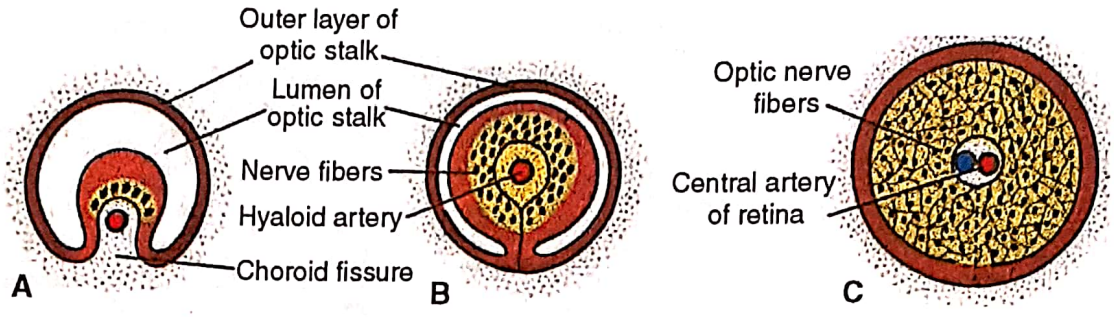

شکل ۷-۲۰. تبدیل شدن ساقه بینایی به عصب بینایی. **A.** هفتهٔ ششم (۹ میلی‌متر). **B.** هفتهٔ هفتم (۱۵ میلی‌متر). **C.** هفتهٔ نهم. به شریان مرکزی شبکیه در عصب بینایی دقت کنید.

بینابینی این شبکه بعداً به وسیله یک ماده ژلاتینی شفاف پر می‌شود که **جسم زجاجیه** (vitreous body) را خواهد ساخت (شکل ۶-۲۰). عروق هیالوئید در این منطقه مسدود شده و در حین زندگی جنینی از بین می‌روند و کانال هیالوئید را بر جای می‌گذارند.

■ عصب بینایی

جام بینایی به وسیلهٔ ساقه بینایی که در سطح شکمی آن یک ناودان به نام **شکاف کوروئید** (choroid fissure) وجود دارد، به مغز متصل می‌شود (شکل‌های ۲-۲۰ و ۳-۲۰). در این ناودان عروق هیالوئید وجود دارند. رشته‌های عصبی شبکیه که به مغز باز می‌گردند، در بین سلول‌های دیواره درونی ساقه قرار دارند (شکل ۷-۲۰). در طی هفتهٔ هفتم، شکاف کوروئید بسته می‌شود و یک تونل باریک در داخل ساقه بینایی ایجاد می‌کند (شکل ۷B-۲۰). در نتیجه افزایش مداوم تعداد رشته‌های عصبی، دیواره درونی ساقه بینایی رشد کرده و دیواره‌های درونی و بیرونی ساقه به هم متصل می‌گردند (شکل ۷C-۲۰). سلول‌های لایه درونی یک شبکه از نورگلی‌ها می‌سازند که از رشته‌های عصب بینایی محافظت می‌کنند.

بدین ترتیب ساقه بینایی به **عصب بینایی** تبدیل می‌شود. مرکز این عصب حاوی بخشی از شریان هیالوید است، که بعداً تحت عنوان **شریان مرکزی شبکیه** (central artery of the retina) شناخته می‌شود. در سمت خارج لایه‌هایی که در امتداد مشیمیمه و صلبیه (به ترتیب لایه‌های **عنکبوتیه ـ نرم‌شامه** و **سخت‌شامه** عصب) هستند، عصب بینایی را می‌پوشانند.

■ تنظیم مولکولی تکامل چشم

PAX6 ژن تنظیم کننده کلیدی برای تکوین چشم است. این ژن یک عضو از خانواده ***PAX*** (جعبه جفت [paired box]) از عوامل رونویسی است و شامل دو موتیف متصل شونده به DNA (DNA-binding motif) است که شامل یک بخش جفت (paired domain) و یک بخش هومئو جفت (paired-type homeodomain) می‌باشد. در ابتدا این عامل رونویسی در یک نوار در ستیغ عصبی قدامی (ANR) صفحه عصبی قبل از شروع نورولاسیون، بیان می‌گردد (شکل ۸A,B-۲۰؛ شکل ۳۲-۱۸ را نیز ببینید). در این مرحله تنها یک ناحیه چشمی (eye field) وجود دارد که بعداً به دو پیش‌ساز چشم تقسیم می‌شود (شکل ۸B-۲۰). پیام دو تا شدن این ناحیه چشمی، ***SONIC HEDGEHOG (SHH)*** بیان شده در صفحه پره‌کوردی است. بیان SHH باعث تنظیم افزایشی ***PAX2*** در مرکز ناحیه چشمی و تنظیم کاهشی ***PAX6*** می‌شود (شکل ۸C-۲۰). این الگو بعدها نیز حفظ می‌گردد، به طوری که ***PAX2*** در ساقه بینایی و ***PAX6*** در جام بینایی و اکتودرم سطحی رویی که عدسی را می‌سازد، بیان می‌شود. با پیشرفت تکوین، بیان ***PAX6*** دیگر برای شکل‌گیری جام بینایی ضروری نیست و در مقابل این روند به وسیله پیام‌های برهم‌کنشی وزیکل بینایی و مزانشیم اطراف و اکتودرم سطحی رویی در ناحیه تشکیل عدسی تنظیم می‌گردد (شکل ۹-۲۰). بنابراین عوامل رشد فیبروبلاست (FGFs) از اکتودرم سطحی باعث تمایز شبکیه عصبی (لایه درونی) می‌گردد، در حالی که عامل رشد تغییر دهنده بتا (TGF-β) مترشحه از مزانشیم اطراف، شکل‌گیری لایه شبکیه‌ای رنگدانه‌دار (بیرونی) را هدایت می‌کند.

Scanned by CamScanner

@medicaluniversity

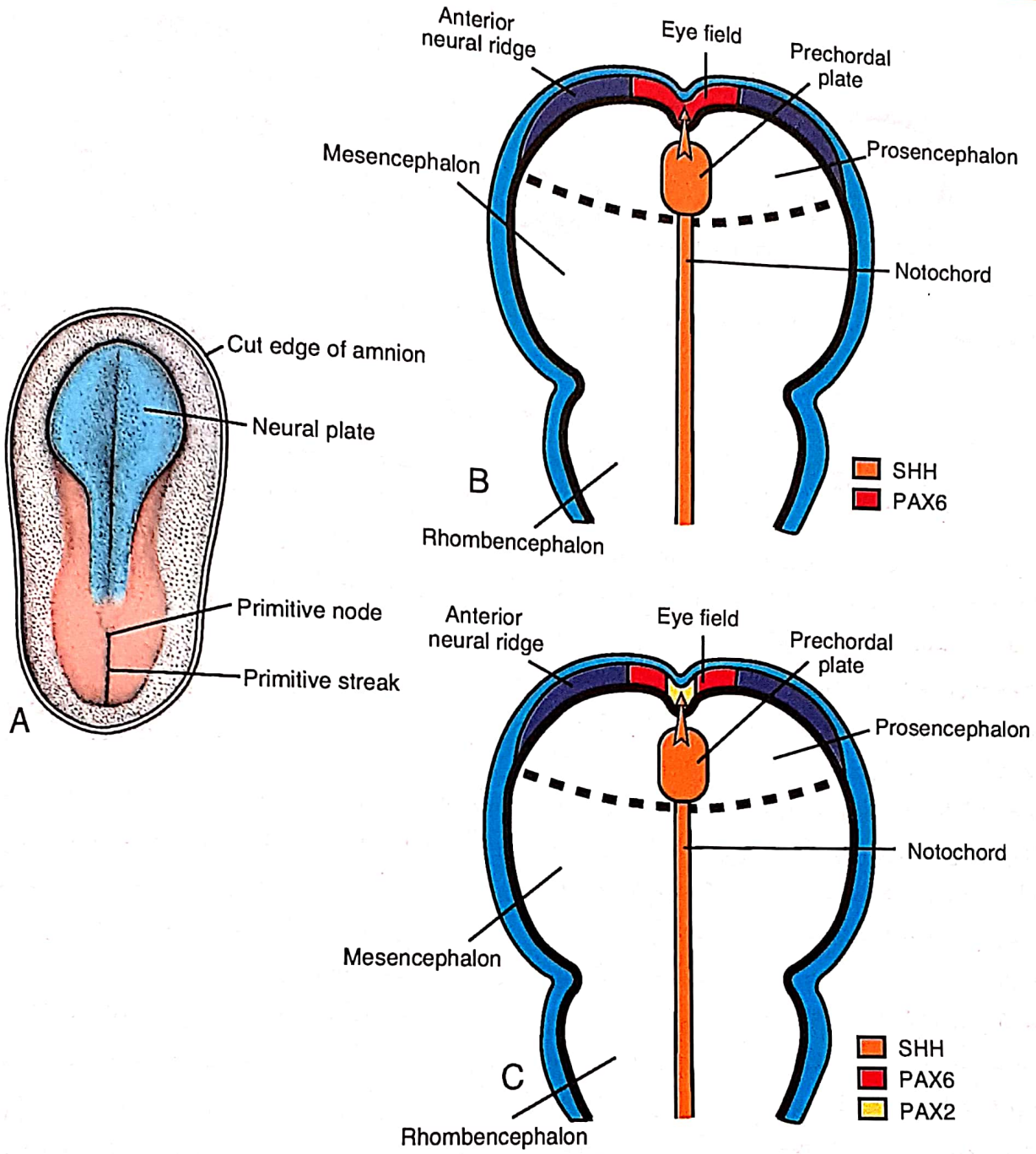

شکل ۸-۲۰. A. نمای دورسال (پشتی) از ناحیه سری صفحه عصبی (ناحیه آبی رنگ) در رویان پیش‌سومیتی ۳ هفته‌ای. **B** و **C.** دیاگرام‌هایی از ناحیه سری صفحه عصبی نشان داده شده در تصویر **A** که مراحل ابتدایی تکوین چشم را نشان می‌دهد. عامل رونویسی *PAX6* ژن اصلی در تکوین چشم است و در ابتدا در نواری در مرکز ستیغ عصبی قدامی (ANR) بیان می‌شود. **B.** SHH ترشح شده از صفحه پره‌کوردی از بیان *PAX6* در خط وسط جلوگیری کرده و باعث تنظیم افزایشی بیان *PAX2* در همان ناحیه تصویر **C** می‌شود. *PAX2* تمایز ساقه بینایی را تنظیم می‌کند، در حالی که *PAX6* تنظیم تمایز چشم را بر عهده دارد.

در پایین دست فرآورده‌های این ژن‌ها، عوامل رونویسی *MITF* و *CHX10* بیان شده و به ترتیب باعث تمایز لایه رنگدانه‌دار و لایه عصبی می‌گردند (شکل ۹-۲۰). بنابراین اکتودرم عدسی برای شکل‌گیری صحیح جام بینایی لازم است. البته بدون وجود پلاکود عدسی، اینواژیناسیون جام بینایی رخ نمی‌دهد.

هر چند ژن *PAX6* هیچ مسئولیتی در نقش القایی وزیکل

Scanned by CamScanner

@medicaluniversity

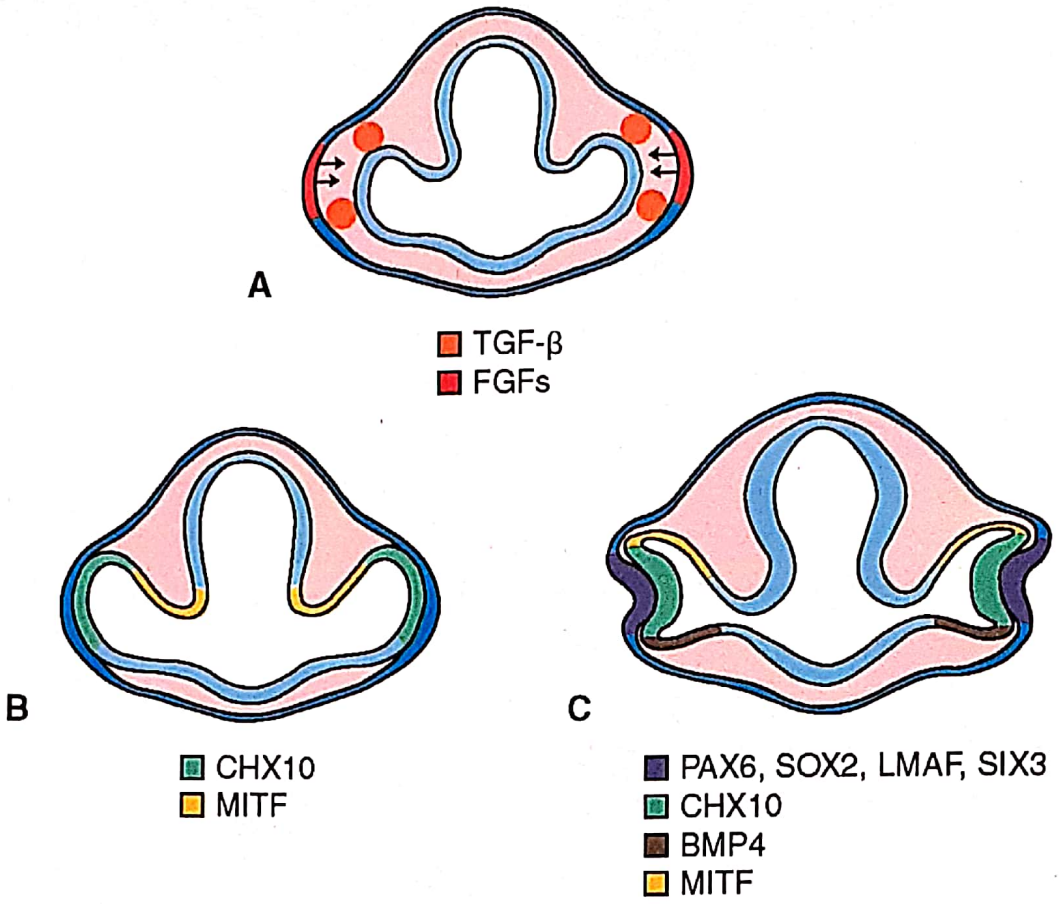

شکل ۹-۲۰. تصویر نشان‌دهنده تنظیم مولکولی برهم‌کنش‌های اپی‌تلیالی ـ مزانشیمی مسئول تعیین الگوی تکوین چشم. **A.** پس از اینکه *PAX6* ناحیه چشمی (eye field) را تعیین کرد، FGFهای مترشحه از اکتودرم سطحی در ناحیه سازنده عدسی آینده که بر روی وزیکل بینایی قرار دارد، باعث آغاز تمایز لایه عصبی شبکیه می‌گردند. در حالی که اعضای خانواده TGF-β که به وسیله مزانشیم اطراف ترشح می‌گردند باعث آغاز تمایز لایه رنگدانه‌ای شبکیه می‌گردند. این پیام‌های خارجی باعث مشخص شدن لایه‌های درونی و بیرونی جام بینایی و همچنین تنظیم افزایشی ژن‌های پایین دست که شامل *CHX10* و *MITF* است، می‌شود. این ژن‌ها ادامه تمایز ساختارهای فوق را تنظیم می‌کنند. **B** و **C.** علاوه بر تعیین ناحیه چشم، *PAX6* تکوین عدسی را نیز تنظیم می‌کند. بنابراین *PAX6* باعث تنظیم افزایشی بیان *SOX2*، در پیش‌ساز عدسی می‌شود، در حالی که BMP4 ترشح شده توسط وزیکل خارجی باعث تنظیم افزایشی عامل رونویسی *LMAF* می‌شود. هنگامی که این ژن فعال می‌گردد، *PAX6* بیان ژن‌های *SIX3* و *PROX1* حاوی بخش هومئو (homeodomain) را القاء می‌کند. بیان ترکیبی *LMAF*، *SOX2*، *PAX6* و *PROX1* باعث تشکیل کریستالین می‌گردد. *SIX3* نیز با مهار ژن کریستالین باعث تنظیم تولید این ماده می‌شود.

بینایی ندارد ولی تمایز عدسی وابسته به آن است. در عوض *PAX6* در اکتودرم سطحی تکوین عدسی را تنظیم می‌کند (شکل ۹C-۲۰). بیان این ژن باعث تنظیم افزایشی عامل رونویسی *SOX2* شده و همچنین باعث تداوم بیان *PAX6* در اکتودرم عدسی آینده می‌گردد. وزیکل بینایی نیز در عوض BMP4 تولید می‌کند که باعث تنظیم افزایشی و حفظ بیان *SOX2* و همچنین بیان *LMAF* شود (شکل ۹C-۲۰). پس از آن بیان دو ژن هومئوباکس دیگر (*SIX3* و *PROX1*) به وسیله *PAX6* تنظیم می‌گردد. بیان ترکیبی *PAX6*، *SOX2* و *LMAF*، بیان ژن‌های مسئول ایجاد کریستالین عدسی (lens crystallin) [شامل *PROX1*] را آغاز می‌کند. همچنین *SIX3* با مهار ژن کریستالین تولید کریستالین را تنظیم می‌کند. در نهایت *PAX6* از طریق *FOX3* عمل کرده و تزاید سلولی در عدسی را تنظیم می‌کند.

Scanned by CamScanner

@medicaluniversity

نکات بالینی

ناهنجاری‌های چشم

کلوبوما (coloboma) وقتی رخ می‌دهد که شکاف کورویید بسته نمی‌شود. به طور طبیعی این شکاف در طی هفته هفتم تکوین بسته خواهد شد (شکل ۷-۲۰). هنگامی که این اتفاق نمی‌افتد، شکاف باقی می‌ماند. چنین شکافی معمولاً فقط در عنبیه وجود دارد (**کولوبومای عنبیه‌ای**) (شکل ۱۰A-۲۰). اما ممکن است به جسم مژگانی، شبکیه، مشیمیه و عصب بینایی نیز کشیده شود. کولوبوما یک ناهنجاری شایع چشم می‌باشد که غالباً با سایر ناهنجاری‌های چشم همراه است. ممکن است کولوبوما (شکاف) در پلک هم دیده شود. جهش در ژن *PAX2* در کولوبومای عصب بینایی دخیل است و در سایر اشکال کولوبوما نیز ممکن است دخالت داشته باشد. ناهنجاری‌های کلیوی هم در اثر جهش ژن *PAX2* اتفاق می‌افتند که بخشی از **سندرم کلیه ـ کولوبوما** (renal coloboma syndrome) محسوب می‌شوند (فصل ۱۶ را ببینید).

غشای مردمکی ـ عنبیه‌ای (iridopupillary membrane) (شکل ۱۰B-۲۰) ممکن است به جای جذب شدن در حین تشکیل اتاقک قدامی باقی بماند.

در **آب مروارید مادرزادی** (congenital cataract) عدسی در حین زندگی داخل رحمی، کدر می‌شود. اگرچه این ناهنجاری معمولاً منشأ مادرزادی دارد، ولی تعدادی از کودکانی که مادران آنها در طی هفته‌های چهارم تا هفتم حاملگی دچار سرخک آلمانی (سرخجه) شده‌اند، مبتلا به آب مروارید می‌گردند. اگر ابتلا پس از هفته هفتم بارداری باشد، عدسی دیگر آسیبی نمی‌بیند اما در اثر آسیب و ناهنجاری در حلزون، ممکن است ناشنوایی ایجاد شود. به علت استفاده از واکسن MMR (measles: سرخک؛ mumps: اوریون؛ rubellla: سرخجه)، سندرم سرخجه مادرزادی در ایالات متحده ریشه کن شده است.

شریان هیالوییید (hyaloid artery) ممکن است به شکل یک طناب یا کیست باقی بماند. در حالت عادی، بخش دیستال شریان از بین می‌رود و بخش پروگزیمال آن تحت نام **شریان مرکزی شبکیه**، باقی می‌ماند.

در **میکروفتالمی** (microphthalmia) چشم بیش از اندازه کوچک است. کره چشم ممکن است به دو سوم حجم طبیعی خود برسد. این اختلال معمولاً با سایر ناهنجاری‌های همراه است. میکروفتالمی غالباً در اثر عفونت‌های داخل رحمی نظیر CMV (سیتومگالوویروس) و توکسوپلاسموزیس اتفاق می‌افتد.

به نبود چشم **آنوفتالمی** (anophthalmia) گفته می‌شود. در برخی موارد بررسی‌های بافت‌شناسی وجود برخی از بافت‌های چشمی را اثبات کرده است. این اختلال معمولاً با ناهنجاری‌های شدید جمجمه‌ای همراه می‌باشد.

نبود عدسی مادرزادی (congenital aphakia) و **نبود عنبیه** (aniridia) (شکل ۱۱-۲۰) ناهنجاری‌های نادری هستند که در اثر اختلال در القا و تکوین بافت‌های مسئول ساخت این ساختمان‌ها، ایجاد می‌شوند. جهش در *PAX6* باعث آنیریدی (عدم وجود عنبیه) شده و همچنین ممکن است در آنوفتالمی و میکروفتالمی نقش داشته باشد.



شکل ۱۰-۲۰. A. کولوبومای عنبیه. B. باقی ماندن غشای عنبیه‌ای مردمکی.

Scanned by CamScanner

@medicaluniversity



شکل ۱۱-۲۰. بیمار مبتلا به فقدان عنبیه (آنیریدیا) که می‌تواند به علت جهش در *PAX6* ایجاد شود.

سیکلوپیا (cyclopia) **[تک‌چشمی]** و **سین‌افتالمیا** (synopahthalmia) **[جوش خوردن چشم‌ها]** به طیفی از نقایص اطلاق می‌گردند که در آنها چشم‌ها به طور کامل یا ناقص به یکدیگر جوش می‌خورند (شکل ۱۲-۲۰). این ناهنجاری‌ها در اثر نبود بافت خط وسط اتفاق می‌افتد که می‌تواند در روزهای ۱۹ الی ۲۱ بارداری و یا دیرتر هنگامی که تکوین صورت آغاز می‌گردد، رخ دهند. این مسئله در اثر تکوین ناقص مغز قدامی و برجستگی پیشانی - بینی (فرونتونازال) ایجاد می‌شود. این نقایص با ناهنجاری‌های مغزی متفاوت مانند **هولوپروزنسفالی** (که در آن نیمکره‌های مغز به طور کامل یا ناقص به هم جوش خورده و یک وزیکل تلانسفالیک واحد را تشکیل می‌دهند) همراه است. عوامل همراه با هولوپروزنسفالی شامل الکل، دیابت مادری، جهش در *SHH* و ناهنجاری‌های متابولیسم کلسترول که در پیام‌رسانی SHH اختلال ایجاد می‌کنند، است (فصل ۱۸ را ببینید).



شکل ۱۲-۲۰. سین‌افتالمیا. چشم‌ها به هم جوش خورده‌اند که علت آن تقسیم نشدن ناحیه چشم‌ساز به علت تشکیل نشدن ساختارهای خط وسط است. چنین کودکانی ناهنجاری‌های سری شدیدی مثل هولوپروزنسفالی نیز دارند (فصل ۱۸ را نیز ببینید).

خلاصه

چشم‌ها به صورت دو بیرون‌زدگی در طرفین مغز قدامی که در انتهای هفته چهارم تکوین به **وزیکل بینایی** تبدیل می‌شوند، شروع به تشکیل می‌کنند (شکل ۱-۲۰). وزیکل‌های بینایی با اکتودرم سطحی تماس برقرار کرده و تشکیل **عدسی** را القاء می‌کنند. هنگامی که وزیکل بینایی شروع به اینواژیناسیون می‌کند تا لایه رنگدانه‌ای و لایه عصبی شبکیه را شکل دهد، پلاکود عدسی نیز برای ایجاد عدسی اینواژینه می‌شود. **شریان هیالوئید** (که **بعدها شریان مرکزی شبکیه نام می‌گیرد**) از طریق **شکاف کوروئید** که یک ناودان در سطح تحتانی وزیکل بینایی است، وارد چشم می‌شود (شکل ۳-۲۰). رشته‌های عصبی چشم هم برای رسیدن به مغز در این شکاف قرار می‌گیرند. قرنیه از (۱) یک لایه از اکتودرم سطحی، (۲) استروما که در امتداد صلبیه قرار می‌گیرد و (۳) لایه اپی‌تلیالی که محدوده اتاقک قدامی را تعیین می‌کند، ایجاد می‌شود (شکل ۶-۲۰).

PAX6 ژن اصلی در تکوین چشم است که در ناحیه چشمی منفرد در مرحله صفحه عصبی بیان می‌گردد. ناحیه چشمی در اثر SHH به دو پیش‌ساز چشمی تبدیل می‌شود. SHH باعث تنظیم افزایشی بیان *PAX2* در ساقه بینایی می‌شود. SHH همچنین باعث تنظیم کاهشی *PAX6* و محدود کردن بیان این

Scanned by CamScanner

@medicaluniversity

ژن به جام بینایی و عدسی می‌گردد. برهم‌کنش‌های اپی‌تلیالی - مزانشیمی بین اکتودرم عدسی آینده، وزیکل بینایی و مزانشیم اطراف، تمایز عدسی و جام بینایی را تنظیم می‌کنند (شکل‌های ۸-۲۰ و ۹-۲۰).

پرسش‌ها

۱. یک نوزاد مبتلا به آفاکی (فقدان عدسی) یک‌طرفه است. منشأ جنین‌شناسی این نقص چیست؟

۲. در حین شرح حال‌گیری از یک زن جوان در هفته دهم بارداری متوجه می‌شوید که احتمالاً این فرد در بین هفته‌های چهارم تا هشتم به سرخجه مبتلا شده است. چه نقایصی برای کودک او می‌توان متصور شد؟

۳. در هنگام معاینه فیزیکی یک نوزاد، شکاف‌هایی در قسمت تحتانی عنبیه به صورت دوطرفه دیده شد. منشأ جنین‌شناسی این نقص چیست؟ چه ساختارهای دیگری ممکن است دچار نقص باشند؟

Scanned by CamScanner

@medicaluniversity

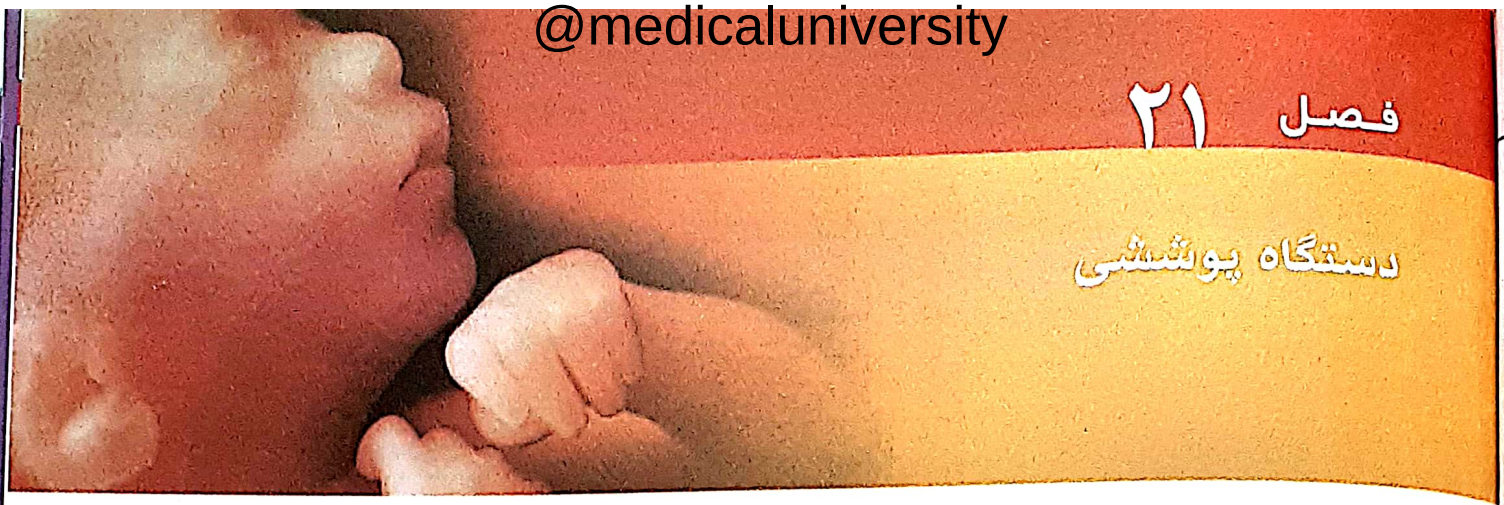

فصل ۲۱

دستگاه پوششی

■ پوست

پوست (skin) بزرگ‌ترین ارگان بدن است و منشأ دوگانه‌ای دارد: (۱) لایه سطحی یا **اپیدرم** (epidermis) که از اکتودرم سطحی ایجاد می‌شود و (۲) لایه عمقی یا درم (dermis) که از مزانشیم زیرین منشأ می‌گیرد.

اپیدرم

در ابتدا رویان فقط توسط یک لایه منفرد از سلول‌های اکتودرمی پوشیده شده است (شکل ۱A-۲۱). در آغاز ماه دوم، این اپی‌تلیوم تقسیم شده و یک لایه از سلول‌های پهن تحت عنوان **پری‌درم** (periderm) یا **اپی‌تریکیوم** (epitrichium) بر روی سطح بدن رویان ایجاد می‌گردد (شکل ۱B-۲۱). با تکثیر بیشتر سلول‌های لایه قاعده‌ای، لایه سوم (ناحیه حدواسط) شکل می‌گیرد (شکل ۱C-۲۱). در نهایت در انتهای ماه چهارم، اپی‌درم آرایش نهایی خود را کسب می‌کند، به طوری که چهار لایه قابل تشخیص می‌شود (شکل ۱D-۲۱):

لایه قاعده‌ای (basal layer) یا **لایه زاینده** (germinative layer) مسئول تولید سلول‌های جدید است. در این لایه بعداً برآمدگی‌ها (ridges) و فرورفتگی‌هایی (hollows) ایجاد می‌گردد که در سطح پوست انگشتان به صورت اثر انگشت (finger print) دیده می‌شوند.

لایه خاردار (spinous layer) ضخیم که از سلول‌های چندوجهی بزرگ حاوی تونوفیبریل‌های ظریف تشکیل شده است.

لایه دانه‌دار (granular layer) که از سلول‌های حاوی

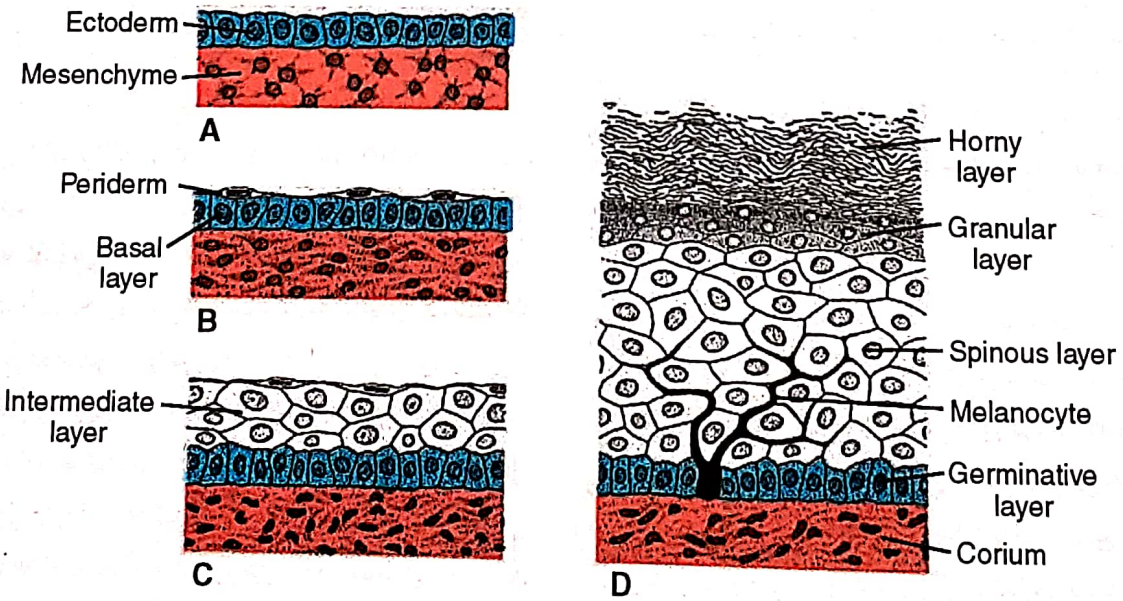

شکل ۱-۲۱. تشکیل پوست در مراحل مختلف تکوین. **A.** هفته پنجم. **B.** هفته هفتم. **C.** ماه چهارم. **D.** هنگام تولد.

Scanned by CamScanner

@medicaluniversity

نکات بالینی

ناهنجاری‌های رنگدانه‌ای

تعداد زیادی از ناهنجاری‌های رنگدانه‌ای وجود دارد که می‌توان آنها را به صورت بیماری‌های تکوین، فعالیت و بقای ملانوسیت‌ها دسته‌بندی کرد. به عنوان مثال‌هایی از ناهنجاری‌های مربوط به فعالیت ملانوسیت‌ها می‌توان به **پیبالدیسم** (piebaldism) [نبود بخشی از رنگدانه‌های مو] و **سندرم واردنبرگ** (Waardenberg syndrome) که با سفیدی دسته‌ای از موها و پوست مشخص می‌گردد، اشاره کرد. سندرم واردنبرگ (WS) انواع مختلفی دارد، اما همهٔ آنها در برخی ویژگی‌ها مشترک هستند. این ویژگی‌ها شامل تکه‌هایی از موی سفید (معمولاً در کاکل و پیشانی)، عنبیه‌های چند رنگی [heterochromia irides] چشم‌هایی با رنگ‌های متفاوت]، تکه‌هایی از پوست سفید و ناشنوایی است. این نقایص به علت مهاجرت یا تکثیر غیرطبیعی سلول‌های ستیغ عصبی رخ می‌دهند. نبود ملانوسیت‌های مشتق از این سلول‌ها در نوار عروقی (stria vascularis) در حلزون، عامل ناشنوایی در این سندرم می‌باشد. برخی از انواع WS در نتیجه جهش در *PAX3* که شامل WS1 و WS3 است، می‌باشند.

بیماری‌های عملکردی ملانوسیت شامل اشکال مختلفی از **زالی** (albinism) است که با کمبود یا نبود رنگدانه‌ای شدن در پوست، چشم و مو مشخص می‌گردد. این موارد تحت عنوان انواع مختلف **زالی چشمی - پوستی** (oculocutaneous albinism: OCA) طبقه‌بندی می‌گردند. در اکثر موارد ناهنجاری‌های ساخت یا پردازش ملانین باعث ایجاد این ناهنجاری‌ها می‌گردد.

ویتیلیگو (vitiligo) در نتیجه نبود ملانوسیت‌ها در اثر بیماری خودایمنی ایجاد می‌شود. در این بیماری تکه‌های فاقد رنگدانه در مکان‌های دیگر مثل پوست و مو روی آن و همچنین مخاط دهان دیده می‌شود. ویتیلیگو همچنین با سایر بیماری‌های خودایمنی دیگر به ویژه بیماری‌های تیروئید همراه است.

اثر انگشت

برآمدگی‌های اپیدرمی (epidermal ridges) هستند که الگوها و نقش‌های خاصی براساس ویژگی‌های ژنتیکی هر فرد در نوک انگشتان، کف دست و کف پا ایجاد می‌کنند. این برآمدگی‌ها اساس بسیاری از مطالعات در ژنتیک پزشکی و همچنین تحقیقات جرم‌شناختی (**انگشت‌نگاری** [dermatoglyphics]) محسوب می‌شوند. گاهی اوقات از نقش‌های اپی‌درمی دست و انگشتان می‌توان به عنوان ابزار تشخیصی در کودکان مبتلا به ناهنجاری‌های کروموزومی استفاده کرد.

گرانول‌های کراتوهیالین (keratohyalin granules) کوچک تشکیل شده است.

لایه شاخی (horny layer) که سطح مقاوم و پوسته‌پوسته شونده اپیدرم را تشکیل می‌دهد و از تراکمی از سلول‌های مرده مملو از کراتین (keratin) ساخته شده است.

سلول‌های پری‌درم در نیمه دوم زندگی داخل رحمی ریزش کرده و در مایع آمنیوتیک دیده می‌شوند. در طی سه ماه اول تکوین، سلول‌های منشأ گرفته از **سلول‌های ستیغ عصبی** (neural crest cells) به اپیدرم هجوم می‌کنند. این سلول‌ها رنگدانه ملانین (melanin pigment) را در ملانوزوم‌ها (melanosomes) تولید می‌کند. ملانوزوم‌ها، بعد از تجمع از طریق زواید دندریتی ملانوسیت‌ها و روش انتقال بین سلولی به کراتینوسیت‌های پوست و پیاز مو حمل شده و باعث رنگدانه‌دار شدن پوست و مو می‌شوند.

درم

درم از مزانشیم مشتق می‌شود. این مزانشیم سه منشأ دارد: (۱) مزودرم صفحه جانبی که سلول‌های درم در اندام‌ها و دیواره شکم را تأمین می‌کند، (۲) مزودرم مجاور محوری که سلول‌های درم پشت را تأمین می‌کند و (۳) سلول‌های ستیغ عصبی که سلول‌های درم صورت و گردن از آن منشأ می‌گیرند. در طی ماه سوم و چهارم، این بافت که **کوریوم** (corium) نام دارد (شکل ۱D-۲۱)، یک سری ساختارهای پاپیلاری نامنظم را تحت عنوان **پاپیلاهای درمی** (dermal papillae) ایجاد می‌کند که

Scanned by CamScanner

@medicaluniversity

نکات بالینی

شاخی‌شدن پوست

ایکتیوزیس (ichthyosis) به شاخی‌شدن (keratinization) بیش از حد پوست گفته می‌شود که ویژگی یک سری از ناهنجاری‌های مادرزادی که معمولاً به صورت اتوزومال مغلوب و یا وابسته به X به ارث می‌رسند، می‌باشد. در موارد شدید، ایکتیوزیس باعث یک ظاهر عجیب و مضحک می‌شود که این حالت تحت عنوان **جنین دلقکی** (harlequin fetus) شناخته می‌شود (شکل ۲-۲۱).



شکل ۲-۲۱. ایکتیوزیس در یک جنین دلقکی با ضخیم‌شدگی شدید لایه کراتینی (شاخی). این لایه ترک خورده و شیارهایی در بین پلاک‌های ضخیم ایجاد می‌کنند.

به سمت بالا و اپیدرم برجسته می‌شوند. اکثر این پاپیلاها حاوی یک مویرگ کوچک یا ارگان انتهای عصبی حسی (sensory nerve end organ) هستند. لایه عمیق‌تر درم، **ساب‌کوریوم** (subcorium) نام دارد که حاوی مقادیر زیادی از بافت چربی است.

در زمان تولد، پوست توسط یک ماده خمیری سفید رنگ به نام **موم پنیری** (vernix caseosa) که حاصل ترشح غدد چربی (sebaceous glands) و سلول‌های اپی‌تلیومی دژنره شده و مو است، پوشیده می‌شود. این ماده از پوست در مقابل عمل خورندگی مایع آمنیوتیک محافظت می‌کند.

■ مو

مو به صورت یک تکثیر توپر از سلول‌های اپیدرم که به درم زیرین نفوذ می‌کنند، پدیدار می‌گردد (شکل ۳A-۲۱). در انتهاهای این تکثیرها، جوانه‌های مو (hair buds) که **پاپیلای مو** (hair papilla) نامیده می‌شود، به سرعت به وسیله مزودرمی که بعداً در آن عروق و پایانه‌های عصبی به وجود می‌آید، پر می‌گردد (شکل ۳B,C-۲۱). به زودی این سلول‌ها، دوکی شکل و شاخی (کراتینیزه) شده و **تنه مو** (hair shaft) را ایجاد می‌کنند. در حالی که سلول‌های محیطی مکعبی شکل شده و به **غلاف اپی‌تلیالی مو** (epithelial hair sheath) تبدیل می‌گردند (شکل ۳B,C-۲۱).

غلاف درمی ریشه (dermal root sheath) به وسیله مزانشیم اطراف شکل می‌گیرد. عضلات صاف کوچکی نیز از مزانشیم منشأ می‌گیرند که معمولاً به غلاف درمی ریشه اتصال داشته و **عضلات راست کننده مو** (arrector pili muscle) نامیده می‌شود. تکثر پیوسته سلول‌های اپی‌تلیال در قاعده تنه مو

Scanned by CamScanner

@medicaluniversity

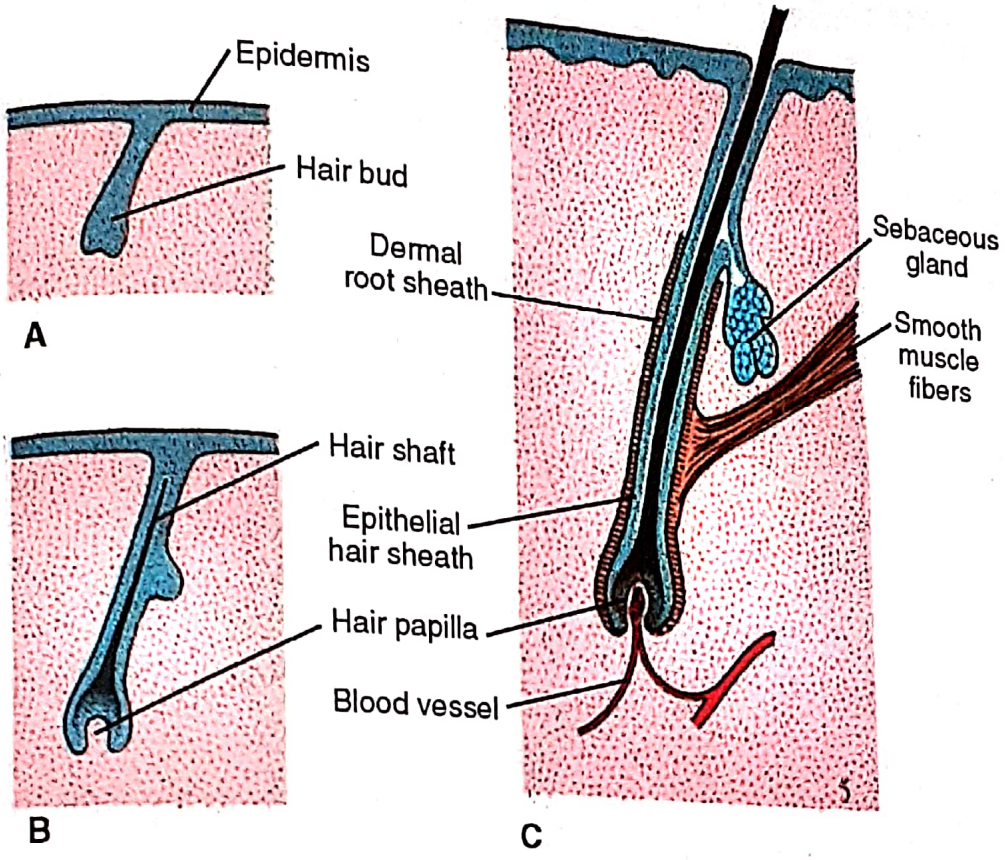

شکل ۳-۲۱. تکوین مو و غدد سباسه (چربی). **A.** چهار ماهگی. **B.** شش ماهگی. **C.** نوزاد تازه متولد شده.

سبب رشد مو به سمت بالا می‌گردد و در انتهای ماه سوم اولین موها در سطح ناحیه ابرو و لب بالا ظاهر می‌شوند. اولین مویی که رویش می‌کند، موی **لانوگو** (lanugo hair) نام دارد و در هنگام تولد می‌ریزد. بعداً موهای ضخیم‌تری از فولیکول‌های جدید جای آنها را می‌گیرند.

دیواره اپی‌تلیالی فولیکول مو معمولاً یک جوانه کوچک ایجاد می‌کند که به مزودرم اطراف نفوذ می‌کند (شکل ۳C-۲۱). سلول‌های این جوانه **غدد چربی** (sebaceous glands) را می‌سازند. سلول‌های ناحیه مرکزی این غدد نیز دژنره شده و ماده چرب مانندی تحت عنوان **سبوم** (sebum) را می‌سازند که به درون فولیکول مو ترشح شده و از این طریق به سطح پوست راه می‌یابد.

■ ناخن‌های انگشتان دست و پا

در انتهای ماه سوم، اپی‌درم در نوک انگشتان ضخیم شده و **زمینه‌های ناخنی** (nail fields) را می‌سازد. از این محل، این ساختارها به نمای دورسال (پشتی) هر انگشت مهاجرت کرده و در جهت رو به پروگزیمال رشد می‌کنند تا **ریشه ناخن** (nail root) را بسازند. البته تکثیر بافت احاطه کننده هر زمینه ناخنی یک فرورفتگی کم عمق برای هر ناخن می‌سازد. از ریشه ناخن، اپی‌درم به ناخن انگشتان دست و پا تمایز می‌یابد. این ناخن‌ها تا ماه نهم تکوین به نوک انگشتان نمی‌رسند.

■ غدد عرق

دو نوع غده عرق (sweat gland) وجود دارد: **اکرین** (eccrine) و **آپوکرین** (apocrine). غدد عرق اکرین در پوست همهٔ مناطق بدن وجود دارد و به صورت جوانه‌هایی از لایه زایای اپی‌درم ظاهر می‌شود. این جوانه‌ها به درون درم رشد می‌کنند و کلاف و پیچ‌خوردگی انتهایی آنها بخش ترشحی غدد را می‌سازد. سلول‌های عضلات صاف همره با این غدد هستند و همچنین از جوانه‌های اپیدرم تکوین می‌یابند. عملکرد این غدد از طریق مکانیسم‌های **مروکرین** (merocrine mechanisms)

Scanned by CamScanner

@medicaluniversity

نکات بالینی

ناهنجاری در توزیع موها

هیپرتریکوزیس (hypertrichosis) [**داشتن موی بیش از حد**] به دلیل افزایش غیرمعمول فولیکول‌های مو رخ می‌دهد. این حالت ممکن است در یک ناحیه خاص از بدن به ویژه در بخش تحتانی کمر که اسپینا بیفیدای نهفته را می‌پوشاند، دیده شود و یا احتمال دارد کل بدن توسط مو پوشیده شود (شکل ۴-۲۱).

نداشتن مادرزادی مو یا آتریکیا (atrichia) معمولاً با سایر ناهنجاری‌های مشتقات اکتودرمی مثل دندان‌ها و ناخن‌ها همراه است.



شکل ۴-۲۱. کودک مبتلا به هیپرتریکوزیس.

یا **اگزوسیتوز** (exocytosis) است و در کنترل دمای بدن نقش دارد.

غدد عرق آپوکرین در همه جای مناطق مودار بدن مثل صورت، زیربغل (آگزیلا) و ناحیه پوبیس تکوین می‌یابند. تکوین این غدد در طی بلوغ آغاز می‌شود و منشأ آنها جوانه‌هایی اپیدرمی است که فولیکول‌های مو را می‌سازند. لذا این غدد عرق به جای پوست به فولیکول‌های مو باز می‌شوند. عرق تولید شده توسط این غدد حاوی چربی، پروتئین و فرومون (pheromone) می‌باشد و بوی آن به علت باکتری‌های تجزیه کننده این محصولات است. این غدد به این دلیل جز غدد آپوکرین هستند که بخشی از سلول‌های ترشحی آنها ریزش کرده و وارد ترشحات می‌گردند.

■ غدد پستانی

غدد پستانی (mammary glands) غدد عرق تغییر یافته هستند و اولین علامت در ایجاد غدد پستانی به صورت ضخیم‌شدگی نواری شکل دوطرفه در اپیدرم که **خط‌های پستانی** (mammary lines) یا **ستیغ‌های پستانی** (mammary ridges) نام دارند، پدیدار می‌شود. در رویان هفت هفته‌ای این خطها در هر طرف بدن از ریشه اندام فوقانی تا اندام تحتانی امتداد دارند (شکل ۵C-۲۱). اگرچه بخش زیادی از خط پستانی مدت کوتاهی پس از تشکیل ناپدید می‌گردد، ولی یک بخش کوچک در ناحیه سینه‌ای باقی مانده و به مزودرم زیرین نفوذ می‌کند (شکل ۵A-۲۱ را ببینید). در این ناحیه این بخش ۱۶ الی ۲۴ شاخک ایجاد می‌کند که هر کدام از آنها جوانه‌های کوچک و توپری می‌سازند. این شاخک‌ها پس از

Scanned by CamScanner

@medicaluniversity

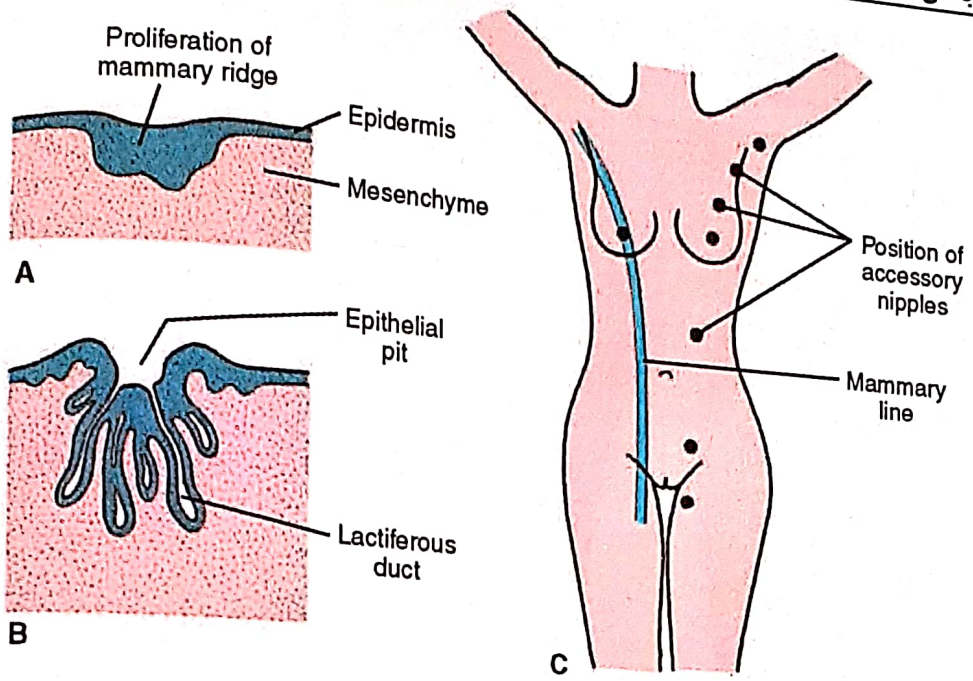

شکل ۵-۲۱. **A** و **B**. مقاطع غدد پستانی در حال تکوین به ترتیب در ماه‌های سوم و هشتم. **C**. محل قرارگیری نیپل‌های (نوک‌های پستان) فرعی (خط آبی: خط پستانی).

توخالی شدن و کانال‌دار شدن در انتهای زندگی جنینی، **مجاری شیری** (lactiferous ducts) را می‌سازند. در ابتدا، مجاری شیری به یک گودی اپی‌تلیالی کوچکی باز می‌شوند (شکل ۵B-۲۱). مدت کوتاهی پس از تولد این گودی در اثر تکثیر مزانشیم زیرین به **نوک پستان** (nipple) تبدیل می‌گردد. در هنگام تولد مجاری شیری هیچ آلوئولی ندارند و لذا فاقد ساختار ترشحی هستند. اما در هنگام بلوغ افزایش غلظت استروژن و پروژسترون باعث تحریک شاخه‌دار شدن مجاری و تشکیل آلوئول‌ها و سلول‌های ترشحی می‌شوند.

نکات بالینی

ناهنجاری‌های غدد پستانی

پلی‌تلیا (polythelia) وضعیتی است که نوک پستان‌های (نیپل‌های) اضافی به علت باقی ماندن قسمت‌هایی از خط پستانی تشکیل شده‌اند (شکل ۵C-۲۱). نوک پستان (نیپل) اضافی در هر نقطه‌ای از خط پستانی اولیه می‌تواند شکل بگیرد (شکل ۶-۲۱) ولی معمولاً در ناحیه آگزیلاری (زیربغلی) دیده می‌شوند.

پلی‌ماستیا (polymastia) (پستان‌های متعدد) زمانی اتفاق می‌افتد که بقایای خط پستانی به یک پستان کامل تمایز یابد.

نوک پستان برگشته (inverted nipple) حالتی است که در آن مجاری شیری به گودی اپی‌تلیال (epithelial pit) اولیه باز می‌شوند و این گودی به سمت بیرون برجسته نشده است.



شکل ۶-۲۱. کودک مبتلا به پلی‌تلیای (نیپل‌های متعدد) دوطرفه.

Scanned by CamScanner

@medicaluniversity

خلاصه

پوست و ساختارهای همراه آن مثل مو، ناخن‌ها و غدد از اکتودرم سطحی منشأ می‌گیرند. **ملانوسیت‌ها** که به پوست رنگ می‌دهند از **سلول‌های ستیغ عصبی** منشأ گرفته و به سمت اپیدرم مهاجرت می‌کنند. ساخت سلول‌های جدید در **لایه زاینده** رخ می‌دهد. سپس سلول‌ها به سمت سطح حرکت کرده و در لایه شاخی دچار ریزش می‌شوند (شکل ۱-۲۱). **درم** که لایه عمقی پوست است توسط مزودرم صفحه جانبی (اندام‌ها و جدار بدن) و توسط درماتوم‌ها که از سومیت‌های مزودرم مجاور محوری به وجود می‌آیند (پشت)، ساخته می‌شود.

موها حاصل رشد رو به پایین سلول‌های اپی‌درم به درون درم زیرین هستند. حدوداً در هفته ۲۰، جنین توسط موهای نازکی به نام **موهای لانوگو** پوشیده شده است که این موها در هنگام تولد می‌ریزند. **غدد سباسه (چربی)**، **غدد عرق** و **غدد پستانی** همگی حاصل تکثیر اپیدرم هستند. نیپل‌های متعدد **(پلی‌تلیا)** و پستان‌های متعدد **(پلی‌ماستیا)** ناهنجاری‌های نسبتاً شایعی هستند (شکل‌های ۵-۲۱ و ۶-۲۱).

■ پرسش‌ها

۱. زنی با نیپل‌های فرعی دوطرفه در ناحیه زیر بغل (آگزیلا) و شکم به پزشک مراجعه کرده است. اساس جنین‌شناسی این اختلال چیست و چرا در این نواحی ظاهر می‌شود؟

Scanned by CamScanner